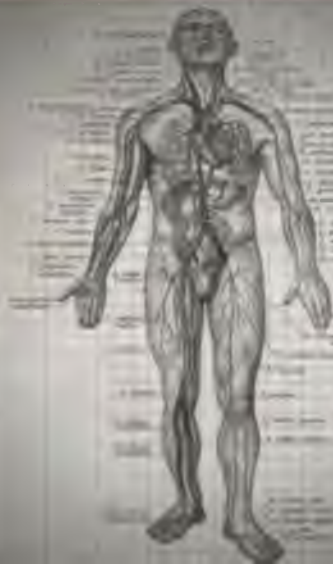

ВЫСШЕЕ  
МЕДИЦИНСКОЕ

О.В. КАЛМИН

# АНАТОМИЯ ЧЕЛОВЕКА В ТАБЛИЦАХ И СХЕМАХ



ОБРАЗОВАНИЕ

644(0751) 2017/30  
К 17 2257

Калмык ОВ  
Анатович  
человек в таблицах  
и семьях

6 12 10024820

2018

2017/30  
2257.





КАЛМИН О.В.

# **АНАТОМИЯ ЧЕЛОВЕКА В ТАБЛИЦАХ И СХЕМАХ**

---

**УЧЕБНОЕ ПОСОБИЕ**

Рекомендовано Учебно-методическим объединением по медицинскому и фармацевтическому образованию вузов России в качестве учебного пособия для обучающихся по основным профессиональным образовательным программам высшего образования — программам специалитета области образования «Здравоохранение и медицинские науки»

Ростов-на-Дону  
«Феникс»  
2016

УДК 611(075.8) —  
ББК 28.706я73  
КТК 9187  
К17

*А. Хайруллин*

**Рецензенты:**

*И. Н. Чаиркин — доктор медицинских наук, профессор,  
заведующий кафедрой нормальной анатомии с курсами  
судебной медицины, топографической анатомии и оперативной хирургии  
Мордовского государственного университета им. Н. П. Огарева*

*Р. М. Хайруллин — доктор медицинских наук, профессор,  
заведующий кафедрой анатомии человека  
Ульяновского государственного университета*

**Калмин О. В.**

К17 **Анатомия человека в таблицах и схемах: учеб. пособие /**  
О.В. Калмин — Ростов н/Д: Феникс, 2016. — 475 с. — (Высшее  
медицинское образование).

**ISBN 978-5-222-26694-6**

Представлены в виде таблиц обобщенные и систематизированные данные о строении, кровоснабжении, венозном и лимфатическом оттоке и иннервации органов и тканей человека, содержимом отверстий и каналов черепа, мышечных каналов и борозд, клетчаточных пространствах тела. Описаны и систематизированы артериальные и венозные анастомозы.

Учебное пособие предназначено для обучающихся по основным профессиональным образовательным программам высшего образования — программам специалитета области образования «Здравоохранение и медицинские науки».

ISBN 978-5-222-26694-6

УДК 611 (075.8)  
ББК 28.706я73

2017/30  
2257

воиу  
МК

- © О.В. Калмин, 2015
- © Оформление. ООО «Феникс», 2015

# АРТРОЛОГИЯ

---

## ОБЩАЯ АРТРОЛОГИЯ

### Виды соединений костей

1. **Непрерывные соединения (синартрозы)** — между костями имеется прослойка ткани, щель или полость между соединяющимися костями отсутствует.
  - А. Фиброзные соединения (*articulationes fibrosae*):
    - 1) связки (*ligamenta*);
    - 2) мембраны (*membranae*);
    - 3) швы (*suturæ*):
      - а) зубчатый (*sutura serrata*),
      - б) чешуйчатый (*sutura squamosa*),
      - в) плоский (*sutura plana*);
    - 4) вколачивание (*gomphosis*);
    - 5) роднички (*fonticuli*).
  - Б. Хрящевые соединения (*articulationes cartilagineae*), синхондрозы (*synchondrosis*):
    - 1) по строению: гиалиновые, волокнистые;
    - 2) по времени существования: постоянные, временные.
  - В. Костные соединения, синостозы (*synostosis*).
2. **Полусуставы, симфизы (*symphysis*)** имеют небольшую щель в хрящевой или соединительнотканной прослойке между соединяющимися костями.
3. **Прерывные, синовиальные соединения (*articulationes synoviales*), диартрозы (*diarthrosis*)**, суставы характеризуются наличием между костями полости и синовиальной мембраны, выстилающей изнутри суставную полость.

## Строение сустава

### Основные элементы суставов:

- 1) суставные поверхности костей, *facies articulares*;
- 2) суставной хрящ, *cartilago articularis*;
- 3) суставная капсула, *capsula articularis*:
  - а) фиброзная мембрана, *membrana fibrosa*,
  - б) синовиальная мембрана, *membrana synovialis*;
- 4) суставная полость, *cavum articulare*;
- 5) синовиальная жидкость, *synovia*.

### Вспомогательные элементы сустава:

- 1) суставные диски, *disci articulares*;
- 2) суставные мениски, *menisci articulares*;
- 3) суставная губа, *labrum articulare*;
- 4) связки, *ligamenta*:
  - а) внекапсульные связки, *ligamenta extracapsularia*,
  - б) капсульные связки, *ligamenta capsularia*,
  - в) внутрикапсульные связки, *ligamenta intracapsularia*;
- 5) синовиальные складки, *plicae synoviales*;
- 6) жировые складки, *plicae adiposae*;
- 7) синовиальные сумки, *bursae synoviales*;
- 8) сесамовидные кости, *ossa sesamoidea*.

## Классификация суставов

### По числу сочленяющихся поверхностей:

**Простой сустав**, *articulatio simplex*, имеет только одну пару суставных поверхностей.

**Сложный сустав**, *articulatio composita*, включает две и более пар суставных поверхностей.

### По функциональному признаку:

**Комплексный сустав**, *articulatio complexa*, — сустав, полость которого полностью или частично разделена на две части суставным диском или мениском.

**Комбинированные суставы**, *articulationes combinatoriae*, — это анатомически изолированные суставы, которые всегда вместе участвуют в движениях.



## По числу осей движения и форме суставных поверхностей:

### Одноосные суставы:

- 1) блоковидный сустав, *ginglymus*;
- 2) цилиндрический сустав, *articulatio trochoidea*.

### Двухосные суставы:

- 1) эллипсоидный сустав, *articulatio ellipsoidea*;
- 2) седловидный сустав, *articulatio sellaris*;
- 3) мышелковый сустав, *articulatio bicondylaris*.

### Многоосные суставы:

- 1) шаровидный сустав, *articulatio spherioidea*;
- 2) чашеобразный сустав, *articulatio cotylica*;
- 3) плоский сустав, *articulatio plana*.

## Виды движений вокруг осей

Ось	Движение
Фронтальная ось ( <i>axis frontalis</i> )	Сгибание ( <i>flexio</i> ) Разгибание ( <i>extensio</i> )
Сагиттальная ось ( <i>axis sagittalis</i> )	Отведение ( <i>abductio</i> ) Приведение ( <i>adductio</i> )
Вертикальная ось ( <i>axis verticalis</i> )	Вращение ( <i>rotatio</i> )
Переход с одной оси на другую	Круговое движение ( <i>circumductio</i> )

# ЧАСТНАЯ АРТРОЛОГИЯ

## Голова

### *Articulatio temporomandibularis,* височно-нижнечелюстной сустав

Суставные поверхности:	<i>caput mandibulae,</i> <i>fossa mandibularis ossis temporalis.</i>
Форма:	эллипсоидный, комплексный, комбинируется с суставом противоположной стороны.
Оси и движения:	<i>фронтальная</i> — опускание и поднимание челюсти (движение сначала в нижнем, а затем верхнем этаже сустава), <i>вертикальная</i> — боковые движения (вращение вокруг оси в нижнем этаже сустава на стороне поворота, скольжение в верхнем этаже сустава на противоположной стороне), <i>движение</i> вдоль сагиттальной оси вперед и назад (движение в верхнем этаже сустава).
Связки:	<i>ligamentum laterale,</i> <i>ligamentum sphenomandibulare,</i> <i>ligamentum stylomandibulare.</i>
Дополнительные элементы:	<i>discus articularis.</i>
Источник кровоснабжения:	<i>arteria auricularis profunda</i> (из <i>arteria maxillaris</i> ).
Венозный отток:	<i>rete articulare mandibulae</i> (в <i>vena retromandibularis</i> ).
Источник иннервации:	<i>nervus auriculotemporalis</i> (из <i>nervus mandibularis</i> ).
Лимфатический отток:	<i>nodi lymphatici parotidei.</i>

## Соединения костей черепа

Соединения костей черепа между собой	Соединения черепа с нижней челюстью	Соединения черепа с С1 позвонком
<p><b>Syndesmosis:</b></p> <p>1. <i>Fonticuli:</i></p> <ul style="list-style-type: none"> <li>а) <i>fonticulus anterior.</i></li> <li>б) <i>fonticulus posterior.</i></li> <li>в) <i>fonticulus sphenoidalis.</i></li> <li>г) <i>fonticulus mastoideus.</i></li> </ul> <p>2. <i>Suturae:</i></p> <ul style="list-style-type: none"> <li>а) <i>sutura sagittalis,</i></li> <li>б) <i>sutura coronalis,</i></li> <li>в) <i>sutura lambdoidea,</i></li> <li>г) по названию соединяющихся костей (например, <i>lambda sphenofrontalis</i>),</li> <li>д) по форме (<i>sutura serrata, squamosa, plana</i>).</li> </ul> <p>3. <i>Ligamenta:</i></p> <ul style="list-style-type: none"> <li>а) <i>ligamentum pterygospinale,</i></li> <li>б) <i>ligamentum stylohyoideum.</i></li> </ul> <p>4. <i>Gomphosis:</i></p> <p><b>Synchondrosis:</b></p> <ul style="list-style-type: none"> <li>1. Временные:           <ul style="list-style-type: none"> <li>в) <i>synchondrosis sphenoccipitalis,</i></li> <li>б) <i>synchondrosis intraoccipitalis anterior et posterior.</i></li> </ul> </li> <li>2. Постоянные:           <ul style="list-style-type: none"> <li>а) <i>synchondrosis sphenopetrosa.</i></li> <li>б) <i>synchondrosis petrooccipitalis,</i></li> <li>в) <i>synchondrosis sphenothmoidalis</i></li> </ul> </li> </ul>	<p>1. <i>Articulatio temporomandibularis</i></p> <p>2. <i>Ligamentum sphenomandibulare</i></p> <p>3. <i>Ligamentum stylomandibulare</i></p>	<p><i>Articulatio atlantooccipitalis</i></p> <p><i>Membranae atlantooccipitales anterior et posterior</i></p> <p><i>Ligamentum atlantooccipitale laterale</i></p>

## Туловище

### *Articulationes zygapophysiales,* дуготростчатые суставы

Суставные поверхности:	<i>processus articularis inferior</i> вышележащего позвонка, <i>processus articularis superior</i> нижележащего позвонка.
Форма:	плоский, комбинируется с суставом противоположной стороны.
Оси и движения:	скольжение.
Источник кровоснабжения:	<i>arteria vertebralis</i> (в шейном отделе), <i>arteriae intercostales posteriores</i> (в грудном отделе), <i>arteriae lumbales</i> (в поясничном отделе).
Венозный отток:	<i>plexus venosi vertebrales interni et externi</i> (в <i>vena vertebralis</i> , <i>venae intercostales posteriores</i> , <i>venae lumbales</i> ).
Источник иннервации:	<i>rami dorsales nervi spinales</i> .
Лимфатический отток:	<i>nodi lymphatici occipitales, retroauriculares et cervicales laterales profundi</i> (в шейном отделе), <i>intercostales</i> (в грудном отделе), <i>lumbales</i> (в поясничном отделе).

### Соединения свободных позвонков

Короткие соединения (соседних позвонков)	Длинные соединения (на протяжении позвоночного столба)
Тел ( <i>discus intervertebralis</i> ) Дуг ( <i>ligamenta flava</i> ) Отростков: а) остистых ( <i>ligamenta interspinalia</i> ); б) поперечных ( <i>ligamenta intertransversaria</i> ); в) суставных ( <i>articulationes zygapophysiales</i> )	<i>Ligamentum longitudinale anterius</i> <i>Ligamentum longitudinale posterius</i> <i>Ligamentum supraspinale</i> <i>Ligamentum nuchae</i>

**Соединения крестца и копчика (в сопоставлении с соединениями свободных позвонков)**

Соединения свободных позвонков	Соединения крестца и копчика
<i>Discus intervertebralis</i>	<i>Symphysis sacrococcygea</i>
<i>Articulatio zygapophysialis</i>	<i>Syndesmosis sacrococcygeus</i>
<i>Ligamentum intertransversarium</i>	<i>Ligamentum sacrococcygeum laterale</i>
<i>Ligamentum longitudinale anterius</i>	<i>Ligamentum sacrococcygeum ventrale</i>
<i>Ligamenta flava et supraspinale</i>	<i>Ligamentum sacrococcygeum dorsale superficiale</i>
<i>Ligamentum longitudinale posterius</i>	<i>Ligamentum sacrococcygeum dorsale profundum</i>

***Articulatio atlantooccipitalis,*  
атлантозатылочный сустав**

- Суставные поверхности:** *condylus occipitalis, facies articularis superior atlantis.*
- Форма:** эллипсоидный, комбинируется с суставом противоположной стороны.
- Оси и движения:** *sagittальная* — отведение и приведение (15–20°) (боковые движения головы), *фронтальная* — сгибание (20°) и разгибание (30°) (кивательные движения головы).
- Связки:** *membrana atlantooccipitalis anterior, membrana atlantooccipitalis posterior.*
- Источник кровоснабжения:** *arteria vertebralis* (в шейном отделе).
- Венозный отток:** *plexus venosi vertebrales interni et externi* (в *vena vertebralis*).
- Источник иннервации:** *rami dorsales nervi spinales.*
- Лимфатический отток:** *nodi lymphatici occipitales, retroauriculares et cervicales laterales profundi.*

### ***Articulatio atlantoaxialis mediana,* срединный атлantoосевой сустав**

- Суставные поверхности:** *dens axis, fovea dentis arcus anterioris atlantis, ligamentum transversum atlantis.*
- Форма:** цилиндрический.
- Оси и движения:** *вертикальная* — вращение (30–40° в каждую сторону).
- Связки:** *ligamentum apicis dentis, ligamenta alaria, ligamentum cruciforme atlantis.*
- Источник кровоснабжения:** *arteria vertebralis* (в шейном отделе).
- Венозный отток:** *plexus venosi vertebrales interni et externi* (в *vena vertebralis*).
- Источник иннервации:** *rami dorsales nervi spinales.*
- Лимфатический отток:** *nodi lymphatici occipitales, retroauriculares et cervicales laterales profundi.*

### ***Articulatio atlantoaxialis lateralis,* латеральный атлantoосевой сустав**

- Суставные поверхности:** *fovea articularis inferior atlantis, facies articularis superior axis.*
- Форма:** плоский, комбинируется с суставом противоположной стороны.
- Оси и движения:** скольжение.
- Связки:** *membrana tectoria.*
- Источник кровоснабжения:** *arteria vertebralis* (в шейном отделе).
- Венозный отток:** *plexus venosi vertebrales interni et externi* (в *vena vertebralis*).
- Источник иннервации:** *rami dorsales nervi spinales.*
- Лимфатический отток:** *nodi lymphatici occipitales, retroauriculares et cervicales laterales profundi.*

## Соединения ребер

С позвонками	С грудиной	Между собой
С телами — <i>articulatio capitis costae</i> . С поперечным отростком — <i>articulatio costotransversaria</i>	I ребро — <i>synchondrosis</i> , II–VII ребра — <i>articulatio sternocostalis</i>	Все ребра — <i>membranae intercostales externa et interna</i> . Ложные ребра — <i>articulationes interchondrales</i>

### *Articulatio capitis costae*, сустав головки ребра

- Суставные поверхности:** *foveae costales superior et inferior* тел двух соседних позвонков (II–IX ребра) или *fovea costalis* тела одного позвонка (I, XI, XII ребра). *facies articularis capitis costae*.
- Форма:** шаровидный, комбинируется с реберно-поперечным суставом своей стороны.
- Оси и движения:** опускание и поднятие ребра (ось движения проходит вдоль шейки ребра).
- Связки:** *ligamentum capitis costae intraarticulare*, *ligamentum capitis costae radiatum*.
- Источник кровоснабжения:** *arteriae intercostales posteriores*.
- Венозный отток:** *venae intercostales posteriores*.
- Источник иннервации:** *nervi intercostales*.
- Лимфатический отток:** *nodi lymphatici intercostales*.

### **Articulatio costotransversaria, реберно-поперечный сустав**

- Суставные поверхности:** *facies articularis tuberculi costae, fovea costalis processus transversus vertebrae.*
- Форма:** цилиндрический, комбинируется с суставом головки ребра своей стороны.
- Оси и движения:** опускание и поднятие ребра (ось движения проходит вдоль шейки ребра).
- Связки:** *ligamentum costotransversarium.*
- Источник кровоснабжения:** *arteriae intercostales posteriores.*
- Венозный отток:** *venae intercostales posteriores.*
- Источник иннервации:** *nervi intercostales.*
- Лимфатический отток:** *nodi lymphatici intercostales.*

### **Articulatio sternocostalis, грудино-реберный сустав**

- Суставные поверхности:** *cartilago costalis II—VII, incisura costalis sterni.*
- Форма:** плоский.
- Оси и движения:** скольжение.
- Связки:** *ligamenta sternocostalia radiata.*
- Источник кровоснабжения:** *arteria thoracica interna.*
- Венозный отток:** *vena thoracica interna.*
- Источник иннервации:** *nervi intercostales.*
- Лимфатический отток:** *nodi lymphatici parasternales, cervicales laterales profundi.*



## Верхняя конечность

### Соединения костей верхней конечности

Костей пояса	Костей свободного отдела
<p>Собственные соединения лопатки:  <i>ligamentum coracoacromiale;</i>  <i>ligamentum transversum scapulae superius;</i>  <i>ligamentum transversum scapulae inferius.</i></p> <p>Соединения между лопаткой и ключицей:  <i>articulatio acromioclavicularis.</i></p> <p>Соединения костей пояса и костей туловища:  <i>articulatio sternoclavicularis.</i></p> <p>Соединения лопатки со свободным отделом:  <i>articulatio humeri</i></p>	<p>Соединение плечевой кости с костями предплечья:  <i>articulatio cubiti.</i></p> <p>Соединения костей предплечья:  <i>articulationes radioulnares proximalis et distalis;</i>  <i>membrana interossea antebrachii.</i></p> <p>Соединение лучевой кости с костями проксимального ряда запястья:  <i>articulatio radiocarpea.</i></p> <p>Соединения костей кисти:  <i>articulatio mediocarpalis;</i>  <i>articulationes intercarpales;</i>  <i>articulationes carpometacarpales;</i>  <i>articulationes intermetacarpales;</i>  <i>articulationes metacarpophalangeales;</i>  <i>articulationes interphalangeales manus</i></p>

### **Articulatio sternoclavicularis,** грудино-ключичный сустав

**Суставные поверхности:** *facies articularis sternalis clavulae, incisura clavicularis sterni.*

**Форма:** седловидный, комплексный.

**Оси и движения:** *сагиттальная* — поднимание и опускание ключицы,  
*вертикальная* — движение ключицы вперед и назад,  
*круговое движение.*

**Связки:** *ligamentum sternoclaviculare anterius,*  
*ligamentum sternoclaviculare posterius,*  
*ligamentum interclaviculare,*  
*ligamentum costoclaviculare.*

Дополнительные элементы:	<i>discus articularis.</i>
Источник кровоснабжения:	<i>arteria thoracica interna.</i>
Венозный отток:	<i>vena thoracica interna.</i>
Источник иннервации:	<i>nervi intercostales I—II.</i>
Лимфатический отток:	<i>nodi lymphatici parasternales, cervicales laterales profundi.</i>

### ***Articulatio acromioclavicularis,* акромиально-ключичный сустав**

Суставные поверхности:	<i>facies articularis acromii, facies articularis acromialis claviculae.</i>
Форма:	плоский.
Оси и движения:	скольжения.
Связки:	<i>ligamentum acromioclaviculare, ligamentum coracoclaviculare: ligamentum trapezoideum, ligamentum conoideum.</i>
Дополнительные элементы:	в 1/3 случаев имеется <i>discus articularis.</i>
Источник кровоснабжения:	<i>arteria thoracoacromialis (из arteria axillaris).</i>
Венозный отток:	<i>vena thoracoacromialis.</i>
Источник иннервации:	<i>nervus suprascapularis.</i>
Лимфатический отток:	<i>nodi lymphatici cervicales laterales profundi et axillares.</i>

**Articulatio humeri,  
плечевой сустав**

- Суставные поверхности:** *caput humeri, cavitas glenoidalis scapulae.*
- Форма:** шаровидный.
- Оси и движения:** *фронтальная* — сгибание до горизонтального уровня и разгибание плеча, *сагиттальная* — отведение до горизонтального уровня и приведение плеча, *вертикальная* — вращение плеча кнаружи и кнутри, *круговое движение.*
- Связки:** *ligamentum coracohumerale, ligamenta glenohumeralia.*
- Дополнительные элементы:** *labrum glenoidale, recessus axillaris, vagina synovialis intertubercularis, bursa subtendinea musculi subscapularis.*
- Особенности:** свод сустава (*processus coracoideus, acromion, ligamentum coracoacromiale*), внутрисуставной ход сухожилия *caput longum musculi bicipitis brachii*, инконгруэнтность суставных поверхностей.
- Источник кровоснабжения:** *ramus acromialis arteriae thoracoacromialis, arteriae circumflexae humeri anterior et posterior* (все из *arteria axillaris*).
- Венозный отток:** *vena thoracoacromialis, venae circumflexae humeri anterior et posterior* (из *vena axillaris*).
- Источник иннервации:** *nervus axillaris, nervus radialis, nervus suprascapularis.*
- Лимфатический отток:** *nodi lymphatici axillares.*

### **Articulatio cubiti, локтевой сустав**

<b>Форма:</b>	сложный.
<b>Связки:</b>	<i>ligamentum collaterale ulnare,</i> <i>ligamentum collaterale radiale,</i> <i>ligamentum anulare radii,</i> <i>ligamentum quadratum</i>
<b>Оси и движения:</b>	<i>фронтальная</i> — сгибание и разгибание предплечья (объем 170°), <i>вертикальная</i> — вращение.
<b>Источник кровоснабжения:</b>	<i>arteriae collaterales ulnares superior et inferior</i> (из <i>arteria brachialis</i> ), <i>arteriae collaterales</i> <i>media et radialis</i> (из <i>arteria profunda brachii</i> ), <i>arteria recurrens radialis</i> (из <i>arteria radialis</i> ), <i>arteria recurrens interossea</i> (из <i>arteria</i> <i>interossea posterior</i> ), <i>arteria recurrens ulnaris</i> (из <i>arteria ulnaris</i> ).
<b>Венозный отток:</b>	<i>venae radiales, venae ulnares, venae brachiales.</i>
<b>Источник иннервации:</b>	<i>nervus musculocutaneus, nervus ulnaris, nervus</i> <i>radialis, nervus medianus.</i>
<b>Лимфатический отток:</b>	<i>nodi lymphatici cubitales.</i>

### **Articulatio humeroulnaris, плечелоктевой сустав**

<b>Суставные поверхности:</b>	<i>trochlea humeri, incisura trochlearis ulnae.</i>
<b>Форма:</b>	блоковидный, комбинируется с плечелу- чевым суставом.
<b>Оси и движения:</b>	<i>фронтальная</i> — сгибание и разгибание (объем 140°).

*Articulatio humeroradialis,*  
плече-лучевой сустав

- Суставные поверхности:** *capitulum humeri, fovea articularis capitis radii.*
- Форма:** шаровидный, комбинируется с плечелоктевым и проксимальным лучелоктевым суставами.
- Оси и движения:** *фронтальная* — сгибание и разгибание, *вертикальная* — вращение кнутри и кнаружи.

*Articulatio radioulnaris proximalis,*  
лучелоктевой проксимальный сустав

- Суставные поверхности:** *circumferentia articularis radii, incisura radialis ulnae.*
- Форма:** цилиндрический, комбинируется с дистальным лучелоктевым и плечелучевым суставами.
- Оси и движения:** *вертикальная* — вращение кнутри и вращение кнаружи (объем 140—180°).

*Articulatio radioulnaris distalis,*  
лучелоктевой дистальный сустав

- Суставные поверхности:** *circumferentia articularis ulnae, incisura ulnaris radii.*
- Форма:** цилиндрический, комбинируется с проксимальным лучелоктевым суставом.
- Оси и движения:** *вертикальная* — вращение (супинация и пронация (объем 140—180°)).
- Дополнительные элементы:** *recessus sacciformis.*
- Источник кровоснабжения:** *ramus carpeus dorsalis arteriae radialis, ramus carpeus dorsalis arteriae ulnaris, arteriae interosseae anterior et posterior, ramus carpeus palmaris arteriae ulnaris, ramus carpeus palmaris arteriae radialis, arteria interossea anterior.*

2017/30

Alisher Navoiy  
nomidagi  
O'zbekiston MK

<b>Венозный отток:</b>	<i>venae ulnares, venae radiales, venae interosseae.</i>
<b>Источник иннервации:</b>	<i>nervus radialis, nervus medianus, nervus ulnaris.</i>
<b>Лимфатический отток:</b>	<i>nodi lymphatici cubitales.</i>

### **Articulatio radiocarpea, лучезапястный сустав**

<b>Суставные поверхности:</b>	<i>facies articularis carpalis radii,</i> проксимальные поверхности <i>ossa scaphoideum, lunatum, triquetrum, discus articularis,</i> расположенный между <i>processus styloideus ulnae</i> и <i>incisura ulnaris radii.</i>
<b>Форма:</b>	эллипсоидный, сложный.
<b>Оси и движения:</b>	<i>фронтальная</i> — сгибание и разгибание, <i>сагиттальная</i> — отведение и приведение.
<b>Связки:</b>	<i>ligamentum collaterale carpi radiale,</i> <i>ligamentum collaterale carpi ulnare,</i> <i>ligamentum radiocarpale palmare,</i> <i>ligamentum radiocarpale dorsale.</i>
<b>Источник кровоснабжения:</b>	<i>rete carpi dorsale (ramus carpeus dorsalis arteriae radialis, ramus carpeus dorsalis arteriae ulnaris, arteriae interosseae anterior et posterior), rete carpi palmare (ramus carpeus palmaris arteriae ulnaris, ramus carpeus palmaris arteriae radialis, arteria interossea anterior).</i>
<b>Венозный отток:</b>	<i>venae ulnares, venae radiales, venae interosseae.</i>
<b>Источник иннервации:</b>	<i>nervus radialis, nervus medianus, nervus ulnaris.</i>
<b>Лимфатический отток:</b>	<i>nodi lymphatici cubitales.</i>

### **Articulatio mediocarpalis, среднезапястный сустав**

- Суставные поверхности:** дистальные поверхности *ossa scaphoideum, lunatum, triquetrum*, проксимальные поверхности *ossa trapezium, trapezoideum, capitatum, hamatum*.
- Форма:** сложный, комбинация двух шаровидных суставов.
- Оси и движения:** фронтальная — сгибание и разгибание, дополняет объем движений в лучезапястном суставе.
- Связки:** *ligamentum carpi radiatum, ligamenta intercarpalia palmaria, ligamenta intercarpalia dorsalia, ligamenta intercarpalia interossea*.
- Источник кровоснабжения:** *arcus palmaris profundus (arteria radialis, ramus palmaris profundus arteriae ulnaris)*.
- Венозный отток:** *venae ulnares, venae radiales*.
- Источник иннервации:** *nervus radialis, nervus medianus, nervus ulnaris*.
- Лимфатический отток:** *nodi lymphatici cubitales*.

### **Articulationes intercarpales, межзапястные суставы**

- Суставные поверхности:** обращенные друг к другу суставные поверхности *basis ossarum metacarpalium*.
- Форма:** плоские.
- Оси и движения:** скольжение, движения ограничены.
- Связки:** *ligamentum carpi radiatum, ligamenta intercarpalia palmaria, ligamenta intercarpalia dorsalia, ligamenta intercarpalia interossea*.
- Источник кровоснабжения:** *arcus palmaris profundus (arteria radialis, ramus palmaris profundus arteriae ulnaris)*.
- Венозный отток:** *venae ulnares, venae radiales*.

Источник иннервации: *nervus radialis, nervus medianus, nervus ulnaris.*

Лимфатический отток: *nodi lymphatici cubitales.*

### ***Articulatio carpometacarpalis pollicis,* запястно-пястный сустав большого пальца кисти**

Суставные поверхности: *basis ossis metacarpalis I, os trapezium.*

Форма: седловидный.

Оси и движения: *фронтальная* — сгибание и разгибание (объем 35–40°),  
*сагиттальная* — отведение и приведение (объем 45–60°),  
*круговое движение.*

Источник кровоснабжения: *arcus palmaris profundus (arteria radialis, ramus palmaris profundus arteriae ulnaris).*

Венозный отток: *venae ulnares, venae radiales.*

Источник иннервации: *nervus radialis, nervus medianus, nervus ulnaris.*

Лимфатический отток: *nodi lymphatici cubitales.*

### ***Articulationes carpometacarpales II–V,* запястно-пястные суставы II–V пальцев**

Суставные поверхности: дистальные поверхности *ossa trapezium, trapezoideum, capitatum, hamatum.*

Форма: плоские.

Оси и движения: скольжение, движения ограничены (объем 5–10°).

Связки: *ligamentum carpometacarpalia dorsalia, ligamentum carpometacarpalia palmaria.*

Источник кровоснабжения: *arcus palmaris profundus (arteria radialis, ramus palmaris profundus arteriae ulnaris).*

Венозный отток: *venae ulnares, venae radiales.*



Источник иннервации: *nervus radialis, nervus medianus, nervus ulnaris.*

Лимфатический отток: *nodi lymphatici cubitales.*

### **Articulationes intermetacarpales, межпястные суставы**

Суставные поверхности: смежные суставные поверхности *basis ossarum metacarpalium II–V.*

Форма: плоские.

Оси и движения: скольжение, движения ограничены.

Связки: *ligamenta metacarpalia dorsalia,  
ligamenta metacarpalia palmaria,  
ligamenta metacarpalia interossea.*

Источник кровоснабжения: *arcus palmaris profundus (arteria radialis,  
ramus palmaris pro-fundus arteriae ulnaris).*

Венозный отток: *venae ulnares, venae radiales.*

Источник иннервации: *nervus radialis, nervus medianus, nervus ulnaris.*

Лимфатический отток: *nodi lymphatici cubitales.*

### **Articulationes metacarpophalangeales, пястно-фаланговые суставы**

Суставные поверхности: *caput ossis metacarpalis, basis phalangis proximalis.*

Форма: эллипсоидные.

Оси и движения: фронтальная — сгибание и разгибание (объем 90–100°),  
сагиттальная — отведение и приведение (объем 45–50°),  
круговое движение.

Связки: *ligamenta collateralia,  
ligamenta palmaria,  
ligamenta metacarpalia transversa profunda.*

Источник кровоснабжения:	<i>arcus palmaris profundus (arteria radialis, ramus palmaris profundus arteriae ulnaris), arcus palmaris superficialis (arteria ulnaris, ramus palmaris superficialis arteriae radialis).</i>
Венозный отток:	<i>venae ulnares, venae radiales.</i>
Источник иннервации:	<i>nervus radialis, nervus medianus, nervus ulnaris.</i>
Лимфатический отток:	<i>nodi lymphatici cubitales.</i>

### **Articulationes interphalangeales manus, межфаланговые суставы кисти**

Суставные поверхности:	<i>basis phalangis, caput phalangis.</i>
Форма:	блоковидные.
Оси и движения:	<i>фронтальная — сгибание и разгибание (объем 90°).</i>
Связки:	<i>ligamenta collateralia, ligamenta palmaria.</i>
Источник кровоснабжения:	<i>arcus palmaris profundus (arteria radialis, ramus palmaris profundus arteriae ulnaris), arcus palmaris superficialis (arteria ulnaris, ramus palmaris superficialis arteriae radialis).</i>
Венозный отток:	<i>venae ulnares, venae radiales.</i>
Источник иннервации:	<i>nervus radialis, nervus medianus, nervus ulnaris.</i>
Лимфатический отток:	<i>nodi lymphatici cubitales.</i>

## Нижняя конечность

### Соединения костей нижней конечности

Костей пояса	Костей свободного отдела
<p>Собственные соединения лопатки:</p> <p><i>ligamentum coracoacromiale;</i>  <i>ligamentum transversum scapulae superius;</i>  <i>ligamentum transversum scapulae inferius.</i></p> <p>Соединения между лопаткой и ключицей:</p> <p><i>articulatio acromioclavicularis.</i></p> <p>Соединения костей пояса и костей туловища:</p> <p><i>articulatio sternoclavicularis.</i></p> <p>Соединения лопатки со свободным отделом:</p> <p><i>articulatio humeri</i></p>	<p>Соединение плечевой кости с костями предплечья:</p> <p><i>articulatio cubiti.</i></p> <p>Соединения костей предплечья:</p> <p><i>articulationes radioulnares proximalis et distalis;</i>  <i>membrana interossea antebrachii.</i></p> <p>Соединение лучевой кости с костями проксимального ряда запястья:</p> <p><i>articulatio radiocarpea.</i></p> <p>Соединения костей кисти:</p> <p><i>articulatio mediocarpalis;</i>  <i>articulationes intercarpales;</i>  <i>articulationes carpometacarpales;</i>  <i>articulationes intermetacarpales;</i>  <i>articulationes metacarpophalangeales;</i>  <i>articulationes interphalangeales manus</i></p>

### Размеры женского таза

Название	Методика измерения	Величина
<b>Большой таз</b>		
<i>Distantia spinarum</i>	Расстояние между передними верхними подвздошными костями	25–27 см
<i>Distantia cristarum</i>	Расстояние между наиболее удаленными точками гребней подвздошных костей	27–29 см
<i>Distantia trochanterica</i>	Расстояние между большими вертелами бедренных костей	30–31 см

Название	Методика измерения	Величина
<b>Малый таз</b>		
Наружный прямой размер, <i>conjugata externa</i>	Расстояние между наружной поверхностью симфиза и углублением между V поясничным и I крестцовым позвонками	20–21 см
Прямой размер входа (истинная, или гинекологическая, конъюгата), <i>conjugata vera, seu gynecologica</i>	Расстояние между мысом и наиболее выступающей кзади точкой лобкового симфиза вычисляется вычитанием из наружного прямого размера 9,5–10 см	10,5–11 см
Диагональная конъюгата, <i>conjugata diagonalis</i>	Расстояние между мысом и нижним краем лобкового симфиза	12,5–13 см
Поперечный диаметр входа, <i>diameter transversa</i>	Расстояние между наиболее отстоящими точками пограничной линии ( <i>linea terminalis</i> ), можно вычислить делением <i>distancia cristarum</i> пополам или вычитанием из нее 14–15 см	13,5–15 см
Косой размер входа, <i>diameter oblique</i>	Расстояние между крестцово-подвздошным сочленением с одной стороны и подвздошно-лобковым возвышением — с другой	13 см
Боковая конъюгата	Расстояние между передневерхней и задневерхней костями подвздошной кости	14,5–15 см
Прямой размер выхода	Расстояние между копчиком и нижним краем симфиза (12–12,5 см) минус 1,5 см (толщина крестца и мягких тканей)	9–11 см
Поперечный размер выхода	Расстояние между внутренними краями седалищных бугров	11 см

### **Articulatio sacroiliaca, крестцово-подвздошный сустав**

- Суставные поверхности:** *facies auricularis ossis sacri, facies auricularis ossis ilii.*
- Форма:** плоский.
- Оси и движения:** скольжение, движения ограничены.
- Связки:** *ligamenta sacroiliaca anteriora.*  
*ligamenta sacroiliaca posteriora.*  
*ligamenta sacroiliaca interossea.*  
*ligamentum iliolumbale.*
- Источник кровоснабжения:** *arteriae lumbales, arteriae iliolumbalis et sacralis lateralis*  
(из *arteria iliaca interna*).
- Венозный отток:** *venae lumbales, vena iliaca interna.*
- Источник иннервации:** *rami articulares plexus lumbalis et plexus sacralis.*
- Лимфатический отток:** *nodi lymphatici sacrales et lumbales.*

### **Articulatio coxae, тазобедренный сустав**

- Суставные поверхности:** *acetabulum, caput ossis femoris.*
- Форма:** чашеобразный.
- Оси и движения:** *фронтальная* — сгибание и разгибание бедра (объем 118–121° при согнутом коленном суставе и 84–87° при разогнутом коленном суставе),  
*сагиттальная* — отведение и приведение бедра (объем 80–90°),  
*вертикальная* — вращение бедра (объем 40–50°),  
*круговое движение.*
- Связки:** *ligamentum transversum acetabuli,*  
*ligamentum capitis femoris,*  
*ligamentum iliofemorale,*  
*ligamentum pubofemorale,*  
*ligamentum ischiofemorale,*  
*zona orbicularis.*

<b>Дополнительные элементы:</b>	<i>labrum acetabulare, bursa iliopectinea.</i>
<b>Источник кровоснабжения:</b>	<i>arteriae circumflexae femoris lateralis et medialis, arteriae gluteae superior et inferior, ramus acetabularis arteriae obturatoriae.</i>
<b>Венозный отток:</b>	<i>vena profunda femoris, vena femoralis, vena iliaca interna.</i>
<b>Источник иннервации:</b>	<i>ramus posterior nervi obturatorii, nervus femoralis, nervus ischiadicus, nervus gluteus inferior.</i>
<b>Лимфатический отток:</b>	<i>nodi lymphatici inguinales profundi.</i>

### **Articulatio genus, коленный сустав**

<b>Суставные поверхности:</b>	<i>condyli medialis et lateralis ossis femoris, facies patellaris ossis femoris, facies articularis superior tibiae, facies articularis patellae.</i>
<b>Форма:</b>	мышелковый, сложный, комплексный.
<b>Оси и движения:</b>	<i>фронтальная</i> — сгибание и разгибание голени (объем 140–160°), <i>вертикальная</i> — вращение голени (15°) при согнутом положении.
<b>Связки:</b>	<i>ligamentum collaterale tibiale, ligamentum collaterale fibulare, ligamentum patellae, ligamentum popliteum arcuatum, ligamentum popliteum obliquum, retinaculum patellae laterale, retinaculum patellae mediale, ligamentum cruciatum anterius, ligamentum cruciatum posterius, ligamentum transversum genus, ligamentum meniscofemorale posterius.</i>

- Дополнительные элементы:** *menisci medialis et lateralis, bursa infrapatellaris profunda, bursa suprapatellaris, bursa prepatellaris subcutanea, bursa subtendinea musculi sartorii, bursa subtendinea musculi bicipitis inferior, bursa anserina, bursa subtendinea musculi gastrocnemii medialis, bursa subtendinea musculi gastrocnemii lateralis, bursa musculi semimembranosi, plicae alares, plica synovialis infrapatellaris, recessus subpopliteus.*
- Источник кровоснабжения:** *arteria genus descendens (из arteria femoralis), arteriae genus superiores lateralis et medialis, arteriae genus inferiores lateralis et medialis, arteria genus media (все из arteria poplitea), arteriae recurrentes tibiales anterior et posterior (из arteria tibialis anterior), ramus circumflexus fibulae arteriae tibialis posterioris.*
- Венозный отток:** *venae tibiales anteriores, vena poplitea, vena femoralis.*
- Источник иннервации:** *nervus tibialis, nervus fibularis communis.*
- Лимфатический отток:** *nodi lymphatici poplitei, inguinales superficiales.*

### **Articulatio tibiofibularis, межберцовый сустав**

- Суставные поверхности:** *facies articularis fibularis tibiae, facies articularis capitis fibulae.*
- Форма:** плоский.
- Оси и движения:** скольжение, движения ограничены.
- Связки:** *ligamentum capitis fibulae anterior, ligamentum capitis fibulae posterior.*

<b>Источник кровоснабжения:</b>	<i>arteria genus superior lateralis, arteria genus inferior lateralis</i> (обе из <i>arteria poplitea</i> ), <i>ramus circumflexus fibulae arteriae tibialis posterioris</i> .
<b>Венозный отток:</b>	<i>venae tibiales anteriores, vena poplitea</i> .
<b>Источник иннервации:</b>	<i>nervus fibularis communis</i> .
<b>Лимфатический отток:</b>	<i>nodi lymphatici poplitei</i> .

### **Articulatio talocruralis, голеностопный сустав**

<b>Суставные поверхности:</b>	<i>facies superior trochleae tali, facies malleolaris medialis trochleae tali, facies malleolaris lateralis trochleae tali, facies articularis malleoli medialis, facies articularis malleoli lateralis, facies articularis inferior tibiae</i> .
<b>Форма:</b>	блоковидный.
<b>Оси и движения:</b>	<i>фронтальная</i> — сгибание и разгибание стопы (объем 60–70°).
<b>Связки:</b>	<i>ligamentum mediale (deltoideum): pars tibionavicularis, pars tibiocalcanea, pars tibiotalaris anterior, pars tibiotalaris posterior, ligamentum talofibulare anterius, ligamentum talofibulare posterius, ligamentum calcaneofibulare</i> .
<b>Источник кровоснабжения:</b>	<i>rete malleolare mediale (rami malleolares mediales arteriae tibialis posterioris, ramus malleolaris anterior medialis arteriae tibialis anterioris), rete malleolare laterale (ramus malleolaris anterior lateralis arteriae tibialis anterioris, rami malleolares laterales arteriae fibularis)</i> .
<b>Венозный отток:</b>	<i>venae tibiales anteriores et posteriores, vena fibularis</i> .
<b>Источник иннервации:</b>	<i>nervus tibialis, nervus fibularis profundus</i> .
<b>Лимфатический отток:</b>	<i>nodi lymphatici poplitei</i> .



**Articulatio subtalaris,  
подтаранный сустав**

- Суставные поверхности:** *facies articularis calcanea posterior tali, facies articularis talaris posterior calcanei.*
- Форма:** цилиндрический, комбинируется с таранно-пяточно-ладьевидным суставом.
- Оси и движения:** *сагиттальная (косая)* — вращение кнутри и вращение кнаружи (объем 55°).
- Связки:** *ligamentum talocalcaneum interosseum, ligamentum talocalcaneum laterale, ligamentum talocalcaneum mediale.*
- Источник кровоснабжения:** *arteriae plantares medialis et lateralis, arteria dorsalis pedis, arteriae tarseae laterales et mediales.*
- Венозный отток:** *venae tibiales anteriores et posteriores.*
- Источник иннервации:** *nervi plantares lateralis et medialis, nervi fibulares superficialis et profundus.*
- Лимфатический отток:** *nodi lymphatici poplitei.*

**Articulatio talocalcaneonavicularis,  
таранно-пяточно-ладьевидный сустав**

- Суставные поверхности:** *facies articularis calcanea media tali, facies articularis calcanea anterior tali, facies articularis talaris media calcanei, facies articularis talaris posterior calcanei, facies articularis navicularis tali, facies articularis posterior ossis navicularis.*
- Форма:** шаровидный, сложный, комбинируется с подтаранным суставом.
- Оси и движения:** *сагиттальная (косая)* — вращение кнутри и вращение кнаружи (объем 55°).
- Связки:** *ligamentum calcaneonaviculare plantare, ligamentum talocalcaneum interosseum, ligamentum talonaviculare, ligamentum bifurcatum.*

- Источник кровоснабжения:** *arteriae plantares medialis et lateralis, arteria dorsalis pedis, arteriae tarseae laterales et mediales.*
- Венозный отток:** *venae tibiales anteriores et posteriores.*
- Источник иннервации:** *nervi plantares lateralis et medialis, nervi fibulares superficialis et profundus.*
- Лимфатический отток:** *nodi lymphatici poplitei.*

### **Articulatio calcaneocuboidea, пяточно-кубовидный сустав**

- Суставные поверхности:** *facies articularis cuboidea calcanei, facies articularis posterior ossis cuboidei.*
- Форма:** седловидный.
- Оси и движения:** *сагиттальная* — увеличивает объем движений в подтаранном суставе.
- Связки:** *ligamentum calcaneocuboideum plantare, ligamentum plantare longum, ligamentum bifurcatum.*
- Источник кровоснабжения:** *arteriae plantares medialis et lateralis, arteria dorsalis pedis, arteriae tarseae laterales et mediales, arteria arcuata.*
- Венозный отток:** *venae tibiales anteriores et posteriores.*
- Источник иннервации:** *nervi plantares lateralis et medialis, nervi fibulares superficialis et profundus.*
- Лимфатический отток:** *nodi lymphatici poplitei.*

### **Articulatio cuneonavicularis, клиноладьевидный сустав**

- Суставные поверхности:** *facies articularis anterior ossis navicularis, facies articularis posterior ossarum cuneiformiarum medialis, intermedius et lateralis.*
- Форма:** плоский, сложный.
- Оси и движения:** скольжение, движения ограничены.

<b>Связки:</b>	<i>ligamenta cuneonavicularia dorsalia, ligamenta cuneonavicularia plantaria, ligamenta intercuneiformia interossea, ligamenta intercuneiformia dorsalia, ligamenta intercuneiformia plantaria.</i>
<b>Источник кровоснабжения:</b>	<i>arteriae plantares medialis et lateralis, arteria dorsalis pedis, arteriae tarseae laterales et mediales, arteria arcuata.</i>
<b>Венозный отток:</b>	<i>venae tibiales anteriores et posteriores.</i>
<b>Источник иннервации:</b>	<i>nervi plantares lateralis et medialis, nervi fibulares superficialis et profundus.</i>
<b>Лимфатический отток:</b>	<i>nodi lymphatici poplitei.</i>

### **Articulationes tarsometatarsales, предплюсне-плюсневые суставы (сустав Лисфранка)**

<b>Суставные поверхности:</b>	<i>facies articularis anterior ossarum cuneiformiarum medialis, intermedius et lateralis, facies articularis anterior ossis cuboidei, basis ossarum metatarsarum.</i>
<b>Форма:</b>	плоский, сложный.
<b>Оси и движения:</b>	скольжение, движения ограничены.
<b>Связки:</b>	<i>ligamenta tarsometatarsalia dorsalia, ligamenta tarsometatarsalia plantaria, ligamenta cuneometatarsalia interossea.</i>
<b>Источник кровоснабжения:</b>	<i>arteriae plantares medialis et lateralis, arteria dorsalis pedis, arteriae tarseae laterales et mediales, arteria arcuata.</i>
<b>Венозный отток:</b>	<i>venae tibiales anteriores et posteriores.</i>
<b>Источник иннервации:</b>	<i>nervi plantares lateralis et medialis, nervi fibulares superficialis et profundus.</i>
<b>Лимфатический отток:</b>	<i>nodi lymphatici poplitei.</i>

### **Articulationes intermetatarsales, межплюсневые суставы**

Суставные поверхности:	обращенные друг к другу поверхности <i>basis ossarum metatarsarum</i> .
Форма:	плоские.
Оси и движения:	скользящие, движения ограничены.
Связки:	<i>ligamenta metatarsalia dorsalia</i> , <i>ligamenta metatarsalia plantaria</i> , <i>ligamenta metatarsalia interossea</i> .
Источник кровоснабжения:	<i>arteriae plantares medialis et lateralis</i> , <i>arteria dorsalis pedis</i> , <i>arteriae tarseae laterales et mediales</i> , <i>arteria arcuata</i> .
Венозный отток:	<i>venae tibiales anteriores et posteriores</i> .
Источник иннервации:	<i>nervi plantares lateralis et medialis</i> , <i>nervi fibulares superficialis et profundus</i> .
Лимфатический отток:	<i>nodi lymphatici poplitei</i> .

### **Articulationes metatarsophalangeales, плюснефаланговые суставы**

Суставные поверхности:	<i>caput ossis metatarsi</i> , <i>basis phalangis proximalis</i> .
Форма:	эллипсоидные.
Оси и движения:	<i>фронтальная</i> — сгибание и разгибание (объем 90°), <i>сагиттальная</i> — отведение и приведение.
Связки:	<i>ligamenta collateralia</i> , <i>ligamenta plantaria</i> , <i>ligamentum metatarsale transversum profundum</i> .
Источник кровоснабжения:	<i>arcus plantaris (arteriae plantares medialis et lateralis)</i> , <i>ramus plantaris profundus arteriae dorsalis pedis</i> , <i>arteriae tarseae laterales et mediales</i> , <i>arteria arcuata</i> .
Венозный отток:	<i>venae tibiales anteriores et posteriores</i> .

Источник иннервации: *nervi plantares lateralis et medialis, nervi fibulares superficialis et profundus.*

Лимфатический отток: *nodi lymphatici poplitei.*

### **Articulationes interphalangeales pedis, межфаланговые суставы стопы**

Суставные поверхности: *basis phalangis, caput phalangis.*

Форма: блоковидные.

Оси и движения: фронтальная — сгибание и разгибание.

Связки: *ligamenta collateralia, ligamenta plantaria.*

Источник кровоснабжения: *arcus plantaris (arteriae plantares medialis et lateralis), ramus plantaris profundus arteriae dorsalis pedis, arteriae tarseae laterales et mediales, arteria arcuata.*

Венозный отток: *venae tibiales anteriores et posteriores.*

Источник иннервации: *nervi plantares lateralis et medialis, nervi fibulares superficialis et profundus.*

Лимфатический отток: *nodi lymphatici poplitei.*

# КРАНИОЛОГИЯ

## ОНТОГЕНЕЗ ЧЕРЕПА

### Классификация костей черепа по развитию

Первичные кости	Вторичные кости	Смешанные кости
<b>Кости мозгового черепа</b>		
<i>os frontale;</i> <i>os parietale</i>	<i>os ethmoidale</i>	<i>os occipitale: pars basilaris, pars lateralis, squama occipitalis</i> (нижняя часть) — вторичная кость; верхняя часть чешуи — первичная кость; <i>os sphenoidale: lamina medialis processus pterygoidei</i> (кроме <i>hamulus pterygoideus</i> ), латеральная часть <i>ala major</i> и <i>conchae sphenoidales</i> — первичные кости, остальные части — вторичные; <i>os temporale: pars mastoidea et pars petrosa</i> — вторичные; <i>pars tympanica et squama temporalis</i> — первичные кости
<b>Кости лицевого черепа</b>		
<i>os zygomaticum;</i> <i>os palatinum;</i> <i>os nasale;</i> <i>os lacrimale;</i> <i>maxilla;</i> <i>vomer</i>	<i>os hyoideum;</i> <i>concha nasalis inferior</i>	<i>mandibula: processus coronoideus et processus condylaris</i> — вторичные, остальные части — первичные

### Особенности строения костей черепа новорожденного и сроки синостозирования их частей

Название кости	Отличительные признаки
Затылочная кость, <i>os occipitale</i>	Синостозирование частей кости происходит к третьему году жизни
Лобная кость, <i>os frontale</i>	Парная, части синостозируются на втором году жизни; отсутствует лобная пазуха; слабо выражены надбровные дуги
Теменная кость, <i>os parietale</i>	Углы кости сглажены; <i>tuber parietale</i> хорошо выражен
Решетчатая кость, <i>os ethmoidale</i>	Отсутствуют ячейки в лабиринте; части кости синостозируются на шестом году
Клиновидная кость, <i>os sphenoidale</i>	Отсутствует клиновидная пазуха; части кости синостозируются на восьмом году
Височная кость, <i>os temporale</i>	Части кости синостозируются на 13-м году; сосцевидный отросток слабо выражен; наружный слуховой проход более широкий; барабанная часть слабо развита, наружное слуховое отверстие не имеет вид костного кольца; шиловидный отросток является отдельной костной структурой
Верхняя челюсть, <i>maxilla</i>	Альвеолярный отросток недоразвит; отсутствуют зубы в <i>processus alveolaris</i> , <i>fossa canina</i> не выражена
Нижняя челюсть, <i>mandibula</i>	Альвеолярный отросток недоразвит; отсутствуют зубы в <i>processus alveolaris</i> ; <i>processus coronoideus</i> не выражен; <i>spina mentalis</i> отсутствует
Носовая кость, <i>os nasale</i>	Имеет относительно небольшие размеры (костный нос недоразвит)
Сошник, <i>vomer</i>	Состоит из двух пластинок (срастаются к 10–12 годам)
Подъязычная кость, <i>os hyoideum</i>	Части кости синостозируются к 30 годам

## Особенности черепа новорожденного

- Наличие родничков:
  - передний, лобный, родничок (*fonticulus anterior*) — располагается между лобными и теменными костями, зарастает в начале второго года жизни;
  - задний, затылочный, родничок (*fonticulus posterior*) — располагается между затылочной и теменными костями; закрывается на втором месяце жизни;
  - переднебоковой, клиновидный, родничок (*fonticulus sphenoidalis*) — располагается в области клиновидного угла теменной кости, на боковой стенке черепа; закрывается к моменту рождения;
  - заднебоковой, сосцевидный, родничок (*fonticulus mastoideus*) — располагается в области сосцевидного угла теменной кости, на боковой стенке черепа; закрывается к моменту рождения;
  - непостоянные роднички — могут располагаться в задней части сагиттального шва, над корнем носа, в затылочной кости над большим отверстием.
- Мозговой отдел черепа по объему в восемь раз больше лицевого (у взрослого — в четыре раза).
- Кости основания черепа соединены посредством широких хрящевых и соединительнотканых прослоек.
- В мозговом черепе — сильное преобладание свода над основанием.
- Внешний рельеф черепа не выражен: недоразвиты сосцевидные и шиловидные отростки, надбровные дуги, мышечные бугры и линии.
- Из двух пластинок компактного вещества сформирована только наружная. Внутренняя пластинка имеется только в центральных участках костей. Губчатое вещество состоит в основном из радиально расположенных костных перекладин.
- Рельеф мозговой поверхности костей слабо выражен (*impressiones digitatae, juga cerebralia, sulci arteriosi*).
- Швы не сформированы, и между костями свода черепа находятся перепончатые промежутки. На третьем году жизни начинается формирование зубчатых швов, *sutura serrata*.
- Наружный слуховой проход более широкий и короткий, его нижняя стенка (барабанная пластинка) имеет отверстия (дегисценции), что является одним из факторов возникновения отитов.
- Многие кости состоят из нескольких еще не слившихся между собой составных частей, поэтому общее число костных элементов в черепе больше.
- Челюсти недоразвиты, особенно альвеолярные отростки, в силу чего лицевой череп имеет меньшую высоту.
- Глазницы имеют относительно большие размеры.
- Относительно короткая и меньшая по объему полость носа.
- Norma verticalis* имеет четырехугольную форму из-за более сильного развития теменных и лобных бугров.



## МОЗГОВОЙ ОТДЕЛ ЧЕРЕПА

### Основные составные части костей мозгового черепа

Наименование кости	Основные составные части	Поверхности
Лобная кость, <i>os frontale</i>	1) носовая часть, <i>pars nasalis</i> ; 2) чешуя, <i>squama frontalis</i> ; 3) глазничная часть, <i>pars orbitalis</i> (парная)	Наружная поверхность, <i>facies externa</i> ; внутренняя (мозговая) поверхность, <i>facies interna (cerebralis)</i>
Затылочная кость, <i>os occipitale</i>	1) базилярная часть, <i>pars basilaris</i> ; 2) чешуя, <i>squama occipitalis</i> ; 3) латеральная часть, <i>pars lateralis</i> (парная)	Наружная поверхность, <i>facies externa</i> ; внутренняя (мозговая) поверхность, <i>facies interna (cerebralis)</i>
Теменная кость, <i>os parietale</i>		Наружная поверхность, <i>facies externa</i> ; внутренняя (мозговая) поверхность, <i>facies interna (cerebralis)</i>
Решетчатая кость, <i>os ethmoidale</i>	1) продырявленная (решетчатая) пластинка, <i>lamina cribrosa</i> ; 2) перпендикулярная пластинка, <i>lamina perpendicularis</i> ;	

Наименование кости	Основные составные части	Поверхности
	3) решетчатый лабиринт, <i>labyrinthus ethmoidalis</i>	Глазничная поверхность, <i>facies orbitalis</i>
Клиновидная кость, <i>os sphenoidale</i>	1) тело клиновидной кости, <i>corpus ossis sphenoidalis</i> ; 2) малое крыло, <i>ala minor</i> (парное); 3) большое крыло, <i>ala major</i> (парное); 4) крыловидный отросток, <i>processus pterygoideus</i>	Мозговая поверхность, <i>facies cerebralis</i> ; глазничная поверхность, <i>facies orbitalis</i> ; верхнечелюстная поверхность, <i>facies maxillaris</i> ; височная поверхность, <i>facies temporalis</i>
Височная кость, <i>os temporale</i>	1) чешуя височной кости, <i>squama temporalis</i> ; 2) сосцевидная часть, <i>pars mastoidea</i> ; 3) барабанная часть, <i>pars tympanica</i> ; 4) каменистая часть (пирамида), <i>pars petrosa (pyramis)</i>	Наружная поверхность, <i>facies externa</i> ; внутренняя (мозговая) поверхность, <i>facies interna (cerebralis)</i> .  Передняя поверхность, <i>facies anterior</i> ; задняя поверхность, <i>facies posterior</i> ; нижняя поверхность, <i>facies inferior</i>

## Каналы височной кости и их содержимое

Название канала	Начало канала	Конец канала	Содержимое
Лицевой канал, <i>canalis facialis</i>	Внутренний слуховой проход, <i>meatus acusticus internus</i>	Шилососцевидное отверстие, <i>foramen stylo-mastoideum</i>	Лицевой нерв, <i>n. facialis</i> ; узел колена, <i>ganglion geniculi</i> ; шилососцевидные артерия и вены, <i>a. et v. stylo-mastoideae</i>
Канал большого каменистого нерва, <i>canalis nervi petrosi majoris</i>	Лицевой канал в области колена, <i>geniculum canalis facialis</i>	Расщелина большого каменистого нерва, <i>hiatus canalis nervi petrosi majoris</i>	Большой каменистый нерв, <i>n. petrosus major</i> (ветвь <i>n. facialis</i> )
Каналец барабанной струны, <i>canaliculus chordae tympani</i>	Лицевой канал в области шилососцевидного отверстия, <i>foramen stylo-mastoideum</i>	Каменисто-барабанная щель, <i>fissura petro-tympanica</i>	Барабанная струна, <i>chorda tympani</i> (ветвь <i>n. facialis</i> )
Барабанный каналец, <i>canaliculus tympanicus</i>	Каменистая ямочка, <i>fossula petrosa (apertura inferior canaliculi tympanici)</i>	Расщелина малого каменистого нерва, <i>hiatus canalis n. petrosi minoris</i>	Барабанный нерв, <i>n. tympanicus</i> (ветвь <i>n. glossopharyngeus</i> )
Мышечно-трубный канал, <i>canalis musculo-tubarius</i>	Барабанная полость, <i>cavitas tympani</i>	Верхушка пирамиды, <i>apex pyramis</i>	
а) <i>semicanalis m. tensoris tympani</i>			<i>M. tensor tympani</i>
б) <i>semicanalis tubae auditivae</i>			<i>pars ossea tubae auditivae</i>

Название канала	Начало канала	Конец канала	Содержимое
Сонный канал, <i>canalis caroticus</i>	Наружное сонное отверстие, <i>foramen caroticum externum</i>	Внутреннее сонное отверстие, <i>foramen caroticum internum</i>	Внутренняя сонная артерия, <i>a. carotis interna</i> ; венозное сплетение сонного канала, <i>plexus venosus caroticus internus</i> ; внутреннее сонное сплетение, <i>plexus caroticus internus</i> (от <i>ganglion cervicale superius truncus sympathicus</i> )
Сонно-барабанные каналы, <i>canaliculi carotico-tympanici</i>	Сонный канал, <i>canalis caroticus</i>	Барабанная полость, <i>cavitas tympanica</i>	Сонно-барабанные артерии, <i>aa. caroticotympanici</i> (от <i>a. carotis interna</i> ); сонно-барабанные нервы, <i>nn. caroticotympanici</i> (от <i>pl. caroticus internus et n. tympanicus</i> )
Сосцевидный каналец, <i>canaliculus mastoideus</i>	Яремная ямка, <i>fossa jugularis</i> ( <i>foramen mastoideum</i> )	Сосцевидно-барабанная щель, <i>fissura tympano-mastoidea</i> ( <i>apertura canaliculi mastoidei</i> )	Ушная ветвь блуждающего нерва, <i>ramus auricularis n. vagi</i>

## Внутреннее основание черепа

Передняя черепная ямка, *fossa cranii anterior*, образована:

- глазничными частями лобной кости, *partes orbitales ossis frontalis*;
- решетчатой пластинкой решетчатой кости, *lamina cribrosa ossis ethmoidalis*;
- малыми крыльями клиновидной кости, *alae minores ossis sphenoidalis*.

## Отверстия передней черепной ямки и их содержимое

Название отверстия	Содержимое
Отверстия решетчатой пластинки, <i>foraminae laminae cribrosae</i>	<i>Nn. olfactorii</i> (I пара)
Слепое отверстие, <i>foramen caecum</i>	Отросток твердой мозговой оболочки
Зрительный канал, <i>canalis opticus</i>	<i>A. ophthalmica</i> ; <i>N. opticus</i> (II пара)

Средняя черепная ямка, *Jossa cranii media*, образована:

- телом и большими крыльями клиновидной кости, *corpus et alae majores ossis sphenoidalis*;
- чешуей и передней поверхностью каменистой части височной кости, *squama et facies anterior partis petrosae ossis temporalis* (являются парными образованиями).

## Отверстия средней черепной ямки и их содержимое

Название отверстия	Содержимое		
	артерии	вены	нервы
Внутреннее сонное отверстие, <i>foramen caroticum internum</i>	<i>A. carotis interna</i>	<i>Plexus venosus caroticus internus</i> (впадает в <i>v. retromandibularis</i> )	<i>Plexus caroticus internus</i>
Верхняя глазничная щель, <i>fissura orbitalis superior</i>		<i>V. ophthalmica superior</i> (впадает в <i>sinus cavernosus</i> )	<i>N. oculomotorius</i> (III пара); <i>n. trochlearis</i> (IV пара); <i>n. ophthalmicus</i> (первая ветвь <i>n. trigeminus</i> ), <i>n. abducens</i> (VI пара)
Круглое отверстие, <i>foramen rotundum</i>			<i>N. maxillaris</i> (вторая ветвь <i>n. trigeminus</i> )

Название отверстия	Содержимое		
	артерии	вены	нервы
Расщелина канала большого каменистого нерва, <i>hiatus canalis n. petrosi majoris</i>	<i>R. petrosus</i> (из <i>a. meningea media</i> от <i>a. maxillaris</i> )		<i>N. petrosus major</i> (ветвь <i>n. facialis</i> )
Расщелина канала малого каменистого нерва ( <i>hiatus canalis n. petrosi minoris</i> )	<i>A. tympanica superior</i> (из <i>a. meningea media</i> от <i>a. maxillaris</i> )		<i>N. petrosus minor</i> (продолжение <i>n. tympanicus</i> из <i>n. glosso-pharyngeus</i> )

Задняя черепная ямка, *fossa cranii posterior*, образована:

- затылочной костью, *os occipitale*;
- задней поверхностью каменистой части и мозговой поверхностью сосцевидной части височной кости, *facies posterior partis petrosae et facies cerebralis partis mastoideae ossis temporalis* (являются парными);
- телом клиновидной кости, *corpus ossis sphenoidalis*;
- сосцевидным углом теменной кости, *angulus mastoideus ossis parietalis*.

#### Отверстия задней черепной ямки и их содержимое

Название отверстия	Содержимое
Внутреннее слуховое отверстие (внутренний слуховой проход), <i>porus acusticus internus</i> ( <i>meatus acusticus internus</i> )	<i>A. labyrinthi</i> (из <i>a. basilaris</i> ); <i>vv. labyrinthi</i> (притоки <i>sinus petrosus inferior</i> ); <i>n. facialis</i> (VII пара); <i>n. vestibulocochlearis</i> (VIII пара)
Наружная апертура водопровода преддверия, <i>apertura externa aqueductus vestibuli</i>	<i>Ductus endolymphaticus</i>
Наружная апертура канала улитки, <i>apertura externa canaliculi cochleae</i>	<i>Ductus perilymphaticus</i>

## Наружное основание черепа

1. Передний отдел — соединяется с костями лица и образует крышу глазниц и полости носа.
2. Средний отдел — простирается от основания крыловидных отростков клиновидной кости до линии, проходящей через сосцевидные отростки височных костей и передний край большого отверстия.
3. Задний отдел — образован затылочной и височной костями. В нем выделяют выйную, сосцевидную и затылочно-височную области.

### Отверстия наружного основания черепа и их содержимое

Название отверстия	Содержимое		
	артерии	вены	нервы
Большое затылочное отверстие, <i>foramen magnum</i>	<i>Aa. spinales anterior et posteriores; a. vertebralis</i>	<i>Plexus basilaris; v. vertebralis</i>	<i>Medulla oblongata; radix spinalis n. accessorii</i>
Мышелковый канал, <i>canalis condylaris</i>		<i>V. emissaria condylaris</i>	
Подъязычный канал, <i>canalis hypoglossalis</i>		<i>Plexus venosus canalis hypoglossalis</i>	<i>N. hypoglossus (XII пара)</i>
Яремное отверстие, <i>foramen jugulare</i>	<i>A. meningea posterior (из a. pharyngea ascendens от a. carotis externa)</i>	<i>V. jugularis interna</i>	<i>N. glosso-pharyngeus (IX пара); n. vagus (X пара); n. accessorius (XI пара)</i>
Сосцевидное отверстие, <i>foramen mastoideum</i>	<i>R. meningeus (из a. occipitalis от a. carotis externa)</i>	<i>V. emissaria mastoidea</i>	

Название отверстия	Содержимое		
	артерии	вены	нервы
Сосцевидно-барабанная щель, <i>fissura tympanomastoidea</i>			<i>R. auricularis</i> <i>n. vagi</i>
Каменно-барабанная щель, <i>fissura petrotympanica</i>	<i>A. tympanica anterior</i> (из <i>a. maxillaris</i> )	<i>Vv. tympanicae</i> (притоки <i>v. retro-mandibularis</i> )	<i>Chorda tympani</i> (ветвь <i>n. facialis</i> )
Каменно-чешуйчатая щель, <i>fissura petrosquamosa</i>	Ветви <i>a. meningea media</i> (из <i>a. maxillaris</i> )		
Наружное слуховое отверстие, <i>porus acusticus externus</i>	<i>Rr. auriculares anteriores</i> (из <i>a. temporalis superficialis</i> ); <i>a. auricularis profunda</i> (из <i>a. maxillaris</i> )	<i>Vv. auriculares anteriores</i> (притоки <i>v. retro-mandibularis</i> )	<i>R. auricularis n. vagi</i> ; <i>n. meatus acustici externi</i> (из <i>n. auriculo-temporalis</i> от <i>n. mandibularis</i> , ветвь <i>n. trigeminus</i> )
Шилососцевидное отверстие, <i>foramen stylomastoideum</i>	<i>A. stylomastoidea</i> (из <i>a. auricularis posterior</i> от <i>a. carotis externa</i> )	<i>V. stylomastoidea</i> (приток <i>v. retro-mandibularis</i> )	<i>N. facialis</i> (VII пара)
Рваное отверстие, <i>foramen lacerum</i>			<i>N. petrosus major</i> (ветвь <i>n. facialis</i> )
Наружное сонное отверстие, <i>foramen caroticum externum</i>	<i>A. carotis interna</i>	<i>Plexus venosus caroticus internus</i>	<i>Plexus caroticus internus</i>



Название отверстия	Содержимое		
	артерии	вены	нервы
Нижняя апертура барабанного канала, <i>apertura inferior canaliculi tympanici</i> (расположена в <i>fossula petrosa</i> )	<i>A. tympanica inferior</i> (из <i>a. pharyngea ascendens</i> от <i>a. carotis externa</i> )	<i>V. tympanica inferior</i> (приток <i>v. retro-mandibularis</i> )	<i>N. tympanicus</i> (ветвь <i>n. glosso-pharyngeus</i> )
Остистое отверстие, <i>foramen spinosum</i>	<i>A. meningea media</i> (из <i>a. maxillaris</i> )	<i>Vv. meningeae mediae</i> (притоки <i>plexus venosus pterygoideus</i> )	<i>R. meningeus</i> (ветвь <i>n. maxillaris</i> из V пары)
Овальное отверстие, <i>foramen ovale</i>	<i>R. meningeus accessorius</i> (из <i>a. meningea media</i> от <i>a. maxillaris</i> )	<i>Plexus venosus foraminis ovalis</i>	<i>N. mandibularis</i> (третья ветвь <i>n. trigeminus</i> )
Крыловидный канал, <i>canalis pterygoideus</i>	<i>A. canalis pterygoidei</i> (из <i>a. palatina descendens</i> от <i>a. maxillaris</i> )	<i>V. canalis pterygoidei</i> (приток <i>v. retro-mandibularis</i> )	<i>N. canalis pterygoidei</i> (соединение <i>n. petrosus major</i> и <i>n. petrosus profundus</i> )

## ЛИЦЕВОЙ ОТДЕЛ ЧЕРЕПА

Основные составные части некоторых костей  
лицевого черепа

Наименование кости	Основные составные части	Поверхности
Нижняя челюсть, <i>mandibula</i>	1) тело, <i>corpus mandibulae</i> , 2) ветвь, <i>ramus mandibulae</i> (парная)	
Верхняя челюсть, <i>maxilla</i>	1) тело, <i>corpus maxillae</i> ;  2) лобный отросток, <i>processus frontalis</i> ; 3) небный отросток, <i>processus palatinus</i> ; 4) альвеолярный отросток, <i>processus alveolaris</i> ; 5) скуловой отросток, <i>processus zygomaticus</i>	носовая поверхность, <i>facies nasalis</i> ; глазничная поверхность, <i>facies orbitalis</i> ; подвисочная поверхность, <i>facies infratemporalis</i> ; передняя поверхность, <i>facies anterior</i>

Небная кость, <i>os palatinum</i>	1) перпендикулярная пластинка, <i>lamina perpendicularis</i> : <ul style="list-style-type: none"> <li>• клиновидный отросток, <i>processus sphenoidalis</i>;</li> <li>• глазничный отросток, <i>processus orbitalis</i>;</li> </ul> 2) горизонтальная пластинка, <i>lamina horizontalis</i> : <ul style="list-style-type: none"> <li>• пирамидальный отросток, <i>processus pyramidalis</i></li> </ul>	
--------------------------------------	--	--

### Строение стенок глазницы

Стенка глазницы	Костные структуры, образующие стенку	
	русское название	латинское название
Верхняя стенка, <i>paries superior</i>	глазничная часть лобной кости	<i>pars orbitalis ossis frontalis</i>
	малое крыло клиновидной кости	<i>ala minor ossis sphenoidalis</i>
Латеральная стенка, <i>paries lateralis</i>	глазничная поверхность большого крыла клиновидной кости	<i>facies orbitalis alae majoris ossis sphenoidalis</i>
	глазничная поверхность скулового отростка лобной кости	<i>facies orbitalis processus zygomaticus ossis frontalis</i>
	глазничная поверхность скуловой кости	<i>facies orbitalis ossis zygomatici</i>
Нижняя стенка, <i>paries inferior</i>	глазничная поверхность верхней челюсти	<i>facies orbitalis maxillae</i>
	глазничная поверхность скуловой кости	<i>facies orbitalis ossis zygomatici</i>
	глазничный отросток небной кости	<i>processus orbitalis ossis palatini</i>

Стенка глазницы	Костные структуры, образующие стенку	
	русское название	латинское название
Медиальная стенка, <i>paries medialis</i>	лобный отросток верх- ней челюсти	<i>processus frontalis maxillae</i>
	носовая и глазничная части лобной кости	<i>pars nasalis et pars orbitalis ossis frontalis</i>
	слезная кость	<i>os lacrimale</i>
	глазничная пластинка решетчатого лабиринта	<i>lamina orbitalis labirynthus ethmoidalis</i>
	тело клиновидной кости	<i>corpus ossis sphenoidalis</i>

### Сообщения глазницы и их содержимое

Название сообщения	Образование, с которым сообщается глазница	Содержимое
Зрительный канал, <i>canalis opticus</i>	Передняя черепная ямка, <i>fossa cranii anterior</i>	<i>A. ophthalmica, n. opticus</i>
Надглазнич- ное отверстие (вырезка), <i>foramen supraorbitale (incisura supraorbitalis)</i>	Лобная область, <i>regio frontalis</i>	<i>A. supraorbitalis</i> (из <i>a. ophthalmica</i> ), <i>v. supraorbitalis</i> (приток <i>v. frontalis</i> ), <i>n. supraorbitalis</i> (ветвь <i>n. frontalis</i> от <i>n. ophthalmicus</i> , из V пары)
Переднее решетчатое отверстие, <i>foramen ethmoidale anterius</i>	Передние и средние ячейки решетчатой кости, <i>cellulae ethmoidales anteriores et medii</i>	<i>A. ethmoidalis anterior</i> из <i>a. ophthalmica</i> , <i>v. ethmoidalis anterior</i> (приток <i>v. ophthalmica superior</i> ), <i>n. ethmoidalis anterior</i> (ветвь <i>n. nasociliaris</i> от <i>n. ophthalmicus</i> , из V пары)

Название сообщения	Образование, с которым сообщается глазница	Содержимое
Заднее решетчатое отверстие, <i>foramen ethmoidale posterius</i>	Задние ячейки решетчатой кости, <i>cellulae ethmoidales posteriores</i>	<i>A. ethmoidalis posterior</i> (из <i>a. ophthalmica</i> ), <i>v. ethmoidalis posterior</i> (приток <i>v. ophthalmica superior</i> ), <i>n. ethmoidalis posterior</i> (ветвь <i>n. nasociliaris</i> от <i>n. ophthalmicus</i> , из V пары)
Верхняя глазничная щель, <i>fissura orbitalis superior</i>	Средняя черепная ямка, <i>fossa cranii media</i>	<i>V. ophthalmica superior</i> (впадает в <i>sinus cavernosus</i> ), <i>n. oculomotorius</i> (III пара); <i>n. trochlearis</i> (IV пара); <i>n. ophthalmicus</i> (первая ветвь V пары); <i>n. abducens</i> (VI пара)
Нижняя глазничная щель, <i>fissura orbitalis inferior</i>	Подвисочная ямка, <i>fossa infratemporalis</i> ; крыловидно-небная ямка, <i>fossa pterygopalatina</i>	<i>A. infraorbitalis</i> (из <i>a. maxillaris</i> ), <i>v. infraorbitalis</i> (приток <i>pl. venosus pterygoideus</i> ), <i>n. zygomaticus et n. infraorbitalis</i> (ветви <i>n. maxillaris</i> , из V пары)
Подглазничный канал, <i>canalis infraorbitalis</i>	Передняя поверхность верхней челюсти (клыковая ямка), <i>facies anterior maxillae (fossa canina)</i>	<i>A. infraorbitalis</i> (из <i>a. maxillaris</i> ), <i>v. infraorbitalis</i> (приток <i>pl. venosus pterygoideus</i> ), <i>n. infraorbitalis</i> (ветвь <i>n. maxillaris</i> , из V пары)

Название сообщения	Образование, с которым сообщается глазница	Содержимое
Скулоглазничное отверстие. <i>foramen zygomatico-orbitale</i>	Скуловая область (скулолицевое отверстие), <i>regio zygomatica (foramen zygomaticofaciale)</i> ; подвисочная ямка (скуловисочное отверстие), <i>fossa infratemporalis (foramen zygomaticotemporale)</i>	<i>A. zygomaticoorbitalis</i> (из <i>a. temporalis superficialis</i> ), <i>v. zygomaticoorbitalis</i> (приток <i>v. temporalis superficialis</i> ), <i>n. zygomaticus</i> (ветвь <i>n. maxillaris</i> , из V пары) разделяется на <i>n. zygomaticotemporalis</i> et <i>n. zygomaticofacialis</i>
Носослезный канал, <i>canalis nasolacimalis</i>	Полость носа (нижний носовой ход), <i>cavitas nasi (meatus nasi inferior)</i>	Содержит носослезный проток, <i>ductus nasolacimalis</i>

### Строение стенок и костной перегородки полости носа

Название стенки	Костные структуры, образующие стенку	
	русское название	латинское название
Верхняя стенка. <i>paries superior</i>	носовые кости	<i>ossa nasalia</i>
	носовая часть лобной кости	<i>pars nasalis ossis frontalis</i>
	решетчатая пластинка решетчатой кости	<i>lamina cribrosa ossis ethmoidalis</i>
	тело клиновидной кости	<i>corpus ossis sphenoidalis</i>
Нижняя стенка. <i>paries inferior</i>	небный отросток верхней челюсти (парный)	<i>processus palatinus maxillae</i>
	горизонтальная пластинка небной кости (парная)	<i>lamina horizontalis ossis palatin</i>

Название стенки	Костные структуры, образующие стенку	
	русское название	латинское название
Латеральная стенка, <i>paries lateralis</i>	носовая поверхность тела и лобный отросток верхней челюсти	<i>facies nasalis et processus frontalis maxillae</i>
	слезная кость	<i>os lacrimale</i>
	решетчатый лабиринт	<i>labyrinthus ethmoidalis</i>
	перпендикулярная пластинка небной кости	<i>lamina perpendicularis ossis palatini</i>
	медиальная пластинка крыловидного отростка клиновидной кости	<i>lamina medialis processus pterygoidei ossis sphenoidalis</i>
	нижняя носовая раковина	<i>concha nasalis inferior</i>
Костная перегородка носа, <i>septum nasi osseum</i>	перпендикулярная пластинка решетчатой кости	<i>lamina perpendicularis ossis ethmoidalis</i>
	сошник	<i>vomer</i>
	носовой гребень	<i>crista nasalis</i>

## Сообщения полости носа

Название сообщения	Образование, с которым сообщается полость носа	
	русское название	латинское название
Отверстия решетчатой пластинки, <i>foraminae laminae cribrosae</i>	Передняя черепная ямка	<i>Fossa cranii anterior</i>
Отверстие клиновидного синуса, <i>apertura sinus sphenoidalis</i>	Клиновидная пазуха	<i>Sinus sphenoidalis</i>
Решетчатая воронка, <i>infundibulum ethmoidale</i>	Передние и средние ячейки решетчатой кости, пазуха лобной кости	<i>Cellulae ethmoidales anteriores et medii, sinus frontalis</i>
Полулунная щель, <i>hiatus semilunaris</i>	Верхнечелюстная пазуха	<i>Sinus maxillaris</i>

Клиновидно-небное отверстие, <i>foramen sphenopalatinum</i>	Крыловидно-небная ямка	<i>Fossa pterygopalatina</i>
Носослезный канал, <i>canalis nasolacimalis</i>	Глазница	<i>Orbita</i>
Резцовый канал, <i>canalis incisivus</i>	Полость рта	<i>Cavitas oris</i>

### Содержимое некоторых сообщений полости носа

Сообщение	Содержимое		
	артерии	вены	нервы
Клиновидно-небное отверстие, <i>foramen sphenopalatinum</i>	<i>A. sphenopalatina</i> (из <i>a. maxillaris</i> )	<i>V. sphenopalatina</i> (приток <i>pl. venosus pterygoideus</i> )	<i>Rr. nasales posteriores superiores mediales et laterales</i> (ветви <i>ganglion pterygopalatinum</i> )
Резцовый канал, <i>canalis incisivus</i>	<i>Rr. septales posteriores</i> (из <i>a. sphenopalatina</i> от <i>a. maxillaris</i> ) — конечная ветвь <i>a. palatina major</i> (из <i>a. palatina descendens</i> от <i>a. maxillaris</i> )		<i>N. nasopalatinus</i> (ветвь <i>ganglion pterygopalatinum</i> )
Отверстия решетчатой пластинки, <i>foraminae laminae cribrosae</i>			<i>Nn. olfactorii</i> (I пара)
Носослезный канал, <i>canalis nasolacimalis</i>	Содержит носослезный проток, <i>ductus nasolacimalis</i>		



### Сроки формирования и сообщения придаточных пазух

Наименование пазухи	Время формирования	Сообщения
Верхнечелюстная пазуха, <i>sinus maxillaris</i>	5–6 мес. внутриутробного периода развития	Полость носа (средний носовой ход, <i>meatus nasi medius</i> )
Лобная пазуха, <i>sinus frontalis</i>	12 мес. после рождения	Полость носа (средний носовой ход, <i>meatus nasi medius</i> )
Ячейки решетчатой кости, <i>cellulae ethmoidales</i> : а) передние; б) средние; в) задние	9–12 мес. после рождения	а), б) полость носа (средний носовой ход, <i>meatus nasi medius</i> ), в) полость носа (верхний носовой ход, <i>meatus nasi superior</i> )
Клиновидная пазуха, <i>sinus sphenoidalis</i>	3–4 мес. внутриутробного периода развития	Полость носа (позади верхней носовой раковины, <i>concha nasalis superior</i> )
Сосцевидные ячейки, <i>cellulae mastoideae</i>	5–8 мес. после рождения	Сосцевидная пещера сообщается с барабанной полостью, <i>cavitas tympanica</i>

### Содержимое некоторых сообщений полости рта

Сообщение	Содержимое		
	артерии	вены	нервы
Большой небный канал, <i>canalis palatinus major</i>	<i>A. palatina descendens</i> (из <i>a. maxillaris</i> )	<i>Vv. palatinae</i> (притоки <i>plexus venosus pterygoideus</i> )	<i>N. palatinus major</i> et rr. <i>nasales posteriores inferiores</i> (от <i>ganglion pterygo-palatinum</i> )

Сообщение	Содержимое		
	артерии	вены	нервы
Малые небные отверстия, <i>foramina palatina minora</i>	<i>Aa. palatinae minores</i> (из <i>a. palatina descendens</i> от <i>a. maxillaris</i> )		<i>Nn. palatini minores</i> (от <i>ganglion pterygo-palatinum</i> )

### Стенки крыловидно-небной ямки

Название стенки	Костные структуры, образующие стенку	
	русское название	латинское название
Передняя стенка, <i>paries anterior</i>	Бугор верхней челюсти	<i>Tuber maxillae</i>
Задняя стенка, <i>paries posterior</i>	Крыловидный отросток клиновидной кости	<i>Processus pterygoideus ossis sphenoidalis</i>
Медиальная стенка, <i>paries medialis</i>	Перпендикулярная пластинка небной кости	<i>Lamina perpendicularis ossis palatini</i>
Верхняя стенка, <i>paries superior</i>	Нижнебоковая поверхность тела и основание большого крыла клиновидной кости	<i>Corpus et ala major ossis sphenoidalis</i>

### Сообщения крыловидно-небной ямки и их содержимое

Сообщение	Образование, с которым сообщается крыловидно-небная ямка	Содержимое сообщения
Круглое отверстие, <i>foramen rotundum</i>	Средняя черепная ямка, <i>fossa cranii media</i>	<i>N. maxillaris</i> (вторая ветвь V пары)
Нижняя глазничная щель, <i>fissura orbitalis inferior</i>	Глазница, <i>orbita</i>	<i>A. infraorbitalis</i> (из <i>a. maxillaris</i> ); <i>v. infraorbitalis</i> (приток <i>pl. venosus pterygoideus</i> ); <i>n. zygomaticus et m. infraorbitalis</i> (ветви <i>n. maxillaris</i> из V пары)

Сообщение	Образование, с которым сообщается крыловидно-небная ямка	Содержимое сообщения
Крыловидный канал, <i>canalis pterygoideus</i>	Наружное основание черепа, <i>basis cranii externa</i>	<i>A. canalis pterygoidei</i> (из <i>a. palatina descendens</i> от <i>a. maxillaris</i> ); <i>v. canalis pterygoidei</i> (приток <i>pl. venosus pterygoideus</i> ); <i>n. canalis pterygoidei</i> (соединение <i>n. petrosus major</i> и <i>n. petrosus profundus</i> )
Клиновидно-небное отверстие, <i>foramen sphenopalatinum</i>	Полость носа (средний носовой ход), <i>cavitas nasi (meatus nasi medius)</i>	<i>A. sphenopalatina</i> (из <i>a. maxillaris</i> ); <i>v. sphenopalatina</i> (приток <i>pl. venosus pterygoideus</i> ); <i>rr. nasales posteriores superiores mediales et laterales</i> (ветви <i>ganglion pterygopalatinum</i> )
Большой небный канал, <i>canalis palatinus major</i>	Полость рта, <i>cavitas oris</i>	<i>A. palatina descendens</i> (из <i>a. maxillaris</i> ); <i>vv. palatinae</i> (приток <i>pl. venosus pterygoideus</i> ); <i>n. palatinus major et rr. nasales posteriores inferiores</i> (от <i>ganglion pterygopalatinum</i> )
Крыловидно-верхне-челюстная щель, <i>fissura pterigomaxillaris</i>	Подвисочная ямка, <i>fossa infratemporalis</i>	<i>A. maxillaris</i> ; <i>aa. palatinae minores</i> (из <i>a. palatina descendens</i> от <i>a. maxillaris</i> ); <i>plexus venosus pterygoideus</i> (приток <i>v. retromandibularis</i> ); <i>nn. palatini minores</i> (от <i>ganglion pterygopalatinum</i> )

## Стенки подвисочной ямки

Название стенки	Костные структуры, образующие стенку	
	русское название	латинское название
Верхняя стенка, <i>paries superior</i>	Височная кость, большое крыло клиновидной кости	<i>Os temporale, ala major ossis sphenoidalis</i>

Медиальная стенка, <i>paries medialis</i>	Латеральная пластинка крыловидного отростка клиновидной кости	<i>Lamina lateralis processus pterygoidei ossis sphenoidalis</i>
Передняя стенка, <i>paries anterior</i>	Скуловой отросток и бугор верхней челюсти, скуловая кость	<i>Processus zygomaticus et tuber maxillae, os zygomaticum</i>

## Контрфорсы челюстей

**Контрфорс** — скопление пластинок компактного вещества, распределяющее по челюсти напряжения, возникающие при откусывании и разжевывании пищи, и далее передающее их на другие кости.

### Верхняя челюсть:

**Лобно-носовой контрфорс** проходит от альвеолярного возвышения клыка по телу и лобному отростку верхней челюсти, достигая носовой части лобной кости. Правый и левый контрфорсы соединяются поперечно расположенными костными валиками в носовой части лобной кости.

**Скуловой, или альвеолярно-скуловой, контрфорс** начинается от альвеолярных возвышений первого и второго больших коренных зубов и переходит на скуловую кость; отсюда давление передается вверх на скуловой отросток лобной кости и назад по скуловой дуге на среднюю часть основания черепа. Лобно-носовой и скуловой контрфорсы соединяются поперечными костными пластинками, проходящими по надглазничному краю.

**Крылонебный контрфорс** идет от альвеолярных возвышений последних больших коренных зубов и бугра верхней челюсти по крыловидному отростку клиновидной кости и перпендикулярной пластинке небной кости к основанию черепа.

**Небный контрфорс** образован небными отростками верхних челюстей и горизонтальными пластинками небных костей, соединяющими правую и левую зубные дуги в поперечном направлении.

### Нижняя челюсть:

**Альвеолярный контрфорс** направляется от базальной дуги к альвеолярным возвышениям.

**Восходящий контрфорс** проходит по ветви челюсти к венечному и мышелковому отросткам.

# ИЗМЕНЧИВОСТЬ ЧЕРЕПА

## Классификация черепов

### По величине головного, или черепного, указателя

**Черепной указатель** — отношение между поперечным и продольным диаметрами мозгового черепа, выраженное в процентах. *Продольный диаметр черепа* представляет собой расстояние между точками глабеллы и опистокранионом. *Глабелла* является самой передней точкой мозгового черепа и находится на срединной плоскости при установке черепа во франкфуртской горизонтали. *Опистокранион* представляет собой наиболее выступающую кзади точку на затылочной кости, обычно она соответствует наружному затылочному выступу. *Поперечный диаметр черепа* определяется между двумя наиболее удаленными от срединной плоскости точками на боковой поверхности черепа (правый и левый зуррион).

**Долихокраниные черепа** (с индексом менее 75).

**Мезокраниные черепа** (с индексом от 75 до 79.9).

**Брахиокраниные черепа** (с индексом 80 и выше).

### По величине базилярного указателя

**Базилярный указатель** — отношение ширины основания черепа к длине основания черепа, выраженное в процентах. Ширина основания черепа — это расстояние между двумя аурикулярными точками пересечения середины наружного слухового прохода со скуловой дугой. Длина основания черепа — это расстояние от назиона (точка на пересечении срединной плоскости с лобно-носовым швом) до опистиона (задний край большого отверстия). В зависимости от величины базилярного указателя черепа делят на три группы:

**долихобазилярные черепа** (с индексом менее 88.9);

**мезобазилярные черепа** (с индексом от 89 до 98.9);

**брахибазилярные черепа** (с индексом 99 и выше).

### По величине лицевого указателя

**Лицевой указатель** — отношение высоты лица к скуловому диаметру, выраженное в процентах. *Полная высота лица* измеряется между точкой назион, лежащей на пересечении срединной плоско-

сти с лобно-носовым швом, и точкой гнатион, расположенной в той же плоскости по нижнему краю нижней челюсти. *Скуловой диаметр* определяется между наиболее выступающими в стороны точками правой и левой скуловых дуг (точки зигион).

**Эйрипрозопические (широкие) черепа** (с индексом менее 85).

**Мезопрозопические (средние) черепа** (с индексом от 85 до 89.9).

**Лептопрозопические (узкие) черепа** (с индексом 90 и более).

### По величине лицевого угла

**Лицевой угол** — угол между линией, проводимой через назнион и простион (самую переднюю точку альвеолярного края верхней челюсти), и франкфуртской горизонталью.

**Прогнатные черепа** (с выступающими вперед челюстями) (менее  $79.9^\circ$ ).

**Мезогнатные черепа** (от  $80^\circ$  до  $84.9^\circ$ ).

**Ортогнатные черепа** (с прямой, вертикальной профилировкой) ( $85^\circ$  и более).

### Половые различия черепа

1. В черепе мужчины рельеф наружной поверхности (гребни, линии, бугры) виден, как правило, лучше; более выражены надбровные дуги, сильнее развит наружный затылочный выступ.
2. В черепе женщины глазницы имеют относительно большую величину.
3. Пазухи воздухоносных костей черепа у мужчин больше по объему.
4. Кости черепа мужчины несколько толще, по сравнению с таковыми у женщин.
5. Нижняя челюсть у мужчин более «массивная».
6. Угол ветви нижней челюсти мужчин чаще прямой, у женщин — чаще тупой.
7. У мужчин относительно больше развит лицевой череп, у женщин больше развит мозговой череп.

# МИОЛОГИЯ

---

## ГОЛОВА

### Мышцы головы

#### Мимические мышцы

##### Мышцы свода черепа

*Musculus epicranius*, надчерепная мышца

*Musculus occipitofrontalis*, затылочно-лобная мышца

*Venter occipitalis*, затылочное брюшко

- Начало:** наивысшая выйная линия затылочной кости, основание сосцевидного отростка височной кости.
- Прикрепление:** сухожильный шлем (сухожильное растяжение).
- Функция:** тянет сухожильное растяжение (кожу волосистой части головы) кзади.
- Кровоснабжение:** *arteria supraorbitalis* (из *arteria ophthalmica*), *rami frontales arteriae temporalis superficialis*.
- Венозный отток:** *vena supraorbitalis* (в *vena ophthalmica superior*).
- Иннервация:** *rami temporales nervi facialis*.
- Лимфатический отток:** *nodi lymphatici parotidei*.

***Venter frontalis*, лобное брюшко**

- Начало:** сухожильный шлем.
- Прикрепление:** кожа бровей.
- Функция:** поднимает брови кверху, расширяет глазную щель, образует поперечные складки на коже лба.
- Кровоснабжение:** *arteria occipitalis, arteria auricularis posterior.*
- Венозный отток:** *vena occipitalis* (в *vena jugularis externa*).
- Иннервация:** *nervus auricularis posterior* (из *nervus facialis*).
- Лимфатический отток:** *nodi lymphatici occipitales.*

***Musculus temporoparietalis*, теменно-височная мышца**

- Начало:** основание ушной раковины.
- Прикрепление:** сухожильный шлем.
- Функция:** не выражена.
- Кровоснабжение:** *arteria occipitalis, arteria auricularis posterior.*
- Венозный отток:** *vena occipitalis et vena auricularis posterior* (в *vena jugularis externa*).
- Иннервация:** *nervus auricularis posterior* (из *nervus facialis*).
- Лимфатический отток:** *nodi lymphatici mastoidei.*

***Musculus procerus*, мышца гордецов  
(«мышца борьбы», «мышца атаки»)**

- Начало:** носовая кость, апоневроз носовой мышцы.
- Прикрепление:** кожа лба между бровями, переходит в лобное брюшко надчерепной мышцы.
- Функция:** образует поперечные складки над переносьем.
- Кровоснабжение:** *arteria supraorbitalis, arteria supratrochlearis, arteriae palpebrales laterales et mediales* (все из *arteria ophthalmica*), *arteria angularis* (из *arteria facialis*).
- Венозный отток:** *vena ophthalmica superior, vena facialis.*
- Иннервация:** *rami temporales nervi facialis.*
- Лимфатический отток:** *nodi lymphatici parotidei.*



**Мышцы ушной раковины*****Musculus auricularis anterior*, передняя ушная мышца**

<b>Начало:</b>	височная фасция и сухожильный шлем.
<b>Прикрепление:</b>	кожа ушной раковины выше козелка.
<b>Функция:</b>	смещает ушную раковину вперед и кверху.
<b>Кровоснабжение:</b>	<i>arteria temporalis superficialis</i> , <i>arteria auricularis posterior</i> .
<b>Венозный отток:</b>	<i>vena temporalis superficialis</i> (в <i>vena retromandibularis</i> ), <i>vena auricularis posterior</i> (в <i>vena jugularis externa</i> ).
<b>Иннервация:</b>	<i>nervus auricularis posterior</i> (из <i>nervus facialis</i> ).
<b>Лимфатический отток:</b>	<i>nodi lymphatici mastoidei et parotidei</i> .

***Musculus auricularis superior*, верхняя ушная мышца**

<b>Начало:</b>	сухожильный шлем.
<b>Прикрепление:</b>	верхний отдел хряща ушной раковины.
<b>Функция:</b>	смещает ушную раковину кверху.
<b>Кровоснабжение:</b>	<i>arteria temporalis superficialis</i> , <i>arteria auricularis posterior</i> .
<b>Венозный отток:</b>	<i>vena temporalis superficialis</i> (в <i>vena retromandibularis</i> ), <i>vena auricularis posterior</i> (в <i>vena jugularis externa</i> ).
<b>Иннервация:</b>	<i>nervus auricularis posterior</i> (из <i>nervus facialis</i> ).
<b>Лимфатический отток:</b>	<i>nodi lymphatici mastoidei et parotidei</i> .

***Musculus auricularis posterior*, задняя ушная мышца**

<b>Начало:</b>	выйная фасция.
<b>Прикрепление:</b>	основание ушной раковины.
<b>Функция:</b>	тянет ушную раковину назад.
<b>Кровоснабжение:</b>	<i>arteria temporalis superficialis</i> , <i>arteria auricularis posterior</i> .
<b>Венозный отток:</b>	<i>vena temporalis superficialis</i> (в <i>vena retromandibularis</i> ), <i>vena auricularis posterior</i> (в <i>vena jugularis externa</i> ).
<b>Иннервация:</b>	<i>nervus auricularis posterior</i> (из <i>nervus facialis</i> ).
<b>Лимфатический отток:</b>	<i>nodi lymphatici mastoidei et parotidei</i> .

## Мышцы, окружающие глазную щель

### *Musculus corrugator supercilii*, мышца, сморщивающая бровь

<b>Начало:</b>	медиальная часть надбровной дуги.
<b>Прикрепление:</b>	кожа брови.
<b>Функция:</b>	сближает брови, образует вертикальные складки над переносьем.
<b>Кровоснабжение:</b>	<i>arteria supraorbitalis</i> , <i>arteria supratrochlearis</i> , <i>arteria palpebralis medialis</i> (все из <i>arteria ophthalmica</i> ), <i>arteria temporalis superficialis</i> .
<b>Венозный отток:</b>	<i>vena ophthalmica superior</i> , <i>vena facialis</i> .
<b>Иннервация:</b>	<i>rami temporales nervi facialis</i> .
<b>Лимфатический отток:</b>	<i>nodi lymphatici parotidei</i> .

### *Musculus orbicularis oculi*, круговая мышца глаза

<b>Кровоснабжение:</b>	<i>arteria supraorbitalis</i> , <i>arteria supratrochlearis</i> , <i>arteriae palpebrales lateralis et medialis</i> (все из <i>arteria ophthalmica</i> ), <i>arteria zygomaticoorbitalis</i> (из <i>arteria temporalis superficialis</i> ), <i>arteria infraorbitalis</i> (из <i>arteria maxillaris</i> ).
<b>Венозный отток:</b>	<i>vena ophthalmica superior</i> , <i>vena ophthalmica inferior</i> , <i>vena facialis</i> , <i>vena temporalis superficialis</i> .
<b>Иннервация:</b>	<i>rami temporales et zygomatici nervi facialis</i> .
<b>Лимфатический отток:</b>	<i>nodi lymphatici parotidei</i> .

### *Pars orbitalis*, глазничная часть

<b>Начало:</b>	носовая часть лобной кости, лобный отросток верхней челюсти, медиальная связка века.
<b>Прикрепление:</b>	окружает глазную щель, располагаясь на костном крае глазницы, прикрепляется около своего начала.
<b>Функция:</b>	суживает глазную щель, замуривает глаз, опускает бровь, поднимает щеку, образует радиарные складки вокруг глазной щели, сглаживает поперечные складки кожи лба.

***Pars palpebralis*, вековая часть**

- Начало:** медиальная связка века, медиальная стенка глазницы.
- Прикрепление:** латеральная связка века.
- Функция:** смыкает веки.

***Pars lacrimalis*, слезная часть**

- Начало:** задний слезный гребень слезной кости.
- Прикрепление:** стенка слезного мешка.
- Функция:** расширяет слезный мешок.

**Мышцы, окружающие носовые отверстия*****Musculus nasalis*, носовая мышца**

- Кровоснабжение:** *arteria angularis*, *arteria labialis superior* (все из *arteria facialis*).
- Венозный отток:** *vena facialis*.
- Иннервация:** *rami buccales nervi facialis*.
- Лимфатический отток:** *nodi lymphatici parotidei*.

***Pars transversa*, поперечная часть**

- Начало:** верхняя челюсть, выше и латеральнее верхних резцов.
- Прикрепление:** апоневроз спинки носа.
- Функция:** суживает отверстия ноздрей.

***Pars alaris*, крыльная часть**

- Начало:** верхняя челюсть, латеральнее верхних резцов.
- Прикрепление:** кожа крыла носа.
- Функция:** опускает крыло носа.

***Musculus depressor septi nasi*,  
мышца, опускающая перегородку носа**

- Начало:** верхняя челюсть, над медиальным резцом.
- Прикрепление:** хрящевая часть перегородки носа.
- Функция:** опускает перегородку носа.
- Кровоснабжение:** *arteria labialis superior* (из *arteria facialis*).

Венозный отток:	<i>vena facialis</i> .
Иннервация:	<i>rami buccales nervi facialis</i> .
Лимфатический отток:	<i>nodi lymphatici parotidei, buccales</i> .

### Мышцы, окружающие ротовую щель

#### *Musculus orbicularis oris*, круговая мышца рта

Начало:	щечная мышца, кожа в области углов рта.
Прикрепление:	кожа и слизистая оболочка верхней и нижней губ.
Функция:	сжимает губы, закрывает ротовое отверстие ( <i>pars labialis</i> ), стягивает и выдвигает губы вперед ( <i>pars marginalis</i> ).
Кровоснабжение:	<i>arteriae labiales superior et inferior</i> (из <i>arteria facialis</i> ), <i>arteria mentalis</i> (из <i>arteria alveolaris inferior</i> ).
Венозный отток:	<i>venae labiales superior et inferior</i> (в <i>vena facialis</i> ).
Иннервация:	<i>rami buccales nervi facialis</i> .
Лимфатический отток:	<i>nodi lymphatici parotidei, buccales, submentales, submandibulares</i> .

#### *Musculus zygomaticus major*, большая скуловая мышца

Начало:	наружная поверхность скуловой кости и скуловой дуги.
Прикрепление:	кожа угла рта и верхней губы.
Функция:	оттягивает угол рта кнаружи и кверху, углубляет носогубную складку.
Кровоснабжение:	<i>arteria labialis superior</i> (из <i>arteria facialis</i> ), <i>arteria transversa faciei</i> (из <i>arteria temporalis superficialis</i> ), <i>arteriae buccalis et infraorbitalis</i> (из <i>arteria maxillaris</i> ).
Венозный отток:	<i>vena facialis, vena temporalis superficialis</i> .
Иннервация:	<i>rami zygomatici et buccales nervi facialis</i> .
Лимфатический отток:	<i>nodi lymphatici parotidei, buccales, submandibulares</i> .

***Musculus zygomaticus minor*, малая скуловая мышца**

- Начало:** наружная поверхность скуловой кости.
- Прикрепление:** кожа угла рта.
- Функция:** поднимает угол рта, углубляет носогубную складку.
- Кровоснабжение:** *arteria labialis superior* (из *arteria facialis*), *arteria transversa faciei* (из *arteria temporalis superficialis*), *arteriae buccalis et infraorbitalis* (из *arteria maxillaris*).
- Венозный отток:** *vena facialis, vena temporalis superficialis*.
- Иннервация:** *rami zygomatici et buccales nervi facialis*.
- Лимфатический отток:** *nodi lymphatici parotidei, buccales, submandibulares*.

***Musculus levator labii superioris*,  
мышца, поднимающая верхнюю губу**

- Начало:** подглазничный край верхней челюсти.
- Прикрепление:** кожа верхней губы.
- Функция:** поднимает верхнюю губу, формирует носогубную борозду, тянет крыло носа вверх.
- Кровоснабжение:** *arteria labialis superior* (из *arteria facialis*), *arteria transversa faciei* (из *arteria temporalis superficialis*), *arteria infraorbitalis* (из *arteria maxillaris*).
- Венозный отток:** *vena facialis, vena temporalis superficialis*.
- Иннервация:** *rami zygomatici et buccales nervi facialis*.
- Лимфатический отток:** *nodi lymphatici parotidei, buccales, submandibulares*.

***Musculus levator anguli oris*, мышца, поднимающая угол рта**

- Начало:** передняя поверхность верхней челюсти, в области клыковой ямки.
- Прикрепление:** кожа угла рта.
- Функция:** тянет угол рта вверх и латерально.

<b>Кровоснабжение:</b>	<i>arteria labialis superior</i> (из <i>arteria facialis</i> ), <i>arteria transversa faciei</i> (из <i>arteria temporalis superficialis</i> ), <i>arteria infraorbitalis</i> (из <i>arteria maxillaris</i> ).
<b>Венозный отток:</b>	<i>vena facialis, vena temporalis superficialis</i> .
<b>Иннервация:</b>	<i>rami zygomatici et buccales nervi facialis</i> .
<b>Лимфатический отток:</b>	<i>nodi lymphatici parotidei, buccales, submandibulares</i> .

#### ***Musculus risorius*, мышца смеха**

<b>Начало:</b>	околоушно-жевательная фасция, кожа щеки.
<b>Прикрепление:</b>	кожа угла рта.
<b>Функция:</b>	оттягивает угол рта латерально, образует ямочку на щеке.
<b>Кровоснабжение:</b>	<i>arteria labialis superior</i> (из <i>arteria facialis</i> ), <i>arteria transversa faciei</i> (из <i>arteria temporalis superficialis</i> ).
<b>Венозный отток:</b>	<i>vena facialis, vena temporalis superficialis</i> .
<b>Иннервация:</b>	<i>rami zygomatici et buccales nervi facialis</i> .
<b>Лимфатический отток:</b>	<i>nodi lymphatici parotidei, buccales, submandibulares</i> .

#### ***Musculus buccinator*, щечная мышца («мышца трубачей»)**

<b>Начало:</b>	щечный гребень нижней челюсти, наружная поверхность альвеолярной дуги верхней челюсти, передний край крыло-видно-нижнечелюстного шва.
<b>Прикрепление:</b>	круговая мышца рта, кожа угла рта и губ.
<b>Функция:</b>	оттягивает угол рта назад, напрягает щеку, прижимает ее к зубам, уплощает губы.
<b>Кровоснабжение:</b>	<i>arteria labialis superior</i> (из <i>arteria facialis</i> ), <i>arteria transversa faciei</i> (из <i>arteria temporalis superficialis</i> ), <i>arteria buccalis</i> (из <i>arteria maxillaris</i> ).
<b>Венозный отток:</b>	<i>vena facialis, vena temporalis superficialis, plexus venosus pterygoideus</i> .

**Иннервация:** *rami zygomatici et buccales nervi facialis.*

**Лимфатический отток:** *nodi lymphatici parotidei, buccales, submandibulares.*

***Musculus depressor anguli oris*, мышца, опускающая угол рта**

**Начало:** наружная поверхность нижней челюсти ниже подбородочного отверстия, латеральнее подбородочного бугорка, на уровне первого премоляра.

**Прикрепление:** кожа угла рта и верхней губы.

**Функция:** тянет угол рта вниз и латерально, выпрямляет носогубную складку.

**Кровоснабжение:** *arteria labialis inferior* (из *arteria facialis*), *arteria mentalis* (из *arteria alveolaris inferior*).

**Венозный отток:** *vena facialis.*

**Иннервация:** *ramus marginalis mandibulae nervi facialis.*

**Лимфатический отток:** *nodi lymphatici submentales et submandibulares.*

***Musculus depressor labii inferioris*,  
мышца, опускающая нижнюю губу**

**Начало:** наружная поверхность основания нижней челюсти выше и латеральнее подбородочного отверстия.

**Прикрепление:** кожа нижней губы.

**Функция:** оттягивает нижнюю губу вниз и латерально, при двустороннем сокращении выворачивает губу наружу.

**Кровоснабжение:** *arteria labialis inferior* (из *arteria facialis*), *arteria mentalis* (из *arteria alveolaris inferior*).

**Венозный отток:** *vena facialis.*

**Иннервация:** *ramus marginalis mandibulae nervi facialis.*

**Лимфатический отток:** *nodi lymphatici submentales et submandibulares.*

***Musculus mentalis*, подбородочная мышца**

**Начало:** альвеолярные возвышения резцов и клыков нижней челюсти.

Прикрепление:	кожа подбородка.
Функция:	тянет вверх и латерально кожу подбородка, содействует выпячиванию нижней губы вперед.
Кровоснабжение:	<i>arteria labialis inferior</i> (из <i>arteria facialis</i> ), <i>arteria mentalis</i> (из <i>arteria alveolaris inferior</i> ).
Венозный отток:	<i>vena facialis</i> .
Иннервация:	<i>ramus marginalis mandibulae nervi facialis</i> .
Лимфатический отток:	<i>nodi lymphatici submentales et submandibulares</i> .

### Жевательные мышцы

#### *Musculus masseter*, жевательная мышца

Начало:	<i>pars superficialis</i> — нижний край скуловой кости, передних и задних участков скуловой дуги, <i>pars profunda</i> — нижний край средних и задних участков скуловой кости, височная фасция.
Прикрепление:	жевательная бугристость нижней челюсти.
Функция:	поднимает нижнюю челюсть, выдвигает ее вперед ( <i>pars superficialis</i> ).
Кровоснабжение:	<i>arteria masseterica</i> (из <i>arteria maxillaris</i> ), <i>arteria transversa faciei</i> (из <i>arteria temporalis superficialis</i> ).
Венозный отток:	<i>plexus venosus pterygoideus</i> (в <i>vena retromandibularis</i> ).
Иннервация:	<i>nervus massetericus</i> (из <i>nervus mandibularis</i> ).
Лимфатический отток:	<i>nodi lymphatici parotidei et cervicales laterales profundi</i> .

#### *Musculus temporalis*, височная мышца

Начало:	височная поверхность лобной кости, теменная кость, чешуя височной кости, большое крыло клиновидной кости, височная фасция.
Прикрепление:	венечный отросток нижней челюсти.



<b>Функция:</b>	поднимает нижнюю челюсть, задние пучки тянут челюсть назад.
<b>Кровоснабжение:</b>	<i>arteriae temporales profundae</i> (из <i>arteria maxillaris</i> ), <i>arteria temporalis media</i> (из <i>arteria temporalis superficialis</i> ).
<b>Венозный отток:</b>	<i>plexus venosus pterygoideus</i> (в <i>vena retromandibularis</i> ).
<b>Иннервация:</b>	<i>nervi temporales profundi</i> (из <i>nervus mandibularis</i> ).
<b>Лимфатический отток:</b>	<i>nodi lymphatici parotidei et cervicales laterales profundi</i> .

***Musculus pterygoideus lateralis*, латеральная крыловидная мышца**

<b>Начало:</b>	<i>pars superior</i> — подвисочный гребень и подвисочная поверхность большого крыла клиновидной кости, <i>pars inferior</i> — наружная поверхность латеральной пластинки крыловидного отростка клиновидной кости.
<b>Прикрепление:</b>	крыловидная ямка шейки нижней челюсти, внутрисуставной диск, капсула височно-нижнечелюстного сустава.
<b>Функция:</b>	при одностороннем сокращении — смещает нижнюю челюсть в противоположную сторону, при двустороннем сокращении — выдвигает челюсть вперед.
<b>Кровоснабжение:</b>	<i>rami pterygoidei arteriae maxillaris, arteria facialis</i> .
<b>Венозный отток:</b>	<i>plexus venosus pterygoideus</i> (в <i>vena retromandibularis</i> ).
<b>Иннервация:</b>	<i>nervus pterygoideus lateralis</i> (из <i>nervus mandibularis</i> ).
<b>Лимфатический отток:</b>	<i>nodi lymphatici cervicales laterales profundi</i> .

***Musculus pterygoideus medialis*, медиальная крыловидная мышца**

<b>Начало:</b>	крыловидная ямка крыловидного отростка клиновидной кости.
<b>Прикрепление:</b>	крыловидная бугристость нижней челюсти.
<b>Функция:</b>	поднимает нижнюю челюсть, выдвигает челюсть вперед.

<b>Кровоснабжение:</b>	<i>rami pterygoidei arteriae maxillaris, arteria facialis.</i>
<b>Венозный отток:</b>	<i>plexus venosus pterygoideus (в vena retromandibularis).</i>
<b>Иннервация:</b>	<i>nervus pterygoideus medialis (из nervus mandibularis).</i>
<b>Лимфатический отток:</b>	<i>nodi lymphatici cervicales laterales profundi.</i>

## Фасции головы

Фасции головы имеют различное строение в зависимости от их функции. Плотность фасций головы чрезвычайно варьирует. В одних случаях они имеют характер апоневроза (*fascia temporalis*), в других — тонких, прозрачных образований (футляры мимических мышц).

В лобно-теменно-затылочной области поверхностной фасцией считают сухожильный шлем (*galea aponeurotica*). На всем протяжении сухожильный шлем имеет характер плотного апоневроза, на границе лобно-теменно-затылочной области в отличие от поверхностной фасции других областей прикрепляется к кости. Особенно плотным сухожильный шлем представляется только в задней части, вблизи затылочного брюшка надчерепной мышцы. У верхнего края затылочного брюшка надчерепной мышцы сухожильный шлем делится на две пластинки, одна из которых покрывает мышцу спереди, другая — сзади, а затем оба листка прикрепляются по верхней выйной линии на затылочной кости. В передней части сухожильный шлем состоит из плотной волокнистой соединительной ткани и у верхнего края лобного брюшка надчерепной мышцы почти теряет свой сухожильный характер и делится так же, как и сзади, на два листка. Передний листок покрывает лобное брюшко спереди и срастается с глубокой поверхностью кожи и подкожной клетчаткой соединительнотканью волокнами, а глубокий листок, более плотный и прочный, покрывает заднюю поверхность мышцы и прикрепляется к надкостнице надглазничного края лобной кости. В боковых отделах мозгового отдела головы сухожильный шлем постепенно истончается и переходит в поверхностную фасцию височной области, причем глубокий слой сухожильного шлема переходит в глубокий слой поверхностной фасции и прикрепляется к теменной кости, а поверхностный слой сухожильного шлема переходит в поверхностный листок фасции, спускается вниз в боковую область лицевого отдела головы, переходя в поверхностную фасцию головы.

Поверхностная фасция височной области является продолжением сухожильного шлема и по направлению книзу все более приобретает характер тонких рыхлых пластинок. Вследствие этого в височной области, кроме поверхностной фасции, можно выделить и собственно височную фасцию. Поверхностная фасция, проходя через всю височную область, не прикрепляется к скуловой дуге, а переходит на лицевой отдел головы, образуя влагалище для сосудов и нервов и разделяясь у края круговой мышцы глаза на два листка, образует ее футляр. Кзади от ушной раковины поверхностная височная фасция вновь делится на два листка, образуя футляр верхней ушной мышцы, и прикрепляется на хряще ушной раковины.

В височной области хорошо выражена собственно височная фасция (*fascia temporalis*), натянутая от верхней височной линии до скуловой дуги. У нижней границы височной области фасция делится на два листка — поверхностный (*lamina superficialis*) и глубокий (*lamina profunda*), которые расходятся вблизи скуловой дуги, прикрепляясь на латеральной и медиальной ее поверхности.

Область глазницы делится глазничной перегородкой (*septum orbitale*) на передний (вски, слезовыводящий аппарат и нижняя часть слезной железы) и задний отделы. Глазничная перегородка может рассматриваться как собственная фасция глазницы. Она начинается от костных границ входа в глазницу и идет в толщу век, где покрывает глубокую поверхность мышечного слоя и вплетается в переднюю поверхность хрящей век. При этом связь глазничной мембраны с надкостницей более прочная, чем сращение надкостницы с костными краями глазницы. У наружного угла глаза собственная фасция глазницы прикрепляется несколько кнаружи от края глазницы, доходя до шва между скуловой и лобной костью.

У внутреннего угла глаза собственная фасция глазницы идет от нижнеглазничного края позади переднего слезного гребня вверх к медиальной связке века. Здесь она прикрепляется позади заднего слезного гребня и создает плотную фасциальную перегородку, отделяющую слезный мешок от содержимого глазницы. В верхнем веке собственная фасция глазницы значительно плотнее, чем в нижнем.

Собственная фасция глазного яблока (*vagina bulbi*) (тенонова капсула) отделяет ретробульбарную жировую ткань от глазного яблока. Фасция фиксирована к склере сзади — вокруг зрительного нерва, спереди — вокруг лимба. На остальном протяжении тенонова капсула связана со склерой тонкими соединительнотканными перемычками. Задняя поверхность теноновой капсулы сращена с фасциальной капсулой ретробульбарного жира многочисленными и более развитыми перемычками.

Фасции боковых отделов лица (околоушно-жевательной, щечной, подглазничной, скуловой областей) подразделяются на поверхностную и собственную.

**Поверхностная фасция лица** в виде тонкой соединительнотканной пластинки расположена за подкожной клетчаткой и образует футляры мимических мышц и сосудисто-нервных образований.

**Собственная фасция боковой области лица** подразделяется на поверхностный и глубокий листки.

К поверхностному листку собственной фасции лица относится так называемая **околоушная фасция** (*fascia parotideae*), являющаяся непосредственным продолжением височной фасции. Книзу от скуловой дуги околоушная фасция расщепляется на два листка и образует капсулу околоушной железы. Кпереди от железы эта фасция покрывает жевательную мышцу и носит название **жевательной фасции** (*fascia masseterica*). Обе фасции составляют вместе **околоушно-жевательную фасцию** (*fascia parotideomasseterica*). У заднего края околоушной железы фасция прикрепляется к хрящу наружного слухового прохода и переходит на сосцевидный отросток. Внизу она прикрепляется к наружной поверхности угла нижней челюсти. Фасция, окутывающая собственно жевательную мышцу, дает отрости в ее толщу, но в некоторых местах, особенно на внутренней поверхности мышцы, фасция легко отделяется как от нее, так и от ветви нижней челюсти.

Кпереди от жевательной мышцы щечная мышца окутана также листком собственной фасции. Эта часть ее носит название **щечно-глоточной фасции** (*fascia buccopharyngea*). Щечно-глоточная фасция особенно хорошо выражена в задней части щечной мышцы около крыловидно-нижнечелюстного шва (*raphe pterygomandibulare*), с которым она срастается и образует верхним своим краем крыловидно-нижнечелюстную связку. Кзади от последней глубокий листок щечной фасции переходит на боковую поверхность глотки.

Глубокий листок собственной фасции лица, или **межкрыловидная фасция**, прикрепляется к наружному основанию черепа. Отсюда он идет между крыловидными мышцами и вместе с мышцей фиксируется к внутренней поверхности угла нижней челюсти. По наружному краю ветви глубокий листок собственной фасции вместе с поверхностным листком прикрепляется к надкостнице. Медиально глубокий листок ниже латеральной пластинки крыловидного отростка срастается с щечно-глоточной фасцией и с передним краем крыловидно-челюстной связки. Плотность и толщина глубокого листка собственной фасции лица обусловлены тем, что в него входит ряд связок, идущих от основания черепа к нижней челюсти (крыло-челюстная, основно-челюстная, барабанно-челюстная).

# ШЕЯ

## Мышцы шеи

### Поверхностные мышцы

#### *Platysma*, подкожная мышца

<b>Начало:</b>	поверхностная пластинка грудной фасции, кожа верхней части груди на уровне II ребра.
<b>Прикрепление:</b>	околоушно-жевательная фасция, основание нижней челюсти, кожа угла рта.
<b>Функция:</b>	тянет угол рта вниз, оттягивает кожу шеи кпереди, препятствуя сдавлению подкожных вен.
<b>Кровоснабжение:</b>	<i>arteria thyroidea superior, arteria cervicalis superficialis</i> (из <i>truncus thyrocervicalis</i> ), <i>arteria facialis</i> .
<b>Венозный отток:</b>	<i>vena jugularis externa, vena facialis</i> .
<b>Иннервация:</b>	<i>ramus colli nervi facialis</i> .
<b>Лимфатический отток:</b>	<i>nodi lymphatici submandibulares et cervicales superficiales</i> .

#### *Musculus sternocleidomastoideus*, грудино-ключично-сосцевидная мышца

<b>Начало:</b>	передняя поверхность рукоятки грудины и грудинного конца ключицы.
<b>Прикрепление:</b>	сосцевидный отросток височной кости и латеральный отрезок верхней выйной линии затылочной кости.

<b>Функция:</b>	при одностороннем сокращении — наклоняет голову в свою сторону, лицо поворачивает в противоположную сторону, при двустороннем сокращении — запрокидывает голову назад, при фиксированной голове тянет вверх грудную клетку, способствуя вдоху.
<b>Кровоснабжение:</b>	<i>arteria thyroidea superior</i> (из <i>truncus thyreocervicalis</i> ), <i>arteria sternocleidomastoidea</i> , <i>arteria occipitalis</i> .
<b>Венозный отток:</b>	<i>vena sternocleidomastoidea et venae thyroideae</i> (в <i>vena jugularis interna</i> ).
<b>Иннервация:</b>	<i>ramus externus nervi accessorii</i> , <i>rami musculares plexus cervicalis</i> .
<b>Лимфатический отток:</b>	<i>nodi lymphatici cervicales superficiales et profundi</i> .

## Мышцы, прикрепляющиеся к подъязычной кости

### Надподъязычные мышцы

#### *Musculus digastricus*, двубрюшная мышца

*Venter posterior*, заднее брюшко

<b>Начало:</b>	сосцевидная вырезка височной кости.
<b>Прикрепление:</b>	тело и большой рог подъязычной кости.
<b>Функция:</b>	при одностороннем сокращении — тянет подъязычную кость вверх, кзади и в свою сторону, при двустороннем сокращении — тянет подъязычную кость назад и вверх.
<b>Кровоснабжение:</b>	<i>arteria submental</i> (из <i>arteria facialis</i> ).
<b>Венозный отток:</b>	<i>vena facialis</i> .
<b>Иннервация:</b>	<i>nervus mylohyoideus</i> (из <i>nervus alveolaris inferior</i> ).
<b>Лимфатический отток:</b>	<i>nodi lymphatici submandibulares et submentales</i> .

**Venter anterior, переднее брюшко**

- Начало:** тело и большой рог подъязычной кости.
- Прикрепление:** двубрюшная ямка нижней челюсти.
- Функция:** при фиксированной подъязычной кости опускает нижнюю челюсть. при фиксированной нижней челюсти поднимает подъязычную кость.
- Кровоснабжение:** *arteria occipitalis, arteria auricularis posterior.*
- Венозный отток:** *vena occipitalis, vena auricularis posterior.*
- Иннервация:** *ramus digastricus nervi facialis.*
- Лимфатический отток:** *nodi lymphatici submandibulares et submentales.*

**Musculus stylohyoideus, шило-подъязычная мышца**

- Начало:** шиловидный отросток височной кости.
- Прикрепление:** тело и большой рог подъязычной кости.
- Функция:** при одностороннем сокращении — тянет подъязычную кость кверху, назад и в свою сторону, при двустороннем сокращении — тянет подъязычную кость назад и вверх.
- Кровоснабжение:** *arteria occipitalis, arteria facialis, ramus suprahyoideus arteriae lingualis.*
- Венозный отток:** *vena occipitalis, vena facialis.*
- Иннервация:** *ramus stylohyoideus nervi facialis.*
- Лимфатический отток:** *nodi lymphatici submandibulares et submentales.*

**Musculus mylohyoideus, челюстно-подъязычная мышца**

- Начало:** внутренняя поверхность нижней челюсти, челюстно-подъязычная линия.
- Прикрепление:** срастается с противоположной мышцей, тело подъязычной кости.

<b>Функция:</b>	участвует в образовании диафрагмы рта, при фиксированной нижней челюсти тянет подъязычную кость с гортанью вверх и кпереди, при фиксированной подъязычной кости опускает нижнюю челюсть, участвует в акте глотания.
<b>Кровоснабжение:</b>	<i>arteria sublingualis</i> (из <i>arteria lingualis</i> ), <i>arteria submentalialis</i> (из <i>arteria facialis</i> ).
<b>Венозный отток:</b>	<i>vena lingualis, vena facialis</i> .
<b>Иннервация:</b>	<i>nervus mylohyoideus</i> (из <i>nervus alveolaris inferior</i> ).
<b>Лимфатический отток:</b>	<i>nodi lymphatici submandibulares et submentales</i> .

#### *Musculus geniohyoideus*, подбородочно-подъязычная мышца

<b>Начало:</b>	подбородочная ость нижней челюсти.
<b>Прикрепление:</b>	тело подъязычной кости.
<b>Функция:</b>	при фиксированной подъязычной кости — опускает нижнюю челюсть, при фиксированной нижней челюсти — поднимает подъязычную кость с гортанью.
<b>Кровоснабжение:</b>	<i>arteria sublingualis</i> (из <i>arteria lingualis</i> ), <i>arteria submentalialis</i> (из <i>arteria facialis</i> ).
<b>Венозный отток:</b>	<i>vena lingualis, vena facialis</i> .
<b>Иннервация:</b>	<i>rami musculares plexus cervicalis</i> (транзитом через <i>nervus hypoglossus</i> ).
<b>Лимфатический отток:</b>	<i>nodi lymphatici submandibulares et submentales</i> .

### Подподъязычные мышцы

#### *Musculus omohyoideus*, лопаточно-подъязычная мышца

<b>Начало:</b>	верхний край лопатки медиальнее ее вырезки.
<b>Прикрепление:</b>	тело подъязычной кости.



<b>Функция:</b>	при фиксированной подъязычной кости — натягивает предтрахеальную пластинку шейной фасции, при фиксированной лопатке — тянет подъязычную кость кзади и вниз.
<b>Кровоснабжение:</b>	<i>arteria thyroidea inferior, arteria cervicalis superficialis</i> (из <i>truncus thyreocervicalis</i> ).
<b>Венозный отток:</b>	<i>vena thyroidea inferior, vena cervicalis superficialis</i> .
<b>Иннервация:</b>	<i>ansa cervicalis</i> .
<b>Лимфатический отток:</b>	<i>nodi lymphatici cervicales anteriores profundi</i> .

***Musculus sternohyoideus*, грудино-подъязычная мышца**

<b>Начало:</b>	задняя поверхность рукоятки грудины, задняя грудино-ключичная связка, грудинный конец ключицы.
<b>Прикрепление:</b>	нижний край тела подъязычной кости.
<b>Функция:</b>	тянет подъязычную кость вниз.
<b>Кровоснабжение:</b>	<i>arteria thyroidea inferior, arteria cervicalis superficialis</i> (из <i>truncus thyreocervicalis</i> ).
<b>Венозный отток:</b>	<i>vena thyroidea inferior, vena cervicalis superficialis</i> .
<b>Иннервация:</b>	<i>ansa cervicalis</i> .
<b>Лимфатический отток:</b>	<i>nodi lymphatici cervicales anteriores profundi</i> .

***Musculus sternothyroideus*, грудино-щитовидная мышца**

<b>Начало:</b>	задняя поверхность рукоятки грудины, хрящ I ребра.
<b>Прикрепление:</b>	косая линия щитовидного хряща гортани.
<b>Функция:</b>	тянет гортань вниз.
<b>Кровоснабжение:</b>	<i>arteria thyroidea inferior, arteria cervicalis superficialis</i> (из <i>truncus thyreocervicalis</i> ).
<b>Венозный отток:</b>	<i>vena thyroidea inferior, vena cervicalis superficialis</i> .
<b>Иннервация:</b>	<i>ansa cervicalis</i> .
<b>Лимфатический отток:</b>	<i>nodi lymphatici cervicales anteriores profundi</i> .

*Musculus thyreoideus*, щито-подъязычная мышца

Начало:	косая линия щитовидного хряща гортани.
Прикрепление:	тело и большой рог подъязычной кости.
Функция:	приближает подъязычную кость к гортани, при фиксированной подъязычной кости — тянет гортань вверх.
Кровоснабжение:	<i>arteria thyroidea inferior, arteria cervicalis superficialis</i> (из <i>truncus thyroecervicalis</i> ).
Венозный отток:	<i>vena thyroidea inferior, vena cervicalis superficialis</i> .
Иннервация:	<i>ansa cervicalis</i> .
Лимфатический отток:	<i>nodi lymphatici cervicales anteriores profundi</i> .

**Глубокие мышцы****Латеральная группа мышц***Musculus scalenus anterior*, передняя лестничная мышца

Начало:	передние бугорки поперечных отростков III—VI шейных позвонков.
Прикрепление:	бугорок передней лестничной мышцы на I ребре.
Функция:	при укрепленном шейном отделе позвоночного столба поднимает I ребро, при укрепленной грудной клетке при одностороннем сокращении — наклоняет шейный отдел позвоночного столба в свою сторону, при двустороннем сокращении — сгибает шейный отдел позвоночного столба кпереди.
Кровоснабжение:	<i>arteria cervicalis ascendens, arteria thyroidea inferior</i> (из <i>truncus thyroecervicalis</i> ).
Венозный отток:	<i>vena thyroidea inferior</i> .
Иннервация:	<i>rami musculares plexus cervicalis</i> .
Лимфатический отток:	<i>nodi lymphatici retropharyngeales et cervicales laterales profundi</i> .

***Musculus scalenus medius*, средняя лестничная мышца**

<b>Начало:</b>	поперечные отростки <i>IV–VI</i> шейных позвонков.
<b>Прикрепление:</b>	<i>I</i> ребро, кзади от борозды подключичной артерии.
<b>Функция:</b>	при укрепленном шейном отделе позвоночного столба поднимает <i>I</i> ребро, при укрепленной грудной клетке при одностороннем сокращении — наклоняет шейный отдел позвоночного столба в свою сторону, при двустороннем сокращении — сгибает шейный отдел позвоночного столба кпереди.
<b>Кровоснабжение:</b>	<i>arteria vertebralis, arteria cervicalis profunda</i> (из <i>truncus costocervicalis</i> ).
<b>Венозный отток:</b>	<i>vena vertebralis, vena cervicalis profunda</i> .
<b>Иннервация:</b>	<i>rami musculares plexus cervicalis</i> .
<b>Лимфатический отток:</b>	<i>nodi lymphatici retropharyngeales et cervicales laterales profundi</i> .

***Musculus scalenus posterior*, задняя лестничная мышца**

<b>Начало:</b>	задние бугорки поперечных отростков <i>IV–VI</i> шейных позвонков.
<b>Прикрепление:</b>	верхний край и наружная поверхность <i>II</i> ребра.
<b>Функция:</b>	при укрепленном шейном отделе позвоночного столба поднимает <i>I</i> и <i>II</i> ребра, при укрепленной грудной клетке при одностороннем сокращении — наклоняет шейный отдел позвоночного столба в свою сторону, при двустороннем сокращении — сгибает шейный отдел позвоночного столба кпереди.
<b>Кровоснабжение:</b>	<i>arteria cervicalis profunda</i> (из <i>truncus costocervicalis</i> ), <i>arteria transversa colli</i> (из <i>arteria subclavia</i> ), <i>arteria intercostalis posterior I</i> .
<b>Венозный отток:</b>	<i>vena transversa colli, vena intercostalis posterior I</i> .

- Иннервация:** *rami musculares plexus cervicalis.*
- Лимфатический отток:** *nodi lymphatici retropharyngeales et cervicales laterales profundi.*

### Медиальная (предпозвоночная) группа мышц

#### *Musculus longus colli*, длинная мышца шеи

- Кровоснабжение:** *arteria vertebralis, arteria cervicalis ascendens* (из *truncus thyrocervicalis*), *arteria cervicalis profunda* (из *truncus costocervicalis*).
- Венозный отток:** *vena vertebralis, vena cervicalis profunda.*
- Иннервация:** *rami musculares plexus cervicalis.*
- Лимфатический отток:** *nodi lymphatici retropharyngeales et cervicales laterales profundi.*

#### *Pars verticalis*, вертикальная часть

- Начало:** передняя поверхность тел *I—III* грудных и *V—VII* шейных позвонков.
- Прикрепление:** тела *II—IV* шейных позвонков.
- Функция:** при одностороннем сокращении — наклоняет шейный отдел позвоночного столба в свою сторону, при двустороннем сокращении — сгибает шейный отдел позвоночного столба.

#### *Pars obliqua superior*, верхняя косая часть

- Начало:** передние бугорки поперечных отростков *III—V* шейных позвонков.
- Прикрепление:** передний бугорок *I* шейного позвонка.
- Функция:** при одностороннем сокращении — голова поворачивается в ту же сторону.

#### *Pars obliqua inferior*, нижняя косая часть

- Начало:** передняя поверхность тел *I—III* грудных позвонков.
- Прикрепление:** передние бугорки поперечных отростков *IV—V* шейных позвонков.

**Функция:** при одностороннем сокращении — голова поворачивается в противоположную сторону.

*Musculus longus capitis*, длинная мышца головы

**Начало:** передние бугорки поперечных отростков III–VI шейных позвонков.

**Прикрепление:** нижняя поверхность базилярной части затылочной кости.

**Функция:** наклоняет голову и шейную часть позвоночного столба вперед и в свою сторону.

**Кровоснабжение:** *arteria vertebralis*, *arteria cervicalis profunda* (из *truncus costocervicalis*).

**Венозный отток:** *vena vertebralis*, *vena cervicalis profunda*.

**Иннервация:** *rami musculares plexus cervicalis*.

**Лимфатический отток:** *nodi lymphatici retropharyngeales et cervicales laterales profundi*.

*Musculus rectus capitis anterior*, передняя прямая мышца головы

**Начало:** передняя дуга I шейного позвонка.

**Прикрепление:** нижняя поверхность базилярной части затылочной кости.

**Функция:** при двустороннем сокращении наклоняет голову вперед, при одностороннем — в свою сторону.

**Кровоснабжение:** *arteria vertebralis*, *arteria pharyngea ascendens* (из *arteria carotis externa*).

**Венозный отток:** *vena vertebralis*.

**Иннервация:** *rami musculares plexus cervicalis*.

**Лимфатический отток:** *nodi lymphatici retropharyngeales et cervicales laterales profundi*.

*Musculus rectus capitis lateralis*,  
латеральная прямая мышца головы

**Начало:** поперечный отросток I шейного позвонка.

**Прикрепление:** нижняя поверхность яремного отростка латеральной части затылочной кости.

<b>Функция:</b>	при двустороннем сокращении наклоняет голову вперед, при одностороннем — наклоняет и поворачивает в свою сторону.
<b>Кровоснабжение:</b>	<i>arteria occipitalis, arteria vertebralis.</i>
<b>Венозный отток:</b>	<i>vena occipitalis, vena vertebralis.</i>
<b>Иннервация:</b>	<i>rami musculares plexus cervicalis.</i>
<b>Лимфатический отток:</b>	<i>nodi lymphatici retropharyngeales et cervicales laterales profundi.</i>

### Фасции шеи

Фасции шеи имеют сложное строение, различное происхождение и индивидуальную выраженность. С одной стороны, они окутывают мышцы, сосуды, нервы и органы шеи, образуя для них фасциальные мешки и влагалища, с другой — ограничивают клетчаточные пространства, препятствуя или способствуя распространению гнойно-воспалительных процессов в пределах шеи и в соседние области.

Существует несколько классификаций фасций шеи.

#### Фасции шеи

По Н. И. Пирогову	По В. Н. Шевкуненко	По PNA
	<i>Fascia colli superficialis</i>	
Первая пластинка шейной фасции	<i>Lamina superficialis fasciae colli propriae</i>	<i>Lamina superficialis fasciae cervicalis</i>
Вторая пластинка шейной фасции	<i>Lamina profunda fasciae colli propriae</i>	<i>Lamina pretrachealis fasciae cervicalis</i>
Третья пластинка шейной фасции	<i>Fascia endocervicalis</i>	
Четвертая пластинка шейной фасции	<i>Fascia prevertebralis</i>	<i>Lamina prevertebralis fasciae cervicalis</i>

Для хирургических целей наиболее удобно описание фасций шеи по В. Н. Шевкуненко, который различает пять фасциальных листов.

- 1. Поверхностная фасция шеи (*fascia colli superficialis*)** имеет мышечное происхождение. Она образуется на месте реду-

цированной подкожной мышцы, которая хорошо развита у многих млекопитающих. Эта фасция обнаруживается во всех отделах шеи. На передней поверхности шеи эта фасция может расслаиваться скоплениями жировой ткани на несколько пластинок, особенно при наличии так называемого двойного и тройного подбородка у тучных людей. В переднебоковых отделах поверхностная фасция образует футляр для подкожной мышцы. В заднем отделе шеи от поверхностной фасции к коже тянутся многочисленные соединительнотканые перемышки, разделяющие подкожную жировую ткань на многочисленные ячейки. В связи с такими особенностями строения подкожно-жирового слоя развитие в этой зоне карбункулов (иногда) сопровождается обширным некрозом клетчатки, достигающим фасциальных футляров мышц. Фасция является частью общей поверхностной (подкожной) фасции тела и переходит без перерыва с шеи на соседние области.

2. **Поверхностный листок собственной фасции шеи** (*lamina superficialis fasciae colli propriae*) охватывает всю шею, покрывает мышцы выше и ниже подъязычной кости, слюнные железы, сосуды и нервы. Вверху прикрепляется к верхней выйной линии, сосцевидному отростку височной кости, углу и нижнему краю нижней челюсти и переходит на лице в околушно-жевательную фасцию. Внизу фасция прикрепляется к переднему краю рукоятки грудины и ключице. Спереди, по средней линии, поверхностный фасциальный листок срастается с глубоким листком собственной фасции шеи, образуя так называемую белую линию шеи. Поверхностный листок на каждой половине шеи идет от белой линии назад к остистым отросткам шейных позвонков. Раздваиваясь, он образует отдельные фасциальные влагалища для грудино-ключично-сосцевидной и трапециевидной мышц и капсулу (влагалище) поднижнечелюстной слюнной железы. Фасция шеи имеет соединительнотканное происхождение, так как рыхлая соединительная ткань уплотняется в процессе развития вокруг мощных грудино-ключично-сосцевидной и трапециевидных мышц, находящихся в постоянном тонусе. Отходящие во фронтальном направлении отростки второй фасции прикрепляются к поперечным отросткам шейных позвонков и анатомически делят шею на два отдела — передний и задний. Это имеет важное практическое значение: благодаря наличию плотной фасциальной пластинки

гнойные процессы развиваются изолированно: либо только в переднем, либо только в заднем отделах шеи.

3. **Глубокий листок собственной фасции шеи** (*lamina profunda fasciae colli propriae*) имеет мышечное происхождение. Фасция развивается на месте мышцы, которая у некоторых животных находится между подъязычной костью, яремной вырезкой грудины и ключицами (*musculus cleidohyoideus*). В процессе редукции эта мышца превратилась в тонкую, но плотную соединительнотканную пластинку, натянутую между подъязычной костью и ключицами. Фасция выражена только в среднем отделе шеи, где она в виде трапеции натянута между подъязычной костью сверху, задним краем рукоятки грудины и ключицами внизу, с боков ограничена лопаточно-подъязычными мышцами и прикрывает только лопаточно-трахеальный, лопаточно-ключичный треугольники и нижний отдел грудино-ключично-сосцевидной области. Листок образует фасциальные влагалища для мышц, лежащих ниже подъязычной кости, и объединяет эти мышцы в соединительнотканно-мышечную пластинку, является для них как бы апоневрозом (*aponeurosis omoclavicularis*) (шейный парус), который натягивается при сокращении лопаточно-подъязычных мышц и способствует венозному оттоку по проходящим сквозь него и срастающимся с ним шейным венам.
4. **Внутренняя шейная фасция** (*fascia endocervicalis*) имеет целомическое происхождение, облегает шейные внутренние органы (глотку, гортань, трахею, щитовидную железу, пищевод, сосуды). Состоит из двух листков: висцерального, который, охватывая каждый из органов, образует для них капсулу, и париетального, который охватывает все органы в совокупности и образует влагалище для сосудисто-нервного пучка шеи. Фасция, окружая органы шеи, не выходит топографически за пределы срединного треугольника шеи и области грудино-ключично-сосцевидной мышцы. В вертикальном направлении она продолжается вверх до основания черепа (по стенкам глотки), а книзу спускается вдоль трахеи и пищевода в грудную полость, где ее аналогом является внутригрудная фасция. Отсюда следует важный практический вывод о возможности распространения (образования затека) гнояного процесса из клетчаточных пространств шеи в клетчатку переднего и заднего средостений и развития переднего или заднего медиастинитов.



- 5 **Предпозвоночная фасция** (*fascia prevertebralis*) имеет соединительнотканное происхождение и представляет собой уплотнение рыхлой соединительной ткани вокруг длинных мышц шеи. Фасция покрывает спереди предпозвоночные и лестничные мышцы и, срастаясь с поперечными отростками позвонков, образует для названных мышц влагалища. Вверху предпозвоночная фасция начинается от основания черепа позади глотки, спускается вниз через шею и уходит в заднее средостение. Продолжаясь в латеральном направлении, фасция образует футляр (фасциальное влагалище) для плечевого сплетения с подключичными артерией и веной и достигает краев трапециевидных мышц.

Согласно Парижской анатомической номенклатуре (*PNA*) все фасции шеи объединяются под названием *fascia cervicalis*, которая делится на три пластинки:

1. **Поверхностная пластинка** (*lamina superficialis*), соответствует второй фасции по В. Н. Шевкуненко.
2. **Предтрахеальная пластинка** (*lamina pretrachealis*), соответствует третьей фасции по В. Н. Шевкуненко.
3. **Предпозвоночная пластинка** (*lamina prevertebralis*), соответствует пятой фасции по В. Н. Шевкуненко.

Поверхностная фасция шеи (по В. Н. Шевкуненко) считается перимизием подкожной мышцы. Внутренняя шейная фасция (по В. Н. Шевкуненко) считается адвентицией внутренних органов.

## ГРУДЬ

### Мышцы груди

#### Мышцы, действующие на суставы плечевого пояса

##### *Musculus pectoralis major*, большая грудная мышца

- Начало:** *pars clavicularis* — медиальная половина ключицы, *pars sternocostalis* — передняя поверхность грудины, хрящи II–VII ребер, *pars abdominalis* — передняя стенка влагалища прямой мышцы живота.
- Прикрепление:** гребень большого бугорка плечевой кости.
- Функция:** опускает поднятое плечо, приводит плечо к туловищу, одновременно вращая его внутрь, при фиксированной верхней конечности поднимает ребра и грудину, участвуя в акте вдоха.
- Кровоснабжение:** *arteria thoracoacromialis*, *arteria thoracica lateralis*, *arteria thoracica superior* (все из *arteria axillaris*), *arteriae intercostales posteriores*, *rami intercostales anteriores arteriae thoracicae internae*.
- Венозный отток:** *vena axillaris*, *vena thoracica interna*, *venae intercostales posteriores*.
- Иннервация:** *nervi pectorales lateralis et medialis*.
- Лимфатический отток:** *nodi lymphatici axillares, parasternales et interpectorales*.

##### *Musculus pectoralis minor*, малая грудная мышца

- Начало:** II–V ребра.
- Прикрепление:** клювовидный отросток лопатки.

<b>Функция:</b>	тянет лопатку вперед и вниз, при фиксированном плечевом поясе поднимает ребра, участвуя в акте дыхания.
<b>Кровоснабжение:</b>	<i>arteria thoracoacromialis, arteria thoracica superior</i> (обе из <i>arteria axillaris</i> ), <i>rami intercostales anteriores arteriae thoracicae internae</i> .
<b>Венозный отток:</b>	<i>vena axillaris, vena thoracica interna</i> .
<b>Иннервация:</b>	<i>nervi pectorals lateralis et medialis</i> .
<b>Лимфатический отток:</b>	<i>nodi lymphatici axillares, parasternales et interpectorales</i> .

***Musculus subclavius*, подключичная мышца**

<b>Начало:</b>	хрящ I ребра.
<b>Прикрепление:</b>	нижняя поверхность акромиального конца ключицы.
<b>Функция:</b>	тянет ключицу вниз и медиально, укрепляет грудино-ключичный сустав.
<b>Кровоснабжение:</b>	<i>arteria thoracoacromialis, arteria thoracica superior</i> (обе из <i>arteria axillaris</i> ).
<b>Венозный отток:</b>	<i>vena axillaries</i> .
<b>Иннервация:</b>	<i>nervus subclavius</i> .
<b>Лимфатический отток:</b>	<i>nodi lymphatici axillares</i> .

***Musculus serratus anterior*, передняя зубчатая мышца**

<b>Начало:</b>	I—IX ребра.
<b>Прикрепление:</b>	медиальный край и нижний угол лопатки.
<b>Функция:</b>	тянет лопатку вперед и латерально, способствует вращению лопатки вокруг сагиттальной оси; при фиксированной лопатке — поднимает ребра.
<b>Кровоснабжение:</b>	<i>arteria thoracodorsalis</i> (из <i>arteria subscapularis</i> ), <i>arteria thoracica lateralis</i> (из <i>arteria axillaris</i> ), <i>arteriae intercostales posteriores</i> .
<b>Венозный отток:</b>	<i>vena subscapularis, venae intercostales posteriores</i> .

Иннервация:	<i>nervus thoracicus longus.</i>
Лимфатический отток:	<i>nodi lymphatici axillares, parasternales et intercostales</i>

### Собственные (аутохтонные) мышцы груди

#### *Musculi intercostales externi*, наружные межреберные мышцы

Начало:	нижний край вышележащего ребра, снаружи от борозды ребра, от бугорка ребра до начала реберного хряща.
Прикрепление:	верхний край нижележащего ребра.
Функция:	поднимают ребра, укрепляют реберно-позвоночные суставы.
Кровоснабжение:	<i>arteriae intercostales posteriores, arteria thoracica interna, arteria musculophrenica</i> (из <i>arteria thoracica interna</i> ).
Венозный отток:	<i>venae intercostales posteriores, vena thoracica interna.</i>
Иннервация:	<i>nervi intercostales.</i>
Лимфатический отток:	<i>nodi lymphatici parasternales et intercostales.</i>

#### *Musculi intercostales interni*, внутренние межреберные мышцы

Начало:	верхний край нижележащего ребра от грудины до угла ребра.
Прикрепление:	нижний край вышележащего ребра, внутри от борозды ребра.
Функция:	опускают ребра, укрепляют грудино-реберные суставы.
Кровоснабжение:	<i>arteriae intercostales posteriores, arteria thoracica interna, arteria musculophrenica</i> (из <i>arteria thoracica interna</i> ).
Венозный отток:	<i>venae intercostales posteriores, vena thoracica interna.</i>
Иннервация:	<i>nervi intercostales.</i>
Лимфатический отток:	<i>nodi lymphatici parasternales et intercostales.</i>

***Musculi intercostales intimi*,**  
самые внутренние межреберные мышцы

<b>Начало:</b>	верхний край нижележащего ребра от грудины до угла ребра.
<b>Прикрепление:</b>	нижний край вышележащего ребра, кнутри от борозды ребра.
<b>Функция:</b>	опускают ребра, укрепляют грудино-реберные суставы.
<b>Кровоснабжение:</b>	<i>arteriae intercostales posteriores, arteria musculophrenica</i> (из <i>arteria thoracica interna</i> ).
<b>Венозный отток:</b>	<i>venae intercostales posteriores, vena thoracica interna</i> .
<b>Иннервация:</b>	<i>nervi intercostales</i> .
<b>Лимфатический отток:</b>	<i>nodi lymphatici intercostales</i> .

***Musculi subcostales*,** подреберные мышцы

<b>Начало:</b>	вблизи углов X–XII ребер.
<b>Прикрепление:</b>	внутренняя поверхность вышележащих ребер.
<b>Функция:</b>	опускают ребра.
<b>Кровоснабжение:</b>	<i>arteriae intercostales posteriores</i> .
<b>Венозный отток:</b>	<i>venae intercostales posteriores</i> .
<b>Иннервация:</b>	<i>nervi intercostales</i> .
<b>Лимфатический отток:</b>	<i>nodi lymphatici intercostales</i> .

***Musculus transversus thoracis*,** поперечная мышца груди

<b>Начало:</b>	мечевидный отросток, нижняя половина тела грудины.
<b>Прикрепление:</b>	II–VI ребра в местах соединения костной части с реберным хрящом.
<b>Функция:</b>	опускает ребра.
<b>Кровоснабжение:</b>	<i>arteria thoracica interna</i> .
<b>Венозный отток:</b>	<i>vena thoracica interna</i> .
<b>Иннервация:</b>	<i>nervi intercostales</i> .
<b>Лимфатический отток:</b>	<i>nodi lymphatici parasternales et intercostales</i> .

*Musculi levatores costarum longi et breves,*  
длинные и короткие мышцы, поднимающие ребра

Начало:	поперечные отростки VII шейного, I—XI грудных позвонков.
Прикрепление:	угол нижележащего ребра.
Функция:	поднимают ребра.
Кровоснабжение:	<i>arteriae intercostales posteriores.</i>
Венозный отток:	<i>venae intercostales posteriores.</i>
Иннервация:	<i>nervi intercostales.</i>
Лимфатический отток:	<i>nodi lymphatici intercostales.</i>

### Фасции груди

Поверхностная фасция в области груди развита слабо. Она охватывает молочную железу, отдавая в глубь последней соединительнотканые перегородки, разделяющие железу на доли. От передней поверхности фасции к коже и соску молочной железы продолжают плотные фиброзные пучки — связки, поддерживающие молочную железу (*ligamenta suspensoria mammaria*).

Грудная фасция (*fascia pectoralis*) состоит из поверхностного и глубокого листов. Поверхностный листок покрывает большую грудную мышцу и переходит медиально в надкостницу грудины, вверху — в надкостницу ключицы, латерально — в дельтовидную фасцию. Глубокий листок лежит под большой грудной мышцей и окружает подключичную и малую грудную мышцы. Продолжаясь кверху, этот листок становится плотнее в пределах ключично-грудного треугольника и носит название ключично-грудной фасции (*fascia clavipectoralis*). Поверхностный и глубокий листки грудной фасции соединяются между собой у нижнего края большой грудной мышцы и переходят в подмышечную фасцию (*fascia axillaris*).

Кроме указанных фасций, различают также собственно грудную и внутригрудную фасции. Собственно грудная фасция (*fascia thoracica*) покрывает снаружи межреберные мышцы, а также ребра. Внутригрудная фасция (*fascia endothoracica*) выстилает грудную полость изнутри, т.е. прилежит к внутренним межреберным мышцам, поперечной мышце груди и внутренним поверхностям ребер.

## Диафрагма

### *Diaphragma (musculus phrenicus)*, диафрагма

- Начало:** *pars lumbalis* — начинается двумя ножками (*crus dextrum et crus sinistrum*) от передней поверхности тел XII грудного и I–IV поясничных позвонков, *pars costalis* — от внутренней поверхности VII–XII ребер, *pars sternalis* — от задней поверхности грудины.
- Прикрепление:** сухожильный центр, *centrum tendineum*.
- Функция:** при сокращении диафрагма удаляется от стенок грудной полости, купол ее уплощается, что ведет к увеличению грудной полости и уменьшению брюшной. При одновременном сокращении с мышцами живота способствует повышению внутрибрюшного давления.
- Кровоснабжение:** *arteria pericardiacophrenica*, *arteria musculophrenica* (обе из *arteria thoracica interna*), *arteriae phrenicae superior et inferior*, *arteriae intercostales posteriores*.
- Венозный отток:** *vena thoracica interna*, *venae intercostales posteriores*, *vena azygos*, *vena hemiazygos*.
- Иннервация:** *nervi phrenici*.
- Лимфатический отток:** *nodi lymphatici parasternales*, *phrenici superiores et inferiores*.

# ЖИВОТ

## Мышцы живота

### Мышцы передней стенки брюшной полости

*Musculus rectus abdominis*, прямая мышца живота

- Начало:** передняя поверхность мечевидного отростка, наружная поверхность хрящей V–VII ребер.
- Прикрепление:** лобковый гребень, лобковый симфиз.
- Функция:** при укрепленном позвоночном столбе и тазовом поясе тянет ребра вниз, сгибает позвоночный столб; при фиксированной грудной клетке поднимает таз.
- Кровоснабжение:** *arteriae intercostales posteriores, arteria epigastrica superior* (из *arteria thoracica interna*), *arteria epigastrica inferior* (из *arteria iliaca externa*).
- Венозный отток:** *venae intercostales posteriores, venae epigastricae superior et inferior, vena thoracica interna*.
- Иннервация:** *nervi intercostales VI–XII, nervus iliohypogastricus*.
- Лимфатический отток:** *nodi lymphatici epigastrici inferiores, iliaci externi, parasternales*.

*Musculus pyramidalis*, пирамидальная мышца

- Начало:** лобковый гребень.
- Прикрепление:** вплетается в белую линию живота.
- Функция:** натягивает белую линию живота.
- Кровоснабжение:** *arteria epigastrica inferior*.
- Венозный отток:** *vena epigastrica inferior*.



- Иннервация: *nervus iliohypogastricus*.  
 Лимфатический отток: *nodi lymphatici epigastrici inferiores*.

## Мышцы боковых стенок брюшной полости

### *Musculus obliquus externus abdominis*, наружная косая мышца живота

- Начало: наружная поверхность V—XII ребер.  
 Прикрепление: наружная губа подвздошного гребня, лобковый симфиз, белая линия живота.  
 Функция: при укреплённом тазовом поясе — при двустороннем сокращении опускает ребра, сгибает позвоночный столб, при одностороннем сокращении поворачивает туловище в противоположную сторону. При укреплённой грудной клетке — поднимает таз.  
 Кровоснабжение: *arteriae intercostales posteriores*, *arteria thoracica lateralis* (из *arteria axillaris*), *arteria circumflexa ilium superficialis* (из *arteria femoralis*).  
 Венозный отток: *venae intercostales posteriores*, *vena femoralis*, *venae lumbales*.  
 Иннервация: *nervi intercostales V—XII*, *nervus iliohypogastricus*, *nervus ilioinguinalis*.  
 Лимфатический отток: *nodi lymphatici epigastrici inferiores*, *iliaci externi*, *parasternales*.

### *Musculus obliquus internus abdominis*, внутренняя косая мышца живота

- Начало: промежуточная линия подвздошного гребня, пояснично-грудная фасция, паховая связка.  
 Прикрепление: хрящи последних ребер, белая линия живота.

<b>Функция:</b>	при укреплённом тазовом поясе — при двустороннем сокращении опускает ребра, сгибает позвоночный столб, при одностороннем сокращении поворачивает туловище в свою сторону. При укреплённой грудной клетке — поднимает таз.
<b>Кровоснабжение:</b>	<i>arteriae intercostales posteriores, arteria epigastrica inferior</i> (из <i>arteria iliaca externa</i> ), <i>arteria epigastrica superior, arteria musculophrenica</i> (обе из <i>arteria thoracica interna</i> ).
<b>Венозный отток:</b>	<i>venae intercostales posteriores, venae epigastricae superior et inferior, vena thoracica interna.</i>
<b>Иннервация:</b>	<i>nervi intercostales V–XII, nervus iliohypogastricus, nervus ilioinguinalis.</i>
<b>Лимфатический отток:</b>	<i>nodi lymphatici epigastrici inferiores, iliaci externi, parasternales.</i>

***Musculus transversus abdominis*, поперечная мышца живота**

<b>Начало:</b>	внутренняя поверхность VI–XII ребер, внутренняя губа подвздошного гребня, пояснично-грудная фасция, латеральная треть паховой связки.
<b>Прикрепление:</b>	белая линия живота.
<b>Функция:</b>	уменьшает размеры брюшной полости, оттягивает ребра вперед к срединной линии.
<b>Кровоснабжение:</b>	<i>arteriae intercostales posteriores, arteria epigastrica inferior</i> (из <i>arteria iliaca externa</i> ), <i>arteria musculophrenica, arteria epigastrica superior</i> (обе из <i>arteria thoracica interna</i> ).
<b>Венозный отток:</b>	<i>venae intercostales posteriores, venae epigastricae superior et inferior, vena thoracica interna.</i>
<b>Иннервация:</b>	<i>nervi intercostales V–XII, nervus iliohypogastricus, nervus ilioinguinalis.</i>
<b>Лимфатический отток:</b>	<i>nodi lymphatici epigastrici inferiores, iliaci externi, parasternales.</i>

## Мышцы задней стенки брюшной полости

*Musculus quadratus lumborum*, квадратная мышца поясницы

Начало:	подвздошный гребень, подвздошно-поясничная связка, поперечные отростки <i>IV—V</i> поясничных позвонков.
Прикрепление:	нижний край <i>XII</i> ребра, поперечные отростки <i>I—III</i> поясничных позвонков.
Функция:	при двустороннем сокращении — удерживает позвоночный столб в вертикальном положении, при одностороннем сокращении — наклоняет позвоночный столб в свою сторону, тянет <i>XII</i> ребро вниз.
Кровоснабжение:	<i>arteria subcostalis</i> , <i>arteriae lumbales</i> , <i>arteria iliolumbalis</i> (из <i>arteria iliaca interna</i> ).
Венозный отток:	<i>venae lumbales</i> , <i>vena iliolumbalis</i> .
Иннервация:	<i>rami musculares plexus lumbalis</i> , <i>nervi intercostales XI et XII</i> .
Лимфатический отток:	<i>nodi lymphatici lumbales</i> .

## Фасции живота

На животе различают три фасции: поверхностную, собственную и поперечную.

**Поверхностная фасция** отделяет мышцы живота от подкожной клетчатки и в верхних отделах выражена слабо.

**Собственная фасция** (*fascia propria*) образует три пластинки: поверхностную, среднюю и глубокую. Поверхностная пластинка покрывает снаружи наружную косую мышцу живота и развита наиболее сильно. В области поверхностного кольца пахового канала соединительнотканые волокна этой пластинки образуют межножковые волокна (*fibrae intercrurales*). Прикрепляясь к наружной губе подвздошного гребня и к паховой связке, поверхностная пластинка охватывает семенной канатик и продолжается в фасцию мышцы, поднимающей яичко (*fascia cremasterica*). Средняя и глубокая пластинки собственной фасции покрывают спереди и сзади внутреннюю косую мышцу живота, выражены слабее.

**Поперечная фасция** (*fascia transversalis*) покрывает внутреннюю поверхность поперечной мышцы, а ниже пупка покрывает сзади

прямую мышцу живота. На уровне нижней границы живота она прикрепляется к паховой связке и внутренней губе подвздошного гребня. Поперечная фасция выстилает переднюю и боковые стенки брюшной полости изнутри, образуя большую часть **внутрибрюшной фасции** (*fascia endoabdominalis*). Эта фасция, выстилая изнутри стенки брюшной полости, соответственно тем образованиям, которые она покрывает, получает специальные названия (*fascia diaphragmatica, fascia psoatis, fascia iliaca*).

# СПИНА

## Мышцы спины

### Поверхностные мышцы

#### Поверхностный слой

##### *Musculus trapezius*, трапециевидная мышца

- Начало:** наружный затылочный выступ, медиальная треть верхней выйной линии затылочной кости, выйная связка, остистые отростки VII шейного и I–XII грудных позвонков, надостистая связка.
- Прикрепление:** задняя поверхность акромиального конца ключицы, акромион, лопаточная ость.
- Функция:** при фиксированном позвоночном столбе — тянет лопатку медиально, поднимает лопатку, вращает лопатку вокруг сагитальной оси. При укрепленной лопатке — при двустороннем сокращении разгибает шейный отдел позвоночного столба, наклоняет голову назад, при одностороннем сокращении незначительно поворачивает лицо в противоположную сторону.
- Кровоснабжение:** *arteria transversa colli, arteria occipitalis, arteria suprascapularis* (из *truncus thyrocervicalis*), *arteriae intercostales posteriores*.
- Венозный отток:** *vena transversa colli, vena occipitalis, venae intercostales posteriores*.

- Иннервация:** *ramus externus nervi accessorii, rami musculares plexus cervicalis.*
- Лимфатический отток:** *nodi lymphatici occipitales, axillares et intercostales.*

***Musculus latissimus dorsi*, широчайшая мышца спины**

- Начало:** остистые отростки VII–XII грудных, I–V поясничных позвонков, наружная губа подвздошного гребня, срединный крестцовый гребень, IX–XII ребра.
- Прикрепление:** гребень малого бугорка плечевой кости.
- Функция:** приводит плечо к туловищу, вращает его кнутри, разгибает плечо. тянет плечо кзади. При фиксированных верхних конечностях подтягивает к ним туловище.
- Кровоснабжение:** *arteria thoracodorsalis* (из *arteria subscapularis*), *arteria circumflexa humeri posterior* (из *arteria axillaris*), *arteriae intercostales posteriores*, *arteriae lumbales*.
- Венозный отток:** *vena subscapularis, vena axillaris, venae intercostales posteriores, venae lumbales.*
- Иннервация:** *nervus thoracodorsalis.*
- Лимфатический отток:** *nodi lymphatici axillares et intercostales.*

**Глубокий слой**

***Musculus levator scapulae*, мышца, поднимающая лопатку**

- Начало:** задние бугорки поперечных отростков I–IV шейных позвонков.
- Прикрепление:** верхний угол и медиальный край лопатки.
- Функция:** тянет лопатку вверх и медиально. При фиксированной лопатке наклоняет в свою сторону шейную часть позвоночного столба.
- Кровоснабжение:** *arteria cervicalis superficialis, arteria cervicalis ascendens* (обе из *truncus thyrocervicalis*), *arteria transversa colli.*

- Венозный отток:** *vena transversa colli, vena subclavia.*
- Иннервация:** *nervus dorsalis scapulae.*
- Лимфатический отток:** *nodi lymphatici occipitales et axillares.*

***Musculus rhomboideus minor*, малая ромбовидная мышца**

- Начало:** нижняя часть выйной связки, остистые отростки *VII* шейного и *I* грудного позвонков, надостистая связка.
- Прикрепление:** медиальный край лопатки выше уровня ости лопатки.
- Функция:** тянет лопатку вверх и медиально, прижимает лопатку к грудной клетке.
- Кровоснабжение:** *arteria transversa colli, arteria suprascapularis* (из *truncus thyrocervicalis*), *arteriae intercostales posteriores.*
- Венозный отток:** *venae intercostales posteriores, vena subclavia.*
- Иннервация:** *nervus dorsalis scapulae.*
- Лимфатический отток:** *nodi lymphatici intercostales.*

***Musculus rhomboideus major*, большая ромбовидная мышца**

- Начало:** остистые отростки *II–V* грудных позвонков.
- Прикрепление:** медиальный край лопатки ниже уровня ости лопатки.
- Функция:** тянет лопатку вверх и медиально, прижимает лопатку к грудной клетке.
- Кровоснабжение:** *arteria transversa colli, arteria suprascapularis* (из *truncus thyrocervicalis*), *arteriae intercostales posteriores.*
- Венозный отток:** *venae intercostales posteriores, vena subclavia.*
- Иннервация:** *nervus dorsalis scapulae.*
- Лимфатический отток:** *nodi lymphatici intercostales.*

***Musculus serratus posterior superior*, задняя верхняя зубчатая мышца**

<b>Начало:</b>	нижняя часть вейной связки, остистые отростки VI–VII шейных и I–II грудных позвонков.
<b>Прикрепление:</b>	задняя поверхность II–V ребер, снаружи от их углов.
<b>Функция:</b>	поднимает II–V ребра, участвует в акте вдоха.
<b>Кровоснабжение:</b>	<i>arteriae intercostales posteriores, arteria cervicalis profunda</i> (из <i>truncus costocervicalis</i> ).
<b>Венозный отток:</b>	<i>venae intercostales posteriores.</i>
<b>Иннервация:</b>	<i>nervi intercostales I–IV.</i>
<b>Лимфатический отток:</b>	<i>nodi lymphatici intercostales.</i>

***Musculus serratus posterior inferior*, задняя нижняя зубчатая мышца**

<b>Начало:</b>	остистые отростки XI–XII грудных и I–II поясничных позвонков.
<b>Прикрепление:</b>	нижний край IX–XII ребер.
<b>Функция:</b>	опускает IX–XII ребра, участвует в акте выдоха.
<b>Кровоснабжение:</b>	<i>arteriae intercostales posteriores.</i>
<b>Венозный отток:</b>	<i>venae intercostales posteriores.</i>
<b>Иннервация:</b>	<i>nervi intercostales IX–XII.</i>
<b>Лимфатический отток:</b>	<i>nodi lymphatici intercostales.</i>

**Глубокие мышцы****Поверхностный слой*****Musculus splenius capitis*, ременная мышца головы**

<b>Начало:</b>	нижняя половина вейной связки, остистые отростки VII шейного и I–IV грудных позвонков.
<b>Прикрепление:</b>	сосцевидный отросток височной кости, верхняя вейная линия затылочной кости.



<b>Функция:</b>	при двустороннем сокращении — разгибает шейную часть позвоночного столба и голову, при одностороннем сокращении — поворачивает голову в свою сторону.
<b>Кровоснабжение:</b>	<i>arteria occipitalis, arteria cervicalis profunda</i> (из <i>truncus costocervicalis</i> ).
<b>Венозный отток:</b>	<i>vena occipitalis</i> .
<b>Иннервация:</b>	<i>rami dorsales nervi spinales cervicales</i> .
<b>Лимфатический отток:</b>	<i>nodi lymphatici occipitalis</i> .

*Musculus splenius cervicis*, ременная мышца шеи

<b>Начало:</b>	остистые отростки III–IV грудных позвонков.
<b>Прикрепление:</b>	задние бугорки поперечных отростков I–III шейных позвонков.
<b>Функция:</b>	при двустороннем сокращении — разгибает шейную часть позвоночного столба, при одностороннем сокращении — поворачивает шейную часть позвоночного столба в свою сторону.
<b>Кровоснабжение:</b>	<i>arteria occipitalis, arteria cervicalis profunda</i> (из <i>truncus costocervicalis</i> ).
<b>Венозный отток:</b>	<i>vena occipitalis</i> .
<b>Иннервация:</b>	<i>rami dorsales nervi spinales, nervus occipitalis major</i> .
<b>Лимфатический отток:</b>	<i>nodi lymphatici occipitalis</i> .

*Musculus erector spinae*, мышца, выпрямляющая позвоночный столб

*Musculus iliocostalis*, подвздошно-реберная мышца

<b>Кровоснабжение:</b>	<i>arteriae intercostales posteriores, arteriae lumbales</i> .
<b>Венозный отток:</b>	<i>venae intercostales posteriores, venae lumbales</i> .
<b>Иннервация:</b>	<i>rami dorsales nervi spinales</i> .
<b>Лимфатический отток:</b>	<i>nodi lymphatici occipitales, intercostales et lumbales</i> .

***Musculus iliocostalis lumborum*, подвздошно-реберная мышца поясницы**

- Начало:** подвздошный гребень, пояснично-грудная фасция.
- Прикрепление:** в области углов VII–XII ребер.
- Функция:** разгибает позвоночный столб, опускает ребра, при одностороннем сокращении наклоняет позвоночный столб в свою сторону.

***Musculus iliocostalis thoracis*, подвздошно-реберная мышца груди**

- Начало:** VII–XII ребра.
- Прикрепление:** в области углов I–VI ребер, задняя поверхность поперечного отростка VII шейного позвонка.
- Функция:** разгибает позвоночный столб, опускает ребра, при одностороннем сокращении наклоняет позвоночный столб в свою сторону.

***Musculus iliocostalis cervicis*, подвздошно-реберная мышца шеи**

- Начало:** III–VI ребра.
- Прикрепление:** задние бугорки поперечных отростков IV–VI шейных позвонков.
- Функция:** разгибает позвоночный столб, при одностороннем сокращении наклоняет позвоночный столб в свою сторону.

***Musculus longissimus*, длиннейшая мышца**

- Кровоснабжение:** *arteriae intercostales posteriores, arteriae lumbales, arteria cervicalis profunda* (из *truncus costocervicalis*).
- Венозный отток:** *venae intercostales posteriores, venae lumbales*.
- Иннервация:** *rami dorsales nervi spinales*.
- Лимфатический отток:** *nodi lymphatici occipitales, intercostales et lumbales*.

*Musculus longissimus thoracis*, длиннейшая мышца груди

- Начало:** задняя поверхность крестца, поперечные отростки поясничных и нижних грудных позвонков.
- Прикрепление:** задняя поверхность *IV–XII* ребер, между их бугорками и углами, верхушки поперечных отростков *I–XII* грудных позвонков.
- Функция:** при двустороннем сокращении — разгибает позвоночный столб, при одностороннем сокращении — наклоняет позвоночный столб в свою сторону.

*Musculus longissimus cervicis*, длиннейшая мышца шеи

- Начало:** верхушки поперечных отростков *I–V* грудных позвонков.
- Прикрепление:** задние бугорки поперечных отростков *II–VI* шейных позвонков.
- Функция:** при двустороннем сокращении — разгибает позвоночный столб, при одностороннем сокращении — наклоняет позвоночный столб в свою сторону.

*Musculus longissimus capitis*, длиннейшая мышца головы

- Начало:** поперечные отростки *I–III* грудных и *III–VII* шейных позвонков.
- Прикрепление:** задняя поверхность сосцевидного отростка височной кости.
- Функция:** при двустороннем сокращении — разгибает голову, при одностороннем сокращении — поворачивает лицо в свою сторону.

*Musculus spinalis*, остистая мышца

- Кровоснабжение:** *arteriae intercostales posteriores, arteria cervicalis profunda* (из *truncus costocervicalis*).
- Венозный отток:** *venae intercostales posteriores, venae lumbales*.

**Иннервация:** *rami dorsales nervi spinales.*  
**Лимфатический отток:** *nodi lymphatici occipitales, intercostales et lumbales.*

*Musculus spinalis thoracis*, остистая мышца груди

**Начало:** остистые отростки I–II поясничных и XI–XII грудных позвонков.

**Прикрепление:** остистые отростки I–VIII грудных позвонков.

**Функция:** разгибает позвоночный столб.

*Musculus spinalis cervicis*, остистая мышца шеи

**Начало:** остистые отростки I–II грудных и VII шейного позвонков, нижний отрезок выйной связки.

**Прикрепление:** остистый отросток II (иногда III и IV) шейного позвонка.

**Функция:** разгибает позвоночный столб.

*Musculus spinalis capitis*, остистая мышца головы

**Начало:** остистые отростки верхних грудных и нижних шейных позвонков.

**Прикрепление:** затылочная кость вблизи наружного затылочного выступа.

**Функция:** разгибает позвоночный столб и голову.

### Средний слой

*Musculus transversospinalis*, поперечно-остистая мышца

*Musculus semispinalis*, полуостистая мышца

**Кровоснабжение:** *arteriae intercostales posteriores, arteria cervicalis profunda* (из *truncus costocervicalis*).

**Венозный отток:** *venae intercostales posteriores.*

**Иннервация:** *rami dorsales nervi spinales.*

**Лимфатический отток:** *nodi lymphatici occipitales, intercostales et lumbales.*

*Musculus semispinalis thoracis*, полуостистая мышца груди

- Начало:** поперечные отростки VII–XII грудных позвонков.
- Прикрепление:** остистые отростки I–IV грудных и VI–VII шейных позвонков.
- Функция:** при двустороннем сокращении — разгибает позвоночный столб, при одностороннем сокращении — поворачивает позвоночный столб в противоположную сторону.

*Musculus semispinalis cervicis*, полуостистая мышца шеи

- Начало:** поперечные отростки I–VI грудных позвонков, суставные отростки IV–VII шейных позвонков.
- Прикрепление:** остистые отростки II–V шейных позвонков.
- Функция:** при двустороннем сокращении — разгибает позвоночный столб, при одностороннем сокращении — поворачивает позвоночный столб в противоположную сторону.

*Musculus semispinalis capitis*, полуостистая мышца головы

- Начало:** поперечные отростки I–VI грудных позвонков, суставные отростки IV–VII шейных позвонков.
- Прикрепление:** затылочная кость между верхней и нижней выйными линиями.
- Функция:** при двустороннем сокращении — запрокидывает голову назад, при одностороннем сокращении — разгибает голову и поворачивает лицо в противоположную сторону.

***Musculi multifidi*, многораздельные мышцы**

<b>Начало:</b>	поперечные отростки нижележащих позвонков.
<b>Прикрепление:</b>	остистые отростки вышележащих позвонков (через 2–4 позвонка).
<b>Функция:</b>	поворачивают позвоночный столб вокруг его продольной оси, разгибают и наклоняют его в сторону.
<b>Кровоснабжение:</b>	<i>arteriae intercostales posteriores, arteriae lumbales, arteria cervicalis profunda</i> (из <i>truncus costocervicalis</i> ).
<b>Венозный отток:</b>	<i>venae intercostales posteriores, venae lumbales.</i>
<b>Иннервация:</b>	<i>rami dorsales nervi spinales.</i>
<b>Лимфатический отток:</b>	<i>nodi lymphatici occipitales, intercostales et lumbales.</i>

***Musculi rotatores cervicis, thoracis et lumborum*,  
мышцы — вращатели шеи, груди, поясницы**

<b>Начало:</b>	поперечные отростки нижележащих позвонков.
<b>Прикрепление:</b>	основание остистых отростков вышележащих позвонков (не более чем через один позвонок).
<b>Функция:</b>	поворачивают позвоночный столб вокруг его продольной оси.
<b>Кровоснабжение:</b>	<i>arteriae intercostales posteriores, arteriae lumbales, arteria cervicalis profunda</i> (из <i>truncus costocervicalis</i> ).
<b>Венозный отток:</b>	<i>vena cervicalis profunda, venae intercostales posteriores, venae lumbales.</i>
<b>Иннервация:</b>	<i>rami dorsales nervi spinales.</i>
<b>Лимфатический отток:</b>	<i>nodi lymphatici occipitales, intercostales et lumbales.</i>

## Глубокий слой

*Musculi interspinales cervicis, thoracis et lumborum,*  
межостистые мышцы шеи, груди, поясницы

Начало:	остистый отросток нижележащего позвонка.
Прикрепление:	остистый отросток вышележащего позвонка.
Функция:	разгибают соответствующий отдел позвоночного столба.
Кровоснабжение:	<i>arteria cervicalis profunda</i> (из <i>truncus costocervicalis</i> ), <i>arteriae intercostales posteriores</i> , <i>arteriae lumbales</i> .
Венозный отток:	<i>vena cervicalis profunda</i> , <i>venae intercostales posteriores</i> , <i>venae lumbales</i> .
Иннервация:	<i>rami dorsales nervi spinales</i> .
Лимфатический отток:	<i>nodi lymphatici occipitales, intercostales et lumbales</i> .

*Musculi intertransversarii cervicis, thoracis et lumborum,*  
межпоперечные мышцы шеи, груди, поясницы

Начало:	поперечные отростки нижележащего позвонка.
Прикрепление:	поперечные отростки вышележащего позвонка.
Функция:	наклоняют соответствующий отдел позвоночного столба в свою сторону.
Кровоснабжение:	<i>arteria cervicalis profunda</i> (из <i>truncus costocervicalis</i> ), <i>arteriae intercostales posteriores</i> , <i>arteriae lumbales</i> .
Венозный отток:	<i>vena cervicalis profunda</i> , <i>venae intercostales posteriores</i> , <i>venae lumbales</i> .
Иннервация:	<i>rami dorsales nervi spinales</i> .
Лимфатический отток:	<i>nodi lymphatici occipitales, intercostales et lumbales</i> .

## Подзатылочные мышцы

***Musculus rectus capitis posterior major,*  
большая задняя прямая мышца головы**

- Начало:** остистый отросток II шейного позвонка.
- Прикрепление:** затылочная кость под нижней выйной линией.
- Функция:** при двустороннем сокращении — запрокидывает голову, при одностороннем сокращении — наклоняет голову в сторону, поворачивает в свою сторону.
- Кровоснабжение:** *arteria cervicalis profunda* (из *truncus costocervicalis*).
- Венозный отток:** *vena cervicalis profunda*.
- Иннервация:** *nervus suboccipitalis*.
- Лимфатический отток:** *nodi lymphatici occipitales*.

***Musculus rectus capitis posterior minor,*  
малая задняя прямая мышца головы**

- Начало:** задний бугорок I шейного позвонка.
- Прикрепление:** затылочная кость под нижней выйной линией.
- Функция:** при двустороннем сокращении — запрокидывает голову, при одностороннем сокращении — наклоняет голову в сторону.
- Кровоснабжение:** *arteria cervicalis profunda* (из *truncus costocervicalis*).
- Венозный отток:** *vena cervicalis profunda*.
- Иннервация:** *nervus suboccipitalis*.
- Лимфатический отток:** *nodi lymphatici occipitales*.

***Musculus obliquus capitis inferior,*  
нижняя косая мышца головы**

- Начало:** остистый отросток II шейного позвонка.
- Прикрепление:** поперечный отросток I шейного позвонка.



<b>Функция:</b>	при двустороннем сокращении — разгибает голову, при одностороннем сокращении — наклоняет в свою сторону и поворачивает голову вокруг продольной оси зуба осевого позвонка.
<b>Кровоснабжение:</b>	<i>arteria cervicalis profunda</i> (из <i>truncus costocervicalis</i> ).
<b>Венозный отток:</b>	<i>vena cervicalis profunda</i> .
<b>Иннервация:</b>	<i>nervus suboccipitalis</i> .
<b>Лимфатический отток:</b>	<i>nodi lymphatici occipitales</i> .

***Musculus obliquus capitis superior,***  
верхняя косая мышца головы

<b>Начало:</b>	поперечный отросток I шейного позвонка.
<b>Прикрепление:</b>	затылочная кость над нижней выйной линией.
<b>Функция:</b>	при двустороннем сокращении — разгибает голову, при одностороннем сокращении — наклоняет голову в свою сторону.
<b>Кровоснабжение:</b>	<i>arteria cervicalis profunda</i> (из <i>truncus costocervicalis</i> ).
<b>Венозный отток:</b>	<i>vena cervicalis profunda</i> .
<b>Иннервация:</b>	<i>nervus suboccipitalis</i> .
<b>Лимфатический отток:</b>	<i>nodi lymphatici occipitales</i> .

### Фасции спины

На спине различают две фасции: поверхностную и глубокую.

**Поверхностная фасция** покрывает наружную поверхность трапециевидной и широчайшей мышц спины.

Глубокая фасция называется **пояснично-грудной фасцией** (*fascia thoracolumbalis*) и покрывает глубокие мышцы спины. Наибольшего развития фасция достигает в поясничной области, где в ней различают два листка: поверхностный и глубокий. Поверхностный листок медиально срастается с остистыми отростками поясничных позвонков, надостистыми связками и срединным крестцовым гребнем. Глубокий листок начинается от поперечных отростков поясничных позвонков и располагается на протяжении между XII ребром и подвздошным гребнем. У латерального края мышцы, выпрямляющей позвоноч-

ный столб, поверхностный и глубокий листки фасции соединяются в один. Глубокая пластинка пояснично-грудной фасции отделяет мышцу, выпрямляющую позвоночник, от квадратной мышцы поясницы. В пределах грудной стенки фасция представлена тонкой пластинкой, которая отделяет мышцу, выпрямляющую позвоночник, от более поверхностно расположенных мышц. Медиально эта фасция прикрепляется к остистым отросткам грудных позвонков, латерально — к углам ребер. В задней (выйной) области шеи между располагающимися здесь мышцами имеется **выйная фасция** (*fascia nuchae*).

Таким образом, глубокие мышцы оказываются заложеными в замкнутом костно-фиброзном влагалище, причем начальная часть *musculus erector spinae* — в фиброзном.

# ВЕРХНЯЯ КОНЕЧНОСТЬ

## Мышцы верхней конечности

### Мышцы плечевого пояса

#### *Musculus deltoideus*, дельтовидная мышца

<b>Начало:</b>	передний край акромиального конца ключицы, наружный край акромиона, ость лопатки, подостная фасция.
<b>Прикрепление:</b>	дельтовидная бугристость плечевой кости.
<b>Функция:</b>	при сокращении ключичной части — сгибает плечо, поворачивает его кнутри, поднятую руку опускает вниз, при сокращении лопаточной части — разгибает плечо, поворачивает его кнаружи, поднятую руку опускает вниз, при сокращении акромиальной части — отводит плечо. При сокращении всей мышцы — отводит плечо до горизонтального уровня.
<b>Кровоснабжение:</b>	<i>arteria circumflexa humeri posterior</i> , <i>arteria thoracoacromialis</i> (обе из <i>arteria axillaris</i> ).
<b>Венозный отток:</b>	<i>vena circumflexa humeri posterior et vena thoracoacromialis</i> (в <i>vena axillaris</i> ).
<b>Иннервация:</b>	<i>nervus axillaris</i> .
<b>Лимфатический отток:</b>	<i>nodi lymphatici axillares</i> .

#### *Musculus supraspinatus*, надостная мышца

<b>Начало:</b>	надостная ямка лопатки, надостная фасция.
<b>Прикрепление:</b>	верхняя площадка большого бугорка плечевой кости, капсула плечевого сустава.
<b>Функция:</b>	отводит плечо, оттягивает капсулу плечевого сустава.

Кровоснабжение:	<i>arteria suprascapularis</i> (из <i>truncus thyrocervicalis</i> ), <i>arteria circumflexa scapulae</i> (из <i>arteria subscapularis</i> ).
Венозный отток:	<i>vena suprascapularis</i> , <i>vena subscapularis</i> .
Иннервация:	<i>nervus suprascapularis</i> .
Лимфатический отток:	<i>nodi lymphatici axillares</i> .

***Musculus infraspinatus*, подостная мышца**

Начало:	подостная ямка лопатки, подостная фасция.
Прикрепление:	средняя площадка большого бугорка плечевой кости.
Функция:	вращает плечо кнаружи, оттягивает капсулу плечевого сустава.
Кровоснабжение:	<i>arteria suprascapularis</i> (из <i>truncus thyrocervicalis</i> ), <i>arteria circumflexa scapulae</i> (из <i>arteria subscapularis</i> ).
Венозный отток:	<i>vena suprascapularis</i> , <i>vena subscapularis</i> .
Иннервация:	<i>nervus suprascapularis</i> .
Лимфатический отток:	<i>nodi lymphatici axillares</i> .

***Musculus teres minor*, малая круглая мышца**

Начало:	латеральный край лопатки, подостная фасция.
Прикрепление:	нижняя площадка большого бугорка плечевой кости.
Функция:	вращает плечо кнаружи, оттягивает капсулу плечевого сустава.
Кровоснабжение:	<i>arteria circumflexa scapulae</i> (из <i>arteria subscapularis</i> ).
Венозный отток:	<i>vena subscapularis</i> (в <i>vena axillaris</i> ).
Иннервация:	<i>nervus axillaris</i> .
Лимфатический отток:	<i>nodi lymphatici axillares</i> .

***Musculus teres major*, большая круглая мышца**

Начало:	латеральный край и нижний угол лопатки, подостная фасция.
Прикрепление:	гребень малого бугорка плечевой кости.

Функция:	при фиксированной лопатке — разгибает плечо, вращает его кнутри. приводит плечо к туловищу, при укрепленной руке — тянет нижний угол лопатки кнаружи и вперед.
Кровоснабжение:	<i>arteria subscapularis</i> (из <i>arteria axillaris</i> ).
Венозный отток:	<i>vena subscapularis</i> .
Иннервация:	<i>nervus subscapularis</i> .
Лимфатический отток:	<i>nodi lymphatici axillares</i> .

#### *Musculus subscapularis*, подлопаточная мышца

Начало:	реберная поверхность лопатки, латеральный край лопатки.
Прикрепление:	малый бугорок и гребень малого бугорка плечевой кости.
Функция:	вращает плечо внутрь, приводит плечо к туловищу.
Кровоснабжение:	<i>arteria subscapularis</i> (из <i>arteria axillaris</i> ).
Венозный отток:	<i>vena subscapularis</i> .
Иннервация:	<i>nervus subscapularis</i> .
Лимфатический отток:	<i>nodi lymphatici axillares</i> .

## Мышцы плеча

### Передняя группа мышц

#### *Musculus coracobrachialis*, клювовидно-плечевая мышца

Начало:	верхушка клювовидного отростка лопатки.
Прикрепление:	ниже гребня малого бугорка плечевой кости.
Функция:	сгибает плечо в плечевом суставе, приводит плечо к туловищу, вращает плечо кнаружи. При фиксированном плече — тянет лопатку вперед и книзу.
Кровоснабжение:	<i>arteriae circumflexae humeri anterior et posterior</i> (из <i>arteria axillaris</i> ).
Венозный отток:	<i>venae circumflexae humeri anterior et posterior</i> (в <i>vena axillaris</i> ).
Иннервация:	<i>nervus musculocutaneus</i> .

Лимфатический отток: *nodi lymphatici axillares*.

***Musculus biceps brachii*, двуглавая мышца плеча**

- Начало:** *caput breve* — верхушка клювовидного отростка лопатки, *caput longum* — надсуставной бугорок лопатки.
- Прикрепление:** бугристость лучевой кости.
- Функция:** сгибает плечо в плечевом суставе, сгибает предплечье и локтевом суставе, вращает предплечье кнаружи.
- Кровоснабжение:** *arteriae collaterales ulnares superior et inferior, arteria brachialis, arteria recurrens radialis* (из *arteria radialis*).
- Венозный отток:** *venae brachiales*.
- Иннервация:** *nervus musculocutaneus*.
- Лимфатический отток: *nodi lymphatici axillares*.

***Musculus brachialis*, плечевая мышца**

- Начало:** плечевая кость дистальнее дельтовидной бугристости, медиальная и латеральная межмышечные перегородки.
- Прикрепление:** бугристость локтевой кости.
- Функция:** сгибает предплечье в локтевом суставе.
- Кровоснабжение:** *arteriae collaterales ulnares superior et inferior, arteria brachialis, arteria recurrens radialis* (из *arteria radialis*).
- Венозный отток:** *venae brachiales*.
- Иннервация:** *nervus musculocutaneus*.
- Лимфатический отток: *nodi lymphatici brachiales et axillares*.

**Задняя группа мышц**

***Musculus triceps brachii*, трехглавая мышца плеча**

- Начало:** *caput longum* — подсуставной бугорок лопатки, *caput laterale et caput mediale* — задняя поверхность плечевой кости.
- Прикрепление:** локтевой отросток локтевой кости.

<b>Функция:</b>	разгибает предплечье в локтевом суставе. Длинная головка разгибает и приводит плечо в плечевом суставе.
<b>Кровоснабжение:</b>	<i>arteria circumflexa humeri posterior</i> (из <i>arteria axillaris</i> ), <i>arteria profunda brachii</i> , <i>arteriae collaterales ulnares superior et inferior</i> (из <i>arteria brachialis</i> ).
<b>Венозный отток:</b>	<i>vena profunda brachii</i> , <i>venae brachiales</i> .
<b>Иннервация:</b>	<i>nervus radialis</i> .
<b>Лимфатический отток:</b>	<i>nodi lymphatici brachiales et axillares</i> .

#### *Musculus anconeus*, локтевая мышца

<b>Начало:</b>	задняя поверхность латерального надмышелка плечевой кости.
<b>Прикрепление:</b>	латеральная поверхность локтевого отростка локтевой кости, задняя поверхность локтевой кости.
<b>Функция:</b>	разгибает предплечье в локтевом суставе.
<b>Кровоснабжение:</b>	<i>arteria interossea recurrens</i> (из <i>arteria interossea posterior</i> ).
<b>Венозный отток:</b>	<i>vena interossea communis</i> (в <i>vena ulnaris</i> ).
<b>Иннервация:</b>	<i>nervus radialis</i> .
<b>Лимфатический отток:</b>	<i>nodi lymphatici brachiales et axillares</i> .

## Мышцы предплечья

### Передняя группа мышц

#### **Первый (поверхностный) слой мышц**

##### *Musculus brachioradialis*, плечелучевая мышца

<b>Начало:</b>	латеральный надмышелковый гребень плечевой кости, латеральная межмышечная перегородка.
<b>Прикрепление:</b>	латеральная поверхность дистального конца лучевой кости над шиловидным отростком.

<b>Функция:</b>	сгибает предплечье в локтевом суставе, вращает лучевую кость, устанавливает кисть в среднем между пронацией и супинацией положении.
<b>Кровоснабжение:</b>	<i>arteria radialis, arteria collateralis radialis (из arteria profunda brachii), arteria recurrens radialis (из arteria radialis).</i>
<b>Венозный отток:</b>	<i>venae radiales.</i>
<b>Иннервация:</b>	<i>nervus radialis.</i>
<b>Лимфатический отток:</b>	<i>nodi lymphatici brachiales et cubitales.</i>

#### ***Musculus pronator teres*, круглый пронатор**

<b>Начало:</b>	медиальный надмышелок плечевой кости, фасция предплечья, медиальная межмышечная перегородка плеча, венечный отросток локтевой кости.
<b>Прикрепление:</b>	середина латеральной поверхности лучевой кости.
<b>Функция:</b>	пронирует предплечье, сгибает предплечье в локтевом суставе.
<b>Кровоснабжение:</b>	<i>arteria brachialis, arteria ulnaris, arteria radialis.</i>
<b>Венозный отток:</b>	<i>venae radiales, venae ulnares.</i>
<b>Иннервация:</b>	<i>nervus medianus.</i>
<b>Лимфатический отток:</b>	<i>nodi lymphatici cubitales et axillares.</i>

#### ***Musculus flexor carpi radialis*, лучевой сгибатель запястья**

<b>Начало:</b>	медиальный надмышелок плечевой кости, медиальная межмышечная перегородка плеча.
<b>Прикрепление:</b>	ладонная поверхность основания II–III пястных костей.
<b>Функция:</b>	сгибает запястье, отводит кисть латерально, сгибает предплечье.
<b>Кровоснабжение:</b>	<i>arteria brachialis, arteria ulnaris, arteria radialis.</i>
<b>Венозный отток:</b>	<i>venae radiales, venae ulnares.</i>



- Иннервация:** *nervus medianus*.  
**Лимфатический отток:** *nodi lymphatici antebrachii, cubitales et axillares*.

*Musculus palmaris longus*, длинная ладонная мышца

- Начало:** медиальный надмышелок плечевой кости, медиальная межмышечная перегородка плеча.  
**Прикрепление:** ладонный апоневроз.  
**Функция:** натягивает ладонный апоневроз, сгибает предплечье и кисть.  
**Кровоснабжение:** *arteria radialis*.  
**Венозный отток:** *venae radiales*.  
**Иннервация:** *nervus medianus*.  
**Лимфатический отток:** *nodi lymphatici antebrachii, cubitales et axillares*.

*Musculus flexor carpi ulnaris*, локтевой сгибатель запястья

- Начало:** медиальный надмышелок плечевой кости, медиальная межмышечная перегородка плеча (плечевая головка), локтевой отросток локтевой кости, фасция предплечья (локтевая головка).  
**Прикрепление:** гороховидная кость, крючок крючковидной кости, основание V пястной кости.  
**Функция:** сгибает запястье, приводит кисть, сгибает предплечье.  
**Кровоснабжение:** *arteriae collaterales ulnares superior et inferior* (из *arteria brachialis*), *arteria ulnaris*, *arteria brachialis*.  
**Венозный отток:** *venae ulnares, venae brachiales*.  
**Иннервация:** *nervus ulnaris*.  
**Лимфатический отток:** *nodi lymphatici antebrachii, cubitales et axillares*.

**Второй слой мышц*****Musculus flexor digitorum superficialis*, поверхностный сгибатель пальцев**

- Начало:** медиальный надмышелок плечевой кости, фасция предплечья, локтевая коллатеральная связка, венечный отросток локтевой кости (плечелоктевая головка), передний край лучевой кости (лучевая головка).
- Прикрепление:** ладонная поверхность основания средних фаланг II–V пальцев.
- Функция:** сгибает средние фаланги II–V пальцев, сгибает предплечье и кисть.
- Кровоснабжение:** *arteria radialis, arteria ulnaris.*
- Венозный отток:** *venae radiales, venae ulnares.*
- Иннервация:** *nervus medianus.*
- Лимфатический отток:** *nodi lymphatici antebrachii, cubitales et axillares.*

**Третий слой мышц*****Musculus flexor digitorum profundus*, глубокий сгибатель пальцев**

- Начало:** передняя поверхность локтевой кости, межкостная мембрана предплечья.
- Прикрепление:** ладонная поверхность основания дистальных фаланг II–V пальцев.
- Функция:** сгибает дистальные фаланги II–V пальцев, сгибает кисть.
- Кровоснабжение:** *arteria radialis, arteria ulnaris.*
- Венозный отток:** *venae radiales, venae ulnares.*
- Иннервация:** *nervus medianus, nervus ulnaris.*
- Лимфатический отток:** *nodi lymphatici antebrachii, cubitales et axillares.*

***Musculus flexor pollicis longus*, длинный сгибатель большого пальца кисти**

- Начало:** передняя поверхность лучевой кости, межкостная мембрана предплечья.

<b>Прикрепление:</b>	ладонная поверхность основания дистальной фаланги большого пальца.
<b>Функция:</b>	сгибает дистальную фалангу большого пальца (и сам палец), сгибает кисть.
<b>Кровоснабжение:</b>	<i>arteria ulnaris, arteria radialis, arteria interossea anterior.</i>
<b>Венозный отток:</b>	<i>venae radiales, venae ulnares.</i>
<b>Иннервация:</b>	<i>nervus medianus.</i>
<b>Лимфатический отток:</b>	<i>nodi lymphatici antebrachii, cubitales et axillares.</i>

#### Четвертый слой мышц

*Musculus pronator quadratus*, квадратный пронатор

<b>Начало:</b>	передний край и передняя поверхность дистальной трети локтевой кости.
<b>Прикрепление:</b>	передняя поверхность дистальной трети лучевой кости.
<b>Функция:</b>	пронирует предплечье и кисть.
<b>Кровоснабжение:</b>	<i>arteria ulnaris, arteria radialis, arteria interossea anterior.</i>
<b>Венозный отток:</b>	<i>venae radiales, venae ulnares.</i>
<b>Иннервация:</b>	<i>nervus medianus.</i>
<b>Лимфатический отток:</b>	<i>nodi lymphatici antebrachii, cubitales et axillares.</i>

#### Задняя группа мышц

##### Поверхностный слой мышц

*Musculus extensor carpi radialis longus*, длинный лучевой разгибатель запястья

<b>Начало:</b>	латеральный надмышелок плечевой кости, латеральная межмышечная перегородка плеча.
<b>Прикрепление:</b>	тыльная поверхность основания II пястной кости.

Функция:	сгибает предплечье, разгибает запястье, отводит кисть латерально.
Кровоснабжение:	<i>arteria collateralis radialis</i> (из <i>arteria profunda brachii</i> ), <i>arteria recurrens radialis</i> (из <i>arteria radialis</i> ), <i>arteria radialis</i> .
Венозный отток:	<i>venae radiales</i> , <i>venae profundae brachii</i> .
Иннервация:	<i>nervus radialis</i> .
Лимфатический отток:	<i>nodi lymphatici antebrachii, cubitales et axillares</i> .

***Musculus extensor carpi radialis brevis*, короткий лучевой разгибатель запястья**

Начало:	латеральный надмышелок плечевой кости, лучевая коллатеральная связка, фасция предплечья.
Прикрепление:	тыльная поверхность основания III пястной кости.
Функция:	разгибает запястье, отводит кисть латерально.
Кровоснабжение:	<i>arteria collateralis radialis</i> (из <i>arteria profunda brachii</i> ), <i>arteria recurrens radialis</i> (из <i>arteria radialis</i> ), <i>arteria radialis</i> .
Венозный отток:	<i>venae radiales</i> , <i>venae profundae brachii</i> .
Иннервация:	<i>nervus radialis</i> .
Лимфатический отток:	<i>nodi lymphatici antebrachii, cubitales et axillares</i> .

***Musculus extensor digitorum*, разгибатель пальцев**

Начало:	латеральный надмышелок плечевой кости, фасция предплечья.
Прикрепление:	тыльная поверхность основания средних и дистальных фаланг II–V пальцев.
Функция:	разгибает II–V пальцы, разгибает кисть.
Кровоснабжение:	<i>arteria interossea posterior</i> (из <i>arteria interossea communis</i> ).
Венозный отток:	<i>venae interossee posteriores</i> , <i>venae ulnares</i> .
Иннервация:	<i>nervus radialis</i> .

Лимфатический отток: *nodi lymphatici antebrachii, cubitales et axillares.*

***Musculus extensor digiti minimi*, разгибатель мизинца**

Начало: латеральный надмышелок плечевой кости, фасция предплечья.

Прикрепление: тыльная сторона основания средней и дистальной фаланг мизинца.

Функция: разгибает мизинец.

Кровоснабжение: *arteria interossea posterior* (из *arteria interossea communis*).

Венозный отток: *venae interossee posteriores, venae ulnares.*

Иннервация: *nervus radialis.*

Лимфатический отток: *nodi lymphatici antebrachii, cubitales et axillares.*

***Musculus extensor carpi ulnaris*, локтевой разгибатель запястья**

Начало: латеральный надмышелок плечевой кости, задняя поверхность локтевой кости, капсула локтевого сустава, фасция предплечья.

Прикрепление: тыльная поверхность основания V пястной кости.

Функция: разгибает запястье, приводит кисть.

Кровоснабжение: *arteria interossea posterior* (из *arteria interossea communis*).

Венозный отток: *venae interossee posteriores, venae ulnares.*

Иннервация: *nervus radialis.*

Лимфатический отток: *nodi lymphatici antebrachii, cubitales et axillares.*

**Глубокий слой мышц**

***Musculus supinator*, супинатор**

Начало: латеральный надмышелок плечевой кости, лучевая коллатеральная связка, гребень супинатора локтевой кости.

Прикрепление:	латеральная поверхность проксимальной трети лучевой кости.
Функция:	супинирует предплечье и кисть.
Кровоснабжение:	<i>arteria recurrens radialis</i> (из <i>arteria radialis</i> ), <i>arteria recurrens interossea</i> (из <i>arteria interossea posterior</i> ), <i>arteria radialis</i> .
Венозный отток:	<i>venae radiales, venae ulnares</i> .
Иннервация:	<i>nervus radialis</i> .
Лимфатический отток:	<i>nodi lymphatici antebrachii, cubitales et axillares</i> .

***Musculus abductor pollicis longus*,**  
длинная мышца, отводящая большой палец кисти

Начало:	задняя поверхность локтевой и лучевой костей, межкостная мембрана предплечья.
Прикрепление:	тыльная поверхность основания I пястной кости.
Функция:	отводит большой палец и кисть.
Кровоснабжение:	<i>arteria interossea posterior, arteria radialis</i> .
Венозный отток:	<i>venae radiales, venae ulnares</i> .
Иннервация:	<i>nervus radialis</i> .
Лимфатический отток:	<i>nodi lymphatici antebrachii, cubitales et axillares</i> .

***Musculus extensor pollicis brevis*,**  
короткий разгибатель большого пальца кисти

Начало:	задняя поверхность лучевой кости, межкостная мембрана предплечья.
Прикрепление:	тыльная поверхность основания проксимальной фаланги большого пальца.
Функция:	разгибает проксимальную фалангу большого пальца, отводит большой палец.
Кровоснабжение:	<i>arteria interossea posterior, arteria radialis</i> .
Венозный отток:	<i>venae radiales, venae ulnares</i> .
Иннервация:	<i>nervus radialis</i> .
Лимфатический отток:	<i>nodi lymphatici antebrachii, cubitales et axillares</i> .

*Musculus extensor pollicis longus,*  
длинный разгибатель большого пальца кисти

Начало:	задняя поверхность локтевой кости, межкостная мембрана предплечья.
Прикрепление:	тыльная поверхность основания дистальной фаланги большого пальца.
Функция:	разгибает большой палец.
Кровоснабжение:	<i>arteria interossea posterior, arteria radialis.</i>
Венозный отток:	<i>venae radiales, venae ulnares.</i>
Иннервация:	<i>nervus radialis.</i>
Лимфатический отток:	<i>nodi lymphatici antebrachii, cubitales et axillares.</i>

*Musculus extensor indicis,* разгибатель указательного пальца

Начало:	задняя поверхность локтевой кости, межкостная мембрана предплечья.
Прикрепление:	тыльная поверхность проксимальной фаланги II пальца.
Функция:	разгибает II палец.
Кровоснабжение:	<i>arteria interossea posterior.</i>
Венозный отток:	<i>venae radiales, venae ulnares.</i>
Иннервация:	<i>nervus radialis.</i>
Лимфатический отток:	<i>nodi lymphatici antebrachii, cubitales et axillares.</i>

## Мышцы кисти

### Мышцы возвышения большого пальца

*Musculus abductor pollicis brevis,*  
короткая мышца, отводящая большой палец кисти

Начало:	бугорок ладьевидной кости, кость-трапеция, латеральная часть удерживателя сгибателей.
Прикрепление:	лучевая сторона основания проксимальной фаланги большого пальца.
Функция:	отводит большой палец.

Кровоснабжение:	<i>ramus palmaris superficialis arteriae radialis.</i>
Венозный отток:	<i>venae radiales.</i>
Иннервация:	<i>nervus medianus.</i>
Лимфатический отток:	<i>nodi lymphatici antebrachii, cubitales et axillares.</i>

***Musculus opponens pollicis,***  
мышца, противопоставляющая большой палец кисти

Начало:	кость-трапеция, удерживатель сгибателей.
Прикрепление:	лучевой край и передняя поверхность I пястной кости.
Функция:	противопоставляет большой палец мизинцу.
Кровоснабжение:	<i>ramus palmaris superficialis arteriae radialis, arcus palmaris profundus.</i>
Венозный отток:	<i>venae radiales.</i>
Иннервация:	<i>nervus medianus.</i>
Лимфатический отток:	<i>nodi lymphatici antebrachii et cubitales.</i>

***Musculus flexor pollicis brevis,***  
короткий сгибатель большого пальца кисти

Начало:	удерживатель сгибателей (поверхностная головка), кость-трапеция, трапециевидная кость, II пястная кость (глубокая головка).
Прикрепление:	передняя поверхность основания проксимальной фаланги большого пальца.
Функция:	сгибает проксимальную фалангу большого пальца и палец в целом, приводит большой палец.
Кровоснабжение:	<i>caput superficiale — ramus palmaris superficialis arteriae radialis, caput profundum — arcus palmaris profundus.</i>
Венозный отток:	<i>venae radiales, venae ulnares.</i>
Иннервация:	<i>caput superficiale — nervus medianus, caput profundum — nervus ulnaris.</i>
Лимфатический отток:	<i>nodi lymphatici antebrachii et cubitales.</i>



***Musculus adductor pollicis,***  
мышца, приводящая большой палец кисти

Начало:	головчатая кость, основание II–III пястных костей (косая головка), ладонная поверхность III пястной кости (поперечная головка).
Прикрепление:	основание проксимальной фаланги большого пальца.
Функция:	приводит большой палец к указательному, сгибает большой палец.
Кровоснабжение:	<i>arcus palmaris superficialis, arcus palmaris profundus.</i>
Венозный отток:	<i>arcus venosi palmares superficialis et profundus</i> (в <i>venae ulnares et radiales</i> ).
Иннервация:	<i>nervus ulnaris.</i>
Лимфатический отток:	<i>nodi lymphatici antebrachii et cubitales.</i>

**Мышцы возвышения мизинца**

***Musculus palmaris brevis,*** короткая ладонная мышца

Начало:	удерживатель сгибателей.
Прикрепление:	кожа медиального края кисти.
Функция:	сморщивает кожу в области возвышения мизинца (гипотенара).
Кровоснабжение:	<i>arteria ulnaris.</i>
Венозный отток:	<i>venae ulnares.</i>
Иннервация:	<i>nervus ulnaris.</i>
Лимфатический отток:	<i>nodi lymphatici antebrachii et cubitales.</i>

***Musculus abductor digiti minimi,***  
мышца, отводящая мизинец

Начало:	гороховидная кость, сухожилие локтевого сгибателя запястья.
Прикрепление:	медиальная сторона проксимальной фаланги мизинца.
Функция:	отводит мизинец.

Кровоснабжение:	<i>ramus palmaris profundus arteriae ulnaris.</i>
Венозный отток:	<i>arcus venosi palmares superficialis et profundus.</i>
Иннервация:	<i>nervus ulnaris.</i>
Лимфатический отток:	<i>nodi lymphatici antebrachii et cubitales.</i>

***Musculus opponens digiti minimi,***  
мышца, противопоставляющая мизинец

Начало:	удерживатель сгибателей, крючок крючковой кости.
Прикрепление:	медиальный край и передняя поверхность V пястной кости.
Функция:	противопоставляет мизинец большому пальцу.
Кровоснабжение:	<i>ramus palmaris profundus arteriae ulnaris.</i>
Венозный отток:	<i>arcus venosi palmares superficialis et profundus.</i>
Иннервация:	<i>nervus ulnaris.</i>
Лимфатический отток:	<i>nodi lymphatici antebrachii et cubitales.</i>

***Musculus flexor digiti minimi brevis,***  
короткий сгибатель мизинца

Начало:	удерживатель сгибателей, крючок крючковой кости.
Прикрепление:	ладонная поверхность проксимальной фаланги мизинца.
Функция:	сгибает мизинец.
Кровоснабжение:	<i>ramus palmaris profundus arteriae ulnaris.</i>
Венозный отток:	<i>arcus venosi palmares superficialis et profundus.</i>
Иннервация:	<i>nervus ulnaris.</i>
Лимфатический отток:	<i>nodi lymphatici antebrachii et cubitales.</i>

### Средняя группа мышц

***Musculi lumbricales (4),*** червеобразные мышцы

Начало:	сухожилия глубокого сгибателя пальцев.
Прикрепление:	основание проксимальных фаланг II–V пальцев.

<b>Функция:</b>	сгибают проксимальные фаланги и разгибают средние и дистальные фаланги II–V пальцев.
<b>Кровоснабжение:</b>	<i>arcus palmares superficialis et profundus.</i>
<b>Венозный отток:</b>	<i>arcus venosi palmares superficialis et profundus.</i>
<b>Иннервация:</b>	<i>I, II — nervus medianus, III, IV — nervus ulnaris.</i>
<b>Лимфатический отток:</b>	<i>nodi lymphatici antebrachii et cubitales.</i>

***Musculi interossei palmares (3), ладонные межкостные мышцы***

<b>Начало:</b>	медиальный край II, латеральный край IV и V пястных костей.
<b>Прикрепление:</b>	тыльная поверхность проксимальных фаланг II, IV и V пальцев.
<b>Функция:</b>	приводят II, IV и V пальцы к III.
<b>Кровоснабжение:</b>	<i>arcus palmaris profundus.</i>
<b>Венозный отток:</b>	<i>arcus venosus palmaris profundus, venae ulnares et radiales.</i>
<b>Иннервация:</b>	<i>nervus ulnaris.</i>
<b>Лимфатический отток:</b>	<i>nodi lymphatici antebrachii et cubitales.</i>

***Musculi interossei dorsales (4), тыльные межкостные мышцы***

<b>Начало:</b>	обращенные друг к другу стороны I–V пястных костей.
<b>Прикрепление:</b>	тыльная поверхность проксимальных фаланг II, III и IV пальцев.
<b>Функция:</b>	отводят II, IV и V пальцы от III.
<b>Кровоснабжение:</b>	<i>arcus palmaris profundus, arteriae metacarpales dorsales (из arteria radialis).</i>
<b>Венозный отток:</b>	<i>arcus venosus palmaris profundus, venae ulnares et radiales.</i>
<b>Иннервация:</b>	<i>nervus ulnaris.</i>
<b>Лимфатический отток:</b>	<i>nodi lymphatici antebrachii et cubitales.</i>

## Фасции верхней конечности

Фасции верхней конечности окружают группы мышц или отдельные мышцы, формируя для них фасциальные или костно-фасциальные ложа. Особенно сильного развития фасции достигают в местах, где они испытывают наибольшую механическую нагрузку, подвергаются постоянным натяжениям в связи с работой мышц.

Соответственно разделению верхней конечности на отдельные области различают фасции дельтовидную, подостную, надостную, фасции плеча, предплечья и кисти.

**Дельтовидная фасция** (*fascia deltoidea*) покрывает дельтовидную мышцу и дает в ее толщу перегородки, которые разделяют мышцу на отдельные пучки. Спереди переходит в грудную фасцию (*fascia pectoralis*), сзади срастается с подостной фасцией, имеющей сухожильное строение и охватывающей подостную и малую грудную мышцы, внизу — в подмышечную фасцию (*fascia axillaris*). Латерально и вниз переходит на плечо, где называется фасцией плеча.

**Надостная и подлопаточная фасции** развиты слабо, прикрывают одноименные мышцы, прикрепляясь к краям одноименных ямок.

**Подмышечная фасция** (*fascia axillaris*) выстилает подмышечную ямку.

**Фасция плеча** (*fascia brachii*) покрывает мышцы плеча, разделяет их на переднюю и заднюю группы посредством медиальной и латеральной межмышечной перегородок (*septum intermusculare brachii mediale et septum intermusculare brachii laterale*). Проксимально продолжается в дельтовидную и подмышечную фасции. В локтевой ямке вплетается в апоневроз двуглавой мышцы (*aponeurosis muscui bicipitis brachii*). Переходит на предплечье, где называется фасцией предплечья.

**Фасция предплечья** (*fascia antebrachii*) развита значительно сильнее, чем фасция плеча, особенно на задней поверхности предплечья. В виде плотного футляра она покрывает мышцы предплечья и разделяет их межмышечными перегородками. Сзади фасция предплечья прикрепляется к локтевому отростку и заднему краю локтевой кости. Дистально переходит в фасции ладони и тыла кисти. На границе с кистью образует утолщения, которые называются на тыльной поверхности удерживателем разгибателей, а на ладонной поверхности — удерживателем сгибателей.

**Удерживатель разгибателей** (*retinaculum extensorum*) срастается с тыльной поверхностью лучевой и локтевой костей. От удерживателя отходят отростки, которые образуют под ним шесть костно-фиброзных каналов. В каналах проходят сухожилия мышц. Стенки каналов выстланы синовиальной оболочкой, которая заворачи-

вается на сухожилиях и образует их синовиальные влагалища. Влагалища выходят из-под удерживателя на кисть. В первом канале (считая от лучевой кости) проходят сухожилия длинной мышцы, отводящей большой палец кисти, и короткого разгибателя большого пальца; во втором — сухожилия длинного и короткого лучевых разгибателей запястья; в третьем — сухожилие длинного разгибателя большого пальца кисти; в четвертом — сухожилия разгибателя пальцев и разгибателя указательного пальца; в пятом — сухожилие разгибателя мизинца; в шестом — сухожилие локтевого разгибателя запястья.

**Удерживатель сгибателей (*retinaculum flexorum*)** прикрепляется с медиальной стороны к гороховидной и крючковидной костям, с латеральной — к ладьевидной и кости-трапеции. Под ним образуются три канала: канал запястья (*canalis carpalis*), лучевой канал запястья (*canalis carpi radialis*) и локтевой канал запястья (*canalis carpi ulnaris*).

В локтевом канале проходят локтевой нерв и сосуды, в лучевом канале — сухожилие лучевого сгибателя запястья, окруженное синовиальным влагалищем.

В канале запястья находятся два синовиальных влагалища:

1) общее синовиальное влагалище сгибателей (*vagina synovialis communis musculorum flexorum*). В него заключены четыре сухожилия поверхностного и четыре сухожилия глубокого сгибателей пальцев. Это влагалище простирается до середины ладони, а затем продолжается до основания дистальной фаланги мизинца;

2) влагалище сухожилия длинного сгибателя большого пальца кисти (*vagina tendinis musculi flexoris pollicis longi*). В нем заключено сухожилие длинного сгибателя большого пальца кисти. Оно простирается до основания дистальной фаланги большого пальца.

Пальцы II–IV имеют самостоятельные синовиальные влагалища сухожилий сгибателей пальцев кисти (*vaginae synoviales tendinum digitorum manus*). Они начинаются на уровне пястно-фаланговых суставов и заканчиваются у основания дистальных фаланг II–IV пальцев.

На кисти различают ладонную и тыльную фасции.

**Ладонная фасция** образует поверхностную и глубокую пластинки. Поверхностная пластинка покрывает мышцы возвышений большого пальца и мизинца, а на уровне червеобразных мышц и сухожилий сгибателей пальцев утолщается и образует ладонный апоневроз (*aponeurosis palmaris*), имеющий треугольную форму. Его вершина обращена вверх, где она срастается с удерживателем сгибателей и сухожилием длинной ладонной мышцы. Основание ладонного апоневроза обращено в сторону пальцев

и участвует в образовании фиброзных влагалищ сухожилия сгибателей II—V пальцев. Кроме того, от ладонного апоневроза к коже ладони отходят соединительнотканые тяжи, которые образуют на коже характерные борозды. Глубокая пластинка ладонной фасции (межкостная ладонная фасция) покрывает межкостные мышцы, отделяя их от сухожилий сгибателей пальцев. Проксимально она переходит на ладонную поверхность костей запястья, а по сторонам от межкостных промежутков срастается с надкостницей пястных костей и с глубокими поперечными пястными связками.

**Гыльная фасция кисти** (*fascia dorsalis manus*) состоит также из двух пластинок. Поверхностная пластинка выражена слабо, начинается от удерживателя разгибателей и заканчивается в области пальцев, срастаясь с сухожилиями разгибателей. Глубокая пластинка тыльной фасции покрывает тыльные межкостные мышцы. Она срастается с надкостницей пястных костей и соединяется с ладонной фасцией на уровне проксимальных фаланг пальцев.

# НИЖНЯЯ КОНЕЧНОСТЬ

## Мышцы нижней конечности

### Мышцы таза

#### Внутренняя группа мышц

*Musculus iliopsoas*, подвздошно-поясничная мышца

- Кровоснабжение:** *arteria iliolumbalis* (из *arteria iliaca interna*), *arteria circumflexa ilium profunda* (из *arteria iliaca externa*), *arteriae lumbales*.
- Венозный отток:** *venae iliacae interna et externa*, *venae lumbales*.
- Иннервация:** *rami musculares plexus lumbalis*.
- Лимфатический отток:** *nodi lymphatici iliaci externi et communes*, *lumbales*.

*Musculus psoas major*, большая поясничная мышца

- Начало:** латеральная поверхность тела и поперечные отростки *XII* грудного и *I–V* поясничных позвонков.
- Прикрепление:** малый вертел бедренной кости.
- Функция:** сгибает бедро в тазобедренном суставе. При фиксированной нижней конечности — сгибает поясничную часть позвоночного столба и наклоняет таз вместе с туловищем вперед.

*Musculus iliacus*, подвздошная мышца

- Начало:** подвздошная ямка, внутренняя губа подвздошной кости.
- Прикрепление:** малый вертел бедренной кости.
- Функция:** сгибает бедро в тазобедренном суставе. При фиксированной нижней конечности — наклоняет таз вместе с туловищем вперед.

*Musculus psoas minor*, малая поясничная мышца

Начало:	тела XII грудного и I поясничного позвонков, межпозвоночный диск между ними.
Прикрепление:	дугообразная линия подвздошной кости, подвздошно-лобковое возвышение, подвздошная фасция.
Функция:	натягивает подвздошную фасцию.
Кровоснабжение:	<i>arteriae lumbales</i> .
Венозный отток:	<i>venae lumbales</i> .
Иннервация:	<i>rami musculares plexus lumbalis</i> .
Лимфатический отток:	<i>nodi lymphatici iliaci externi et communes</i> .

*Musculus obturatorius internus*, внутренняя запирательная мышца

Начало:	края запирательного отверстия, внутренняя поверхность запирательной мембраны, тазовая поверхность подвздошной кости.
Прикрепление:	медиальная поверхность большого вертела бедренной кости.
Функция:	вращает бедро кнаружи.
Кровоснабжение:	<i>arteria glutea inferior, arteria obturatoria, arteria pudenda interna</i> (все из <i>arteria iliaca interna</i> ).
Венозный отток:	<i>vena glutea inferior, vena obturatoria, vena pudenda interna</i> (в <i>vena iliaca interna</i> ).
Иннервация:	<i>rami musculares plexus sacralis</i> .
Лимфатический отток:	<i>nodi lymphatici iliaci interni et obturatorii</i> .

*Musculus gemellus superior*, верхняя близнецовая мышца

Начало:	седалищная ость седалищной кости.
Прикрепление:	вертельная ямка бедренной кости.
Функция:	вращает бедро кнаружи.
Кровоснабжение:	<i>arteria glutea inferior, arteria pudenda interna</i> (обе из <i>arteria iliaca interna</i> ).
Венозный отток:	<i>vena glutea inferior, vena pudenda interna</i> .
Иннервация:	<i>rami musculares plexus sacralis</i> .
Лимфатический отток:	<i>nodi lymphatici gluteales et iliaci interni</i> .



***Musculus gemellus inferior*, нижняя близнецовая мышца**

<b>Начало:</b>	седалишный бугор седалишной кости.
<b>Прикрепление:</b>	вертельная ямка бедренной кости.
<b>Функция:</b>	вращает бедро кнаружи.
<b>Кровоснабжение:</b>	<i>arteria glutea inferior, arteria pudenda interna</i> (обе из <i>arteria iliaca interna</i> ).
<b>Венозный отток:</b>	<i>vena glutea inferior, vena pudenda interna.</i>
<b>Иннервация:</b>	<i>rami musculares plexus sacralis.</i>
<b>Лимфатический отток:</b>	<i>nodi lymphatici gluteales et iliaci interni.</i>

***Musculus piriformis*, грушевидная мышца**

<b>Начало:</b>	тазовая поверхность крестца латеральнее тазовых крестцовых отверстий.
<b>Прикрепление:</b>	вертушка большого вертела.
<b>Функция:</b>	вращает бедро кнаружи с незначительным отведением.
<b>Кровоснабжение:</b>	<i>arteriae gluteae superior et inferior, arteria sacralis lateralis</i> (все из <i>arteria iliaca interna</i> ).
<b>Венозный отток:</b>	<i>venae gluteae superior et inferior.</i>
<b>Иннервация:</b>	<i>rami musculares plexus sacralis.</i>
<b>Лимфатический отток:</b>	<i>nodi lymphatici gluteales et iliaci interni.</i>

**Наружная группа мышц*****Musculus gluteus maximus*, большая ягодичная мышца**

<b>Начало:</b>	гребень подвздошной кости, ягодичная поверхность подвздошной кости, дорсальная поверхность крестца и копчика, крестцово-бугорная связка.
<b>Прикрепление:</b>	ягодичная бугристость бедренной кости.
<b>Функция:</b>	мышца в целом разгибает бедро в тазобедренном суставе, одновременно вращая его кнаружи. Передневерхние пучки отводят бедро. Задненижние пучки приводят бедро, одновременно вращая его кнаружи. При фиксированной нижней конечности — разгибает туловище, удерживая его в вертикальном положении.

<b>Кровоснабжение:</b>	<i>arteriae gluteae superior et inferior</i> (из <i>arteria iliaca interna</i> ), <i>arteria circumflexa femoris medialis</i> (из <i>arteria profunda femoris</i> ).
<b>Венозный отток:</b>	<i>venae gluteae superior et inferior</i> (в <i>vena iliaca interna</i> ).
<b>Иннервация:</b>	<i>nervus gluteus inferior</i> .
<b>Лимфатический отток:</b>	<i>nodi lymphatici gluteales, iliaci interni et inguinales profundi</i> .

***Musculus gluteus medius*, средняя ягодичная мышца**

<b>Начало:</b>	ягодичная поверхность подвздошной кости, между передней и задней ягодичными линиями.
<b>Прикрепление:</b>	верхушка и наружная поверхность большого вертела бедренной кости.
<b>Функция:</b>	мышца в целом отводит бедро. Передние пучки вращают бедро кнутри, задние пучки — кнаружи. При фиксированной нижней конечности — удерживает таз и туловище в вертикальном положении.
<b>Кровоснабжение:</b>	<i>arteria glutea superior</i> (из <i>arteria iliaca interna</i> ), <i>arteria circumflexa femoris lateralis</i> (из <i>arteria profunda femoris</i> ).
<b>Венозный отток:</b>	<i>vena glutea superior, vena profunda femoris</i> .
<b>Иннервация:</b>	<i>nervus gluteus superior</i> .
<b>Лимфатический отток:</b>	<i>nodi lymphatici gluteales, iliaci interni et inguinales profundi</i> .

***Musculus gluteus minimus*, малая ягодичная мышца**

<b>Начало:</b>	ягодичная поверхность подвздошной кости, между передней и нижней ягодичными линиями, край большой седалишной вырезки.
<b>Прикрепление:</b>	переднелатеральная поверхность большого вертела бедренной кости.
<b>Функция:</b>	мышца в целом отводит бедро. Передние пучки вращают бедро кнутри, задние пучки — кнаружи. При фиксированной нижней конечности — удерживает таз и туловище в вертикальном положении.

Кровоснабжение:	<i>arteria glutea superior</i> (из <i>arteria iliaca interna</i> ), <i>arteria circumflexa femoris lateralis</i> (из <i>arteria profunda femoris</i> ).
Венозный отток:	<i>vena glutea superior</i> , <i>vena profunda femoris</i> .
Иннервация:	<i>nervus gluteus superior</i> .
Лимфатический отток:	<i>nodi lymphatici gluteales</i> , <i>iliaci interni et inguinales profundi</i> .

***Musculus tensor fasciae latae*, напрягатель широкой фасции**

Начало:	верхняя передняя подвздошная ость и подвздошный гребень подвздошной кости.
Прикрепление:	переходит в подвздошно-бедренный тракт широкой фасции бедра.
Функция:	натягивает широкую фасцию бедра, способствуя укреплению коленного сустава в разогнутом положении, сгибает бедро.
Кровоснабжение:	<i>arteria glutea superior</i> (из <i>arteria iliaca interna</i> ), <i>arteria circumflexa femoris lateralis</i> (из <i>arteria profunda femoris</i> ).
Венозный отток:	<i>vena glutea superior</i> , <i>vena profunda femoris</i> .
Иннервация:	<i>nervus gluteus superior</i> .
Лимфатический отток:	<i>nodi lymphatici gluteales</i> , <i>iliaci interni et inguinales profundi</i> .

***Musculus quadratus femoris*, квадратная мышца бедра**

Начало:	наружный край седалищного бугра.
Прикрепление:	верхняя часть межвертельного гребня бедренной кости.
Функция:	вращает бедро кнаружи.
Кровоснабжение:	<i>arteria glutea inferior et arteria obturatoria</i> (все из <i>arteria iliaca interna</i> ), <i>arteria circumflexa femoris medialis</i> (из <i>arteria profunda femoris</i> ).
Венозный отток:	<i>vena glutea inferior</i> , <i>vena obturatoria</i> (в <i>vena iliaca interna</i> ).
Иннервация:	<i>nervus ischiadicus</i> .
Лимфатический отток:	<i>nodi lymphatici gluteales</i> , <i>iliaci interni et inguinales profundi</i> .

*Musculus obturatorius externus*, наружная запирающая мышца

<b>Начало:</b>	наружная поверхность лобковой кости, ветвь лобковой кости, запирающая мембрана.
<b>Прикрепление:</b>	вертельная ямка бедренной кости, капсула тазобедренного сустава.
<b>Функция:</b>	вращает бедро кнаружи.
<b>Кровоснабжение:</b>	<i>arteria obturatoria</i> (из <i>arteria iliaca interna</i> ), <i>arteria circumflexa femoris lateralis</i> (из <i>arteria profunda femoris</i> ).
<b>Венозный отток:</b>	<i>vena obturatoria</i> , <i>vena profunda femoris</i> .
<b>Иннервация:</b>	<i>nervus obturatorius</i> .
<b>Лимфатический отток:</b>	<i>nodi lymphatici obturatorii et inguinales profundi</i> .

**Мышцы бедра****Передняя группа мышц***Musculus sartorius*, портняжная мышца

<b>Начало:</b>	верхняя передняя подвздошная ость подвздошной кости.
<b>Прикрепление:</b>	бугристая большеберцовая кость, фасция голени.
<b>Функция:</b>	сгибает бедро и голень, вращает бедро кнаружи.
<b>Кровоснабжение:</b>	<i>arteria circumflexa femoris lateralis</i> (из <i>arteria profunda femoris</i> ), <i>rami musculares arteriae femoralis</i> , <i>arteria genus descendens</i> (из <i>arteria femoralis</i> ).
<b>Венозный отток:</b>	<i>vena femoralis</i> .
<b>Иннервация:</b>	<i>nervus femoralis</i> .
<b>Лимфатический отток:</b>	<i>nodi lymphatici inguinales profundi</i> .

*Musculus quadriceps femoris*, четырехглавая мышца бедра

<b>Кровоснабжение:</b>	<i>arteria femoralis</i> , <i>arteria profunda femoris</i> , <i>arteria circumflexa femoris lateralis</i> (из <i>arteria profunda femoris</i> ).
------------------------	--

Венозный отток: *vena profunda femoris, vena femoralis.*

Иннервация: *nervus femoralis.*

Лимфатический отток: *nodi lymphatici inguinales profundi.*

***Musculus rectus femoris*, прямая мышца бедра**

Начало: нижняя передняя подвздошная ость подвздошной кости, подвздошная кость над вертлужной впадиной.

Прикрепление: основание надколенника, бугристость большеберцовой кости.

Функция: сгибает бедро в тазобедренном суставе, разгибает голень в коленном суставе.

***Musculus vastus lateralis*, латеральная широкая мышца**

Начало: межвертельная линия, нижняя часть большого вертела, ягодичная бугристость, латеральная губа шероховатой линии бедренной кости, латеральная межмышечная перегородка бедра.

Прикрепление: верхнелатеральная часть надколенника, бугристость большеберцовой кости.

Функция: разгибает голень в коленном суставе.

***Musculus vastus medialis*, медиальная широкая мышца**

Начало: межвертельная линия, медиальная губа шероховатой линии бедренной кости, медиальная межмышечная перегородка бедра.

Прикрепление: основание надколенника, бугристость большеберцовой кости.

Функция: разгибает голень в коленном суставе.

***Musculus vastus intermedius*, промежуточная широкая мышца**

Начало: передняя и латеральная поверхности тела бедренной кости, нижняя часть латеральной губы шероховатой линии бедренной кости, латеральная межмышечная перегородка.

Прикрепление: основание надколенника, бугристость большеберцовой кости.

Функция: разгибает голень в коленном суставе.

## Задняя группа мышц

### *Musculus biceps femoris*, двуглавая мышца бедра

<b>Начало:</b>	<i>caput longum</i> — верхнемедиальная поверхность седалищного бугра, крестцово-бугорная связка, <i>caput breve</i> — латеральная губа шероховатой линии, латеральный надмышелок бедренной кости, латеральная межмышечная перегородка бедра.
<b>Прикрепление:</b>	головка малоберцовой кости, латеральный мышелок большеберцовой кости, фасция голени.
<b>Функция:</b>	длинная головка разгибает бедро в тазобедренном суставе. Сгибает голень в коленном суставе, при согнутой голени вращает ее кнаружи.
<b>Кровоснабжение:</b>	<i>arteria circumflexa femoris medialis, arteriae perforantes</i> (все из <i>arteria profunda femoris</i> ), <i>arteria poplitea</i> .
<b>Венозный отток:</b>	<i>vena profunda femoris</i> .
<b>Иннервация:</b>	<i>caput longum</i> — <i>nervus ischiadicus, nervus tibialis, caput breve</i> — <i>nervus ischiadicus, nervus fibularis communis</i> .
<b>Лимфатический отток:</b>	<i>nodi lymphatici iliaci interni et inguinales profundi</i> .

### *Musculus semitendinosus*, полусухожильная мышца

<b>Начало:</b>	седалищный бугор.
<b>Прикрепление:</b>	медиальная поверхность и бугристость большеберцовой кости.
<b>Функция:</b>	разгибает бедро, сгибает голень в коленном суставе, при согнутой голени вращает ее кнутри.
<b>Кровоснабжение:</b>	<i>arteriae perforantes</i> (из <i>arteria profunda femoris</i> ).
<b>Венозный отток:</b>	<i>vena profunda femoris</i> .
<b>Иннервация:</b>	<i>nervus tibialis</i> .
<b>Лимфатический отток:</b>	<i>nodi lymphatici iliaci interni et inguinales profundi</i> .

***Musculus semimembranosus*, полуперепончатая мышца**

<b>Начало:</b>	седалищный бугор.
<b>Прикрепление:</b>	медиальный мыщелок большеберцовой кости.
<b>Функция:</b>	разгибает бедро, сгибает голень в коленном суставе, при согнутой голени вращает ее кнутри.
<b>Кровоснабжение:</b>	<i>arteria circumflexa femoris medialis, arteriae perforantes</i> (все из <i>arteria profunda femoris</i> ), <i>arteria poplitea</i> .
<b>Венозный отток:</b>	<i>vena profunda femoris</i> .
<b>Иннервация:</b>	<i>nervus tibialis</i> .
<b>Лимфатический отток:</b>	<i>nodi lymphatici iliaci interni et inguinales profundi</i> .

**Медиальная группа мышц*****Musculus gracilis*, тонкая мышца**

<b>Начало:</b>	нижняя половина лобкового симфиза, нижняя ветвь лобковой кости.
<b>Прикрепление:</b>	медиальная поверхность тела большеберцовой кости.
<b>Функция:</b>	приводит бедро, сгибает голень, одновременно вращая ее внутрь.
<b>Кровоснабжение:</b>	<i>arteria obturatoria</i> (из <i>arteria iliaca interna</i> ), <i>arteria pudenda externa</i> (из <i>arteria femoralis</i> ), <i>arteria femoralis, arteria profunda femoris</i> .
<b>Венозный отток:</b>	<i>vena obturatoria, vena femoralis</i> .
<b>Иннервация:</b>	<i>nervus obturatorius</i> .
<b>Лимфатический отток:</b>	<i>nodi lymphatici obturatorii et inguinales profundi</i> .

***Musculus pectineus*, гребенчатая мышца**

<b>Начало:</b>	гребень и верхняя ветвь лобковой кости.
<b>Прикрепление:</b>	медиальная губа шероховатой линии и гребенчатая линия бедренной кости.

Функция:	приводит и сгибает бедро.
Кровоснабжение:	<i>arteria obturatoria</i> (из <i>arteria iliaca interna</i> ), <i>arteria pudenda externa</i> (из <i>arteria femoralis</i> ).
Венозный отток:	<i>vena obturatoria, vena femoralis</i> .
Иннервация:	<i>nervus obturatorius, nervus femoralis</i> .
Лимфатический отток:	<i>nodi lymphatici obturatorii et inguinales profundi</i> .

***Musculus adductor longus*, длинная приводящая мышца**

Начало:	верхняя ветвь лобковой кости.
Прикрепление:	медиальная губа шероховатой линии бедренной кости.
Функция:	приводит бедро, одновременно сгибает и вращает его кнаружи.
Кровоснабжение:	<i>arteria obturatoria</i> (из <i>arteria iliaca interna</i> ), <i>arteria pudenda externa</i> (из <i>arteria femoralis</i> ), <i>arteria profunda femoris</i> .
Венозный отток:	<i>vena obturatoria, vena femoralis, vena profunda femoris</i> .
Иннервация:	<i>nervus obturatorius</i> .
Лимфатический отток:	<i>nodi lymphatici obturatorii et inguinales profundi</i> .

***Musculus adductor brevis*, короткая приводящая мышца**

Начало:	наружная поверхность тела и нижней ветви лобковой кости.
Прикрепление:	медиальная губа шероховатой линии бедренной кости.
Функция:	приводит и сгибает бедро.
Кровоснабжение:	<i>arteria obturatoria</i> (из <i>arteria iliaca interna</i> ), <i>arteriae perforantes</i> (из <i>arteria profunda femoris</i> ), <i>arteria profunda femoris</i> .
Венозный отток:	<i>vena obturatoria, vena profunda femoris</i> .
Иннервация:	<i>nervus obturatorius</i> .
Лимфатический отток:	<i>nodi lymphatici obturatorii et inguinales profundi</i> .



*Musculus adductor magnus*, большая приводящая мышца

Начало:	седалишный бугор, ветвь седалишной кости, нижняя ветвь лобковой кости.
Прикрепление:	медиальная губа шероховатой линии бедренной кости.
Функция:	приводит бедро, вращает его кнаружи. Медиальные пучки разгибают бедро.
Кровоснабжение:	<i>arteria obturatoria</i> (из <i>arteria iliaca interna</i> ), <i>arteriae perforantes</i> (из <i>arteria profunda femoris</i> ).
Венозный отток:	<i>vena obturatoria</i> , <i>vena profunda femoris</i> .
Иннервация:	<i>nervus obturatorius</i> , <i>nervus ischiadicus</i> .
Лимфатический отток:	<i>nodi lymphatici obturatorii et inguinales profundi</i> .

**Мышцы голени****Передняя группа мышц***Musculus tibialis anterior*, передняя большеберцовая мышца

Начало:	латеральный мышелок и латеральная поверхность большеберцовой кости, межкостная мембрана и фасция голени.
Прикрепление:	подошвенная поверхность медиальной клиновидной кости, подошвенная поверхность основания I плюсневой кости.
Функция:	разгибает стопу в голеностопном суставе, одновременно поднимает медиальный край стопы и вращает стопу кнаружи, укрепляет продольный свод стопы. При фиксированной стопе — наклоняет вперед голень.
Кровоснабжение:	<i>arteria tibialis anterior</i> .
Венозный отток:	<i>venae tibiales anteriores</i> .
Иннервация:	<i>nervus fibularis profundus</i> .
Лимфатический отток:	<i>nodi lymphatici tibiales anteriores et poplitei</i> .

***Musculus extensor digitorum longus*, длинный разгибатель пальцев**

Начало:	латеральный мышелок большеберцовой кости, передняя поверхность малоберцовой кости, межкостная мембрана и фасция голени.
Прикрепление:	тыльная поверхность основания средней и дистальной фаланг II–V пальцев.
Функция:	разгибает II–V пальцы в плюснефаланговых суставах, стопу — в голеностопном суставе. При фиксированной стопе — удерживает голень в вертикальном положении.
Кровоснабжение:	<i>arteria tibialis anterior.</i>
Венозный отток:	<i>venae tibiales anteriores.</i>
Иннервация:	<i>nervus fibularis profundus.</i>
Лимфатический отток:	<i>nodi lymphatici tibiales anteriores et poplitei.</i>

***Musculus extensor hallucis longus*, длинный разгибатель большого пальца стопы**

Начало:	средняя треть передней поверхности малоберцовой кости, межкостная мембрана голени.
Прикрепление:	тыльная поверхность дистальной фаланги большого пальца.
Функция:	разгибает большой палец и стопу.
Кровоснабжение:	<i>arteria tibialis anterior.</i>
Венозный отток:	<i>venae tibiales anteriores.</i>
Иннервация:	<i>nervus fibularis profundus.</i>
Лимфатический отток:	<i>nodi lymphatici tibiales anteriores et poplitei.</i>

**Задняя группа мышц****Поверхностный слой*****Musculus triceps surae*, трехглавая мышца голени**

Кровоснабжение:	<i>arteria tibialis posterior.</i>
Венозный отток:	<i>venae tibiales posteriores.</i>
Иннервация:	<i>nervus tibialis.</i>
Лимфатический отток:	<i>nodi lymphatici poplitei.</i>

***Musculus gastrocnemius*, икроножная мышца**

- Начало:** нижний эпифиз бедренной кости над латеральным мышелком (латеральная головка), медиальный мышелок бедренной кости (медиальная головка).
- Прикрепление:** бугор пяточной кости (общим сухожилием).
- Функция:** сгибает голень и стопу, при фиксированной стопе — удерживает голень на таранной кости.

***Musculus soleus*, камбаловидная мышца**

- Начало:** задняя поверхность большеберцовой кости, сухожильная дуга, натянутая между большеберцовой и малоберцовой костями.
- Прикрепление:** бугор пяточной кости (общим сухожилием).
- Функция:** сгибает стопу, при фиксированной стопе — удерживает голень на таранной кости.

***Musculus plantaris*, подошвенная мышца**

- Начало:** латеральный мышелок бедренной кости, косая подколенная связка.
- Прикрепление:** бугор пяточной кости.
- Функция:** натягивает капсулу коленного сустава, сгибает голень и стопу.
- Кровоснабжение:** *arteria poplitea*.
- Венозный отток:** *vena poplitea*.
- Иннервация:** *nervus tibialis*.
- Лимфатический отток:** *nodi lymphatici poplitei*.

**Глубокий слой*****Musculus popliteus*, подколенная мышца**

- Начало:** наружная поверхность латерального мышелка бедренной кости.
- Прикрепление:** задняя поверхность большеберцовой кости, над линией камбаловидной мышцы.

**Функция:** сгибает голень, поворачивая ее кнутри, натягивает капсулу коленного сустава.

**Кровоснабжение:** *arteria poplitea*.

**Венозный отток:** *vena poplitea*.

**Иннервация:** *nervus tibialis*.

**Лимфатический отток:** *nodi lymphatici poplitei*.

*Musculus flexor digitorum longus*, длинный сгибатель пальцев

**Начало:** задняя поверхность большеберцовой кости, ниже линии камбаловидной мышцы, фасция голени.

**Прикрепление:** подошвенная поверхность дистальных фаланг II–V пальцев.

**Функция:** сгибает дистальные фаланги II–V пальцев, сгибает стопу, вращает ее кнаружи.

**Кровоснабжение:** *arteria tibialis posterior*.

**Венозный отток:** *venae tibiales posteriores*.

**Иннервация:** *nervus tibialis*.

**Лимфатический отток:** *nodi lymphatici poplitei*.

*Musculus flexor hallucis longus*,  
длинный сгибатель большого пальца стопы

**Начало:** задняя поверхность тела малоберцовой кости, межкостная мембрана голени, задняя межмышечная перегородка голени.

**Прикрепление:** подошвенная поверхность дистальной фаланги I пальца.

**Функция:** сгибает большой палец, сгибает, супинирует и приводит стопу, укрепляет продольный свод стопы.

**Кровоснабжение:** *arteria tibialis posterior*, *arteria fibularis* (из *arteria tibialis posterior*).

**Венозный отток:** *venae tibiales posteriores*.

**Иннервация:** *nervus tibialis*.

**Лимфатический отток:** *nodi lymphatici poplitei*.

***Musculus tibialis posterior*, задняя большеберцовая мышца**

- Начало:** задняя поверхность тела малоберцовой кости, латеральный мышелок и задняя поверхность большеберцовой кости, межкостная мембрана голени.
- Прикрепление:** бугристость ладьевидной кости, подошвенная поверхность клиновидных костей, подошвенная поверхность основания *IV* (иногда *V*) плюсневой кости.
- Функция:** сгибает, приводит и супинирует стопу.
- Кровоснабжение:** *arteria tibialis posterior*.
- Венозный отток:** *venae tibiales posteriores*.
- Иннервация:** *nervus tibialis*.
- Лимфатический отток:** *nodi lymphatici poplitei*.

**Латеральная группа мышц*****Musculus fibularis longus*, длинная малоберцовая мышца**

- Начало:** головка и латеральная поверхность малоберцовой кости, латеральный мышелок большеберцовой кости, фасция голени.
- Прикрепление:** подошвенная поверхность медиальной клиновидной кости, основания *I* и *II* плюсневых костей.
- Функция:** сгибает стопу, поднимает латеральный край стопы, укрепляет поперечный и продольный своды стопы.
- Кровоснабжение:** *arteria genus inferior lateralis* (из *arteria poplitea*), *arteria fibularis* (из *arteria tibialis posterior*), *arteria tibialis anterior*.
- Венозный отток:** *venae tibiales posteriores et anteriores*.
- Иннервация:** *nervus fibularis superficialis*.
- Лимфатический отток:** *nodi lymphatici poplitei*.

***Musculus fibularis brevis*, короткая малоберцовая мышца**

- Начало:** латеральная поверхность малоберцовой кости.
- Прикрепление:** бугристость *V* плюсневой кости.

Функция:	поднимает латеральный край стопы, сгибает стопу.
Кровоснабжение:	<i>arteria fibularis</i> (из <i>arteria tibialis posterior</i> ), <i>arteria tibialis anterior</i> .
Венозный отток:	<i>venae tibiales posteriores et anteriores</i> .
Иннервация:	<i>nervus fibularis superficialis</i> .
Лимфатический отток:	<i>nodi lymphatici poplitei</i> .

## МЫШЦЫ СТОПЫ

### Мышцы тыла стопы

*Musculus extensor digitorum brevis*, короткий разгибатель пальцев

Начало:	верхняя и латеральная поверхность пяточной кости.
Прикрепление:	сухожилия длинного разгибателя пальцев на тыльной поверхности II–IV пальцев.
Функция:	разгибает II–IV пальцы.
Кровоснабжение:	<i>arteria tarsalis lateralis</i> (из <i>arteria dorsalis pedis</i> ), <i>arteria fibularis</i> (из <i>arteria tibialis posterior</i> ).
Венозный отток:	<i>venae tibiales anteriores, venae fibulares</i> .
Иннервация:	<i>nervus fibularis profundus</i> .
Лимфатический отток:	<i>nodi lymphatici tibiales anteriores et poplitei</i> .

*Musculus extensor hallucis brevis*, короткий разгибатель большого пальца стопы

Начало:	верхняя поверхность пяточной кости.
Прикрепление:	тыльная поверхность проксимальной фаланги большого пальца.
Функция:	разгибает большой палец.
Кровоснабжение:	<i>arteria dorsalis pedis, arteria fibularis</i> (из <i>arteria tibialis posterior</i> ).
Венозный отток:	<i>venae tibiales anteriores, venae fibulares</i> .
Иннервация:	<i>nervus fibularis profundus</i> .
Лимфатический отток:	<i>nodi lymphatici tibiales anteriores et poplitei</i> .

**Мышцы подошвы стопы****Медиальная группа мышц**

*Musculus abductor hallucis*, мышца, отводящая большой палец стопы

Начало:	медиальная поверхность бугра пяточной кости, подошвенный апоневроз.
Прикрепление:	медиальная сторона основания проксимальной фаланги большого пальца.
Функция:	отводит большой палец в медиальном направлении.
Кровоснабжение:	<i>arteria plantaris medialis</i> .
Венозный отток:	<i>venae plantares mediales</i> (в <i>venae tibiales posteriores</i> ).
Иннервация:	<i>nervus plantaris medialis</i> .
Лимфатический отток:	<i>nodi lymphatici poplitei</i> .

*Musculus flexor hallucis brevis*, короткий сгибатель большого пальца стопы

Начало:	подошвенная поверхность кубовидной и клиновидных костей.
Прикрепление:	проксимальная фаланга большого пальца, сесамовидная кость около первого плюснефалангового сустава.
Функция:	сгибает большой палец.
Кровоснабжение:	<i>arteria plantaris medialis</i> , <i>arcus plantaris profundus</i> .
Венозный отток:	<i>venae plantares mediales et laterales</i> .
Иннервация:	<i>nervi plantares medialis et lateralis</i> .
Лимфатический отток:	<i>nodi lymphatici poplitei</i> .

*Musculus adductor hallucis*, мышца, приводящая большой палец стопы

Начало:	подошвенная поверхность кубовидной, латеральной клиновидной костей, основания II–IV плюсневых костей, сухожилие длинной малоберцовой мышцы (косая головка), капсулы III–V плюснефаланговых суставов (поперечная головка).
---------	---

Прикрепление:	подошвенная поверхность основания проксимальной фаланги большого пальца, латеральная сесамовидная кость.
Функция:	приводит большой палец к средней линии стопы, сгибает большой палец.
Кровоснабжение:	<i>arcus plantaris profundus, arteriae metatarsales plantares.</i>
Венозный отток:	<i>venae plantares mediales et laterales.</i>
Иннервация:	<i>nervus plantaris lateralis.</i>
Лимфатический отток:	<i>nodi lymphatici poplitei.</i>

### Латеральная группа мышц

*Musculus abductor digiti minimi*, мышца, отводящая мизинец стопы

Начало:	подошвенная поверхность пяточного бугра, бугристость V плюсневой кости, подошвенный апоневроз.
Прикрепление:	латеральная сторона проксимальной фаланги мизинца.
Функция:	сгибает проксимальную фалангу мизинца, одновременно отводя его латерально.
Кровоснабжение:	<i>arteria plantaris lateralis.</i>
Венозный отток:	<i>venae plantares laterales.</i>
Иннервация:	<i>nervus plantaris lateralis.</i>
Лимфатический отток:	<i>nodi lymphatici poplitei.</i>

*Musculus flexor digiti minimi brevis*, короткий сгибатель мизинца стопы

Начало:	подошвенная поверхность V плюсневой кости, длинная подошвенная связка.
Прикрепление:	основание проксимальной фаланги мизинца.
Функция:	сгибает мизинец.
Кровоснабжение:	<i>arteria plantaris lateralis.</i>
Венозный отток:	<i>venae plantares laterales.</i>
Иннервация:	<i>nervus plantaris lateralis.</i>
Лимфатический отток:	<i>nodi lymphatici poplitei.</i>



*Musculus opponens digiti minimi*, мышца, противопоставляющая мизинец

Начало:	длинная подошвенная связка.
Прикрепление:	V плюсневая кость.
Функция:	укрепляет латеральный продольный свод стопы.
Кровоснабжение:	<i>arteria plantaris lateralis</i> .
Венозный отток:	<i>venae plantares laterales</i> .
Иннервация:	<i>nervus plantaris lateralis</i> .
Лимфатический отток:	<i>nodi lymphatici poplitei</i> .

Средняя группа мышц

*Musculus flexor digitorum brevis*, короткий сгибатель пальцев

Начало:	подошвенная поверхность бугра пяточной кости, подошвенный апоневроз.
Прикрепление:	средние фаланги II–V пальцев.
Функция:	сгибает II–V пальцы, укрепляет продольный свод стопы.
Кровоснабжение:	<i>arteriae plantares medialis et lateralis</i> .
Венозный отток:	<i>venae plantares laterales et mediales</i> .
Иннервация:	<i>nervus plantaris medialis</i> .
Лимфатический отток:	<i>nodi lymphatici poplitei</i> .

*Musculus quadratus plantae*, квадратная мышца подошвы

Начало:	наружная сторона подошвенной поверхности пяточной кости, латеральный край длинной подошвенной связки (латеральная головка), медиальная сторона подошвенной поверхности пяточной кости, медиальный край длинной подошвенной связки (медиальная головка).
Прикрепление:	латеральный край сухожилия длинного сгибателя пальцев.
Функция:	сгибает пальцы стопы, придает тяге длинного сгибателя пальцев прямое направление.
Кровоснабжение:	<i>arteria plantaris lateralis</i> .

**Венозный отток:** *venae plantares laterales.*

**Иннервация:** *nervus plantaris lateralis.*

**Лимфатический отток:** *nodi lymphatici poplitei.*

#### *Musculi lumbricales (4), червеобразные мышцы*

**Начало:** сухожилия длинного сгибателя пальцев.

**Прикрепление:** медиальная сторона проксимальной фаланги II–V пальцев.

**Функция:** сгибают проксимальные и разгибают средние и дистальные фаланги II–V пальцев.

**Кровоснабжение:** *arteriae plantares medialis et lateralis.*

**Венозный отток:** *venae plantares laterales et mediales (в venae tibiales posteriores).*

**Иннервация:** I, II — *nervus plantaris medialis*; III, IV — *nervus plantaris lateralis.*

**Лимфатический отток:** *nodi lymphatici poplitei.*

#### *Musculi interossei plantares (3), подошвенные межкостные мышцы*

**Начало:** основание и проксимальная поверхность тела III–V плюсневых костей.

**Прикрепление:** медиальная поверхность основания проксимальных фаланг III–V пальцев.

**Функция:** приводят III–V пальцы ко II пальцу, сгибают проксимальные фаланги III–V пальцев.

**Кровоснабжение:** *arcus plantaris profundus, arteriae metatarsales plantares.*

**Венозный отток:** *venae plantares laterales et mediales.*

**Иннервация:** *nervus plantaris lateralis.*

**Лимфатический отток:** *nodi lymphatici poplitei.*

#### *Musculi interossei dorsales (4), тыльные межкостные мышцы*

**Начало:** обращенные друг к другу поверхности плюсневых костей.

<b>Прикрепление:</b>	<i>I</i> мышца — медиальная сторона основания проксимальной фаланги <i>II</i> пальца, <i>II</i> , <i>III</i> и <i>IV</i> мышцы — латеральная сторона основания проксимальных фаланг <i>II–IV</i> пальцев.
<b>Функция:</b>	<i>I</i> мышца — отводит <i>II</i> палец от срединной линии стопы, <i>II</i> , <i>III</i> и <i>IV</i> мышцы — отводят <i>II–IV</i> пальцы в латеральную сторону. Сгибают проксимальные фаланги <i>II–IV</i> пальцев.
<b>Кровоснабжение:</b>	<i>arcus plantaris profundus</i> , <i>arteriae metatarsales plantares</i> .
<b>Венозный отток:</b>	<i>venae plantares laterales et mediales</i> .
<b>Иннервация:</b>	<i>nervus plantaris lateralis</i> .
<b>Лимфатический отток:</b>	<i>nodi lymphatici poplitei</i> .

### Фасции нижней конечности

В связи с тем, что часть мышц нижней конечности начинается на позвоночном столбе и тазовых костях, покрывающие их фасции имеют тесные анатомо-топографические отношения с фасциями, выстилающими стенки брюшной полости и таза.

**Подвздошная фасция** (*fascia iliaca*) покрывает подвздошно-поясничную мышцу, прикрепляется к внутренней губе подвздошного гребня на всем ее протяжении и к дугообразной линии подвздошной кости, а также к подвздошно-лобковому возвышению и лобковому гребню. Латерально плотно сращена с задним краем паховой связки, переходя в поперечную фасцию. Медиально образует подвздошно-гребенчатую дугу (*arcus iliopectineus*). Ниже паховой связки *fascia iliaca* спускается на бедро, переходя в широкую фасцию бедра.

**Ягодичная фасция** (*fascia glutea*) начинается на дорсальной поверхности крестца и на наружной губе подвздошного гребня, покрывает снаружи большую ягодичную мышцу. Глубокий листок этой фасции отделяет большую ягодичную мышцу от средней и от мышцы, натягивающей широкую фасцию бедра. Вниз ягодичная фасция продолжается в широкую фасцию бедра.

**Широкая фасция бедра** (*fascia lata*) в виде плотного футляра покрывает мышцы бедра со всех сторон. Проксимально прикрепляется к подвздошному гребню, паховой связке, лобковому симфизу

и седалищной кости. В области бедренного треугольника фасция расщепляется на две пластинки: поверхностную и глубокую. Глубокая пластинка идет позади бедренных сосудов, покрывает гребенчатую мышцу и дистальный отдел подвздошно-поясничной мышцы спереди и называется подвздошно-гребенчатой фасцией. Поверхностная пластинка проходит впереди сосудов и ниже паховой связки имеет овальной формы подкожную щель (*hiatus saphenus*), через которую проходит большая подкожная вена. Подкожная щель закрыта решетчатой фасцией (*fascia cribrosa*). Латерально решетчатая фасция ограничена утолщением широкой фасции — серповидным краем (*margo falciformis*), верхний рог которого (*cornu superius*) вклинивается между паховой связкой вверху и решетчатой фасцией внизу. Нижний рог (*cornu inferius*) является частью поверхностного листка широкой фасции и ограничивает решетчатую фасцию снизу.

Широкая фасция, окружая мускулатуру бедра, отдает в глубину межмышечные перегородки: латеральную (*septum intermusculare femoris laterale*) и медиальную (*septum intermusculare femoris mediale*). Эти перегородки отделяют переднюю группу мышц бедра от медиальной и задней групп. Наибольшего развития широкая фасция достигает на латеральной поверхности бедра, где по строению напоминает апоневроз, и образует подвздошно-большеберцовый тракт (*tractus iliotibialis*). Дистально широкая фасция бедра переходит в фасцию голени, сзади продолжается в подколенную фасцию, которая закрывает сзади подколенную ямку.

**Фасция голени** (*fascia cruris*) сростается с надкостницей переднего края и медиальной поверхности большеберцовой кости. Эта фасция отдает две межмышечные перегородки: переднюю (*septum intermusculare anterius cruris*) и заднюю (*septum intermusculare posterius cruris*); они отделяют латеральную группу мышц голени от передней и задней. На задней поверхности голени фасция образует глубокую пластинку, отделяющую трехглавую мышцу голени от глубокого слоя мышц задней группы.

На передней поверхности голени на уровне оснований лодыжек фасция голени образует утолщение, **верхний удерживатель сухожилий-разгибателей** (*retinaculum musculorum extensorum superius*). Эта связка прижимает к костям сухожилия передних мышц голени. Такое же значение имеет и находящийся более дистально **нижний удерживатель сухожилий-разгибателей** (*retinaculum musculorum extensorum inferius*). Позади медиальной лодыжки утолщение фасции голени формирует **удерживатель сухожилий-сгибателей** (*retinaculum musculorum flexorum*), который перекидывается от медиальной лодыжки к медиальной поверхности пяточной кости.

С латеральной стороны от голеностопного сустава, позади и снизу от латеральной лодыжки, фасция голени образует два удерживателя для сухожилий малоберцовых мышц. **Верхний удерживатель сухожилий малоберцовых мышц** (*retinaculum musculorum peroneorum superius*) перебрасывается от латеральной лодыжки к пяточной кости. Несколько дистальнее на латеральной поверхности пяточной кости находится **нижний удерживатель сухожилий малоберцовых мышц** (*retinaculum musculorum peroneorum inferius*). От удерживателей сухожилий к костям отходят фиброзные перегородки, ограничивающие костно-фиброзные каналы для прохождения сухожилий, сосудов и нервов.

На стопе, как и на кисти, имеются тыльная и подошвенная фасции. **Тыльная фасция стопы** (*fascia dorsalis pedis*) делится на поверхностную и глубокую пластинки. Поверхностная пластинка расширяется на сухожилиях мышц-разгибателей, а глубокая (межкостная фасция) покрывает тыльные межкостные мышцы и плотно срастается с надкостницей плюсневых костей, ограничивая межкостные промежутки.

Поверхностная пластинка **подошвенной фасции** сильно утолщена и образует подошвенный апоневроз (*aponeurosis plantaris*), который располагается непосредственно под кожей и занимает среднюю часть подошвы. Сзади он прикрепляется к пяточному бугру, а спереди, на уровне плюсневых костей, расщепляется на пять пучков, достигающих оснований пальцев и вплетающихся в стенки их фиброзных влагалищ. Подошвенный апоневроз играет большую роль в укреплении сводов стопы. Почти на всем протяжении подошвенный апоневроз плотно сращен с нижней поверхностью короткого сгибателя пальцев. От его верхней поверхности, обращенной к мышцам подошвы, отходят сагиттальные перегородки, которые отделяют среднюю группу мышц от боковых.

Глубокая пластинка подошвенной фасции (межкостная подошвенная фасция) находится под сухожилиями мышц-сгибателей на плюсневых костях, замыкая вместе с глубокой пластинкой тыльной фасции межплюсневые промежутки, в которых лежат межкостные мышцы.

# ОБЗОР ДВИЖЕНИЙ В СУСТАВАХ

## Движения позвоночного столба

Соединения позвоночного столба (дуготростчатые суставы, межпозвоночные диски) обеспечивают общий размах движений при сгибании и разгибании 170–245°.

*Мышцы, разгибающие позвоночный столб: musculus erector spinae (musculus iliocostalis, musculus longissimus, musculus spinalis); musculus transversospinalis (musculus semispinalis, musculi multifidi et rotatores). В верхней части туловища: musculus trapezius, musculi splenius capitis et cervicis.*

*Мышцы, сгибающие позвоночный столб (наклоняющие туловище вперед): musculi recti abdominis, musculi obliqui abdominis externi et interni, musculi scaleni anterior, medius et posterior, musculi longi colli, musculi sternocleidomastoidei.* Сгибание позвоночника вправо и влево (из исходного вертикального положения) во фронтальной плоскости происходит при одновременном сокращении мышц — сгибателей и разгибателей туловища, а также квадратной мышцы поясницы соответствующей стороны. Амплитуда этого движения в среднем 55°.

*Мышцы, осуществляющие вращение (скручивание, torsio) позвоночника вокруг вертикальной оси (при стоянии — на 90°, сидя — на 54°): musculus transversospinalis, musculus obliquus externus abdominis, musculi scaleni соответствующей стороны, musculus obliquus internus abdominis et musculi splenii capitis et cervicis* противоположной стороны.

## Движения ребер

Движения в реберно-позвоночных и грудно-реберных суставах.

Амплитуда движений грудной клетки: в фазе вдоха при поднимании передних концов ребер грудная клетка смещается вверх на 1 см; грудина выдвигается вперед на 5 см; окружность груди увеличивается на 10 см.

*В акте вдоха участвуют мышцы: musculi intercostales externi, musculi levatores costarum, musculi serrati posteriores superiores, musculi scaleni.*

*В акте выдоха участвуют мышцы груди: musculus transversus thoracis, musculi intercostales interni, musculi serrati posteriores inferiores; мышцы живота: musculi recti abdominis, musculi obliqui externi et interni abdominis, musculi transversi abdominis.*

## Движения головы

**Мышцы, производящие движения в атлантозатылочном суставе:**

- *разгибание (отклонение головы кзади): musculus trapezii, musculus sternocleidomastoidei, musculus splenii capitis, musculus semispinalis capitis, musculus longissimi capitis, musculus recti capitis posteriores majores et minores, musculus obliqui capitis superiores;*
- *наклон головы в сторону* происходит при одновременном сокращении мышц-разгибателей и мышц-сгибателей соответствующей стороны;
- *вращательные движения (повороты) головы* вместе с атлантом вправо и влево (в срединном и латеральных атлантоосевых суставах) вокруг зуба осевого позвонка: *musculus splenii capitis, musculus longissimi capitis, musculus obliqui capitis inferiores* своей стороны и *musculus sternocleidomastoideus* противоположной стороны.

**Мышцы, осуществляющие движения нижней челюсти в височно-нижнечелюстных суставах:**

- *поднимание нижней челюсти: musculus temporales, musculus masseter, musculus pterygoidei mediales;*
- *опускание нижней челюсти: musculus digastrici, musculus geniohyoidei, musculus mylohyoidei, musculus infrahyoidei;*
- *движение нижней челюсти вперед: musculus digastrici, musculus geniohyoidei;*
- *движение нижней челюсти (выдвинутой вперед) назад: musculus temporalis* (задние пучки);
- *движение нижней челюсти в сторону: musculus pterygoideus lateralis* (противоположной стороны).

## Движения верхней конечности

**Движение лопатки и ключицы в грудияно-ключичном и акромиально-ключичном суставах:**

- *поднимание лопатки и ключицы: musculus levator scapulae, musculus rhomboidei, musculus sternocleidomastoideus, musculus trapezius* (верхние пучки);
- *опускание лопатки и ключицы: нижние пучки musculus trapezius, musculus serratus anterior, а также musculus pectoralis minor, musculus subclavius;*
- *движение лопатки вперед и в латеральную сторону: musculus serratus anterior, musculus pectoralis minor, musculus pectoralis major* (через плечевую кость);

- движение лопатки кзади и в медиальную сторону (к позвоночнику): *musculi rhomboidei*, *musculus trapezius*, *musculus latissimus dorsi* (через плечевую кость);
- вращение лопатки вокруг сагиттальной оси: поворот нижним углом кнаружи — *musculus serratus anterior* (нижние зубцы), *musculus trapezius* (верхние пучки); поворот лопатки нижним углом медиально (к позвоночнику): *musculus rhomboidei*, *musculus pectoralis minor*.

Движения плеча в плечевом суставе (сгибание — разгибание 120°, отведение — приведение 100°, поворот вокруг продольной оси 135°):

- отведение: *musculus deltoideus*, *musculus supraspinatus*;
- приведение: *musculus pectoralis major*, *musculus latissimus dorsi*, *musculus subscapularis*, *musculus infraspinatus*;
- сгибание: *musculus deltoideus* (передние пучки), *musculus pectoralis major*, *musculus biceps brachii*, *musculus coracobrachialis*;
- разгибание: *musculus deltoideus* (задние пучки), *musculus triceps brachii* (длинная головка), *musculus latissimus dorsi*, *musculus teres major*, *musculus infraspinatus*;
- вращение внутрь: *musculus deltoideus* (передние пучки), *musculus pectoralis major*, *musculus latissimus dorsi*, *musculus teres major*, *musculus subscapularis*;
- вращение кнаружи: *musculus deltoideus* (задние пучки), *musculus teres minor*, *musculus infraspinatus*.

Движения предплечья в локтевом суставе (сгибание — разгибание 140°, поворот луча вместе с кистью вокруг продольной оси предплечья (пронация и супинация) — 130°):

- сгибание: *musculi brachialis*, *musculus biceps brachii*, *musculus pronator teres*;
- разгибание: *musculus triceps brachii*, *musculus anconeus*;
- вращение внутрь (пронация): *musculus pronator teres*, *musculus pronator quadratus*;
- вращение кнаружи (супинация): *musculus supinator*, *musculus biceps brachii*.

Движение кисти в лучезяпестном, межзапястном и среднелучезяпестном суставах (сгибание — разгибание около 150°, отведение — приведение 80°):

- сгибание: *musculus flexor carpi ulnaris*, *musculus flexor carpi radialis*, *musculus flexor digitorum superficialis*, *musculus flexor digitorum profundus*, *musculus flexor pollicis longus*, *musculus palmaris longus*;
- разгибание: *musculi extensores carpi radialis longus et brevis*, *musculus extensor carpi ulnaris*, *musculus extensor digitorum*, *musculi extensores pollicis longus et brevis*, *musculus extensor digiti minimi*;



- *отведение*: одновременное сокращение *musculus flexor carpi radialis*, *musculus extensor carpi radialis longus*, *musculus extensor carpi radialis brevis*;
- *приведение*: одновременное сокращение *musculus flexor carpi ulnaris*, *musculus extensor carpi ulnaris*.

**Мышцы, выполняющие движение большого пальца кисти в первом запястно-пястном суставе:**

- *противопоставление*: *musculus opponens pollicis*;
- *сгибание*: *musculus flexor pollicis longus*, *musculus flexor pollicis brevis*;
- *разгибание*: *musculus extensor pollicis longus*, *musculus extensor pollicis brevis*;
- *отведение*: *musculus abductor pollicis longus*, *musculus abductor pollicis brevis*;
- *приведение*: *musculus adductor pollicis*.

**Движения указательного пальца:**

- *разгибание*: *musculus extensor indicis*.

**Движения мизинца:**

- *разгибание*: *musculus extensor digiti minimi*.

**Движения II–V пальцев кисти:**

- *сгибание*: *musculus flexor digitorum superficialis*, *musculus flexor digitorum* (проксимальные фаланги этих пальцев сгибают также *musculi interossei*, *musculi lumbricales*);
- *разгибание*: *musculus extensor digitorum*;
- *приведение к среднему пальцу*: *musculi interossei palmares*;
- *отведение от среднего пальца*: *musculi interossei dorsales*.

## Движения нижней конечности

**Движения в тазобедренном суставе** (сгибание — разгибание бедра 80° при выпрямленной нижней конечности, 120° — при положении голени, согнутой в коленном суставе: отведение — приведение 70–75°; поворот вокруг продольной оси 55°):

- *сгибание бедра*: *musculi iliopsoas*, *musculus rectus femoris*, *musculus sartorius*, *musculus tensor fasciae latae*, *musculus pectineus*;
- *разгибание бедра*: *musculus gluteus maximus*, *musculus biceps femoris*, *musculus semimembranosus*, *musculus semitendinosus*;
- *приведение бедра (adductio)*: *musculus adductor magnus*, *musculus adductor longus*, *musculus adductor brevis*, *musculus pectineus*, *musculus gracilis*;
- *отведение бедра (abductio)*: *musculus gluteus medius*, *musculus gluteus minimus*;

- вращение бедра внутрь: *musculus gluteus medius* (передние пучки), *musculus gluteus minimus*, *musculus tensor fasciae latae*;
- вращение бедра наружу: *musculus gluteus maximus*, *musculus gluteus medius* (задние пучки), *musculus gluteus minimus*, *musculus sartorius*, *musculus iliopsoas*, *musculus quadratus femoris*, *musculi obturatorius externus et internus*.

Движения в коленном суставе (сгибание — разгибание голени 135° (разгибание 3°), поворот вокруг продольной оси 10°):

- сгибание: *musculus bicipitis femoris*, *musculus semimembranosus*, *musculus semitendinosus*, *musculus popliteus et musculus gastrocnemius*;
- вращение внутрь (при согнутом колене): *musculus semimembranosus*, *musculus semitendinosus*, *musculus sartorius*, *musculus gracilis*, *musculus popliteus*, *musculus gastrocnemius* (медиальная головка);
- вращение наружу: *musculus biceps femoris*, *musculus gastrocnemius* (латеральная головка).

Суставы стопы (голеностопный и таранно-пяточно-ладьевидный) (сгибание — разгибание 59°, отведение — приведение 17°; поворот (пронация — супинация) — 22°):

- сгибание: *musculus triceps surae*, *musculus flexor digitorum longus*, *musculus tibialis posterior*, *musculus flexor hallucis longus*;
- разгибание: *musculus tibialis anterior*, *musculus extensor hallucis longus*, *musculus extensor digitorum longus*;
- приведение стопы: *musculus tibialis anterior*, *musculus tibialis posterior*;
- отведение: *musculi peroneus longus*, *peroneus brevis*;
- вращение стопы внутрь: *musculus peroneus longus*, *musculus peroneus brevis*;
- вращение стопы наружу: *musculus tibialis anterior*, *musculus tibialis posterior*, *musculus flexor digitorum longus*, *musculus flexor hallucis brevis*.

Движения большого пальца:

- сгибание: *musculus flexor hallucis longus*, *musculus flexor hallucis brevis*;
- разгибание: *musculus extensor hallucis longus*, *musculus extensor hallucis brevis*;
- приведение большого пальца: *musculus adductor hallucis*;
- отведение большого пальца: *musculus abductor hallucis*.

Движения II–V пальцев:

- сгибание: *musculus flexor digitorum longus*, *musculus flexor digitorum brevis*;
- разгибание: *musculus extensor digitorum longus*, *musculus extensor digitorum brevis*.

# СПЛАНХНОЛОГИЯ

---

## ОБЩАЯ СПЛАНХНОЛОГИЯ

### Элементы топографии органов

**Голотопия** — место расположения органа в теле, какой-либо его части или органе, проекция органа на внешние покровы, на стенки полостей в пределах установленных топографо-анатомических областей.

**Скелетотопия** — расположение органа в теле человека относительно элементов скелета.

**Синтопия** — топографическое отношение органа к соседним анатомическим образованиям; чаще всего отношение органов друг к другу.

### Отношение органов к брюшине

**Интраперитонеально** — расположены внутрибрюшинно, локализируются в полости брюшины, т. е. покрыты брюшиной практически со всех сторон.

**Мезоперитонеально** — покрыты брюшиной с трех сторон, с одной стороны (обычно с задней) орган лишен брюшинного покрова.

**Экстраперитонеально** — покрыты брюшиной лишь с одной стороны, а именно спереди, с остальных сторон серозная оболочка отсутствует, орган лежит вне полости брюшины.

### Области живота и органы, проецируемые в их пределах

Правая подреберная область ( <i>regio hypochondriaca dextra</i> )	Собственно надчревная область ( <i>regio epigastrica propria</i> )	Левая подреберная область ( <i>regio hypochondriaca sinistra</i> )
<p>Печень (большая часть правой доли) Печеночная кривизна ободочной кишки Часть правой почки</p>	<p>Печень (большая часть левой доли и небольшая часть правой) Желчный пузырь Желудок (часть тела и пилорический отдел) Малый сальник, включая <i>lig. hepatoduodenale</i> с ее компонентами (общий желчный проток, печеночная артерия, воротная вена) Верхняя половина двенадцатиперстной кишки <i>Flexura duodenojejunalis</i> Поджелудочная железа Части обих почек, почечные лоханки и надпочечники Аорта с <i>truncus coeliacus</i> Солнечное сплетение В районе левого реберно-мечевидного угла часть не покрытого плеврой участка перикарда</p>	<p>Желудок (кардия, дно, часть тела) Печень (незначительная часть левой доли) Селезенка Хвост поджелудочной железы Селезеночная кривизна ободочной кишки Часть левой почки</p>

Правая боковая область живота ( <i>regio abdominalis lateralis dextra</i> )	Пупочная область ( <i>regio umbilicalis</i> )	Левая боковая область живота ( <i>regio abdominalis lateralis sinistra</i> )
<p>Восходящая ободочная кишка Незначительная часть <i>ileum</i> Часть правой почки Правый мочеточник</p>	<p>Большая кривизна желудка (при наполненном желудке) Поперечная ободочная кишка (частично может располагаться и в <i>epigastrium</i>) Большой сальник Часть двенадцатиперстной кишки Петли тощей и подвздошной кишок Часть правой почки Аорта Нижняя полая вена</p>	<p>Нисходящая ободочная кишка Петли <i>jejunum</i> Левый мочеточник</p>
Правая паховая область ( <i>regio inguinalis dextra</i> )	Лобковая область ( <i>regio pubica</i> )	Левая паховая область ( <i>regio inguinalis sinistra</i> )
<p>Слепая кишка с червеобразным отростком Конечный отдел подвздошной кишки</p>	<p>Петли тонких кишок Мочевой пузырь (в наполненном состоянии) Часть сигмовидной кишки, переходящая в прямую Матка просцируется в лобковой области при наполненном мочевом пузыре или наполненной прямой кишке</p>	<p>Сигмовидная кишка Петли тонких кишок</p>

## Классификация аномалий развития органов

### По анатомо-физиологическому признаку

#### I. Аномалии количества:

1.1. Отсутствие органа, связанное с агенезией или аплазией.

1.1.1. Агенезия — неразвитие органа, зависящее от отсутствия его закладки у эмбриона.

- 1.1.2. Аплазия — неразвитие эмбрионального зачатка, выражается, как и агенезия, во врожденном отсутствии органа.
- 1.2. Удвоение органа (дупликация) или образование добавочных органов — обусловлено множественной эмбриональной закладкой или разделением зачатка органа.
- 1.3. Слияние (неразделение) органов.
2. **Аномалии положения:**
  - 2.1. Гетеротопия — закладка органа у зародыша в необычном месте, в котором и происходит его дальнейшее развитие.
  - 2.2. Дистопия — смещение органа в необычное место в эмбриональном периоде.
  - 2.3. Инверсия — обратное положение органа относительно его собственной оси или срединной плоскости тела вследствие нарушения эмбрионального поворота.
3. **Аномалии формы и размера:**
  - 3.1. Гипоплазия — недостаточное развитие органа вследствие задержки на какой-либо стадии эмбриогенеза, проявляющееся дефицитом относительной массы или размеров органа, превышающим отклонение в две сигмы от средних показателей для данного возраста. Гипопластический орган уменьшен в размерах, функция его понижена или совсем отсутствует.
    - 3.1.1. Простая гипоплазия — не сопровождается нарушением структуры органов.
    - 3.1.2. Диспластическая гипоплазия — сопровождается нарушением структуры органов.
  - 3.2. Гиперплазия (гипертрофия) — увеличение относительной массы или размеров органа за счет увеличения количества (гиперплазия) или объема (гипертрофия) клеток.
  - 3.3. Сращение парных органов — зависит от слияния их закладок в эмбриональном периоде.
4. **Аномалии строения (структуры):**
  - 4.1. Атрезия — полное отсутствие канала или естественного отверстия тела.
  - 4.2. Стеноз — сужение канала или отверстия.
  - 4.3. Дивертикулы — аномальные выросты полых органов.
  - 4.4. Гетероплазия — нарушение дифференцировки отдельных типов тканей.
  - 4.5. Дисплазия — нарушение формирования составных тканевых элементов органа.

### По этиологическому признаку

**Наследственные** — пороки, возникшие в результате мутаций, т. е. стойких изменений наследственных структур в половых клетках (гаметах) — гаметические мутации, или в зиготе — зиготические мутации.

**Экзогенные** — пороки, обусловленные повреждением тератогенными факторами непосредственно эмбриона или плода. Поскольку пороки развития, вызванные тератогенами, могут копировать генетически детерминированные пороки развития, их нередко называют фенкопиями.

**Мультифакториальные** — пороки, которые произошли от совместного воздействия генетических и экзогенных факторов, причем ни один из них отдельно не является причиной порока.

### В зависимости от объекта воздействия вредных факторов

**Гаметопатии** — поражения половых клеток, гамет.

**Бластопатии** — поражения бластоцисты, т. е. зародыша первых 15 дней после оплодотворения (до момента завершения дифференциации зародышевых листков и начала маточно-плацентарного кровообращения).

**Эмбриопатии** — пороки, возникшие в результате повреждения эмбриона независимо от этиологии в период от 16-го дня после оплодотворения до конца восьмой недели.

**Фетопатии** — повреждения плода в период от девятой недели до окончания родов. Пороки этой группы сравнительно редки.

### По распространенности в организме

**Изолированные** — локализованные в одном органе.

**Системные** — в пределах одной системы органов.

**Множественные** — локализованные в органах двух и более систем.

## ПИЩЕВАРИТЕЛЬНАЯ СИСТЕМА

### *Labium superius*, верхняя губа

**Топография:** ограничена сверху — основанием носа, снизу — ротовой щелью, по бокам — носогубными бороздами.

*Мышечная основа* — *musculus orbicularis oris*, *musculus zygomaticus major*, *musculus zygomaticus minor*, *musculus depressor anguli oris*, *musculus levator labii superioris*, *musculus levator labii superioris et alae nasi*, *musculus levator anguli oris*.

**Источник кровоснабжения:** *arteria labialis superior* (из *arteria facialis*).

**Венозный отток:** *vena labialis superior* (в *vena facialis*).

**Источник иннервации:** *rami labiales nervi infraorbitalis* (из *nervus maxillaris*).

**Лимфатический отток:** *nodi lymphatici submandibulares et parotidei*, *nodus buccinatorius*.

### *Labium inferius*, нижняя губа

**Топография:** ограничена снизу — подбородочно-губной бороздой, по бокам — губно-краевой бороздой (выражена у людей старшего возраста).

*Мышечная основа* — *musculus orbicularis oris*, *musculus depressor anguli oris*, *musculus depressor labii inferioris*.

**Источник кровоснабжения:** *arteria labialis inferior* (из *arteria facialis*).

**Венозный отток:** *vena labialis inferior* (в *vena facialis*).

**Источник иннервации:** *nervus mentalis* (из *nervus alveolaris inferior*).

**Лимфатический отток:** *nodi lymphatici submandibulares, submentales et buccinatorius*.



**Висса, щека**

- Топография:** ограничена спереди — носогубными бороздами, сзади — передними краями жевательных мышц, сверху — нижними краями скуловых костей, снизу — нижними краями нижней челюсти.  
*Послойное строение:* кожа; жировые отложения; большая скуловая мышца; мышца смеха; мышца, опускающая угол рта; межмышечное клетчаточное пространство; жировое тело щеки; щечно-глоточная фасция; щечная мышца; слизистая оболочка полости рта.
- Источник кровоснабжения:** *arteriae infrarorbitalis et buccalis* (из *arteria maxillaris*).
- Венозный отток:** *vena facialis, vena retromandibularis*.
- Источник иннервации:** *кожа* — *nervus zygomaticus* (из *nervus maxillaris*); *слизистая оболочка* — *nervus buccalis* (из *nervus mandibularis*).
- Лимфатический отток:** *nodi lymphatici submandibulares et buccales*.

**Palatum, небо**

- Источник кровоснабжения:** *arteria palatina ascendens* (из *arteria facialis*), *arteria palatina descendens* (из *arteria maxillaris*), *arteria pharyngea ascendens* (из *arteria carotis externa*).
- Венозный отток:** *vena facialis, plexus pterygoideus, plexus pharyngeus* (в *vena jugularis interna*).
- Источник иннервации:** **АН:** *nervi palatini et nervus nasopalatinus* (из *nervus maxillaris*);  
**ЭН:** *nervus vagus, nervus musculus tensoris veli palatini* (из *nervus mandibularis*).
- Лимфатический отток:** *nodi lymphatici retropharyngei et submandibulares*.

**Мышцы мягкого неба**

*Musculus tensor veli palatini*, **мышца, напрягающая небную занавеску**

- Начало:** хрящевая часть слуховой трубы, ость клиновидной кости.
- Прикрепление:** апоневроз мягкого неба.

**Функция:** напрягает небную занавеску в поперечном направлении, расширяет просвет слуховой трубы.

*Musculus levator veli palatini, мышца, поднимающая небную занавеску*

**Начало:** нижняя поверхность пирамиды височной кости, впереди от отверстия сонного канала, хрящевая часть слуховой трубы.

**Прикрепление:** апоневроз мягкого неба.

**Функция:** поднимает небную занавеску вверх.

*Musculus uvulae, мышца язычка*

**Начало:** задняя носовая ость, небный апоневроз.

**Прикрепление:** слизистая оболочка небного язычка.

**Функция:** приподнимает и укорачивает язычок мягкого неба.

*Musculus palatoglossus, небо-язычная мышца*

**Начало:** латеральная часть корня языка.

**Прикрепление:** апоневроз мягкого неба.

**Функция:** опускает небную занавеску, уменьшает отверстие зева.

*Musculus palatopharyngeus, небо-глоточная мышца*

**Начало:** задняя стенка глотки, задний край пластинки шитовидного хряща гортани.

**Прикрепление:** апоневроз мягкого неба.

**Функция:** опускает небную занавеску, уменьшает отверстие зева.

*Arcus dentalis superior, верхняя зубная дуга*

**Источник кровоснабжения:** *arteria alveolaris superior posterior* (из *arteria maxillaris*), *arteriae alveolares superiores anteriores* (из *arteria infraorbitalis*).

**Венозный отток:** *vena maxillaris* (в *vena retromandibularis*).

**Источник иннервации:** *nervi alveolares superiores* (из *nervus maxillaris*).

**Лимфатический**

**отток:** *nodi lymphatici submandibulares et submentales.*

***Arcus dentalis inferior*, нижняя зубная дуга****Источник**

**кровоснабжения:** *arteria alveolaris inferior* (из *arteria maxillaris*).

**Венозный отток:** *vena maxillaris* (в *vena retromandibularis*).

**Источник**

**иннервации:** *nervus alveolaris inferior* (из *nervus mandibularis*).

**Лимфатический**

**отток:** *nodi lymphatici submandibulares et submentales.*

***Lingua*, язык****Источник**

**кровоснабжения:** *arteria lingualis.*

**Венозный отток:** *vena lingualis.*

**Источник**

**иннервации:** **АИ:** *передние 2/3* — *nervus lingualis* (из *nervus mandibularis*) (общая), *chorda tympani* (из *nervus facialis*) (вкусовая); *задняя 1/3* — *nervus glossopharyngeus* (общая и вкусовая); *корень* — *nervus laryngeus superior* (из *nervus vagus*) (общая и вкусовая);

**ЭИ:** *nervus hypoglossus.*

**Лимфатический**

**отток:** *nodi lymphatici submandibulares et submentales* (от кончика языка); *nodi lymphatici cervicales laterales profundi* (*nodus lymphaticus jugulodigastricus*, *nodus lymphaticus juguloomohyoideus*, *nodi lymphatici linguales*) (от спинки и корня).

**Мышцы языка****Скелетные мышцы языка*****Musculus genioglossus*, подбородочно-язычная мышца**

**Начало:** подбородочная ость нижней челюсти.

**Прикрепление:** верхушка и основание языка.

**Функция:** тянет язык вперед и книзу.

***Musculus hyoglossus*, подъязычно-язычная мышца**

**Начало:** тело и большой рог подъязычной кости.

- Прикрепление:** боковая часть языка.  
**Функция:** тянет язык книзу и кзади.

*Musculus styloglossus, шиловязычная мышца*

- Начало:** шиловидный отросток височной кости и шило-  
подъязычная связка.  
**Прикрепление:** боковая и нижняя части языка.  
**Функция:** тянет язык кзади и кверху.

**Собственные мышцы языка**

*Musculus longitudinalis superior, верхняя продольная мышца*

- Начало:** в толще корня языка, некоторые пучки — от  
передней поверхности надгортанника, малых  
рогов подъязычной кости.  
**Прикрепление:** в области верхушки языка.  
**Функция:** укорачивает язык, поднимает его верхушку  
вверх.

*Musculus longitudinalis inferior, нижняя продольная мышца*

- Начало:** в области корня языка.  
**Прикрепление:** в области верхушки языка.  
**Функция:** укорачивает язык, опускает верхушку языка.

*Musculus transversus linguae, поперечная мышца языка*

- Начало:** перегородка языка.  
**Прикрепление:** слизистая оболочка правого и левого краев  
языка.  
**Функция:** уменьшает поперечные размеры языка, подни-  
мает спинку языка.

*Musculus verticalis linguae, вертикальная мышца языка*

- Начало:** слизистая оболочка спинки языка.  
**Прикрепление:** слизистая оболочка нижней поверхности языка.  
**Функция:** уплощает язык.

**Glandula parotidea**, околоушная слюнная железа

<b>Топография:</b>	располагается в околоушно-жевательной области на ветви нижней челюсти и жевательной мышце. Вверху достигает скуловой дуги и наружного слухового прохода, сзади — сосцевидного отростка и грудино-ключично-сосцевидной мышцы, снизу — угла нижней челюсти. Глубокая часть железы расположена в занижнечелюстной ямке. Кнутри прилежит к медиальной крыловидной мышце, заднему брюшку двубрюшной мышцы и мышцам, идущим от шиловидного отростка.
<b>Источник кровоснабжения:</b>	<i>rami parotidei arteriae temporalis superficialis, rami parotidei arteriae auricularis posterioris.</i>
<b>Венозный отток:</b>	<i>venae parotidae (в venae facialis et retromandibularis).</i>
<b>Источник иннервации:</b>	<b>АИ:</b> <i>rami parotidei nervi auriculotemporalis, nervus glossopharyngeus;</i> <b>ЭСИ:</b> <i>plexus caroticus externus;</i> <b>ЭПИ:</b> <i>nervus petrosus minor (из nervus glossopharyngeus).</i>
<b>Лимфатический отток:</b>	<i>nodi lymphatici parotidei.</i>

**Glandula submandibularis**, поднижнечелюстная слюнная железа

<b>Топография:</b>	расположена в поднижнечелюстном клетчаточном пространстве околоушно-жевательной области (задняя часть); в позадинижнечелюстной ямке. Верхне-наружной поверхностью прилежит к поднижнечелюстной ямке, сзади — к заднему брюшку двубрюшной и шилоподъязычной мышцам, спереди — к переднему брюшку двубрюшной мышцы. Внутренняя ее поверхность лежит на подъязычно-язычной и частично на челюстно-подъязычной мышцах. По заднему краю последней мышцы отросток железы заворачивается на ее верхнюю поверхность.
<b>Источник кровоснабжения:</b>	<i>rami glandulares arteriae facialis.</i>
<b>Венозный отток:</b>	<i>vena facialis.</i>

**Источник иннервации:** АИ: *nervus lingualis* (из *nervus mandibularis*), *chorda tympani* (из *nervus facialis*);  
ЭСИ: *plexus caroticus externus*;  
ЭПИ: *chorda tympani* (из *nervus facialis*).

**Лимфатический отток:** *nodi lymphatici submandibulares*.

#### *Glandula sublingualis*, подъязычная слюнная железа

**Топография:** располагается на дне полости рта в области подъязычных складок (*plicae sublinguales*), между слизистой оболочкой подъязычной области и челюстно-подъязычной мышцей.

**Источник кровоснабжения:** *arteria sublingualis* (из *arteria lingualis*), *arteria submental* (из *arteria facialis*).

**Венозный отток:** *vena lingualis*, *vena facialis*.

**Источник иннервации:** АИ: *nervus lingualis* (из *nervus mandibularis*), *chorda tympani* (из *nervus facialis*);  
ЭСИ: *plexus caroticus externus*;  
ЭПИ: *chorda tympani* (из *nervus facialis*).

**Лимфатический отток:** *nodi lymphatici submandibulares et submentales*.

#### *Pharynx*, глотка

**Топография:** *скелетотопия:* от наружного основания черепа до VI—VII шейных позвонков;  
*синтопия:* спереди — полости носа, рта и гортани; сзади — позвонки с предпозвоночными мышцами, с боков — сосудисто-нервные пучки шеи;  
*части:* носовая, ротовая, гортанная.

**Источник кровоснабжения:** *arteria pharyngea ascendens* (из *arteria carotis externa*), *arteria palatina ascendens* (из *arteria facialis*), *arteria palatina descendens* (из *arteria maxillaris*), *ramus tonsillaris arteriae facialis*; *rami pharyngeales arteriae thyroideae inferioris*.

**Венозный отток:** *plexus pharyngeus*, *venae pharyngeae* (в *vena jugularis interna*), *vena laryngea superior* (в *vena thyroidea superior* и далее в *vena jugularis interna*); *vena laryngea inferior* (в *vena thyroidea inferior* и далее в *vena brachiocephalica*).

**Источник****иннервации:****АИ:** *nervus vagus, nervus glossopharyngeus*;**ЭИ:** *plexus pharyngeus (nervus glossopharyngeus et nervus vagus)*;**ЭСИ:** *rami laryngopharyngei (из ganglion cervicale superius)*.**Лимфатический отток:***nodi lymphatici retropharyngei, cervicales anteriores et laterales profundi*.**Мышцы глотки****Сжиматели глотки*****Musculus constrictor pharyngis superior*, верхний констриктор глотки****Начало:**

медиальная пластинка крыловидного отростка клиновидной кости, крыловидно-нижнечелюстной шов, нижняя челюсть, корень языка.

**Прикрепление:**

на задней поверхности глотки срастается с аналогичной мышцей другой стороны.

**Функция:**

уменьшает просвет глотки.

***Musculus constrictor pharyngis medius*, средний констриктор глотки****Начало:**

большой и малый рога подъязычной кости.

**Прикрепление:**

на задней поверхности глотки срастается с аналогичной мышцей другой стороны.

**Функция:**

уменьшает просвет глотки.

***Musculus constrictor pharyngis inferior*, нижний констриктор глотки****Начало:**

латеральные поверхности щитовидного и перстневидного хрящей.

**Прикрепление:**

на задней поверхности глотки срастается с аналогичной мышцей другой стороны.

**Функция:**

уменьшает просвет глотки.

**Расширители глотки*****Musculus stylopharyngeus*, шилоглоточная мышца****Начало:**

шиловидный отросток височной кости.

**Прикрепление:**

боковая стенка глотки.

**Функция:**

поднимает глотку вверх.

*Musculus salpingopharyngeus*, трубно-глоточная мышца

**Начало:** нижняя поверхность хряща слуховой трубы возле глоточного ее отверстия.

**Прикрепление:** боковая стенка глотки.

**Функция:** поднимает глотку кверху и латерально.

*Oesophagus*, пищевод

## Топография

*голотопия:* область шеи, грудная и брюшная полости;

*скелетотопия:* на уровне от VI–VII шейных до X–XI грудных позвонков;

*синтопия:* шейная часть: спереди — перстневидный хрящ гортани и трахея; сзади — предпозвоночная фасция; с боков — доли щитовидной железы и нижние щитовидные артерии, сосудисто-нервные пучки медиальных треугольников шеи и симпатические стволы.

Грудная часть располагается в заднем средостении. Спереди — трахея, а на уровне V грудного позвонка — левый бронх; сзади — позвоночный столб. Ниже VI грудного позвонка: сзади — грудной проток и позвоночный столб, спереди — сердце и крупные сосуды, справа — непарная вена, слева — грудная часть аорты.

Отношение к брюшине брюшной части — мезоперитонеальное или интраперитонеальное.

имеет пять сужений: *анатомические:* 1) глоточное — на уровне VI–VII шейных позвонков, в месте перехода глотки в пищевод; 2) бронхиальное — на уровне IV–V грудных позвонков, где пищевод прилежит к задней поверхности левого бронха; 3) диафрагмальное — на уровне IX грудного позвонка, при прохождении пищевода через диафрагму; *физиологические:* 1) аортальное — на уровне IV грудного позвонка, где спереди и слева с пищеводом соприкасается дуга аорты; 2) кардиальное — на уровне X–XI грудных позвонков, в месте перехода пищевода в кардиальный отдел желудка.



<b>Источник кровоснабжения:</b>	<i>pars cervicalis: arteria thyroidea inferior (из truncus thyrocervicalis); pars thoracalis: arteriae bronchiales et arteriae intercostales posteriores aortae; pars abdominalis: arteria gastrica sinistra et arteriae phrenicae inferiores.</i>
<b>Венозный отток:</b>	<i>vena thyroidea inferior, vena azygos, vena hemiazygos, vena gastrica sinistra.</i>
<b>Источник иннервации:</b>	<b>АИ:</b> <i>rami esophagei nervi vagi;</i> <b>ЭСИ:</b> <i>rami esophagei (из ganglii sympathici thoracici);</i> <b>ЭПИ:</b> <i>nervus vagus.</i>
<b>Лимфатический отток:</b>	<i>nodi lymphatici cervicales laterales profundi, mediastinales posteriores, tracheobronchiales, bronchopulmonales, gastrici sinistri.</i>

#### *Ventriculus*, желудок

<b>Топография:</b>	<b>голотопия:</b> левое подреберье, надчревная область; <b>скелетотопия:</b> кардиальный отдел — на уровне хряща VII—IX ребер слева, на расстоянии 2,5 см от края грудины, на уровне верхнего края тела XI грудного позвонка; высшая точка дна желудка — на уровне нижнего края V ребра по левой срединно-ключичной линии, на уровне нижнего края тела IX грудного позвонка-или верхнего края тела X грудного позвонка; пилорический отдел — справа от XII грудного или I поясничного позвонка; привратник — на срединной линии (или несколько вправо от нее) против хряща VIII ребра справа или на середине расстояния между яремной вырезкой грудины и верхним краем лобкового симфиза (клинически привратник при умеренном наполнении определяется вблизи вершины прямого угла, образованного срединной линией и правой частью горизонтальной линии, проведенной на 4–5 см выше пупка), на уровне тела I поясничного позвонка. Малая кривизна соответствует надчревному углу;
--------------------	---

**синтопия** кардиальный и пилорический отделы и малая кривизна соприкасаются с печенью, свод — с диафрагмой; задняя стенка — с поджелудочной железой, селезенкой, левой почкой и надпочечником; большая кривизна — с поперечной ободочной кишкой. Передняя стенка — с передней брюшной стенкой. Отношение к брюшине — интраперитонеальное.

**Источник кровоснабжения:** *arteria gastrica sinistra* (из *truncus coeliacus*), *arteria gastrica dextra* (из *arteria hepatica propria*), *arteria gastroepiploica dextra* (из *arteria gastroduodenalis*), *arteria gastroepiploica sinistra et arteriae gastricae breves* (из *arteria lienalis*).

**Венозный отток:** *venae gastricae dextra et sinistra, prepylorica* (в *vena portae*), *venae gastroepiploica sinistra et gastricae breves* (в *vena lienalis*), *vena gastroepiploica dextra* (в *vena mesenterica superior*).

**Источник иннервации:** АИ: *nervi splanchnici major et minor, nervus vagus*;  
ЭСИ: *plexus gastricus* (из *plexus coeliacus*);  
ЭПИ: *nervus vagus*.

**Лимфатический отток:** *nodi lymphatici cardiaci, gastrici dextri et sinistri, gastromentales dextri et sinistri, pylorici, splenici, hepatici*.

### **Duodenum**, двенадцатиперстная кишка

**Топография:** **голотопия:** правое подреберье, правая боковая область живота, надчревная область;  
**скелетотопия:** верхняя часть — на уровне I поясничного позвонка, нисходящая часть — справа от тел II–III поясничных позвонков, горизонтальная часть — пересекает III поясничный позвонок, восходящая часть — поднимается до уровня I–II поясничных позвонков слева;  
**синтопия:** *pars superior* соприкасается сверху с желчным пузырем; снизу — с головкой поджелудочной железы; сзади — с телом I поясничного позвонка; спереди — с антральной частью желудка.

*Pars descendens*: слева — с головкой поджелудочной железы; сзади и справа — с правой почкой, правой почечной веной, нижней полой веной и мочеточником; спереди — с брыжейкой поперечной ободочной кишки, ниже ее прикрепления — с петлями тонкой кишки.

*Pars horizontalis*: сверху — с головкой поджелудочной железы; сзади — с нижней полой веной и брюшной аортой; спереди и снизу — с петлями тонкой кишки.

*Pars ascendens*: сверху — с нижней поверхностью тела поджелудочной железы; сзади — с нижней полой веной и брюшной аортой; спереди и снизу — с петлями тонкой кишки.

Отношение к брюшине в начальном и конечном отделах — интраперитонеальное, на остальном протяжении — экстраперитонеальное.

**Источник кровоснабжения:** *arteriae pancreaticoduodenales superiores, arteriae supraduodenales et retroduodenales* (из *arteria gastroduodenalis*), *arteria pancreaticoduodenalis inferior* (из *arteria mesenterica superior*).

**Венозный отток:** *venae pancreaticoduodenales* (в *vena mesenterica superior*).

**Источник иннервации:** АИ: *nervi splanchnici major et minor, nervus vagus*;  
ЭСИ: *plexus gastricus, mesentericus superior et hepaticus*;  
ЭПИ: *nervus vagus*.

**Лимфатический отток:** *nodi lymphatici gastrici dextri, pylorici, pancreaticoduodenales, mesenterici superiores*.

### *Jejunum et ileum*, тощая и подвздошная кишка

**Топография:** *голотопия*: надчревьё, чревьё, подчревьё, частично полость малого таза;  
*скелетотопия*: брыжейка прикрепляется к задней брюшной стенке по линии, идущей слева от II поясничного позвонка к правому крестцово-подвздошному сочленению;  
*синтопия*: расположены как бы в рамке ободочной кишки, покрыты спереди большим сальником. Отношение к брюшине — интраперитонеальное, имеют брыжейку.

<b>Источник кровоснабжения:</b>	<i>arteriae intestinales (arteriae jejunales et ileales) et arteria ileocolica (из arteria mesenterica superior).</i>
<b>Венозный отток:</b>	<i>venae intestinales et ileocolica (в vena mesenterica superior).</i>
<b>Источник иннервации:</b>	<b>АИ:</b> <i>nervi splanchnici major et minor, nervus vagus;</i> <b>ЭСИ:</b> <i>plexus mesentericus superior;</i> <b>ЭПИ:</b> <i>nervus vagus.</i>
<b>Лимфатический отток:</b>	<i>nodi lymphatici mesenterici superiores et ileocolici.</i>

***Caecum et appendix vermiformis*, слепая кишка и червеобразный отросток**

<b>Топография:</b>	<b>голотопия:</b> правая паховая область; <b>скелетотопия.</b> правая подвздошная ямка; <b>синтопия:</b> заполненная кишка прилежит к передней брюшной стенке в правой паховой области, а опорожненная — соприкасается с петлями подвздошной кишки. Справа — правый боковой канал; слева — петли подвздошной кишки; дно проецируется на уровне средней трети паховой связки. Отношение к брюшине: интраперитонеальное (не имеет брыжейки) или мезоперитонеальное. Червеобразный отросток по отношению к слепой кишке может занимать медиальное, нисходящее, латеральное, восходящее и ретроцекальное положение. Отношение к брюшине — интраперитонеальное, имеет брыжейку. Может не иметь брыжейки и располагаться мезоперитонеально.
<b>Источник кровоснабжения:</b>	<i>ramus ascendens, arteriae caecales anterior et posterior, arteria appendicularis (все из arteria ileocolica).</i>
<b>Венозный отток:</b>	<i>vena ileocolica (в vena mesenterica superior).</i>
<b>Источник иннервации:</b>	<b>АИ:</b> <i>nervi splanchnici major et minor, nervus vagus;</i> <b>ЭСИ:</b> <i>plexus mesentericus superior.</i> <b>ЭПИ:</b> <i>nervus vagus.</i>
<b>Лимфатический отток:</b>	<i>nodi lymphatici ileocolici, precaecales, retrocaecales, appendiculares.</i>

*Colon ascendens*, восходящая ободочная кишка

Топография:	<i>голотопия</i> правая боковая область живота и правое подреберье; <i>синтопия</i> : сзади — подвздошная, квадратная поясничная мышцы; поперечная мышца живота, правая почка; сверху — правая доля печени; справа — правый боковой канал; слева — левый брыжеечный синус, тонкая кишка. Отношение к брюшине — мезоперитонеальное.
Источник кровоснабжения:	<i>arteria ileocolica, arteria colica dextra</i> (из <i>arteria mesenterica superior</i> ).
Венозный отток:	<i>vena colica dextra et ileocolica</i> (в <i>vena mesenterica superior</i> ).
Источник иннервации:	АИ: <i>nervi splanchnici major et minor, nervus vagus</i> ; ЭСИ: <i>plexus mesentericus superior</i> ; ЭПИ: <i>nervus vagus</i> .
Лимфатический отток:	<i>nodi lymphatici ileocolici, paracolici dextri, mesocolici, mesenterici superiores</i> .

*Colon transversum*, поперечная ободочная кишка

Топография:	<i>голотопия</i> : правое подреберье, надчревная область, левое подреберье, пупочная область; <i>скелетотопия</i> : линия, соединяющая концы X ребер; правый изгиб — на уровне хряща IX ребра справа, на уровне II поясничного позвонка; левый изгиб — на уровне хряща VIII ребра слева, на уровне I поясничного позвонка; <i>синтопия</i> : спереди — правая доля печени, желчный пузырь, передняя стенка живота; сверху — большая кривизна желудка, снизу — петли брыжеечной части тонкой кишки, сзади — двенадцатиперстная кишка, поджелудочная железа, селезенка. Отношение к брюшине — интраперитонеальное, имеет брыжейку.
Источник кровоснабжения:	<i>arteria colica media</i> (из <i>arteria mesenterica superior</i> ).
Венозный отток:	<i>vena colica media</i> (в <i>vena mesenterica superior</i> ).

Источник иннервации:	АИ: <i>nervi splanchnici major et minor, nervus vagus</i> ; ЭСИ: <i>plexus mesentericus superior</i> ; ЭПИ: <i>nervus vagus</i> .
Лимфатический отток:	<i>nodi lymphatici paracolici medii, mesocolici, mesenterici superiores</i> .

#### *Colon descendens*, нисходящая ободочная кишка

Топография:	<i>голотопия</i> : левая боковая область, левое подреберье. <i>синтопия</i> : сзади — квадратная мышца поясницы, поперечная мышца живота, диафрагма, селезенка, левая почка, справа — петли тонкой кишки, левый брыжеечный синус, слева — левый боковой канал. Отношение к брюшине — мезоперитонеальное.
Источник кровоснабжения:	<i>arteria colica sinistra</i> (из <i>arteria mesenterica inferior</i> ).
Венозный отток:	<i>Vena colica sinistra</i> (в <i>vena mesenterica inferior</i> ).
Источник иннервации:	АИ: <i>nervi splanchnici major et minor, nervus vagus</i> ; ЭСИ <i>plexus mesentericus inferior (nervi splanchnici lumbales)</i> . ЭПИ: <i>nervus vagus</i> .
Лимфатический отток:	<i>nodi lymphatici paracolici sinistri, mesocolici, mesenterici inferiores, coeliaci, sacrales et iliaci interni</i> .

#### *Colon sigmoideum*, сигмовидная ободочная кишка

Топография:	<i>голотопия</i> : левая паховая область, частично малый таз; <i>скелетотопия</i> : подвздошная ямка, крыло левой подвздошной кости, от уровня подвздошного гребня до II—III крестцовых позвонков; <i>синтопия</i> : петли тонкой кишки, иногда органы малого таза. Отношение к брюшине — интраперитонеальное, имеет брыжейку.
Источник кровоснабжения:	<i>arteriae sigmoideae</i> (из <i>arteria mesenterica inferior</i> ), <i>arteria rectalis superior</i> .
Венозный отток:	<i>venae sigmoideae</i> (в <i>vena mesenterica inferior</i> ).

<b>Источник иннервации:</b>	<b>АН:</b> <i>nervi splanchnici lumbales et nervi splanchnici pelvini</i> ; <b>ЭСИ:</b> <i>plexus mesentericus inferior</i> ; <b>ЭПИ:</b> <i>nervi splanchnici pelvini</i> .
<b>Лимфатический отток:</b>	<i>nodi lymphatici paracolici sinistri, sigmoidei, nodi lymphatici mesenterici inferiores, coeliaci, sacrales et iliaci interni</i> .

### **Rectum, прямая кишка**

<b>Топография:</b>	<b>голотопия:</b> полость малого таза; <b>скелетотопия:</b> вниз от II–III крестцовых позвонков; <b>синтопия:</b> тазовая часть кишки располагается над диафрагмой таза, состоит из надампулярной части и ампулы и образует крестцовый изгиб; промежностная часть — под диафрагмой таза, образует промежностный изгиб. Надампулярный отдел располагается интраперитонеально, верхняя часть ампулы — мезоперитонеально, нижняя — ретроперитонеально. Сзади прилегает к крестцу, сбоку и снизу — к мышцам диафрагмы таза. У мужчин спереди (и сверху) к надампулярному отделу прилежат петли тонкой кишки, мочевого пузыря, а у женщин — тело матки и ниже — самый верхний отдел задней стенки влагалища. По сторонам тазового отдела находятся брюшинные параректальные складки. Спереди внебрюшинного участка у мужчин располагаются: посередине — задняя стенка мочевого пузыря и ниже — задняя поверхность предстательной железы, латерально — семенные пузырьки и ампулы семявыносящих протоков. У женщин к передней стенке внебрюшинного участка прилегает задняя стенка влагалища.
--------------------	---

<b>Источник кровоснабжения:</b>	<i>arteria rectalis superior</i> (из <i>arteria mesenterica inferior</i> ), <i>arteria rectalis media</i> (из <i>arteria iliaca interna</i> ), <i>arteria rectalis inferior</i> (из <i>arteria pudenda interna</i> ).
---------------------------------	---

<b>Венозный отток:</b>	<i>vena rectalis superior</i> (в <i>vena mesenterica inferior</i> ), <i>venae rectales media et inferior</i> (в <i>vena iliaca interna</i> ).
------------------------	---

Источник иннервации:	<b>АИ:</b> <i>nervi splanchnici sacrales et nervi splanchnici pelvini; nervus pudendus;</i> <b>ЭСИ:</b> <i>plexus rectalis superior</i> (из <i>plexus mesentericus inferior</i> ), <i>plexus rectales medius et inferior</i> (из <i>plexus hypogastricus inferior</i> ); <b>ЭПИ:</b> <i>nervi splanchnici pelvini.</i>
Лимфатический отток:	<i>nodii lymphatici sigmoidei, pararectales, iliaci interni, anorectales, sacrales, mesenterici inferiores, inguinales.</i>

### *Нерар*, печень

Топография:	<p><b>голотопия:</b> правое подреберье, надчревная область и левое подреберье;</p> <p><b>скелетотопия:</b> верхняя граница — <i>X</i> межреберье по правой средней подмышечной линии, <i>IV</i> межреберье по правой срединно-ключичной линии, <i>V</i> межреберье по правой окологрудной линии, основание мечевидного отростка грудины по передней срединной линии, <i>V</i> межреберье по левой окологрудной линии. Высшая точка правой доли — <i>IV</i> межреберье по правой срединно-ключичной линии, на уровне диска между <i>VIII</i> и <i>IX</i> грудными позвонками или верхнего края тела <i>IX</i> грудного позвонка; высшая точка левой доли — <i>V</i> межреберье по левой окологрудной линии, диск между <i>IX</i> и <i>X</i> грудными позвонками или верхний край тела <i>X</i> грудного позвонка. Нижний край печени определяется по краю правой реберной дуги, по правой средней подмышечной линии — <i>X</i> межреберье, на уровне середины тела <i>III</i> поясничного позвонка, по передней срединной линии — середина расстояния между пупком и основанием мечевидного отростка, на уровне середины тела <i>I</i> поясничного позвонка;</p> <p><b>синтопия:</b> сверху — диафрагма, сзади — пищевод, снизу — желудок, верхняя часть двенадцатиперстной кишки, поперечная ободочная кишка, правая почка, правый надпочечник. Отношение к брюшине — интраперитонеальное.</p>
-------------	--



Источник кровоснабжения:	<i>arteria hepatica propria</i> (из <i>arteria hepatica communis</i> ), <i>vena portae</i> (с венозной кровью).
Венозный отток:	<i>venae hepaticae</i> (в <i>vena cava inferior</i> ).
Источник иннервации:	АИ: <i>nervi splanchnici major et minor, nervus vagus, nervus phrenicus dexter</i> ; ЭСИ: <i>plexus hepaticus</i> (из <i>plexus coeliacus</i> ); ЭПИ: <i>nervus vagus</i> .
Лимфатический отток:	<i>nodi lymphatici phrenici superiores, phrenici inferiores, hepatici, coeliaci, gastrici dextri et sinistri, pylorici, mediastinales posteriores</i> .

#### *Vesica fellea*, желчный пузырь

Топография:	дно пузыря проецируется в точке пересечения наружного края правой прямой мышцы живота с реберной дугой (на уровне хряща IX ребра между окологрудинной и срединно-ключичной линиями), на уровне верхнего края тела II поясничного позвонка.
Источник кровоснабжения:	<i>arteria cystica</i> (из <i>ramus dexter arteriae hepaticae propriae</i> ).
Венозный отток:	<i>vena cystica</i> (в <i>vena portae</i> ).
Источник иннервации:	АИ: <i>nervi splanchnici major et minor, nervus vagus</i> ; ЭСИ: <i>plexus hepaticus</i> ; ЭПИ: <i>nervus vagus</i> .
Лимфатический отток:	<i>nodi lymphatici hepatici</i> в <i>nodi lymphatici coeliaci</i> .

#### *Pancreas*, поджелудочная железа

Топография:	<b>голотопия:</b> правое подреберье, собственно надчревная область, левое подреберье; нижний край — на 5 см выше пупка; верхний край — на 10 см выше пупка; <b>скелетотопия:</b> головка и тело железы — на уровне XII грудного — I поясничного, отчасти II поясничного позвонков; тело — на уровне тела I поясничного позвонка по срединной линии; хвост — на уровне тела XII грудного позвонка слева от срединной линии, на уровне XI–XII ребер слева.
-------------	---

**синтопия:** головка поджелудочной железы спереди покрыта париетальной брюшиной, к которой прилегают антральная часть желудка и петли тонкой кишки; сзади — правая почечная артерия и вена, общий желчный проток, нижняя полая вена. Передняя поверхность тела покрыта париетальной брюшиной задней стенки сальной сумки, к которой прилегает задняя стенка желудка; сзади — аорта, селезеночная и верхняя брыжеечная вены. К передней поверхности хвоста прилегает желудок; к задней — левая почка, почечные сосуды и надпочечник. Отношение к брюшине — экстраперитонеальное.

<b>Источник кровоснабжения:</b>	<i>arteriae pancreaticoduodenales superiores et inferiores, rami pancreatici arteriae lienalis.</i>
<b>Венозный отток:</b>	<i>venae pancreaticae</i> (в <i>vena mesenterica superior et vena lienalis</i> ).
<b>Источник иннервации:</b>	<b>АИ:</b> <i>nervi splanchnici major et minor, nervus vagus</i> ; <b>ЭСИ:</b> <i>plexus pancreaticus (plexus coeliacus)</i> ; <b>ЭПИ:</b> <i>nervus vagus</i> .
<b>Лимфатический отток:</b>	<i>nodi lymphatici pancreatici, pancreaticoduodenales.</i>

## ДЫХАТЕЛЬНАЯ СИСТЕМА

### *Nasus et sinus paranasales,* нос и околоносовые пазухи

**Топография:** *скелетотопия:* полость носа: верхняя стенка — продырявленная пластинка решетчатой кости, тело клиновидной кости, носовые кости, носовая часть лобной кости; нижняя стенка — твердое небо (небные отростки верхних челюстей, горизонтальные пластинки небных костей) и мягкое небо; наружная стенка — носовая поверхность тела и лобный отросток верхней челюсти, носовая кость, слезная кость, решетчатый лабиринт решетчатой кости, перпендикулярная пластинка небной кости, медиальная пластинка крыловидного отростка клиновидной кости, нижняя носовая раковина, боковой хрящ носа, большой и малый хрящи крыла носа; внутренняя стенка (носовая перегородка) — перпендикулярная пластинка решетчатой кости, сошник, четырехугольный хрящ.

*Наружный нос:* костная основа — парная носовая кость и лобные отростки верхних челюстей; хрящевая основа — боковые хрящи носа, большие и малые хрящи крыльев носа;

*синтопия:* ноздри сообщают полость носа с внешней средой: хоаны — с носоглоткой. Верхнечелюстная пазуха сообщается со средним носовым ходом через верхнечелюстную расщелину. Клиновидная пазуха открывается позади и сверху от верхней носовой раковины. Лобная пазуха, передние и средние ячейки решетчатой кости открываются в средний носовой ход. Задние решетчатые ячейки открываются в верхний носовой ход.

**Источник кровоснабжения:** *arteria sphenopalatina* (из *arteria maxillaris*), *arteriae ethmoidales anterior et posterior* (из *arteria ophthalmica*), *arteria infraorbitalis* (*sinus maxillaris*), *arteria facialis et arteria dorsalis nasi* (*nasus externus*).

**Венозный отток:** *venae ethmoidales* (в *vena ophthalmica superior*), *vena sphenopalatina* (в *plexus pterygoideus*), *venae nasales externae* (в *vena facialis*).

**Источник иннервации:** **АН:** *слизистая оболочка* — *nervi ethmoidales anterior et posterior, nervus nasopalatinus et rami nasales posteriores* (из *nervus maxillaris*); *кожа* — *nervus infraorbitalis, nervus nasociliaris*;  
**ЭСИ:** *nervus facialis* (из *ganglion pterygopalatinum*);  
**ЭПИ:** *plexus caroticus externus*.

**Лимфатический отток:** *nodi lymphatici submandibulares, parotidei, buccales, submentales, cervicales profundi, retropharyngei*.

### **Larynx, гортань**

**Топография:** **голотопия:** на передней области шеи;  
**скелетотопия:** на уровне от IV до VI–VII шейных позвонков;  
**синтопия:** сзади — гортанная часть глотки; с боков — сосудисто-нервные пучки и доли щитовидной железы, спереди — подподъязычные мышцы и собственная фасция шеи. Верхними отделами достигает корня языка, внизу переходит в трахею.

**Источник кровоснабжения:** *arteria laryngea superior* (из *arteria thyroidea superior*), *arteria laryngea inferior* (из *arteria thyroidea inferior*).

**Венозный отток:** *venae thyroideae superior et inferior*.

**Источник иннервации:** **АН:** *слизистая оболочка выше голосовой щели* — *nervus laryngeus superior* (из *nervus vagus*); *слизистая оболочка ниже голосовой щели* — *nervus laryngeus inferior* (из *nervus laryngeus recurrens*);  
**ЭИ:** *musculus cricothyroideus* — *nervus laryngeus superior*; все остальные мышцы — *nervus laryngeus inferior*;  
**ЭСИ:** *rami laryngopharyngei* (из *ganglion cervicale superius*).

**Лимфатический отток:** *nodi lymphatici prelaryngeales, pretracheales, paratracheales, cervicales laterales profundi et anteriores profundi, thyroidei*.

### **Связки гортани**

**Membrana thyrohyoidea**, ши- Между подъязычной костью и верхним топодъязычная мембрана. краем щитовидного хряща.

<i>Ligamentum thyrohyoideum medianum</i> , срединная щитоподъязычная связка.	Утолщенная средняя часть щитоподъязычной мембраны.
<i>Ligamentum thyrohyoideum laterale</i> , латеральная щитоподъязычная связка.	Утолщенная боковая часть щитоподъязычной мембраны, между верхним рогом щитовидного хряща и большим рогом подъязычной кости.
<i>Ligamentum hyoepiglotticum</i> , подъязычно-надгортанная связка.	Между передней поверхностью надгортанника и подъязычной костью.
<i>Ligamentum thyroepiglotticum</i> , щитонадгортанная связка.	Между передней поверхностью надгортанника и задней поверхностью щитовидного хряща.
<i>Ligamentum cricothyroideum</i> , перстнещитовидная связка.	Между перстневидным хрящом и нижним краем щитовидного хряща.
<i>Ligamentum cricotracheale</i> , перстне-трахеальная связка.	Между первым кольцом трахеи и нижним краем перстневидного хряща.
<i>Membrana fibroelastica laryngis</i> , фиброзно-эластическая мембрана:	
<i>membrana quadrangularis</i> , четырехугольная мембрана,	Залегает под слизистой оболочкой в верхнем отделе гортани, внизу ее свободный край образует связки преддверия.
<i>conus elasticus</i> , эластический конус.	Располагается под слизистой оболочкой в нижнем этаже гортани, его верхний свободный край, натянутый между щитовидным хрящом спереди и голосовыми отростками черпаловидных хрящей сзади, образует голосовые связки.

#### Суставы гортани

##### *Articulatio cricothyroidea*, перстнещитовидный сустав

**Суставные поверхности:** *cornu inferius cartilaginis thyroideae*,  
*facies articularis thyroidea cartilaginis cricoideae*.

**Форма:** плоский, комбинируется с суставом противоположной стороны.

**Оси и движения:** *фронтальная* — смещение щитовидного хряща вперед и возврат в исходное положение, небольшое скольжение перстневидного хряща относительно щитовидного.

**Связки:** *ligamentum ceratocricoideum*.

*Articulatio cricoarytenoidea*, перстнечерпаловидный сустав

**Суставные поверхности:** *facies articularis cartilaginis arytenoideae*,  
*facies articularis arytenoidea cartilaginis cricoideae*.

**Форма:** плоский.

**Оси и движения:** *вертикальная* — вращение черпаловидного хряща, скольжение черпаловидного хряща.

**Связки:** *ligamentum cricoarytenoideum*.

### Мышцы гортани

**Мышцы, напрягающие (натягивающие) голосовые связки**

*Musculus cricothyroideus*, перстнещитовидная мышца

**Начало:** передняя поверхность дуги перстневидного хряща.

**Прикрепление:** нижний край пластинки, нижний рог щитовидного хряща.

**Функция:** смещает щитовидный хрящ вперед и вниз.

*Musculus vocalis*, голосовая мышца

**Начало:** угол щитовидного хряща.

**Прикрепление:** голосовой отросток черпаловидного хряща, голосовая связка.

**Функция:** тянет голосовую связку кпереди и кзади (напрягает ее).

### Мышцы, расширяющие голосовую щель

*Musculus cricoarytenoideus posterior*, задняя перстнечерпаловидная мышца

**Начало:** задняя поверхность пластинки перстневидного хряща.

**Прикрепление:** мышечный отросток черпаловидного хряща.

**Функция:** тянет мышечный отросток черпаловидного хряща назад, при этом голосовой отросток поворачивается латерально.

## Мышцы, суживающие голосовую щель

*Musculus cricoarytenoideus lateralis*, латеральная перстнечерпаловидная мышца

- Начало:** верхний край дуги перстневидного хряща.  
**Прикрепление:** мышечный отросток черпаловидного хряща.  
**Функция:** тянет мышечный отросток черпаловидного хряща вперед, при этом голосовой отросток поворачивается медиально.

*Musculus arytenoideus transversus*, поперечная черпаловидная мышца

- Начало:** латеральный край черпаловидного хряща.  
**Прикрепление:** латеральный край черпаловидного хряща другой стороны.  
**Функция:** приближает правый и левый черпаловидные хрящи друг к другу.

*Musculus arytenoideus obliquus*, косая черпаловидная мышца

- Начало:** мышечный отросток черпаловидного хряща.  
**Прикрепление:** верхушка противоположного черпаловидного хряща.  
**Функция:** приближает правый и левый черпаловидные хрящи друг к другу.

*Musculus aryepiglotticus*, черпалонадгортанная мышца

- Начало:** продолжение предыдущей мышцы.  
**Прикрепление:** латеральный край надгортанника.  
**Функция:** тянет надгортанник кзади, закрывая вход в гортань.

*Musculus thyroarytenoideus*, щиточерпаловидная мышца

- Начало:** внутренняя поверхность пластинки щитовидного хряща.  
**Прикрепление:** мышечный отросток и латеральная поверхность черпаловидного хряща.  
**Функция:** тянет мышечный отросток вперед.

**Trachea, трахея**

- Топография:** *голотопия:* в нижнем отделе шеи и верхней части грудной полости;  
*скелетотопия.* начало — на уровне VI–VII шейных позвонков; переход шейной части в грудную — уровень вырезки грудины, окончание грудной части — на уровне верхнего края V грудного позвонка;  
*синтопия.* передняя поверхность шейной части прилежит к перешейку щитовидной железы, к грудино-подъязычной и грудино-щитовидной мышцам; задняя — к пищеводу, боковые — к боковым долям щитовидной железы и сосудисто-нервным пучкам шеи. Грудной отдел граничит спереди с рукояткой грудины, вилочковой железой, плечеголовным стволом, левой общей сонной артерией, левой плечеголовной веной, дугой аорты; сзади — с пищеводом; справа и слева — с медиастинальной плеврой. Справа вблизи трахеи располагается правый блуждающий нерв, слева — левый возвратный гортанный нерв.
- Источник кровоснабжения:** *rami tracheales* (из *arteria thyroidea inferior, arteria thoracica interna, aorta*).
- Венозный отток:** *venae tracheales* (в *venae brachiocephalicae*).
- Источник иннервации:** АИ: *nervus vagus*;  
 ЭСИ: *rami tracheales* (из *ganglion cervicothoracicum*);  
 ЭПИ: *nervus laryngeus recurrens* (из *nervus vagus*).
- Лимфатический отток:** *nodi lymphatici pretracheales, paratracheales, tracheobronchiales anteriores et posteriores, cervicales laterales profundi.*
- Bronchi principales, главные бронхи**
- Топография:** корень легкого соответствует уровню V–VII грудных позвонков. Взаимоотношение компонентов корня в воротах правого легкого — наиболее высоко располагается главный бронх (или его разветвления), а впереди и книзу от него лежат ветви легочной артерии и еще ниже — легочные вены.



В воротах левого легкого наиболее высоко лежат ветви легочной артерии, а книзу — бронх и еще ниже — легочные вены. В горизонтальной плоскости компоненты корня легкого расположены: спереди — легочные вены, затем — ветви легочной артерии и еще далее кзади — разветвления бронха.

**Источник кровоснабжения:** *rami bronchiales aortae, rami bronchiales arteriae thoracicae internae.*

**Венозный отток:** *venae bronchiales* (в *venae azygos et hemiazygos*).

**Источник иннервации:** **АИ:** *nervus vagus*;  
**ЭСИ:** *plexus pulmonalis et rami pulmonales* (из *truncus sympathicus*);  
**ЭПИ:** *rami bronchiales nervi vagi.*

**Лимфатический отток:** *nodi lymphatici tracheobronchiales superiores et inferiores, bronchopulmonales, mediastinales anteriores et posteriores.*

#### *Pulmo*, легкое

**Топография:** *скелетотопия:* верхушка правого легкого спереди выступает над ключицей на 2 см, а над I ребром — на 3–4 см. Сзади верхушка проецируется на уровне остистого отростка VII шейного позвонка. Передняя граница от верхушки направляется к правому грудино-ключичному сочленению, проходит через середину симфиза рукоятки грудины, опускается позади тела рукоятки грудины, несколько левее срединной линии, до хряща VI ребра и переходит в нижнюю границу. Нижняя граница правого легкого соответствует по передней срединной линии верхнему краю хряща VI ребра, по срединно-ключичной линии — верхнему краю VI ребра, по передней подмышечной линии — нижнему краю VII ребра, по средней подмышечной линии — VIII ребра, по задней подмышечной линии — IX ребра, по лопаточной линии — X ребра, по околопозвоночной линии — шейке XI ребра. Задняя граница проходит вдоль позвоночного столба от головки II ребра до нижней границы легкого (шейка XI ребра). Верхушка левого легкого имеет такую же проекцию, как и правого.

Передняя граница его направляется к грудно-ключичному сочленению, через середину симфиза рукоятки грудины позади ее тела опускается до уровня хряща *IV* ребра, отклоняется влево, идет вдоль нижнего края хряща *IV* ребра до окологрудинной линии, резко поворачивает вниз, пересекает четвертый межреберный промежуток и хрящ *V* ребра. Достигнув хряща *VI* ребра, передняя граница левого легкого переходит в нижнюю. Нижняя граница левого легкого отличается от такой же границы правого тем, что начинается на хряще *VI* ребра по окологрудинной (а не по передней срединной) линии;

**симптомия:** легкие отделены от других органов грудной полости париетальной и висцеральной плеврой, а от сердца еще и перикардом. Правое легкое средостенной поверхностью прилежит спереди от ворот к правому предсердию, а выше его — к верхней полой вене. Вблизи верхушки легкое прилегает к правой подключичной артерии. Позади ворот правое легкое своей средостенной поверхностью прилегает к пищеводу, непарной вене и телам грудных позвонков. Левое легкое средостенной поверхностью прилегает спереди от ворот к левому желудочку, а выше — к дуге аорты. Вблизи верхушки легкое прилегает к левой подключичной и левой общей сонной артериям. Позади ворот средостенная поверхность левого легкого прилегает к грудной части аорты.

**Источник кровоснабжения:** *rami bronchiales aortae, rami bronchiales arteriae thoracicae internae, arteria pulmonalis* (с венозной кровью).

**Венозный отток:** *venae bronchiales* (в *venae azygos et hemiazygos, pulmonales*).

**Источник иннервации:** **АИ:** *nervus vagus*;  
**ЭСИ:** *plexus pulmonalis et rami pulmonales* (из *truncus sympathicus*);  
**ЭПИ:** *rami bronchiales et pulmonales nervi vagi*.

**Лимфатический отток:** *nodi lymphatici tracheobronchiales superiores et inferiores, bronchopulmonales, mediastinales anteriores et posteriores*.

*Pleura*, плевра**Топография:**

купол плевры справа и слева достигает шейки I ребра (уровень остистого отростка VII шейного позвонка сзади); спереди он поднимается на 3–4 см выше I ребра (на 1–2 см выше ключицы). Справа передняя граница от купола плевры спускается позади правого грудино-ключичного сустава, направляется позади рукоятки грудины к середине ее соединения с телом и спускается позади тела грудины, левее от срединной линии, до VI ребра, уходит вправо и переходит в нижнюю границу плевры. Нижняя граница плевры справа соответствует линии перехода реберной плевры в диафрагмальную. От уровня соединения хряща VI ребра с грудиной нижняя граница направляется латерально и вниз, по срединно-ключичной линии пересекает VII ребро, по передней подмышечной — VIII ребро, по средней подмышечной — IX ребро, по задней подмышечной — X ребро, по лопаточной — XI ребро и подходит к позвоночному столбу на уровне шейки XII ребра, где нижняя граница переходит в заднюю границу плевры.

Слева передняя граница париетальной плевры от купола идет так же, как и справа, позади тела и рукоятки грудины направляется вниз, до уровня хряща IV ребра, располагаясь ближе к левому краю грудины; отклоняясь латерально и вниз, пересекает левый край грудины и спускается вблизи от него до хряща VI ребра, где переходит в нижнюю границу плевры. Нижняя граница реберной плевры слева располагается несколько ниже, чем справа, сзади она (как и справа) на уровне XII ребра переходит в заднюю границу. Граница плевры сзади (соответствует задней линии перехода реберной плевры в медиастинальную) опускается от купола плевры вниз вдоль позвоночного столба до головки XII ребра, где переходит в нижнюю границу.

Передние границы реберной плевры справа и слева располагаются неодинаково: на протяжении от II до IV ребра они идут позади грудины параллельно друг другу, а сверху и внизу расходятся, образуя два треугольных пространства — межплевральные поля.

***Pleura visceralis, висцеральная плевра***

Источник кровоснабжения:	<i>rami bronchiales aortae, rami bronchiales arteriae thoracicae internae.</i>
Венозный отток:	<i>venae bronchiales (в venae azygos et hemiazygos).</i>
Источник иннервации:	<b>АН:</b> <i>rami pulmonales (из truncus sympathicus);</i> <b>ЭСИ:</b> <i>rami pulmonales (из truncus sympathicus);</i> <b>ЭПН:</b> <i>rami bronchiales nervi vagi.</i>
Лимфатический отток:	<i>nodi lymphatici tracheobronchiales superiores et inferiores, bronchopulmonales, mediastinales anteriores et posteriores.</i>

***Pleura parietalis, париетальная плевра***

Источник кровоснабжения:	<i>arteriae intercostales posteriores (из aortae), arteriae intercostales anteriores (из arteria thoracica interna).</i>
Венозный отток:	<i>venae intercostales posteriores (в venae azygos et hemiazygos), vena thoracica interna.</i>
Источник иннервации:	<b>АН:</b> <i>nervi intercostales, nervi phrenici.</i>
Лимфатический отток:	<i>nodi lymphatici intercostales, mediastinales anteriores et posteriores.</i>

## МОЧЕВЫЕ ОРГАНЫ

### *Ren*, почка

**Топография:** *голотопия*: правая почка — в надчревной, пупочной и правой боковой областях; левая — в надчревной и левой боковой областях; *скелетотопия*: на уровне *XII* грудного — *II* поясничного позвонков, верхний конец — до уровня *XI* ребра, нижний — расположен на 3–5 см выше гребня подвздошной кости. Левая почка перескается *XII* ребром посередине, правая — ближе к ее верхнему концу; *синтопия*: сзади — поясничная часть диафрагмы, большая поясничная мышца и квадратная мышца поясницы; сверху — надпочечник; спереди правой почки — правая доля печени, нисходящая часть двенадцатиперстной кишки, восходящая ободочная кишка и правый изгиб ободочной кишки; спереди левой почки — задняя стенка желудка, хвост поджелудочной железы, селезенка, левый изгиб ободочной и начальная часть нисходящей ободочной кишки, пристеночная брюшина левого брыжеечно-го синуса. Отношение к брюшине — экстраперитонеальное.

### Источник

кровообращения: *arteria renalis* (из *pars abdominalis aortae*).

Венозный отток: *vena renalis* (в *vena cava superior*).

### Источник

иннервации: **АН:** *nervi splanchnici major et minor, nervus vagus*; **ЭСИ:** *plexus renalis* (из *plexus coeliacus*), *rami renales* (из *truncus sympathicus*); **ЭПИ:** *nervus vagus*.

### Лимфатический отток:

*ren dexter, nodi lymphatici cavales laterales, precavales, postcavales*;  
*ren sinister, nodi lymphatici aortici laterales, preaortici, postaortici*.

**Ureter, мочеточник**

<b>Топография:</b>	<p>сзади — большая поясничная мышца, а в полости таза — подвздошные сосуды. Правый мочеточник: кнутри — нижняя полая вена, кнаружи — восходящая ободочная и слепая кишки, спереди — нисходящая часть двенадцатиперстной кишки, пристеночная брюшина правого брыжеечного синуса и правые ободочные сосуды; корень брыжейки тонкой кишки и подвздошно-ободочные сосуды; яичковые (яичниковые) сосуды. Левый мочеточник: кнутри — аорта; кнаружи — нисходящая ободочная кишка и корень брыжейки сигмовидной кишки, спереди — пристеночная брюшина левого брыжеечного синуса и левые ободочные сосуды, корень брыжейки сигмовидной кишки, сигмовидные и верхние прямокишечные сосуды, яичковые (яичниковые) сосуды. Отношение к брюшине — экстраперитонеальное.</p> <p>Имеет три сужения: 1) в месте перехода почечной лоханки в мочеточник; 2) в месте перехода брюшной части мочеточника в тазовую, при пересечении пограничной линии таза; 3) в месте впадения мочеточника в мочевой пузырь.</p>
<b>Источник кровоснабжения:</b>	<i>rami ureterici arteriae renalis, arteria testicularis, seu ovarica; rami ureterici aortae; rami ureterici arteriae iliacaе internaе; rami ureterici arteriae rectalis mediae et vesicalis inferioris.</i>
<b>Венозный отток:</b>	<i>venae uretericae (в venae testicularis, seu ovarica et iliaca interna, vena renalis).</i>
<b>Источник иннервации:</b>	<p><b>АИ:</b> <i>nervi splanchnici lumbales et sacrales, nervus vagus, nervi splanchnici pelvini;</i></p> <p><b>ЭСИ:</b> <i>rami ureterici plexus renalis et hypogastricus inferior.</i></p> <p><b>ЭПИ:</b> <i>nervus vagus, nervi splanchnici pelvini.</i></p>
<b>Лимфатический отток:</b>	<i>nodi lymphatici lumbales et iliaci interni, externi et communes.</i>

***Vesica urinaria*, мочевого пузыря**

<b>Топография:</b>	<i>скелетотопия</i> . позади лобкового симфиза; <i>симтопия</i> : спереди — лобковый симфиз, предпузырная клетчатка; ко дну (отчасти) прилежит предстательная железа; сзади — ампулы семявыносящих протоков и семенные пузырьки, прямая кишка у мужчин и матка с влагалищем у женщин. Сверху — петли тонкой, ободочная сигмовидная, иногда слепая кишки. С боков — мышца, поднимающая задний проход; боковые клетчаточные пространства таза, у мужчин — семявыносящие протоки. При заполнении справа стенка может соприкасаться со слепой кишкой и червеобразным отростком. Отношение к брюшине: в наполненном состоянии — мезоперитонеальное, в пустом — экстраперитонеальное.
<b>Источник кровоснабжения:</b>	<i>arteriae vesicales superiores</i> (из <i>arteria umbilicalis</i> ), <i>arteriae vesicales inferiores</i> (из <i>arteria iliaca interna</i> ).
<b>Венозный отток:</b>	<i>plexus venosus vesicalis, venae vesicales</i> (в <i>vena iliaca interna</i> ).
<b>Источник иннервации:</b>	<b>АН:</b> <i>nervi splanchnici sacrales et nervi splanchnici pelvini</i> ; <b>ЭСИ:</b> <i>plexus vesicalis</i> (из <i>plexus hypogastricus inferior</i> ); <b>ЭПИ:</b> <i>nervi splanchnici pelvini</i> .
<b>Лимфатический отток:</b>	<i>nodi lymphatici paravesicales, iliaci interni, iliaci externi, sacrales</i> .

***Urethra masculina (urethra feminina)*, мочеиспускательный канал мужской (женский)**

<b>Топография:</b>	мужской мочеиспускательный канал проходит через паренхиму предстательной железы, мочеполовую диафрагму, на всем протяжении губчатого тела полового члена. Мужской канал имеет три сужения: 1) в области внутреннего отверстия мочеиспускательного канала; 2) при прохождении через мочеполовую диафрагму; 3) у наружного отверстия — и три расширения: 1) в предстательной части; 2) в луковице полового члена; 3) в конечном отделе — ладьевидная ямка.
--------------------	--

Женский мочеиспускательный канал проходит через мочеполовую диафрагму, выше которой к нему прилежит мочепузырное венозное сплетение, а сзади он срастается с передней стенкой влагалища; огибает снизу и сзади нижний край лобкового симфиза.

**Источник кровоснабжения:**

у мужчин: *arteria rectalis media*, *arteria vesicalis inferior* (из *arteria iliaca interna*) — предстательная часть; *arteria rectalis inferior*, *rami perineales arteriae pudendae externae* — перепончатая часть; *arteria urethralis*, *arteria dorsalis penis* (из *arteria pudenda interna*) — губчатая часть; у женщин — *arteria urethralis* (из *arteria pudenda interna*), *arteria vesicalis inferior* (из *arteria iliaca interna*).

**Венозный отток:**

*plexus venosus vesicalis* (в *vena iliaca interna*).

**Источник иннервации:**

**АН:** *nervus pudendus*;  
**ЭСИ:** *plexus hypogastricus inferior*,  
**ЭПИ:** *nervi splanchnici pelvini*.

**Лимфатический отток:**

*nodi lymphatici paravesicales, iliaci interni, inguinales*.



# ПОЛОВЫЕ ОРГАНЫ

## Мужские половые органы

### *Testis*, яичко

- Топография:** располагается вне брюшной полости, в мошонке.
- Источник кровоснабжения:** *arteria testicularis* (из *aorta*), *arteria ductus deferentis* (из *arteria umbilicalis*).
- Венозный отток:** *venae testiculares* (в *vena cava inferior* справа и *vena renalis sinistra* слева).
- Источник иннервации:** **АИ:** *nervi splanchnici pelvini*;  
**ЭСИ:** *plexus testicularis* (из *plexus coeliacus*);  
**ЭПИ:** *nervi splanchnici pelvini*.
- Лимфатический отток:** *nodi lymphatici lumbales*.

### *Ductus deferens*, семявыносящий проток

- Топография:** имеет четыре части: яичковая часть расположена в мошонке на уровне яичка; канатиковая часть — выше уровня яичка до наружного пахового кольца, паховая часть — в паховом канале; тазовая — в малом тазу между стенкой мочевого пузыря и проходящим латеральнее запирательным сосудисто-нервным пучком, пупочной и верхней пузырной артериями.
- Источник кровоснабжения:** *arteria ductus deferentis* (из *arteria umbilicalis*).
- Венозный отток:** *vena ductus deferentis* (в *vena iliaca interna*).
- Источник иннервации:** **АИ:** *nervi splanchnici pelvini*;  
**ЭСИ:** *plexus deferentialis* (из *plexus hypogastricus inferior*);  
**ЭПИ:** *nervi splanchnici pelvini*.

## Лимфатический

отток: *nodi lymphatici iliaci interni, externi.*

**Vesicula seminalis, семенной пузырек**

**Топография:** спереди — дно мочевого пузыря, основание предстательной железы; медиально — ампулы семявыносящих протоков; латерально — конечный отдел мочеточника, сзади — прямая кишка. Отношение к брюшине — экстраперитонеальное.

**Источник кровоснабжения:** *arteria ductus deferentis* (из *arteria umbilicalis*), *arteriae rectalis media et vesicalis inferior* (из *arteria iliaca interna*).

**Венозный отток:** *plexus venosus vesicalis* (в *vena iliaca interna*).

**Источник иннервации:** **АИ:** *nervi splanchnici pelvini*;  
**ЭСИ:** *plexus deferentialis* (из *plexus hypogastricus inferior*);  
**ЭПИ:** *nervi splanchnici pelvini*.

## Лимфатический

отток: *nodi lymphatici iliaci interni.*

**Prostata, предстательная железа**

**Топография:** сверху — дно мочевого пузыря, сзади — семенные пузырьки и ампулы семявыносящих протоков, спереди — лобковый симфиз, сзади — передняя стенка ампулы прямой кишки (через железу проходит мочеиспускательный канал). К нижнелатеральной поверхности прилегает мышца, поднимающая задний проход. Отношение к брюшине — экстраперитонеальное.

**Источник кровоснабжения:** *arteriae vesicales inferiores et arteriae rectales mediae* (из *arteria iliacae internae*).

**Венозный отток:** *plexus venosus prostaticus* (в *venae vesicales inferiores et venae iliacae internae*).

**Источник иннервации:** **АИ:** *nervi splanchnici pelvini*;  
**ЭСИ:** *plexus prostaticus* (из *plexus hypogastricus inferior*);  
**ЭПИ:** *nervi splanchnici pelvini*.

## Лимфатический

отток: *nodi lymphatici iliaci interni, sacrales.*

**Penis, половой член**

<b>Источник кровоснабжения:</b>	<i>arteria dorsalis penis, arteria profunda penis, arteriae bulbi penis, arteriae urethrales</i> (все из <i>arteria pudenda interna</i> ).
<b>Венозный отток:</b>	<i>vena dorsalis penis profunda et vena bulbi penis</i> (в <i>plexus venosus vesicalis</i> ), <i>venae profundae penis</i> (в <i>vena pudenda interna</i> ).
<b>Источник иннервации:</b>	<b>АН:</b> <i>nervus dorsalis penis</i> (из <i>nervus pudendus</i> ); <b>ЭСИ:</b> <i>nervi cavernosi penis</i> (из <i>plexus hypogastricus inferior</i> ); <b>ЭПИ:</b> <i>nervi splanchnici pelvini</i> .
<b>Лимфатический отток:</b>	<i>nodi lymphatici inguinales superficiales et iliaci interni</i> .

**Scrotum, мошонка**

<b>Слой:</b>	<i>Cutis;</i> <i>tunica dartos;</i> <i>fascia spermatica externa;</i> <i>fascia cremasterica;</i> <i>musculus cremaster;</i> <i>fascia spermatica interna;</i> <i>tunica vaginalis testis (lamina parietalis et lamina visceralis)</i>
<b>Источник кровоснабжения:</b>	<i>rami scrotales anteriores arteriae pudendae externae, rami scrotales posteriores arteriae pudendae internae, arteria cremasterica</i> (из <i>arteria epigastrica inferior</i> ).
<b>Венозный отток:</b>	<i>venae scrotales anteriores</i> (в <i>vena femoralis</i> ), <i>venae scrotales posteriores</i> (в <i>vena pudenda interna</i> ), <i>vena cremasterica</i> (в <i>vena epigastrica inferior</i> ).
<b>Источник иннервации:</b>	<b>АН:</b> <i>ramus genitalis nervi genitofemoralis, nervi scrotales anteriores</i> (из <i>nervus ilioinguinalis</i> ), <i>nervi scrotales posteriores</i> (из <i>nervus pudendus</i> ); <b>ЭСИ:</b> <i>plexus deferentialis</i> (из <i>plexus hypogastricus inferior</i> ); <b>ЭПИ:</b> <i>nervi splanchnici pelvini</i> .
<b>Лимфатический отток:</b>	<i>nodi lymphatici inguinales superficiales</i> .

## Женские половые органы

### *Ovarium*, яичник

**Топография:** расположен в яичниковой ямке — углублении париетальной брюшины на боковой стенке малого таза позади широкой маточной связки; вблизи бифуркации общей подвздошной артерии на большой поясничной мышце. Отношение к брюшине — брюшиной не покрыт, а вместо нее — зародышевый эпителий.

**Источник кровоснабжения:** *arteria ovarica* (из *aorta*), *rami ovarici arteriae uterinae*.

**Венозный отток:** *vena ovarica* (в *vena cava inferior* справа, *vena renalis sinistra* слева), *vena uterine*.

**Источник иннервации:** АИ: *nervi splanchnici major et minor, nervus vagus*;  
ЭСИ: *plexus ovaricus* (из *plexus coeliacus*);  
ЭПИ: *nervi splanchnici pelvini*.

**Лимфатический отток:** *nodi lymphatici lumbales*.

### *Uterus*, матка

**Топография:** спереди и снизу — мочевого пузырь, сзади — прямая кишка, сверху — петли тонкой кишки, иногда сигмовидная кишка и поперечная ободочная. Отношение к брюшине — интраперитонеальное.

**Источник кровоснабжения:** *arteriae uterinae* (из *arteriae iliacae internae*).

**Венозный отток:** *plexus venosus uteri, venae uterinae* (в *venae iliacae internae*).

**Источник иннервации:** АИ: *nervi splanchnici pelvini*;  
ЭСИ: *plexus uterovaginalis* (из *plexus hypogastricus inferior*);  
ЭПИ: *nervi splanchnici pelvini*.

**Лимфатический отток:** *nodi lymphatici parauterini, lumbales, sacrales, iliaci interni, inguinales superficiales*.

***Tuba uterina*, маточная труба**

**Топография:** залегает в верхнем крае широкой связки матки; имеет маточную часть, перешеек, ампулу и воронку, которая заканчивается бахромками. Перешеек трубы лежит почти горизонтально, достигая маточного конца яичника. Отсюда труба своей ампулой поворачивает кверху под прямым углом, идя вдоль переднего края яичника до трубного его конца. Здесь труба обходит яичник, образуя второй изгиб, и примыкает к заднему краю яичника, где заканчивается бахромками.

**Источник кровоснабжения:** *ramus tubarius arteriae uterinae, arteria ovarica.*

**Венозный отток:** *plexus venosus uterinus (в vena iliaca interna), plexus venosus ovaricus.*

**Источник иннервации:** **АИ:** *nervi splanchnici pelvini;*  
**ЭСИ:** *plexus uterovaginalis (из plexus hypogastricus inferior) et plexus ovaricus (из plexus aorticus);*  
**ЭПИ:** *nervi splanchnici pelvini.*

**Лимфатический отток:** *nodi lymphatici lumbales, iliaci interni.*

***Vagina*, влагалище**

**Топография:** передняя стенка сращена с мочеиспускательным каналом, задняя — с передней стенкой прямой кишки. По бокам и спереди с наружной стороны на уровне сводов влагалище соприкасается с мочеточниками. Конечная часть органа связана с мышцами и фасциями промежности.

**Источник кровоснабжения:** *rami vaginales (из arteriae uterinae, arteriae vesicales inferiores, arteriae rectales mediae, arteriae pudendae internae).*

**Венозный отток:** *plexus venosus vaginalis (в venae iliacae internae).*

**Источник иннервации:** **АИ:** *nervus pudendus;*  
**ЭСИ:** *nervi vaginales (из plexus uterovaginalis);*  
**ЭПИ:** *nervi splanchnici pelvini.*

**Лимфатический отток:** *nodi lymphatici iliaci interni et inguinales profundi.*

*Labia majora et minora pudendi*, большие и малые половые губы

Источник кровоснабжения: *rami labiales anteriores arteriae pudendae externae, rami labiales posteriores arteriae pudendae internae.*

Венозный отток: *venae labiales* (в *venae iliacaе internae*).

Источник иннервации: *rami labiales anteriores nervi ilioinguinalis, rami labiales posteriores nervi pudendi, ramus genitalis nervi genitofemoralis.*

Лимфатический отток: *nodi lymphatici inguinales superficiales, iliaci externi.*

*Bulbus vestibuli*, луковица преддверия

Источник кровоснабжения: *arteria bulbi vestibuli vaginae* (из *arteria pudenda interna*).

Венозный отток: *vena bulbi vestibuli* (в *vena pudenda interna*).

Источник иннервации: *nervus pudendus.*

Лимфатический отток: *nodi lymphatici inguinales superficiales, iliaci interni.*

*Clitoris*, клитор

Источник кровоснабжения: *arteria profunda clitoridis et arteria dorsalis clitoridis* (из *arteria pudenda interna*).

Венозный отток: *vena dorsalis clitoridis* (в *plexus venosus vesicalis*), *vena profunda clitoridis* (в *vena pudenda interna*).

Источник иннервации: АИ: *nervus dorsalis clitoridis* (из *nervus pudendus*); ЭСИ: *nervi cavernosi clitoridis* (из *plexus hypogastricus inferior*); ЭПИ: *nervi splanchnici pelvini.*

Лимфатический отток: *nodi lymphatici inguinales superficiales.*

## Промежность

### *Perineum*, промежность

**Топография:** область промежности формирует нижнюю стенку полости таза; ограничена спереди — лобковым симфизом; спереди и латерально — нижней ветвью лобковой и ветвью седалишной костей; латерально — седалишными буграми; латерально и сзади — крестцово-бугорными связками, сзади — копчиком.

**Источник кровоснабжения:** *arteria perinealis, arteria rectalis inferior, arteria dorsalis penis seu clitoridis* (все из *arteria pudenda interna*).

**Венозный отток:** *vena pudenda interna* (в *vena iliaca interna*).

**Источник иннервации:** *nervi perineales et rectales inferiores* (из *nervus pudendus*), *nervi anococcygei*.

**Лимфатический отток:** *nodi lymphatici inguinales superficiales*.

### Мышцы промежности

#### *Мышцы диафрагмы таза*

#### *Musculus levator ani*, мышца, поднимающая задний проход

**Начало:** нижняя ветвь лобковой кости, сухожильная дуга мышцы, поднимающей задний проход.

**Прикрепление:** копчик, заднепроходно-копчиковая связка, охватывает конечный отдел прямой кишки и вплетается в наружный сфинктер заднего прохода.

**Функция:** укрепляет и поднимает дно таза, поднимает конечный отдел прямой кишки.

#### *Musculus coccygeus*, копчиковая мышца

**Начало:** седалишная ость.

**Прикрепление:** боковые края IV–V крестцовых позвонков, копчик.

**Функция:** удерживает копчик.

#### *Musculus sphincter ani externus*, наружный сфинктер заднего прохода

**Начало:** копчик, заднепроходно-копчиковая связка.

**Прикрепление:** кольцеобразно окружает задний проход.

**Функция:** суживает задний проход.

*Мышцы мочеполовой диафрагмы*

*Musculus transversus perinei profundus,  
глубокая поперечная мышца промежности*

**Начало:** ветвь седалищной кости.

**Прикрепление:** сухожилие вплетается в сухожильный центр промежности.

**Функция:** укрепляет сухожильный центр промежности.

*Musculus sphincter urethrae, сфинктер мочеиспускательного канала*

**Начало:** частично нижние ветви лобковых костей.

**Прикрепление:** циркулярные пучки окружают мочеиспускательный канал, а у женщин и влагалище.

**Функция:** суживает мочеиспускательный канал, у женщин и влагалище.

*Musculus transversus perinei superficialis,  
поверхностная поперечная мышца промежности*

**Начало:** седалищный бугор.

**Прикрепление:** сухожилие вплетается в сухожильный центр промежности.

**Функция:** укрепляет сухожильный центр промежности.

*Musculus ischiocavernosus, седалищно-пещеристая мышца*

**Начало:** ветвь седалищной кости.

**Прикрепление:** пещеристое тело полового члена (клитора).

**Функция:** способствует эрекции.

*Musculus bulbospongiosus, луковично-губчатая мышца*

**Начало:** луковица полового члена (охватывает вход во влагалище).

**Прикрепление:** губчатое тело полового члена; обе мышцы срастаются по средней линии.

**Функция:** сдавливает мочеиспускательный канал, способствуя выделению мочи и семени, суживает влагалище.



## ЭНДОКРИННАЯ СИСТЕМА

### *Glandula thyroidea*, щитовидная железа

<b>Топография:</b>	<p><i>голотопия</i>: в передней области шеи на передне-боковой поверхности верхних отделов трахеи и гортани, в пределах лопаточно-трахеального треугольника;</p> <p><i>синтопия</i>: перешеек щитовидной железы лежит спереди трахеи (на уровне от I до III или от II до IV ее хряща). Спереди железы — кожа, подподъязычные мышцы, претрахеальная пластинка шейной фасции; сзади и латерально — общая сонная артерия, нижний отдел глотки, верхний отдел пищевода.</p> <p>К этой же задней поверхности железы, ближе к срединной линии шеи, прилегает возвратный гортанный нерв.</p>
<b>Источник кровоснабжения:</b>	<p><i>arteriae thyroideae superiores</i> (из <i>arteriae carotis externae</i>), <i>arteriae thyroideae inferiores</i> (из <i>truncus thyrocervicalis</i>), <i>arteria thyroidea ima</i> (из <i>truncus brachiocephalicus</i>).</p>
<b>Венозный отток:</b>	<p><i>plexus thyroideus impar</i> (в <i>venae thyroideae superiores et mediae</i> (в <i>venae jugulares internae</i>), <i>venae thyroideae inferiores</i> (в <i>venae brachiocephalicae</i>).</p>
<b>Источник иннервации:</b>	<p><b>ЭСИ:</b> <i>plexus caroticus externus et subclavius</i> (из <i>ganglii sympathici cervicales</i>);</p> <p><b>ЭПИ:</b> <i>nervi laryngei superior et inferior</i> (из <i>nervus vagus</i>).</p>
<b>Лимфатический отток:</b>	<p><i>nodi lymphatici thyroidei, pretracheales, paratracheales, cervicales laterales profundi, nodi lymphatici cervicales laterals superficiales, prelaryngeales.</i></p>

### *Glandulae parathyroideae*, паращитовидные железы

<b>Топография:</b>	<p>расположены на задней поверхности боковых долей щитовидной железы, обычно по две с каждой стороны.</p>
--------------------	---

<b>Источник кровоснабжения:</b>	<i>arteriae thyroideae superiores</i> (из <i>arteriae carotis externae</i> ), <i>arteriae thyroideae inferiores</i> (из <i>truncus thyrocervicalis</i> ).
<b>Венозный отток:</b>	<i>venae thyroideae superiores et mediae</i> (в <i>venae jugulares internae</i> ), <i>venae thyroideae inferiores</i> (в <i>venae brachiocephalicae</i> ).
<b>Источник иннервации:</b>	<b>ЭСИ:</b> <i>plexus caroticus externus et subclavius</i> (из <i>ganglii sympathici cervicales</i> ); <b>ЭПИ:</b> <i>nervi laryngei superior et inferior</i> (из <i>nervus vagus</i> ).
<b>Лимфатический отток:</b>	<i>nodi lymphatici thyroidei, pretracheales, paratracheales, cervicales laterals profundi</i> .

### ***Glandula suprarenalis*, надпочечник**

<b>Топография:</b>	<b>голотопия:</b> забрюшинное пространство, проекция на переднюю брюшную стенку — надчревная область, частично правое или левое подреберье; <b>скелетотопия:</b> на уровне <i>XI–XII</i> грудных позвонков; <b>симтопия:</b> правый надпочечник снизу примыкает к верхнему полюсу правой почки, передней поверхностью соприкасается с висцеральной поверхностью печени, задней поверхностью — к поясничной части диафрагмы, медиальным краем — к нижней полой вене. Правый надпочечник располагается обычно ниже левого. Левый надпочечник нижним краем достигает хвоста поджелудочной железы и селезеночных сосудов, задняя поверхность прилегает к поясничной части диафрагмы, почечная поверхность прилегает к верхнему концу и медиальному краю левой почки; передняя поверхность его обращена к желудку; медиальный край соприкасается с брюшной аортой. К обоим надпочечникам медиально примыкают полулунные ганглии солнечного сплетения.
<b>Источник кровоснабжения:</b>	<i>arteria suprarenalis superior</i> (из <i>arteria phrenica inferior</i> ), <i>arteriae suprarenales mediae</i> (из <i>aorta</i> ), <i>arteria suprarenalis inferior</i> (из <i>arteria renalis</i> ).

<b>Венозный отток:</b>	<i>vena suprarenalis</i> (в <i>vena cava inferior</i> справа, в <i>vena renalis sinistra</i> слева).
<b>Источник иннервации:</b>	ЭСИ: <i>plexus coeliacus, plexus renalis</i> ; ЭПИ: <i>nervus vagus</i> .
<b>Лимфатический отток:</b>	<i>glandula suprarenalis dextra</i> — <i>nodi lymphatici cavales laterales, nodi lymphatici precavales, nodi lymphatici postcavales</i> ; <i>glandula suprarenalis sinistra</i> — <i>nodi lymphatici aortici laterales, nodi lymphatici preaortici, nodi lymphatici postaortici</i> .

#### *Hypophysis*, гипофиз

<b>Топография:</b>	гипофизарная ямка турецкого седла клиновидной кости. Сверху примыкает отросток твердой оболочки головного мозга.
<b>Источник кровоснабжения:</b>	<i>arteriae hypophysiales superior et inferior</i> (из <i>arteria carotis interna</i> ). Особенность — наличие в передней доле воротной (портальной) системы за счет ветвей (в количестве 20–25), отходящих от артериального круга большого мозга ( <i>circulus arteriosus cerebri</i> ).
<b>Венозный отток:</b>	<i>sinus cavernosi et intercavernosi</i> .
<b>Источник иннервации:</b>	ЭСИ: <i>plexus caroticus internus</i> .
<b>Лимфатический отток:</b>	—

#### *Corpus pineale*, эпифиз

<b>Топография:</b>	над верхними холмиками крыши среднего мозга. Сверху — полушария большого мозга.
<b>Источник кровоснабжения:</b>	<i>arteria chorioidea posterior</i> (из <i>arteria cerebri posterior</i> ).
<b>Венозный отток:</b>	<i>plexus chorioideus ventriculi III, vena cerebri magna</i> .
<b>Источник иннервации:</b>	ЭСИ: <i>plexus caroticus internus</i> .
<b>Лимфатический отток:</b>	—

## ЛИМФОИДНАЯ СИСТЕМА

### *Tonsilla lingualis*, язычная миндалина

Топография:	на задней поверхности корня языка.
Источник кровоснабжения:	<i>arteriae linguales</i> .
Венозный отток:	<i>venae linguales</i> .
Источник иннервации:	ЭСИ: <i>plexus caroticus externus</i> ; ЭПИ: <i>nervus vagus, nervus glossopharyngeus</i>
Лимфатический отток:	<i>nodi lymphatici cervicales laterales profundi</i> .

### *Tonsilla palatina*, небная миндалина

Топография:	между небными дужками в миндалинковой ямке.
Источник кровоснабжения:	<i>arteria pharyngea ascendens</i> (из <i>arteria carotis externa</i> ), <i>arteria palatina ascendens</i> (из <i>arteria facialis</i> ), <i>arteria palatina descendens</i> (из <i>arteria maxillaris</i> ).
Венозный отток:	<i>venae tonsillares</i> (в <i>plexus pterygoideus</i> ).
Источник иннервации:	ЭСИ: <i>plexus caroticus internus</i> ; ЭПИ: <i>ramus tonsillaris nervi glossopharyngei, nervus palatinus major</i> .
Лимфатический отток:	<i>nodi lymphatici cervicales laterales profundi</i> .

### *Tonsilla pharyngea*, глоточная миндалина

Топография:	на границе верхней и задней стенок глотки, в области свода глотки.
Источник кровоснабжения:	<i>arteria pharyngea ascendens</i> (из <i>arteria carotis externa</i> ).
Венозный отток:	<i>venae pharyngeae</i> .
Источник иннервации:	ЭСИ: <i>plexus caroticus externus</i> ; ЭПИ: <i>nervus vagus, nervus glossopharyngeus</i> .

Лимфатический отток: *nodi lymphatici retropharyngeales, cervicales laterales profundi.*

***Tonsilla tubaria*, трубная миндалина**

Топография: в слизистой оболочке носоглотки вокруг глоточного отверстия слуховой трубы.

Источник кровоснабжения: *arteria pharyngea ascendens* (из *arteria carotis externa*).

Венозный отток: *venae pharyngeae.*

Источник иннервации: ЭСИ: *plexus caroticus externus*;  
ЭПИ: *nervus vagus, nervus glossopharyngeus.*

Лимфатический отток: *nodi lymphatici retropharyngeales, cervicales laterales profundi.*

***Thymus*, вилочковая железа**

Топография: **голотопия:** расположена в верхнем средостении, позади рукоятки и части тела грудины; **скелетотопия:** у детей железа проецируется вверху на 1–1,5 см над рукояткой грудины, внизу достигает III–IV, а иногда V ребра. У взрослых верхний край находится за рукояткой грудины на различном расстоянии от ее вырезки книзу. Нижний край соответствует II межреберью или III ребру; **синтопия:** у детей до трех лет шейная часть железы находится за грудино-щитовидными и грудино-подъязычными мышцами. Задняя поверхность прилежит к трахее. Боковой поверхностью железа соприкасается справа с внутренней яремной веной, общей сонной артерией, частично с блуждающим нервом; слева железа прилежит к левой нижней щитовидной артерии, внутренней яремной вене, общей сонной артерии, блуждающему нерву. Грудной отдел передней поверхностью прилежит к задней поверхности грудины. Нижняя поверхность железы прилежит к перикарду. Задняя поверхность прилежит к верхней полой вене, к левой плечеголовной вене и к плечеголовному стволу.

Передненаружные поверхности справа и слева покрыты плеврой. У взрослых позади рукоятки грудины находится клетчатка, в которой обнаруживаются различной величины железистые остатки.

<b>Источник кровоснабжения:</b>	<i>rami thymici arteriae thoracicae internae, rami thymici aortae.</i>
<b>Венозный отток:</b>	<i>venae thymici</i> (в <i>venae thoracica interna et brachiocephalica</i> ).
<b>Источник иннервации:</b>	ЭСИ: <i>rami thymici</i> (из <i>ganglion cervicothoracicum</i> ); ЭПИ: <i>nervus vagus</i> .
<b>Лимфатический отток:</b>	<i>nodi lymphatici mediastinales anteriores, tracheobronchiales, parasternales.</i>

### *Lien*, селезенка

<b>Топография:</b>	<i>голотопия</i> : верхний этаж брюшной полости, левое подреберье; <i>скелетотопия</i> : на уровне от IX до XI ребра по средней подмышечной линии; длинная ось органа соответствует длинной оси X ребра слева (на задней грудной стенке); верхний полюс — по лопаточной линии на уровне IX ребра слева, тела X грудного позвонка; нижний полюс — по передней подмышечной линии на уровне XI ребра, нижнего края тела I поясничного позвонка; <i>синтопия</i> : сверху — диафрагма, справа — желудок, снизу — левый надпочечник и почка, поперечная ободочная кишка, хвост поджелудочной железы. Отношение к брюшине — интраперитонсальное.
<b>Источник кровоснабжения:</b>	<i>arteria lienalis</i> (из <i>truncus coeliacus</i> ).
<b>Венозный отток:</b>	<i>vena lienalis</i> (в <i>vena portae</i> ).
<b>Источник иннервации:</b>	ЭСИ: <i>plexus lienalis</i> (из <i>plexus coeliacus</i> ); ЭПИ: <i>nervus vagus</i> .
<b>Лимфатический отток:</b>	<i>nodi lymphatici lienales, coeliaci</i> (только от капсулы), паренхима не содержит лимфатических сосудов.

# ЦЕНТРАЛЬНАЯ НЕРВНАЯ СИСТЕМА

---

## СПИННОЙ МОЗГ

### Серое вещество

Название	Локализация	Функция
Пучковые клетки. <i>cellulae disseminatae</i>	Диффузно рас- сеяны в сером веществе спинного мозга	Связывают между собой сегменты спинного мозга (часть сегментарного аппарата)
Ретикулярная формация. <i>formatio reticularis</i>	На уровне шейных сегментов — меж- ду передними и задними рогами, на уровне верхнегруд- ных сегментов — между боковыми и задними рогами, прилежит к серому веществу	Активирует или тор- мозит деятельность спинного мозга, связывает спинной мозг с головным

Название	Локализация	Функция
<b>Передний столб</b>		
Заднелатеральное ядро. <i>nucleus posterolateralis</i>	Позади переднелатерального ядра в $C - Th_1$ и $L - S_1$ сегментах	Скопление двигательных нейронов
Заднемедиальное ядро. <i>nucleus posteromedialis</i>	Рядом с белой спайкой в $Th_1 - S_1$ сегментах	Скопление двигательных нейронов
Заднелатеральное ядро. <i>nucleus retroposterolateralis</i>	Позади заднелатерального ядра в $C_4 - Th_1$ и $S_1 - S_3$ сегментах	Скопление двигательных нейронов
Перднелатеральное ядро. <i>nucleus anterolateralis</i>	Перднелатеральный отдел $C_4 - C_8$ и $L - S_1$ сегментов	Скопление двигательных нейронов
Перднемедиальное ядро. <i>nucleus anteromedialis</i>	Перднемедиальный отдел	Скопление двигательных нейронов
Поясничное дорсальное ядро. <i>nucleus lumbodorsalis</i>	В $L_1 - S_1$ сегментах	Скопление двигательных нейронов
Центральное ядро. <i>nucleus centralis</i>	В $Th - L_3$ , $S - S_3$ сегментах	Скопление двигательных нейронов
Ядро диафрагмального нерва. <i>nucleus nervi phrenici</i>	В середине переднего рога $C_1 - C_7$ сегментов	Скопление двигательных нейронов
Ядро добавочного нерва. <i>nucleus nervi accessorii</i>	Вблизи переднелатерального ядра в $C - C_6$ сегментах	Двигательное спинномозговое ядро добавочного нерва
<b>Задний столб</b>		
Вторичное висцеральное вещество. <i>substantia visceralis secundaria</i>	Несколько дорсальнее центрального промежуточного вещества	Скопление вегетативных нейронов



Название	Локализация	Функция
Губчатая зона, <i>zona spongiosa</i>	По периферии заднего рога, дорсальнее студенистого вещества	Связывает между собой сегменты спинного мозга (часть сегментарного аппарата)
Собственное ядро заднего рога, <i>nucleus proprius cornus posterioris</i>	Основная масса заднего рога	Скопление вставочных нейронов (второй нейрон спинно-таламических путей)
Студенистое вещество, <i>substantia gelatinosa</i>	По периферии верхушки заднего рога	Связывает между собой сегменты спинного мозга (часть сегментарного аппарата)
<b>Боковой столб</b>		
Грудное ядро, <i>nucleus thoracicus</i> , ядро Штиллинга—Кларка	На медиальной стороне в основании заднего рога $C_8—L_2$ сегментов	Скопление вставочных нейронов (второй нейрон заднего спинно-мозжечкового пути)
Крестцовые парасимпатические ядра, <i>nuclei parasympathici sacrales</i>	В $S_3—S_4$ сегментах кпереди от латерального промежуточного вещества	Скопление парасимпатических нейронов
Промежуточное латеральное вещество, <i>substantia intermedia lateralis</i>	Латерально в $C_8—L_3$ сегментах	Скопление вегетативных симпатических нейронов
Центральное промежуточное (серое) вещество, <i>substantia (grisea) intermedia centralis</i>	Промежуточная зона спинного мозга, около центрального канала $Th_1—L_3$ сегментов	Скопление вставочных нейронов (второй нейрон переднего спинно-мозжечкового пути)

## Белое вещество

Название	Локализация	Функция
Пограничная зона, <i>zona terminalis</i>	В области вершушки заднего рога	Часть заднего корешка в пределах спинного мозга
<b>Передний канатик</b>		
Медиальный продольный пучок, <i>fasciculus longitudinalis medialis</i>	Между передним корково-спинномозговым путем спереди и передней серой спайкой сзади	Соединяет двигательные ядра III, IV, VI, IX и вестибулярные ядра VIII черепных нервов с мотонейронами спинного мозга, иннервирующими мышцы шеи, проводит импульсы, координирующие сочетанный поворот головы и глаз в ответ на слуховые и зрительные раздражения
Передние собственные пучки, <i>fasciculi proprii anteriores</i>	По периферии переднего рога спинного мозга	Связывают между собой сегменты спинного мозга (часть сегментарного аппарата)
Передний корково-спинномозговой путь, <i>tractus corticospinalis anterior</i>	Медиальный отдел переднего канатика	Часть пирамидной системы, сознательный двигательный путь
Передний спинно-галамический путь, <i>tractus spinothalamicus anterior</i>	Кпереди от ретикулярно-спинномозгового пути	Проводит импульсы тактильной чувствительности (осознание и давление)

Название	Локализация	Функция
Покрышечно-спинномозговой путь, <i>tractus tectospinalis</i>	Непосредственно примыкает к передней срединной щели	Позволяет осуществлять бессознательные движения в ответ на слуховые и зрительные раздражения, часть экстрапирамидной системы
Преддверно-спинномозговой путь, <i>tractus vestibulospinalis</i>	На границе переднего канатика с боковым, около передне-латеральной борозды спинного мозга	Регулирует бессознательные движения в ответ на изменение положения тела в пространстве, часть экстрапирамидной системы
Ретикулярно-спинномозговой путь, <i>tractus reticulospinalis</i>	Центральная часть переднего канатика, латеральнее переднего корково-спинномозгового пути	Проводит импульсы, активирующие или тормозящие рефлекторную деятельность спинного мозга
<b>Боковой канатик</b>		
Задний спинно-мозжечковый путь, <i>tractus spinocerebellaris posterior</i> , пучок Флексига	Заднелатеральный отдел бокового канатика, около заднелатеральной борозды спинного мозга	Проводит импульсы проприоцептивной чувствительности
Красноядерно-спинномозговой путь, <i>tractus rubrospinalis</i>	Кпереди от латерального корково-спинномозгового пути	Проводит импульсы автоматического управления движениями и тонусом скелетных мышц, основной путь экстрапирамидной системы
Латеральные собственные пучки, <i>fasciculi proprii laterales</i>	По периферии бокового рога спинного мозга	Связывают между собой сегменты спинного мозга (часть сегментарного аппарата)

Название	Локализация	Функция
Латеральный корково-спинномозговой путь, <i>tractus corticospinalis lateralis</i>	Медиальнее заднего спинно-мозжечкового пути	Часть пирамидной системы, сознательный двигательный путь
Латеральный спинно-таламический путь, <i>tractus spinothalamicus lateralis</i>	Передний отдел бокового канатика, медиальнее переднего спинно-мозжечкового пути	Проводит импульсы температурной и болевой чувствительности
Оливо-спинномозговой путь, <i>tractus olivospinalis</i>	На периферии переднего спинно-мозжечкового пути, на границе с передним канатиком	Проводит импульсы автоматического бессознательного управления движениями и тонусом скелетных мышц, часть экстрапирамидной системы
Передний спинно-мозжечковый путь, <i>tractus spinocerebellaris anterior</i> , пучок Говерса	Переднелатеральный отдел бокового канатика, около переднелатеральной борозды спинного мозга	Проводит импульсы проприоцептивной чувствительности
Спинно-покрышечный путь, <i>tractus spinotectalis</i>	Спереди латерального спинно-таламического пути	Проводит импульсы экстероцептивной чувствительности
Спинно-оливный путь, <i>tractus spinoolivaris</i>	Вблизи передних корешковых нитей рядом с оливо-спинномозговым путем	Несет информацию от кожных, мышечных и сухожильных рецепторов
Спинно-ретикулярный путь, <i>tractus spinoreticularis</i>	Позади спинно-оливного пути	Образует двусторонние проекции на все отделы стволовой ретикулярной формации

Название	Локализация	Функция
<b>Задний канатик</b>		
<b>Задние собственные пучки, fasciculi proprii posteriores</b>	Прилежат к заднему рогу спинного мозга	Связывают между собой сегменты спинного мозга (часть сегментарного аппарата)
<b>Клиновидный пучок, fasciculus cuneatus, пучок Бурдаха</b>	В заднем канатике латерально	Проводит импульсы сознательной проприоцептивной чувствительности от 12 верхних сегментов спинного мозга
<b>Тонкий пучок, fasciculus gracilis, пучок Голя</b>	В заднем канатике медиально	Проводит импульсы сознательной проприоцептивной чувствительности от 19 нижних сегментов спинного мозга

# ПРОДОЛГОВАТЫЙ МОЗГ

## Серое вещество

Название	Локализация	Функция
Двойное ядро. <i>nucleus ambiguus</i>	Латеральное ядро подъязычного нерва, проецируется в обла- сти каудальной ямки	Двигательное ядро языкоглоточного, блуждающего и доба- вочного нервов
Добавочное клиновидное ядро, <i>nucleus cuneatus accessorius</i>	Латерально от верх- ней части клиновид- ного ядра	Место начала наруж- ных дугообразных волокон
Заднее добавоч- ное оливное ядро. <i>nucleus olivaris accessorius posterior</i>	Кзади от нижнего оливного ядра	Входит в состав экстрапирамидной системы
Заднее ядро блуждающего нерва. <i>nucleus dorsalis nervi vagi</i>	Проецируется в области треугольника блуждающего нерва	Парасимпатическое ядро блуждающего нерва
Клиновидное ядро. <i>nucleus cuneatus</i>	В дорсальной части продолговатого мозга, у нижнего угла ромбовидной ямки	Скопление двух ней- ронов клиновидного пучка
Медиальное до- бавочное оливное ядро, <i>nucleus olivaris accessorius medialis</i>	Кнутри от нижнего оливного ядра	Входит в состав экстрапирамидной системы

Название	Локализация	Функция
Нижнее оливное ядро, <i>nucleus olivaris inferior</i>	В оливе, латеральное пирамиды	Входит в состав экстрапирамидной системы, функционирует вместе с зубчатым ядром мозжечка
Нижнее слюноотделительное ядро, <i>nucleus salivatorius inferior</i>	Между нижним оливным ядром и двойным ядром	Парасимпатическое ядро языкоглоточного нерва
Ретикулярная формация, <i>formatio reticularis</i>	Выше оливных ядер и в межolivном слое в дорсомедиальной части продолговатого мозга	Активирует или тормозит работу выше- и нижележащих отделов ЦНС, содержит дыхательный, сосудодвигательный и другие центры
Спинальное ядро тройничного нерва, <i>nucleus spinalis nervi trigeminalis</i>	На всем протяжении продолговатого мозга, заходит в верхние пять шейных сегментов спинного мозга	Чувствительное ядро тройничного нерва
Тонкое ядро, <i>nucleus gracilis</i>	В дорсальной части продолговатого мозга, у нижнего угла ромбовидной ямки, медиально от клиновидного ядра	Скопление двух нейронов тонкого пучка
Ядро добавочного нерва, <i>nucleus nervi accessorii</i>	Ниже двойного ядра и продолжается в сером веществе спинного мозга на протяжении верхних 5–6 шейных сегментов	Двигательное ядро добавочного нерва

Название	Локализация	Функция
Ядро одиночного пути, <i>nucleus solitarius</i>	Латеральнее двойного ядра от середины ромбовидной ямки до перекреста пирамид, проецируется латеральнее пограничной борозды	Чувствительное ядро лицевого, языкоглоточного и блуждающего нервов (вкусовая чувствительность)
Ядро подъязычного нерва, <i>nucleus nervi hypoglossi</i>	В области нижнего угла ромбовидной ямки, проецируется на треугольник подъязычного нерва	Двигательное ядро подъязычного нерва

### Белое вещество

Название	Локализация	Функция
Бульбарно-галамический путь, <i>tractus bulbothalamicus</i>	Образует медиальную петлю в межolivном слое дорсально и частично дорсо-латерально, перекрещивается в межolivном слое	Образован аксонами нейронов тонкого и клиновидного ядер
Задний продольный пучок, <i>fasciculus longitudinalis posterior</i> , пучок Шютца	Дорсально от межolivного слоя и ядра подъязычного нерва	Соединяет между собой гипоталамус, добавочное, верхнее и нижнее слюноотделительные, двойное ядра, заднее ядро блуждающего нерва, ядро одиночного пути, ядра лицевого и подъязычного нервов



Название	Локализация	Функция
Задний спинно-мозжечковый путь, <i>tractus spinocerebellaris posterior</i> , пучок Флексига	В дорсальной части, переходит в нижние ножки мозжечка	Проводит импульсы проприоцептивной чувствительности
Корково-спинномозговой путь, <i>tractus corticospinalis</i>	Вентрально, в пирамидах продолговатого мозга	Часть пирамидной системы, сознательный двигательный путь, после частичного перекреста на границе со спинным мозгом делится на передний и боковой
Корково-ядерный путь, <i>tractus corticonuclearis</i>	В вентральной части продолговатого мозга	Часть пирамидной системы, сознательный двигательный путь к ядрам черепных нервов
Красноядерно-спинномозговой путь, <i>tractus rubrospinalis</i>	Вентро-латеральное перекреста медиальных петель	Проводит импульсы автоматического бессознательного управления движениями и тонусом скелетных мышц, часть экстрапирамидной системы
Медиальный продольный пучок, <i>fasciculus longitudinalis medialis</i>	Дорсальное перекреста медиальных петель	Проводит импульсы, координирующие сочетанный поворот головы и глаз в ответ на слуховые и зрительные раздражения
Наружные дугообразные волокна, <i>fibrae arcuatae externae</i>	В дорсальной части, переходит в нижние ножки мозжечка	Проводит импульсы проприоцептивной чувствительности

Название	Локализация	Функция
Одиночный путь, <i>tractus solitarius</i>	Между двойным ядром вентрально и ядром одиночного пути дорсально	Вкусовые волокна лицевого, языкоглоточного и блуждающего нервов к ядру одиночного пути
Оливо-мозжечковый путь, <i>tractus olivocerebellaris</i>	В дорсальной части, переходит в нижние ножки мозжечка	Связывает оливные ядра продолговатого мозга и зубчатые ядра мозжечка, афферентный проводящий путь
Оливо-спинномозговой путь, <i>tractus olivospinalis</i>	В вентральной части продолговатого мозга, латеральное пирамид	Проводит импульсы автоматического бессознательного управления движениями и тонусом скелетных мышц, часть экстрапирамидной системы
Передний спинно-мозжечковый путь, <i>tractus spinocerebellaris anterior</i> , пучок Говерса	Вентро-латеральное перекреста медиальных петель	Проводит импульсы проприоцептивной чувствительности
Покрышечно-спинномозговой путь, <i>tractus tectospinalis</i>	Вентро-латеральное перекреста медиальных петель	Позволяет осуществлять бессознательные движения в ответ на слуховые и зрительные раздражения, часть экстрапирамидной системы
Преддверно-спинномозговой путь, <i>tractus vestibulospinalis</i>	Вентро-латерально, дорсальное олив	Регулирует бессознательные движения в ответ на изменение положения тела в пространстве, часть экстрапирамидной системы

Название	Локализация	Функция
Ретикулярно-спинномозговой путь, <i>tractus reticulospinalis</i>	Вентральнее перекреста медиальных петель	Проводит импульсы, активирующие или тормозящие рефлекторную деятельность спинного мозга
Спинномозговой путь тройничного нерва, <i>tractus spinalis nervi trigeminalis</i>	Латеральнее спинномозгового ядра тройничного нерва	Афферентные волокна тройничного нерва, проводящие импульсы температурной и болевой чувствительности
Спинно-оливный путь, <i>tractus spinoolivaris</i>	В вентральной части продолговатого мозга, латеральнее пирамид	Афферентный проводящий путь

## МОСТ

## Серое вещество

Название	Локализация	Функция
Верхнее преддверное ядро, <i>nucleus vestibularis superior</i> , ядро Бехтерева	В латеральном отделе моста, выше латерального ядра и проецируется на вестибулярное поле ромбовидной ямки	Содержит вторые нейроны вестибулярного проводящего пути, связано с медиальным продольным пучком и мозжечком
Верхнее слюноотделительное ядро, <i>nucleus salivatorius superior</i>	В ретикулярной формации латеральнее и дорсальнее двигательного ядра лицевого нерва	Парасимпатическое ядро лицевого нерва
Двигательное ядро тройничного нерва, <i>nucleus motorius nervi trigeminalis</i>	В дорсо-латеральной части верхнего отдела покрышки моста, проецируется в области краниальной ямки	Двигательное ядро тройничного нерва
Заднее улитковое ядро, <i>nucleus cochlearis dorsalis</i>	В латеральном отделе моста и проецируется на вестибулярное поле ромбовидной ямки, латеральнее вестибулярных ядер	Содержит вторые нейроны слухового проводящего пути
Заднее ядро трапециевидного тела, <i>nucleus corporis trapezoidei posterior</i>	Между волокнами трапециевидного тела позади переднего ядра	Вставочные нейроны слухового проводящего пути

Название	Локализация	Функция
Латеральное преддверное ядро. <i>nucleus vestibularis lateralis</i> , ядро Дейтерса	В латеральном отделе моста, вблизи латерального кармана и проецируется на вестибулярное поле ромбовидной ямки	Содержит вторые нейроны вестибулярного проводящего пути, аксоны нейронов образуют вестибулярно-спинно-мозговую путь и участвуют в образовании медиального продольного пучка
Медиальное преддверное ядро. <i>nucleus vestibularis medialis</i> , ядро Швальбе	В латеральном отделе моста, латерально от пограничной борозды и проецируется на вестибулярное поле ромбовидной ямки	Содержит вторые нейроны вестибулярного проводящего пути, аксоны входят в состав медиального продольного пучка
Мостовое ядро тройничного нерва, <i>nucleus pontinus nervi trigeminalis</i>	Латеральнее и кзади от двигательного ядра, проецируется на голубоватое место	Чувствительное ядро тройничного нерва, воспринимает тактильную чувствительность
Нижнее преддверное ядро. <i>nucleus vestibularis inferior</i> , ядро Роллера	В латеральном отделе ретикулярной формации моста и проецируется на вестибулярное поле ромбовидной ямки	Содержит вторые нейроны вестибулярного проводящего пути, связано с мозжечком и медиальным продольным пучком
Переднее улитковое ядро. <i>nucleus cochlearis ventralis</i> .	В латеральном отделе моста и проецируется на вестибулярное поле ромбовидной ямки, латеральнее вестибулярных ядер	Содержит вторые нейроны слухового проводящего пути
Переднее ядро трапециевидного тела. <i>nucleus corporis trapezoidei anterior</i>	В задне-боковых отделах трапециевидного тела	Вставочные нейроны слухового проводящего пути

Название	Локализация	Функция
Ретикулярная формация, <i>formatio reticularis</i>	Над трапециевидным телом в покрывке моста	Активирует или тормозит работу выше и ниже лежащих отделов ЦНС, осуществляет интеграцию висцеральных функций с сокращением произвольной мускулатуры
Слезное ядро, <i>nucleus lacrimalis</i>	Позади верхнего слюноотделительного ядра	Парасимпатическое ядро лицевого нерва, часть верхнего слюноотделительного ядра
Среднемозговое ядро тройничного нерва, <i>nucleus mesencephalicus nervi trigeminalis</i>	В покрывке моста, переходит в средний мозг	Ядро проприоцептивной чувствительности для жевательных мышц и мышц глазного яблока
Ядра латеральной петли, <i>nuclei lemnisci lateralis</i>	По ходу латеральной петли	Вставочные нейроны слухового проводящего пути
Ядра моста, <i>nuclei pontis</i>	В вентральной части моста	Часть экстрапирамидной системы, вставочные нейроны
Ядро лицевого нерва, <i>nucleus nervi facialis</i>	В ретикулярной формации, латерально и глубже ядра отводящего нерва, проецируется латеральнее лицевого холмика ромбовидной ямки	Двигательное ядро лицевого нерва
Ядро отводящего нерва, <i>nucleus nervi abducentis</i>	В глубине лицевого холмика ромбовидной ямки	Двигательное ядро отводящего нерва

## Белое вещество

Название	Локализация	Функция
Задний продольный пучок, <i>fasciculus longitudinalis dorsalis</i> , пучок Шютца	Над ретикулярной формацией в покрывке моста	Соединяет между собой гипоталамус, добавочное, верхнее и нижнее слюноотделительные, двойное ядра, заднее ядро блуждающего нерва, ядро одиночного пути, ядра лицевого и подъязычного нервов
Корково-спинномозговой путь, <i>tractus corticospinalis</i>	В основании моста	Сознательные двигательные пути
Корково-мостовой путь, <i>tractus corticopontinus</i>	В основании моста	Проводит импульсы автоматического бессознательного управления движениями и тонусом скелетных мышц, часть экстрапирамидной системы
Корково-ядерный путь, <i>tractus corticonuclearis</i>	В основании моста	Сознательные двигательные пути к ядрам черепных нервов
Красноядерно-спинномозговой путь, <i>tractus rubrospinalis</i>	Вентральнее трапециевидного тела	Проводит импульсы автоматического бессознательного управления движениями и тонусом скелетных мышц, часть экстрапирамидной системы
Латеральная петля, <i>lemniscus lateralis</i>	Сбоку и выше медиальной петли	Слуховой проводящий путь

Название	Локализация	Функция
Медиальная петля, <i>lemniscus medialis</i>	Над трапецевидным телом в покрывке моста	Проводящий путь сознательной проприоцептивной чувствительности
Медиальный продольный пучок, <i>fasciculus longitudinalis medialis</i>	Дорсальнее покрывочно-спинномозгового пути, в покрывке моста	Проводит импульсы, координирующие сочетанный поворот головы и глаз в ответ на слуховые и зрительные раздражения
Мосто-мозжечковый путь, <i>tractus pontocerebellaris</i>	Средние ножки мозжечка, поперечные волокна	Отростки нейронов ядер моста, часть экстрапирамидной системы
Передний спинно-мозжечковый путь, <i>tractus spinocerebellaris anterior</i> , пучок Говерса	Дорсальнее трапецевидного тела	Проводит импульсы проприоцептивной чувствительности
Покривечно-спинномозговой путь, <i>tractus tectospinalis</i>	Вентрально от медиального продольного пучка	Проводит импульсы автоматического бессознательного управления движениями и тонусом скелетных мышц, часть экстрапирамидной системы
Ретикулярно-спинномозговой путь, <i>tractus reticulospinalis</i>	Вентральнее трапецевидного тела	Проводит импульсы, активирующие или тормозящие рефлекторную деятельность спинного мозга
Спинномозговая петля, <i>lemniscus spinalis</i>	Латеральнее медиальной петли	Отростки второго нейрона спинно-таламических проводящих путей



Название	Локализация	Функция
Трапециевидное тело, <i>corpus trapezoideum</i>	Проходит поперечно на границе покрывки и базилярной части моста	Часть слухового проводящего пути
Тройничная петля, <i>lemniscus trigeminalis (tractus trigeminothalamicus)</i>	Выше латеральной петли в покрывке моста	Отростки нейронов чувствительных ядер тройничного, лицевого, языкоглоточного и блуждающего нервов, проводящие импульсы от рецепторов головы

## МОЗЖЕЧОК

### Серое вещество

Название	Локализация	Функция
Кора мозжечка, <i>cortex cerebelli</i>	Покрывает поверхность полушарий и червя мозжечка	Состоит из трех слоев
Молекулярный слой, <i>stratum moleculare (plexiforme)</i>		Преимущественно ветвящиеся дендриты и аксоны, небольшое количество тел вставочных нейронов
Слой грушевидных нейронов, <i>stratum neurium piriformium</i>		Эффекторные нейроны, грушевидные клетки Пуркинье
Зернистый слой, <i>stratum granulosum</i>		Плотно расположенные, небольшие по размеру вставочные нейроны
Зубчатое ядро, <i>nucleus dentatus</i>	В центре полушария	Контролирует движения конечностей и тонус мышц
Пробковидное ядро, <i>nucleus emboliformis</i>	Латеральное ядро шатра	Контролирует движения шеи и туловища
Шаровидное ядро, <i>nucleus globosus</i>	Латеральное ядро шатра	Контролирует движения шеи и туловища
Ядро шатра, <i>nucleus fastigi</i>	Наиболее медиально в черве мозжечка	Связано с вестибулярным аппаратом

## Белое вещество

Название	Локализация	Функция
Вестибулярно-мозжечковые волокна, <i>fibrae vestibulocerebellares</i>	Нижние ножки мозжечка	Часть проводящего пути вестибулярного анализатора
Задний спинно-мозжечковый путь, <i>tractus spinocerebellaris posterior</i>	Нижние ножки мозжечка	Проводит импульсы проприоцептивной чувствительности
Зубчато-красноядерный путь, <i>tractus dentatorubralis</i>	Верхние ножки мозжечка	Проводит импульсы автоматического бессознательного управления движениями и тонусом скелетных мышц, часть экстрапирамидной системы
Зубчато-галамический путь, <i>tractus dentatothalamicus</i>	Верхние ножки мозжечка	Эфферентный проводящий путь мозжечка
Мозжечково-вестибулярные волокна, <i>fibrae cerebellovestibulares</i>	Нижние ножки мозжечка	Часть проводящего пути вестибулярного анализатора
Мосто-мозжечковый путь, <i>tractus pontocerebellaris</i>	Средние ножки мозжечка	Проводит импульсы автоматического бессознательного управления движениями и тонусом скелетных мышц, часть экстрапирамидной системы
Наружные дугообразные волокна, <i>fibrae arcuatae externae</i>	Нижние ножки мозжечка	Проводят импульсы проприоцептивной чувствительности

Название	Локализация	Функция
Оливо-мозжечковые волокна, <i>fibrae olivocerebellares</i>	Нижние ножки мозжечка	Афферентный проводящий путь мозжечка
Передний спинно-мозжечковый путь, <i>tractus spinocerebellaris anterior</i>	Верхние ножки мозжечка	Проводит импульсы проприоцептивной чувствительности

# СРЕДНИЙ МОЗГ

## Серое вещество

Название	Локализация	Функция
Добавочное ядро глазодвигательно-го нерва, <i>nucleus accessorius nervi oculomotorii</i> , ядро Якубовича, ядро Вестфalia–Эдингера	Под водопроводом мозга, в центральном сером веществе, на уровне верхних холмиков	Парасимпатическое ядро глазодвигательного нерва
Красное ядро, <i>nucleus ruber</i>	Дорсальнее черного вещества, в покрышке среднего мозга	Часть экстрапирамидной системы
Межножковое ядро, <i>nucleus interpeduncularis</i>	В области дна межножковой ямки	Входит в состав обонятельного проводящего пути
Промежуточное ядро, <i>nucleus interstitialis</i> , ядро Кахаля	Краниальнее и несколько выше ядра глазодвигательного нерва, дорсальнее покрышечно-спинномозгового пути	Аксоны участвуют в образовании медиального продольного пучка и частично ретикуло-спинномозгового пути
Ретикулярная формация, <i>formatio reticularis</i>	В покрышке среднего мозга, между медиальной петлей и центральным серым веществом	Активирует и тормозит функции выше- и нижележащих отделов ЦНС
Серый слой верхнего холмика, <i>stratum griseum colliculi superioris</i>	В толще верхнего холмика крыши среднего мозга	Входит в состав зрительного пути

Название	Локализация	Функция
Среднемозговое ядро тройничного нерва, <i>nucleus mesencephalicus nervi trigeminalis</i>	Латерально от водопровода мозга, спускается в мост	Ядро проприоцептивной чувствительности для жевательных мышц и мышц глазного яблока
Центральное серое вещество, <i>substantia grisea centralis</i>	Вокруг водопровода мозга	Дает начало центральному покрывному пути
Черное вещество, <i>substantia nigra</i> (Земмеринга)	В ножке мозга, является границей между покрывкой среднего мозга и основанием ножки мозга	Регулирует бессознательные движения и мышечный тонус, часть экстрапирамидной системы
Центральное непарное ядро, <i>nucleus centralis impar</i>	Под водопроводом мозга, в центральном сером веществе, на уровне верхних холмиков	Взаимосвязано с каудальными сегментами основных двигательных ядер обеих сторон, отвечающих за иннервацию медиальных прямых мышц
Ядро блокового нерва, <i>nucleus nervi trochlearis</i>	Под водопроводом мозга, в центральном сером веществе, на уровне нижних холмиков	Двигательное ядро блокового нерва
Ядро глазодвигательного нерва, <i>nucleus nervi oculomotorii</i>	Под водопроводом мозга, в центральном сером веществе, на уровне верхних холмиков	Двигательное ядро глазодвигательного нерва
Ядро нижнего холмика, <i>nucleus colliculi inferioris</i>	В толще нижнего холмика крыши среднего мозга	Входит в состав слухового пути

## Белое вещество

Название	Локализация	Функция
Задний продольный пучок, <i>fasciculus longitudinalis dorsalis</i> , пучок Шютца	Над ретикулярной формацией, латеральное и вентральное водопровода мозга	Соединяет между собой гипоталамус, добавочное, верхнее и нижнее слюноотделительные, двойное ядра, заднее ядро блуждающего нерва, ядро одиночного пути, ядра лицевого и подъязычного нервов
Зубчато-красноядерный путь, <i>tractus dentatorubralis</i>	Вентральное водопровода мозга, образует перекрест верхних мозжечковых ножек	Проводит импульсы автоматического бессознательного управления движениями и тонусом скелетных мышц, часть экстрапирамидной системы
Зубчато-таламический путь, <i>tractus dentatothalamicus</i>	Вентральное водопровода мозга, проходит транзитом через красное ядро, образует перекрест верхних мозжечковых ножек	Эфферентный проводящий путь мозжечка
Корково-спинномозговой путь, <i>tractus corticospinalis</i>	Латеральный отдел средней части основания ножки мозга	Сознательный двигательный путь, часть пирамидной системы
Корково-мостовой путь, <i>tractus corticopontinus</i>	Внутренние (1/5) и наружные (1/5) отделы основания ножки мозга	Проводит импульсы автоматического бессознательного управления движениями и тонусом скелетных мышц, часть экстрапирамидной системы

Название	Локализация	Функция
Корково-ретикулярные волокна, <i>fibrae corticoreticulares</i>	В толще ножки мозга	Связывают двигательные зоны коры большого мозга и ретикулярную формуляцию
Корково-ядерный путь, <i>tractus corticonuclearis</i>	Медиальный отдел средней части основания ножки мозга	Сознательный двигательный путь, часть пирамидной системы
Красноядерно-спинномозговой путь, <i>tractus rubrospinalis</i> (Монакова)	Вентро-латеральное красное ядро, образует вентральный перекрест покрывки (Фореля)	Проводит импульсы автоматического бессознательного управления движениями и тонусом скелетных мышц, часть экстрапирамидной системы
Латеральная петля, <i>lemniscus lateralis</i>	К нижним холмикам и медиальному коленчатому телу	Часть слухового проводящего пути
Медиальная петля, <i>lemniscus medialis</i>	Латеральное и выше красного ядра	Проводящий путь сознательной проприоцептивной чувствительности
Медиальный продольный пучок, <i>fasciculus longitudinalis medialis</i>	Под водопроводом мозга	Проводит импульсы, координирующие сочетанный поворот головы и глаз в ответ на слуховые и зрительные раздражения
Покрывшечно-бульбарный путь, <i>tractus tectobulbaris</i>	Вентральное заднего продольного пучка	Зрительно-звуковой рефлекторный путь к ядрам черепных нервов
Покрывшечно-спинномозговой путь, <i>tractus tectospinalis</i>	Вентральное заднего продольного пучка, образует дорсальный перекрест покрывки (Мейнерта)	Зрительно-звуковой рефлекторный путь



Название	Локализация	Функция
Спинномозговая петля. <i>lemniscus spinalis</i>	Латеральнее медиальной петли	Отростки второго нейрона, расположенного в собственных ядрах заднего рога спинного мозга
Спинно-покрышечный путь, <i>tractus spinotectalis</i>	Дорсальнее тройничной петли и спинно-таламических путей	Афферентный проводящий путь
Среднемозговой путь тройничного нерва. <i>tractus mesencephalicus nervi trigeminalis</i>	Латеральнее центрального серого вещества и водопровода мозга	Афферентные волокна тройничного нерва к его среднемозговому ядру
Тройничная петля. <i>lemniscus trigeminalis</i>	В покрышке среднего мозга дорсальнее медиальной петли	Отростки нейронов чувствительных ядер тройничного, лицевого, языкоглоточного и блуждающего нервов, проводящие импульсы от рецепторов головы
Центральный покрышечный путь, <i>tractus tegmentalis centralis</i>	В покрышке латеральнее медиального продольного пучка	Идет к ретикулярной формации и оливе продолговатого мозга, часть экстрапирамидной системы

## ПРОМЕЖУТОЧНЫЙ МОЗГ

### Серое вещество

Название	Локализация	Функция
<b>Эпиталамус</b>		
Медиальное ядро поводков, <i>nucleus habenularis medialis</i>	В поводках эпиталамуса	Входит в состав обонятельного пути
Латеральное ядро поводков, <i>nucleus habenularis lateralis</i>	В поводках эпиталамуса	Входит в состав обонятельного пути
<b>Таламус</b>		
Передние ядра таламуса, <i>nuclei anteriores thalami:</i>	В области переднего бугорка таламуса	К ним подходят волокна сосцевидно-таламического пучка, отростки нейронов ядер направляются к поясной извилине
• переднее верхнее ядро, <i>nucleus anterodorsalis</i>	Сверху и спереди остальных ядер	
• переднее нижнее ядро, <i>nucleus anteroventralis</i>	Снизу и спереди остальных ядер	
• переднемедиальное ядро, <i>nucleus anteromedialis</i>	Медиально и книзу от переднего нижнего ядра	

Название	Локализация	Функция
Срединные ядра таламуса, <i>nuclei mediani thalami</i> :	Под эпендимой, покрывающей медиальную поверхность таламуса	Скопление нейронов, обладающих нейросекреторной активностью (выделяют вазопрессин, ангиотензин II, ренин)
• передние паравентрикулярные ядра, <i>nuclei paraventriculares anteriores</i>	В передней части стенки III желудочка	
• задние паравентрикулярные ядра, <i>nuclei paraventriculares posteriores</i>	В задней части стенки III желудочка	
• ромбовидное ядро, <i>nucleus rhomboidalis</i>	В метаталамическом сращении	
• соединяющее ядро, <i>nucleus reuniens</i>	Начинается у переднего бугорка таламуса и заходит в межталамическое сращение	
Медиальные ядра таламуса, <i>nuclei mediales thalami</i> :	Медиально от внутренней мозговой полоски	Связаны с другими ядрами таламуса и корой лобной доли
• дорсальное медиальное ядро, <i>nucleus medialis dorsalis</i>	Медиально от внутренней мозговой полоски	Основное ядро в группе, связано с другими ядрами таламуса и корой лобной доли
Вентролатеральные ядра таламуса, <i>nuclei ventrolaterales thalami</i> :	Латерально от внутренней мозговой полоски	
• заднее латеральное ядро, <i>nucleus lateralis posterior</i>	Между подушкой таламуса и верхним латеральным ядром	Связано с корой теменной доли

Название	Локализация	Функция
• <b>верхнее латеральное ядро</b> , <i>nucleus lateralis dorsalis</i>	Спереди и сверху относительно остальных вентролатеральных ядер таламуса	Связано с корой нижней теменной долики и задней части поясной извилины
• <b>переднее нижнее ядро</b> , <i>nucleus ventralis anterior</i>	Самое переднее из вентролатеральных ядер таламуса	Связано с внутримышечными ядрами, бледным шаром и зубчатым ядром мозжечка, с корой предцентральной извилины
• <b>промежуточное нижнее ядро</b> , <i>nucleus ventralis intermedius</i>	Позади переднего нижнего ядра	Входит в состав пути, связывающего ядра мозжечка и красное ядро с моторной корой
• <b>медиальное нижнее ядро</b> , <i>nucleus ventralis medialis</i>	Спереди от задних нижних ядер	Функция не ясна
• <b>заднелатеральное нижнее ядро</b> , <i>nucleus ventralis posterolateralis</i>	Латеральная часть заднего нижнего ядерного комплекса	На нейронах заканчиваются волокна медиальной петли и спинно-таламических путей, по таламо-корковым волокнам передает импульсы в постцентральную извилину
• <b>заднемедиальное нижнее ядро</b> , <i>nucleus ventralis posteromedialis</i>	Между центральным срединным и заднелатеральным нижним ядрами	К нейронам подходят волокна тройничной петли
<b>Паратениальное ядро таламуса</b> , <i>nucleus parataenialis thalami</i>	Между мозговой полоской, лентой таламуса, передневерхним и паравентрикулярным ядрами таламуса	Входит в состав обонятельного проводящего пути

Название	Локализация	Функция
<b>Внутрипластинчатые ядра таламуса, <i>nuclei intralaminares thalami</i>:</b>	Расположены в мозговой пластинке	Являются интегративными ядрами и функционально соответствуют ретикулярной формации.
• <b>центральное срединное ядро, <i>nucleus centromedianus</i></b>	Медиальнее парацентрального ядра	Связаны с полосатым телом и гипоталамусом
• <b>парацентральное ядро, <i>nucleus paracentralis</i></b>	В составе внутренней мозговой пластинки снаружи от центрального срединного ядра	
• <b>парафасцикулярное ядро, <i>nucleus parafascicularis</i></b>	Медиальнее задней части центрального срединного ядра	
• <b>латеральное центральное ядро, <i>nucleus centralis lateralis</i></b>	Дорсо-медиальнее центрального срединного ядра	
• <b>медиальное центральное ядро, <i>nucleus centralis medialis</i></b>	У нижнего края внутренней мозговой полоски	
<b>Задние ядра таламуса, <i>nuclei posteriores thalami</i>:</b>		
• <b>ядра подушки, <i>nuclei pulvinares</i></b>	Задняя часть таламуса	Входят в состав слухового и зрительного проводящих путей, связаны с другими ядрами таламуса, зрительными и слуховыми корковыми центрами речи

Название	Локализация	Функция
• латеральное ядро (коленчатого тела) (дорсальная часть), <i>nucleus (corporis geniculati) lateralis (pars dorsalis)</i>	Задняя часть таламуса, вентральнее ядер подушки таламуса	Входит в состав зрительного проводящего пути
• медиальное ядро (коленчатого тела) (дорсальная часть), <i>nucleus (corporis geniculati) medialis (pars dorsalis)</i>	Задняя часть таламуса, вентральнее ядер подушки таламуса	Входит в состав слухового проводящего пути
Субталамическое ядро, <i>nucleus subthalamicus</i> , Люисово тело	Между внутренней капсулой и неопределенной зоной	Связано с бледным шаром
Ретикулярные ядра таламуса, <i>nuclei reticulares thalami</i>	В латеральной части таламуса между наружной мозговой пластинкой и задней ножкой внутренней капсулы	К ядрам подходят волокна от различных отделов коры полушарий мозга, бледного шара и ретикулярной формации ствола мозга. Волокна от ядер идут к соседним ядрам таламуса и к ретикулярной формации среднего мозга
Неопределенная зона, <i>zona incerta</i>	Дорсальнее субталамического ядра	Является продолжением ретикулярных ядер таламуса и связана с бледным шаром

Название	Локализация	Функция
<b>Метаталамус</b>		
<b>Ядро латерального коленчатого тела</b> (вентральная часть), <i>nucleus corporis geniculati lateralis (pars ventralis)</i>	В толще латерального коленчатого тела	К нейронам подходят волокна зрительного тракта, входит в состав рефлекторной дуги зрачкового рефлекса
<b>Ядро медиального коленчатого тела</b> (вентральная часть), <i>nucleus corporis geniculati medialis (pars ventralis)</i>	В толще медиального коленчатого тела	Входит в состав слухового проводящего пути
<b>Гипоталамус</b>		
<i>Передняя гипоталамическая область</i>		
<b>Предоптическое латеральное ядро</b> , <i>nucleus preopticus lateralis</i>	Ниже передней спайки вблизи терминальной пластинки, латерально	Связано с концевой полоской, медиальным пучком мозга, медиальными ядрами таламуса
<b>Предоптическое медиальное ядро</b> , <i>nucleus preopticus medialis</i>	Ниже передней спайки вблизи терминальной пластинки, медиально	Связано с концевой полоской, медиальным пучком мозга, медиальными ядрами таламуса
<b>Супраоптическое ядро</b> , <i>nucleus supraopticus</i>	Над зрительным перекрестом	Нейроны вырабатывают окситоцин и вазопрессин, волокна нейронов направляются к задней доле гипофиза
<b>Паравентрикулярные ядра</b> , <i>nuclei paraventriculares</i>	На уровне основания гипоталамической борозды кзади от переднего гипоталамического ядра	Нейроны вырабатывают окситоцин и вазопрессин, волокна нейронов направляются к задней доле гипофиза

Название	Локализация	Функция
Переднее гипоталамическое ядро, <i>nucleus hypothalamicus anterior</i>	Позади преоптических ядер	Связано с полушариями большого мозга, концевой полоской, таламусом, с двигательными и вегетативными ядрами; участвует в регуляции сердечной деятельности, кровообращения и секреторной активности желез
<i>Промежуточная гипоталамическая область</i>		
Дугообразное ядро, <i>nucleus arcuatus</i>	В стенке III желудочка вблизи входа в воронку, входит в состав сербугорных ядер	Регулирует гормональную секрецию передней доли гипофиза за счет поступления нейрогормонов из аксонов в воротные сосуды гипофиза
Сербугорные ядра, <i>nuclei tuberales</i>	В задней стенке воронки	Регулируют гормональную секрецию передней доли гипофиза за счет поступления нейрогормонов из аксонов в воротные сосуды гипофиза
Вентромедиальное гипоталамическое ядро, <i>nucleus hypothalamicus ventromedialis</i>	В стенке III желудочка вблизи входа в воронку, входит в состав сербугорных ядер	Регулирует функции передней доли гипофиза за счет выделения нейрогормонов
Дорсомедиальное гипоталамическое ядро, <i>nucleus hypothalamicus dorsomedialis</i>	Вблизи вентромедиального гипоталамического ядра	Регулирует функции передней доли гипофиза за счет выделения нейрогормонов



Название	Локализация	Функция
Дорсальное гипоталамическое ядро. <i>nucleus hypothalamicus dorsalis</i>	Под дорсальной гипоталамической областью	Обладает нейрогуморальной активностью
Заднее перивентрикулярное ядро. <i>nucleus periventricularis posterior</i>	Под эпендимой в заднем отделе боковой стенки III желудочка	Обладает нейрогуморальной активностью
Ядро воронки, <i>nucleus infundibularis</i>	В стенке III желудочка вблизи входа в воронку	Регулируют гормональную секрецию передней доли гипофиза за счет поступления нейрогормонов из аксонов в воротные сосуды гипофиза
<b>Задняя гипоталамическая область</b>		
Заднее гипоталамическое ядро. <i>nucleus hypothalamicus posterior</i>	Позади вентролатерального и вентромедиального гипоталамических ядер на протяжении от сосцевидного тела до гипоталамической борозды	Участвует в регуляции кровообращения, перистальтики и уровня сахара в крови
Латеральные ядра сосцевидного тела. <i>nuclei corporis mammillaris lateralis</i>	В толще сосцевидного тела, вентролатерально	В ядре заканчиваются волокна, идущие в составе свода
Медиальные ядра сосцевидного тела. <i>nuclei corporis mammillaris medialis</i>	В толще сосцевидного тела, дорсомедиально	Волокна нейронов образуют сосцевидно-таламический путь

Название	Локализация	Функция
<i>Дорсальная гипоталамическая область</i>		
Ядро чечевицеобразной петли. <i>nucleus ansae lenticularis</i>	В области переднего края внутренней капсулы	Входит в состав одноименной петли

## Белое вещество

Название	Локализация	Функция
Вентральная супраоптическая спайка, <i>commissura supraoptica ventralis</i> , спайка Гуддена	Примыкает снизу к зрительному перекресту	Соединяет медиальные коленчатые тела между собой
Внутриталамические волокна, <i>fibrae intrathalamicae</i>	Внутри таламуса	Соединяют между собой отдельные ядра таламуса
Гипоталамо-гипофизарный путь, <i>tractus hypothalamohypophysialis</i>	Проходит в стенке воронки	Соединяет супраоптическое и паравентрикулярные ядра с задней долей гипофиза
Дорсальная супраоптическая спайка, <i>commissura supraoptica dorsalis</i> , спайка Мейнерта	Над зрительным перекрестом	Соединяет подталамическое ядро с бледным шаром противоположной стороны
Задний продольный пучок, <i>fasciculus longitudinalis dorsalis</i> , пучок Шютца	Дорсальнее сосцевидно-покрышечного пучка	Содержит большинство перивентрикулярных волокон и соединяет гипоталамус с ядрами ствола мозга
Зубчатоталамический путь, <i>tractus dentatothalamicus</i>	В составе таламического пучка	Связывает мозжечок с латеральным нижним ядром таламуса

Название	Локализация	Функция
Латеральная петля, <i>lemniscus lateralis</i>	Сзади и вентральнее таламуса	Волокна слухового проводящего пути, вступает в медиальное колосчатое тело
Медиальная петля, <i>lemniscus medialis</i>	Сзади и вентральнее таламуса	Волокна проприоцептивной чувствительности, заканчивается в заднелатеральном нижнем ядре таламуса
Медиальный пучок переднего мозга, <i>fasciculus prosencephalicus medialis</i>	Между медиальным и латеральным отделами гипоталамуса	Соединяет отдельные ядра гипоталамуса между собой и продолжается в задний продольный пучок
Межталамическое сращение, <i>adhesio interthalamica</i>	В полости III желудочка	Соединяет правый и левый таламусы
Перивентрикулярные волокна, <i>fibrae periventriculares</i>	Под эпендимой III желудочка	Обеспечивают двусторонние связи медиальных ядер таламуса с ядрами гипоталамуса, входят в состав заднего продольного пучка
Сосцевидно-таламический пучок, <i>fasciculus mamillothalamicus</i>	Кпереди от заднего гипоталамического ядра	Соединяет сосцевидное тело и передние ядра таламуса
Сосцевидно-покрышечный пучок, <i>fasciculus mamillogementalis</i>	Начинается общим стволом с сосцевидно-таламическим пучком и далее идет кзади и разветвляется в покрышке среднего мозга	Соединяет между собой ядра сосцевидного тела и покрышки среднего мозга

Название	Локализация	Функция
Спинномозговая петля, <i>lemniscus spinalis</i>	Сзади и вентральнее таламуса	Волокна болевой чувствительности, заканчивается в задне-латеральном нижнем ядре таламуса
Субталамический пучок, <i>fasciculus subthalamicus</i>	Кпереди от чечевичеобразной петли	Идет от бледного шара к субталамическому ядру
Таламический пучок, <i>fasciculus thalamicus</i>	Выше неопределенной зоны	Состоит из чечевичеобразных петли и пучка, волокон из мозжечка к переднему и латеральному нижним ядрам таламуса
Тройничная петля, <i>lemniscus trigeminalis</i>	Сзади и вентральнее таламуса	Отростки нейронов чувствительных ядер тройничного нерва, заканчивается в заднемедиальном нижнем ядре
Чечевичеобразная петля, <i>ansa lenticularis</i>	Огибает передний край внутренней капсулы, затем идет в составе таламического пучка	Идет от чечевичеобразного ядра к передним ядрам таламуса
Чечевичеобразный пучок, <i>fasciculus lenticularis</i>	Проходит в составе внутренней капсулы, а затем таламического пучка	Идет от чечевичеобразного ядра к передним ядрам таламуса

# КОНЕЧНЫЙ МОЗГ

## Серое вещество

Название	Локализация	Функция
Кора большого мозга. <i>cortex cerebri</i>	Покрывает поверхность полушарий большого мозга	
Молекулярная пластинка. <i>lamina molecularis (plexiformis)</i>		Горизонтально ориентированные нейроны, отростки которых не выходят за пределы коры, а также густые сети, образованные дендритами пирамидных нейронов и аксонами клеток других слоев (тангенциальные волокна). В пластинке оканчиваются волокна из других слоев коры своего и противоположного полушария. Здесь находятся разветвления верхушечных дендритов пирамидных нейронов, на которые переключаются импульсы, приходящие от других корковых нейронов

Название	Локализация	Функция
<b>Наружная зернистая пластинка.</b> <i>lamina granularis externa</i>		Тела звездчатых нейронов и мелких пирамидных клеток, а также сеть тонких нервных волокон. Содержит в основном ассоциативные нейроны, осуществляющие внутрикортковые связи по горизонтали и вертикали
<b>Наружная пирамидная пластинка.</b> <i>lamina pyramidalis externa</i>		Тела пирамидных нейронов среднего размера, отростки которых не образуют длинных проводящих путей. Содержит в основном ассоциативные нейроны, осуществляющие внутрикортковые связи по горизонтали и вертикали
<b>Внутренняя зернистая пластинка.</b> <i>lamina granularis interna</i>		Плотно расположенные звездчатые нейроны, к которым подходят таламо-кортковые пути; пучки тангенциально ориентированных волокон; главный воспринимающий слой коры. Здесь оканчивается большинство специфических проекционных афферентных волокон из таламуса и ядер коленчатых тел

Название	Локализация	Функция
Внутренняя пирамидная пластинка, <i>lamina pyramidalis interna (ganglionaris)</i>		Преимущественно очень крупные пирамидные нейроны (гигантские пирамидные нейроны Беца). Является местом начала эфферентных проекционных путей
Мультиформная пластинка, <i>lamina multiformis</i>		Большое количество мелких полиморфных клеток. От них отходят комиссуральные волокна, а также волокна, направляющиеся в вышележащие корковые слои
Хвостатое ядро, <i>nucleus caudatus</i>	Кпереди и латеральнее таламуса	Подкорковый центр экстрапирамидной системы
Чечевицеобразное ядро, <i>nucleus lentiformis</i> :		
• Скорлупа, <i>putamen</i>	Латеральная часть чечевицеобразного ядра	Регулирует произвольные движения и мышечный тонус, часть экстрапирамидной системы
• Латеральный бледный шар, <i>globus pallidus lateralis</i>	Между скорлупой и медиальным бледным шаром	Регулирует произвольные движения и мышечный тонус, часть экстрапирамидной системы
• Медиальный бледный шар, <i>globus pallidus medialis</i>	Медиальная часть чечевицеобразного ядра	Регулирует произвольные движения и мышечный тонус, часть экстрапирамидной системы

Название	Локализация	Функция
Ограда, <i>claustrum</i>	Между чечевицеобразным ядром и корой островка	Подкорковое ядро полушария большого мозга
Миндалевидное тело, <i>corpus amygdaloideum</i>	В височной доле спереди от нижнего рога бокового желудочка	Связано с корой медиальной поверхности полушария, часть обонятельного мозга. влияет на некоторые вегетативные функции и эмоциональное поведение

### Белое вещество

Название	Локализация	Функция
Верхний продольный пучок, <i>fasciculus longitudinalis superior</i>	Проходит в лобной, теменной долях, через затылочную долю полушарий	Связывает лобную и височную доли полушарий
Височно-мостовой путь, <i>tractus temporopontinus</i>	Подчечевицеобразная часть задней ножки внутренней капсулы	Соединяет кору височной доли и ядра моста, проводит импульсы, регулирующие бессознательные движения и мышечный тонус, часть экстрапирамидной системы
Внутренняя капсула, <i>capsula interna</i>	Между чечевицеобразным ядром с одной стороны (латерально) и хвостатым ядром и таламусом — с другой (медиально)	Проходят все проекционные волокна, связывающие кору большого мозга с другими отделами ЦНС



Название	Локализация	Функция
Дугообразные волокна, <i>fibrae arcuatae cerebri</i>	В толще коры и в околочорковой зоне белого вещества полушарий	Соединяют соседние извилины
Задние таламические лучистости, <i>radiationes thalamicae posteriores</i>	В зачечевицеобразной части задней ножки внутренней капсулы	Связывают ядро латерального коленчатого тела и подушку таламуса со зрительной корой, зрительными и слуховыми центрами речи
Затылочные (большие) шипцы, <i>forceps occipitalis (major)</i>	Волокна проходят через валик мозолистого тела	Связывают задние отделы затылочных долей между собой
Зрительная лучистость, <i>radiatio optica</i> , лучистость Грасиоле	Начинается от латерального коленчатого тела, проходит через подчечевицеобразную часть задней ножки внутренней капсулы, огибает задний рог бокового желудочка и заканчивается в зрительной коре в области шпорной борозды	Часть зрительного проводящего пути
Корково-красноядерный путь, <i>tractus corticorubralis</i>	Таламо-чечевицеобразная часть задней ножки внутренней капсулы	Связывает кору лобной доли с красным ядром, часть экстрапирамидной системы
Корково-покрышечные волокна, <i>fibrae corticotectales</i>	Подчечевицеобразная часть задней ножки внутренней капсулы	Связывают кору большого мозга с крышей среднего мозга, часть экстрапирамидной системы

Название	Локализация	Функция
<b>Корково-ретикулярные волокна</b> , <i>fibrae corticoreticulares</i>	Таламо-чечевицеобразная часть задней ножки внутренней капсулы	Связывают кору по обе стороны от центральной борозды и ядра ретикулярной формации
<b>Корково-спинномозговой путь</b> , <i>tractus corticospinalis</i>	Таламо-чечевицеобразная часть задней ножки внутренней капсулы	Связывает кору предцентральной извилины и двигательные ядра спинного мозга, проводит импульсы, регулирующие осознанные движения, часть пирамидной системы
<b>Корково-ядерный путь</b> , <i>tractus corticonuclearis</i>	Колено внутренней капсулы	Связывает кору предцентральной извилины и двигательные ядра черепных нервов, проводит импульсы, регулирующие осознанные движения, часть пирамидной системы
<b>Крючковидный пучок</b> , <i>fasciculus uncinatus</i>	В латеральной части полушарий	Связывает нижнюю поверхность лобной и переднюю часть височной доли
<b>Лобно-мостовой путь</b> , <i>tractus frontopontinus</i>	Передняя ножка внутренней капсулы	Соединяет кору лобной доли и ядра моста, проводит импульсы, регулирующие бессознательные движения и мышечный тонус, часть экстрапирамидной системы
<b>Лобные (малые) щипцы</b> , <i>forceps frontalis (minor)</i>	Волокна проходят через колено мозолистого тела	Связывают лобные доли между собой

Название	Локализация	Функция
Лучистость мозолистого тела, <i>radiatio corporis callosi</i>	Волокна проходят через ствол мозолистого тела	Связывает кору двух полушарий большого мозга
Лучистый венец, <i>corona radiata</i>	Толща полушарий головного мозга	Волокна внутренней капсулы, которые веерообразно расходятся к коре большого мозга
Наружная капсула, <i>capsula externa</i>	Между оградой и чечевицеобразным ядром	Ассоциативные волокна
Нижний продольный пучок, <i>fasciculus longitudinalis inferior</i>	Проходит в височной доле	Связывает затылочную и височную доли полушарий
Передние таламические лучистости, <i>radiationes thalamicae anteriores</i>	В передней ножке внутренней капсулы	Обеспечивают двусторонние связи между передними ядрами таламуса и поясной извилиной, а также между медиальными ядрами таламуса и лобной долей
Передняя спайка, <i>commissura anterior</i>	Спереди столбов свода, входит в состав передней стенки III желудочка	Передняя часть является частью обонятельного мозга, задняя часть соединяет височные доли между собой
Пояс, <i>cingulum</i>	В составе поясной извилины	Соединяет подмозолистое поле и крючок
Самая наружная капсула, <i>capsula extrema</i>	Между корой островка и оградой	Ассоциативные волокна

Название	Локализация	Функция
Слуховая лучистость, <i>radiatio acustica</i>	Начинается от медиального коленчатого тела, проходит через подчечевицеобразную часть задней ножки внутренней капсулы и заканчивается в поперечных височных извилинах	Часть слухового проводящего пути
Теменно-затылочномостовой путь, <i>tractus parieto-occipitopontinus</i>	Зачечевицеобразная часть задней ножки внутренней капсулы	Соединяет кору теменной и затылочной долей и ядра моста, проводит импульсы, регулирующие бессознательные движения и мышечный тонус, часть экстрапирамидной системы
Центральные таламические лучистости, <i>radiationes thalamicae centrales</i>	Таламо-чечевицеобразная часть задней ножки внутренней капсулы	Обеспечивают связи между задними и латеральными, передним нижним, латеральным и задним нижним ядрами таламуса с одной стороны и корой предцентральной и постцентральной извилин с другой

## Локализация проекционных центров в коре головного мозга

Центр	Локализация
Проекционный центр общей чувствительности (тактильной, болевой, температурной и сознательной проприоцептивной), или кожный анализатор общей чувствительности	Кора постцентральной извилины (поля 1, 2, 3). В верхнем отделе извилины проецируются нижняя конечность и туловище, в среднем — верхняя конечность, в нижнем — голова. Связан с противоположной стороной тела
Проекционный центр двигательных функций (кинестетический центр), или двигательный анализатор	Предцентральная извилина и парацентральная долька (поля 6, 7). В верхнем отделе извилины проецируются нижняя конечность и туловище, в среднем — верхняя конечность, в нижнем — голова. Соматотопическая проекция называется «моторный гомункулус Пенфилда». Связан с противоположной стороной тела
Проекционный центр схемы тела	Темная доля в области внутритеменной борозды (поле 40). Связан с противоположной стороной тела
Проекционный центр слуха, или ядро слухового анализатора	Средняя треть верхней височной извилины (поле 41), поперечные височные извилины (Гешля). Связан со своей и противоположной стороной тела
Проекционный центр зрения, или ядро зрительного анализатора	Медиальная поверхность затылочной доли, по краям шпорной борозды (поля 17, 18, 19). Связан со своей и противоположной стороной тела
Проекционный центр обоняния, или ядро обонятельного анализатора	Медиальная поверхность височной доли, парагиппокампальная извилина и крючок (поле 11, поля А, Е). Связан со своей и противоположной стороной тела

Центр	Локализация
Проекционный центр вкуса, или ядро вкусового анализатора	Парагиппокампальная извилина и крючок (поле 11, поля А, Е). Связан со своей и противоположной стороной тела
Проекционный центр чувствительности от внутренних органов, или анализатор висцероцепции	Нижняя треть постцентральной и предцентральной извилин (поле 43). Связан со своей стороной тела
Проекционный центр вестибулярных функций	Предположительно дорсальная поверхность височной доли, средняя и нижняя височные извилины (поля 20, 21, 22). Связан со своей и противоположной стороной тела

### Локализация ассоциативных центров в коре головного мозга

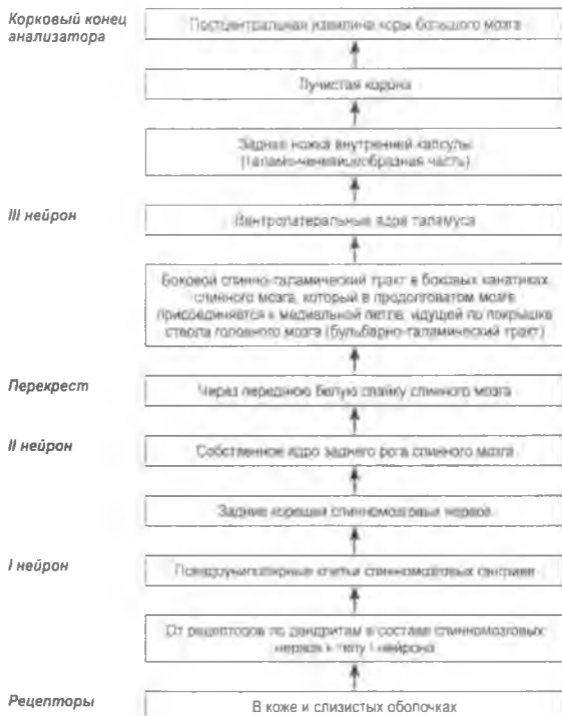Центр	Локализация
Ассоциативный центр стереогнозии, или ядро кожного анализатора узнавания предметов на ощупь	Верхняя теменная доля (поле 7). Связан со своей стороной тела
Ассоциативный центр праксии, или анализатор целенаправленных привычных движений	Нижняя теменная доля, надкрасная извилина (поле 40). У правой — в левом полушарии, у левой — в правом
Ассоциативный центр зрения, или анализатор зрительной памяти	Дорсальная поверхность затылочной доли (поля 18, 19). У правой — в левом полушарии, у левой — в правом
Ассоциативный центр слуха, или акустический центр речи (центр Вернике)	Задняя треть верхней височной извилины (поле 42)

Центр	Локализация
Ассоциативный двигательный центр речи, или центр артикуляции речи (центр Брока)	Задняя треть нижней лобной извилины (поле 44). У правшей — в левом полушарии, у левшей — в правом
Ассоциативный оптический центр речи, или зрительный анализатор письменной речи (центр лексии)	Угловая извилина нижней теменной доли (поле 39)
Ассоциативный центр письменных знаков, или двигательный центр письменных знаков (центр графии)	Задний отдел средней лобной извилины (поле 8)
Ассоциативный центр сочетанного поворота головы и глаз в противоположную сторону	Средняя лобная извилина (поле 8), кпереди от центра графии

# ПРОВОДЯЩИЕ ПУТИ ЦЕНТРАЛЬНОЙ НЕРВНОЙ СИСТЕМЫ

## Афферентные пути

### Схема проводящего пути болевой и температурной чувствительности

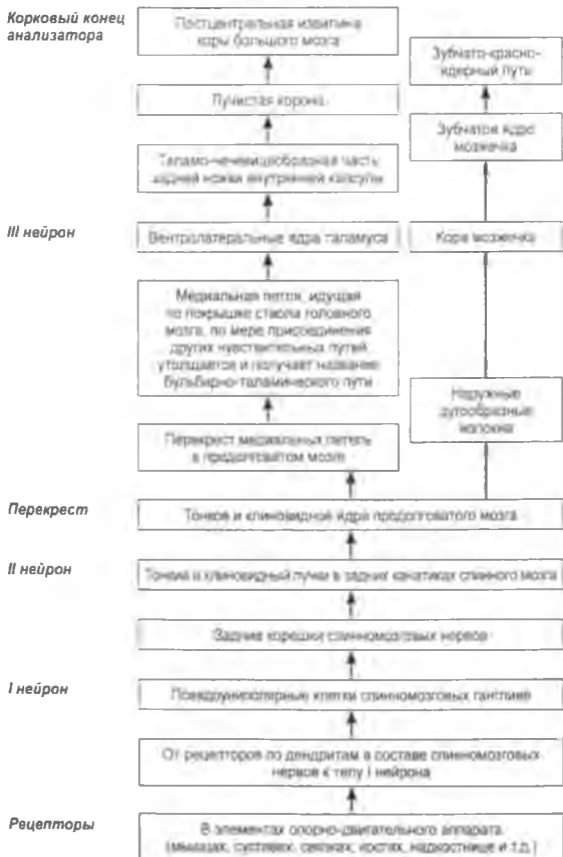




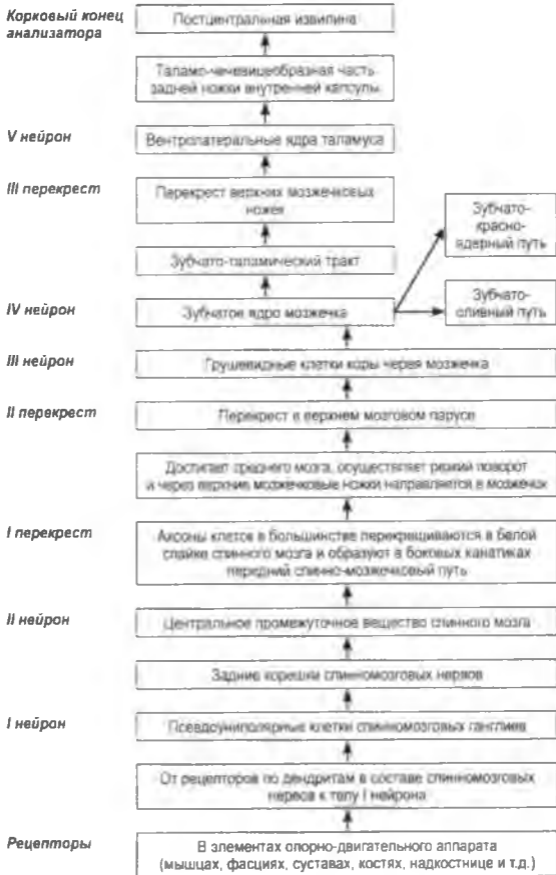## Схема проводящего пути тактильной чувствительности



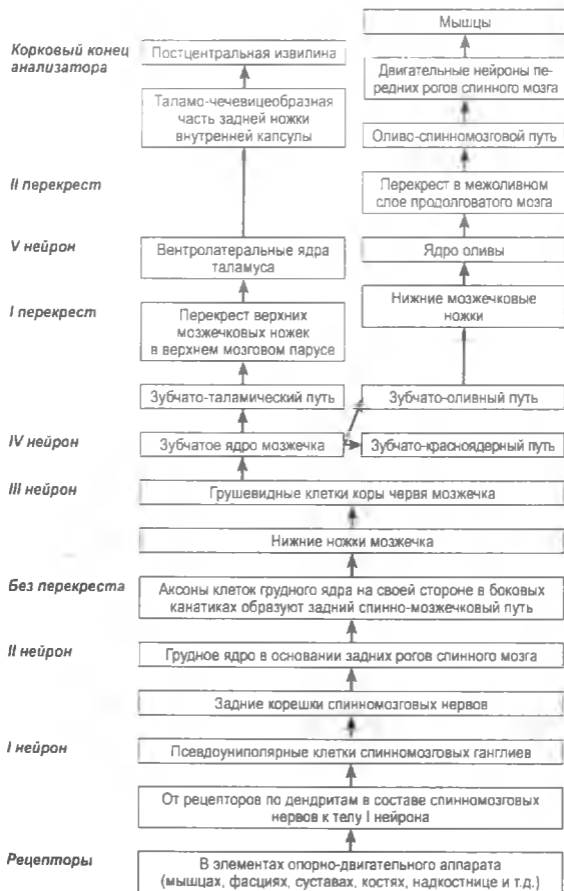
## Схема проводящего пути проприоцептивной чувствительности коркового направления



### Схема переднего спинно-мозжечкового проводящего пути



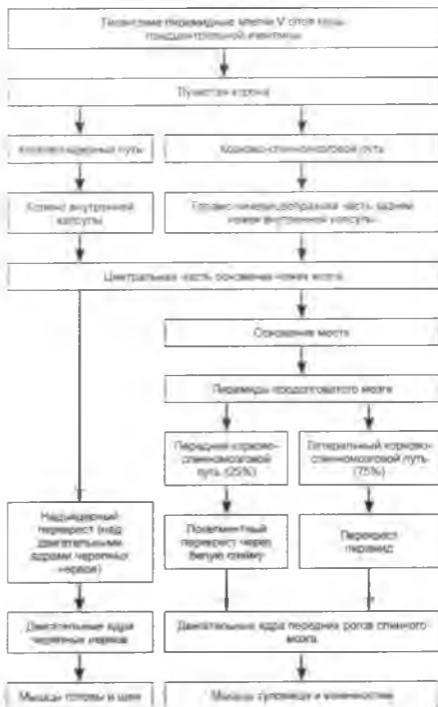
### Схема заднего спинно-мозжечкового проводящего пути



## Эфферентные пути

### Схема пирамидного проводящего пути

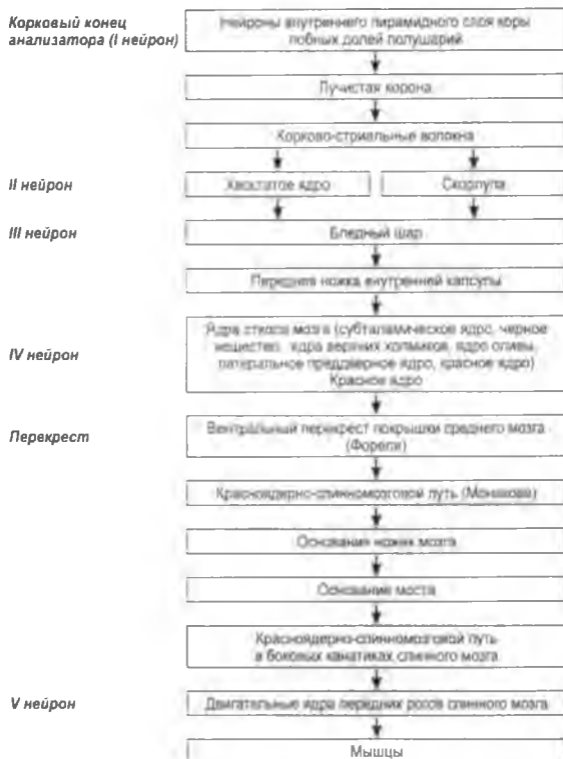
Корковый конец  
анализатора  
(I нейрон)



Перекрест

II нейрон

### Схема экстрапирамидного проводящего пути, проходящего через базальные ядра и ядра ствола мозга



## Схема экстрапирамидного проводящего пути, проходящего через ядра моста и мозжечок

Корковый конец анализатора (I нейрон)

II нейрон

I перекрест

III нейрон

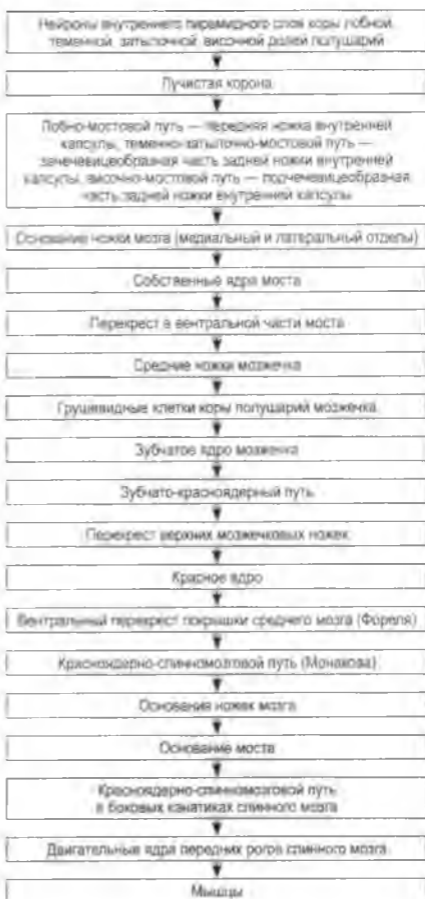IV нейрон

II перекрест

V нейрон

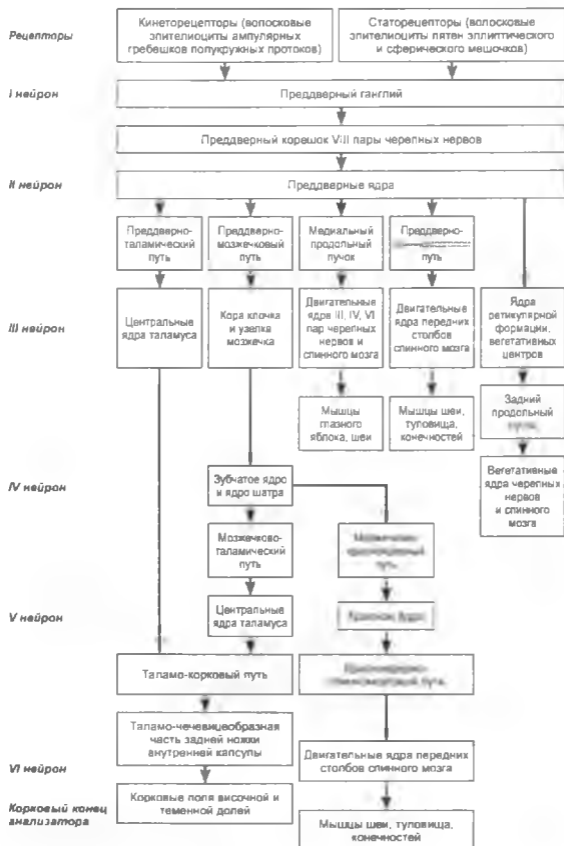
III перекрест

VI нейрон



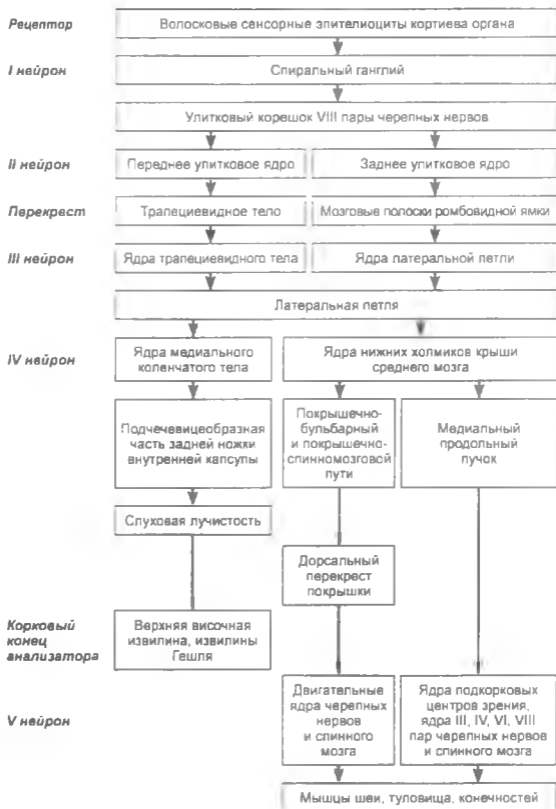
## Пути органов чувств

### Схема вестибулярного проводящего пути

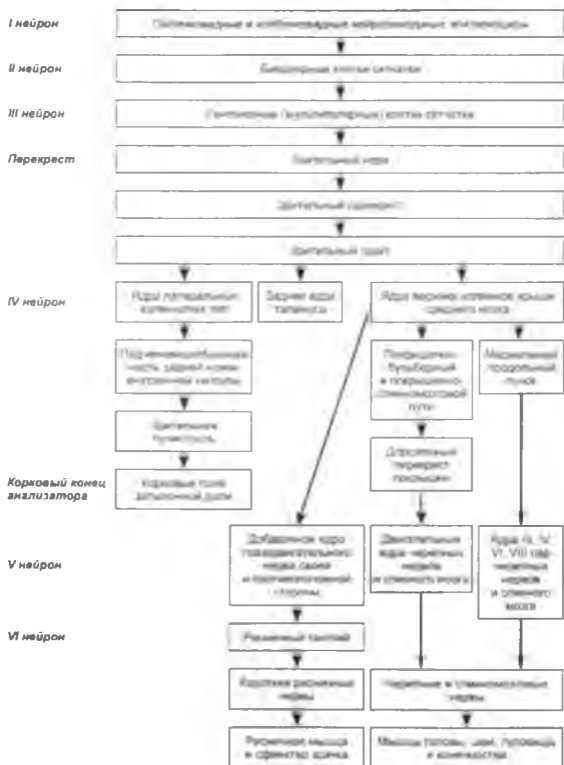




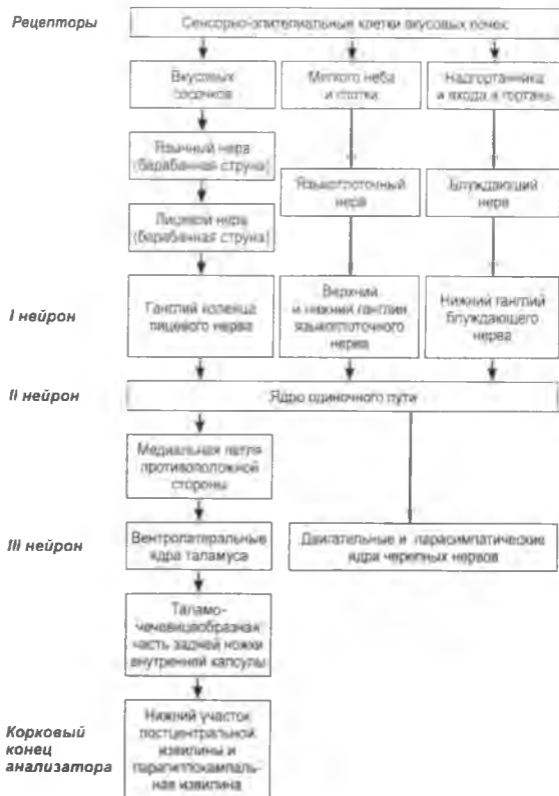
### Схема слухового проводящего пути



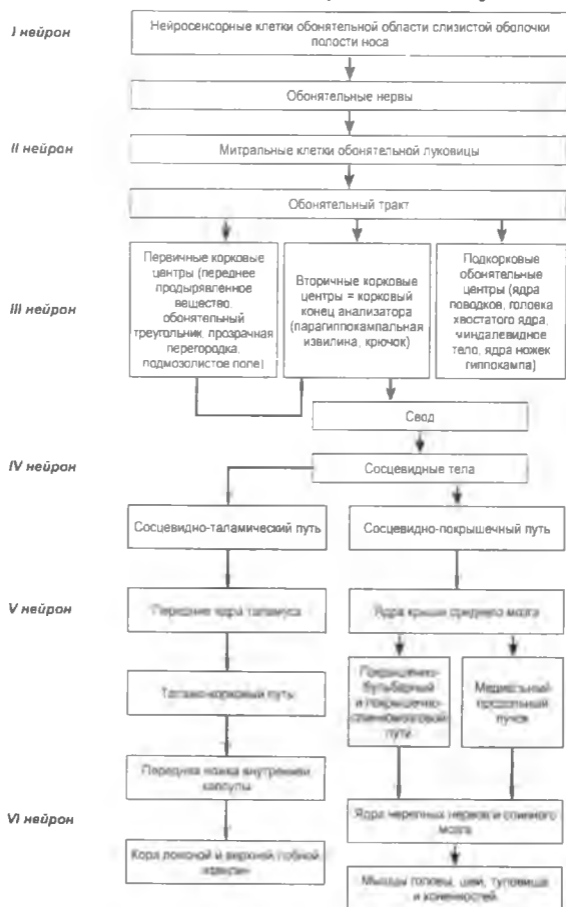
## Схема зрительного проводящего пути



### Схема вкусового проводящего пути



## Схема обонятельного проводящего пути



# ПЕРИФЕРИЧЕСКАЯ НЕРВНАЯ СИСТЕМА

---

## ЧЕРЕПНЫЕ НЕРВЫ

### *I. Nervi olfactorii*, обонятельные нервы

Ядра:	—
Место входа в череп:	<i>lamina cribrosa ossis ethmoidalis.</i>
Место входа в мозг:	<i>bulbus olfactorius.</i>
Область иннервации:	обонятельная область слизистой оболочки полости носа.

### *II. Nervus opticus*, зрительный нерв

Ядра:	—
Место входа в череп:	<i>canalis opticus.</i>
Место входа в мозг:	<i>chiasma opticum.</i>
Область иннервации:	сетчатая оболочка глазного яблока.

### III. *Nervus oculomotorius*, глазодвигательный нерв

**Ядра:** *nucleus nervi oculomotorii*, **ядро глазодвигательного нерва** — двигательное ядро, локализовано в среднем мозге, под водопроводом мозга, в центральном сером веществе, на уровне верхних холмиков; *nucleus accessorius nervi oculomotorii*, **добавочное ядро глазодвигательного нерва**, **ядро Якубовича**, **ядро Вестфалия–Эдингера** — вегетативное ядро, локализовано в среднем мозге, под водопроводом мозга, в центральном сером веществе, на уровне верхних холмиков.

**Место выхода из мозга:** *sulcus medialis pedunculi cerebri*, *fossa interpeduncularis*.

**Место выхода из черепа:** *fissura orbitalis superior*.

**Область иннервации:** *musculus levator palpebrae superioris*, *musculus rectus medialis*, *musculus rectus superior*, *musculus rectus inferior*, *musculus obliquus inferior*, *musculus ciliaris*, *musculus sphincter pupillae*.

### IV. *Nervus trochlearis*, блоковый нерв

**Ядра:** *nucleus nervi trochlearis*, **ядро блокового нерва** — двигательное ядро, локализовано в среднем мозге, под водопроводом мозга, в центральном сером веществе, на уровне нижних холмиков.

**Место выхода из мозга:** дорсально, позади холмиков крыши среднего мозга, огибает ножки мозга.

**Место выхода из черепа:** *fissura orbitalis superior*.

**Область иннервации:** *musculus obliquus superior*.

### V. *Nervus trigeminus*, тройничный нерв

- Ядра:** *nucleus motorius nervi trigemini*, *двигательное ядро тройничного нерва* — двигательное ядро, локализовано в дорсо-латеральной части верхнего отдела покрышки моста, проецируется в области краниальной ямки, кнутри от *locus ceruleus*; *nucleus pontinus nervi trigemini*, *мостовое ядро тройничного нерва* — чувствительное ядро, локализовано в мосте, латеральнее и кзади от двигательного ядра, проецируется на *locus ceruleus*; *nucleus spinalis nervi trigemini*, *спинномозговое ядро тройничного нерва* — чувствительное ядро, локализовано на всем протяжении продолговатого мозга, в верхних пяти шейных сегментах спинного мозга на месте желатинозного вещества заднего рога; *nucleus mesencephalicus nervi trigemini*, *средне-мозговое ядро тройничного нерва* — чувствительное ядро, локализовано в покрышке моста, в среднем мозге на всем протяжении центрального серого вещества латеральнее водопровода мозга.
- Место выхода из мозга:** из вещества моста, на границе со средней мозжечковой ножкой, ближе к ее переднему краю (передний отдел *linea trigemino-facialis*).
- Место выхода из черепа:** I ветвь — *nervus ophthalmicus* — *fissura orbitalis superior*; II ветвь — *nervus maxillaris* — *foramen rotundum*; III ветвь — *nervus mandibularis* — *foramen ovale*.
- Область иннервации:** *musculi masticatores*, *musculus tensor velli palatini*, *musculus tensor tympani*, *musculus mylohyoideus*, *venter anterior musculus digastrici*; кожа лобной и височной областей головы, кожа лица, слизистая оболочка носовой и ротовой полостей, передние 2/3 языка, зубы, слюнные железы, органы глазницы, твердая мозговая оболочка в области передней и средней черепных ямок.

**VI. Nervus abducens, отводящий нерв**

- Ядра:** *nucleus nervi abducentis, ядро отводящего нерва* — двигательное ядро, локализовано в мосте, в глубине лицевого холмика ромбовидной ямки.
- Место выхода из мозга:** задний край моста, в борозде между мостом и пирамидой.
- Место выхода из черепа:** *fissura orbitalis superior.*
- Область иннервации:** *musculus rectus lateralis.*

**VII. Nervus facialis, лицевой нерв**

- Ядра:** *nucleus nervi facialis, ядро лицевого нерва* — двигательное ядро, локализовано в задней части моста, в ретикулярной формации, латеральнее и вентро-каудальнее ядра отводящего нерва, проецируется латеральнее лицевого холмика ромбовидной ямки; *nucleus solitarius, ядро одиночного пути* — чувствительное ядро, локализовано в мосте и продолговатом мозге, в ретикулярной формации, латеральнее двойного ядра от середины ромбовидной ямки до перекреста пирамид, кнутри от спинномозгового ядра тройничного нерва, проецируется латеральнее пограничной борозды; *nucleus salivatorius superior, верхнее слюноотделительное ядро* — вегетативное ядро, локализовано в задней части моста соответственно *sulcus limitans*, в ретикулярной формации, латеральнее двигательного ядра лицевого нерва.
- Место выхода из мозга:** сзади от средней мозжечковой ножки (задний отдел *linea trigeminofacialis*), в мосто-мозжечковом углу.
- Место выхода из черепа:** *porus acusticus internus — canalis facialis — foramen stylomastoideum.*



**Область иннервации:** *musculi faciei, musculus platysma, venter posterior musculus digastrici, musculus stylohyoideus, musculus stapedius;*  
вкусовая чувствительность передних 2/3 языка;  
*glandula lacrimalis, glandulae tunicae mucosae oris, glandulae tunicae mucosae nasi, glandula sublingualis, glandula submandibularis, glandulae salivatoriae minores.*

### VIII. *Nervus vestibulocochlearis*, преддверно-улитковый нерв

**Ядра:** *nucleus cochlearis ventralis, переднее улитковое ядро* — чувствительное ядро, локализовано в латеральном отделе моста и проецируется на вестибулярное поле ромбовидной ямки, латеральнее вестибулярных ядер;  
*nucleus cochlearis dorsalis, заднее улитковое ядро* — чувствительное ядро, локализовано в латеральном отделе моста и проецируется на вестибулярное поле ромбовидной ямки, латеральнее вестибулярных ядер;  
*nucleus vestibularis medialis, медиальное преддверное ядро* — чувствительное ядро, локализовано в латеральном отделе моста, латерально от пограничной борозды и проецируется на вестибулярное поле ромбовидной ямки;  
*nucleus vestibularis lateralis, латеральное преддверное ядро* — чувствительное ядро, локализовано в латеральном отделе моста, вблизи латерального кармана и проецируется на вестибулярное поле ромбовидной ямки;  
*nucleus vestibularis superior, верхнее преддверное ядро* — чувствительное ядро, локализовано в латеральном отделе моста, выше латерального ядра и проецируется на вестибулярное поле ромбовидной ямки;  
*nucleus vestibularis inferior, нижнее преддверное ядро* — чувствительное ядро, локализовано в латеральном отделе ретикулярной формации моста и проецируется на вестибулярное поле ромбовидной ямки.

**Место входа в череп:**

*porus acusticus internus.*

<b>Место входа в мозг:</b>	латеральнее <i>nervus facialis</i> , на заднем крае моста, латерально от оливы, в мосто-мозжечковом углу.
<b>Область иннервации:</b>	<i>organon spirale</i> ; <i>cristae ampulares, macula utriculi, macula sacculi</i> .

### **IX. Nervus glossopharyngeus, языкоглоточный нерв**

<b>Ядра:</b>	<i>nucleus ambiguus, двойное ядро</i> — двигательное ядро, локализовано в задней части продолговатого мозга, латеральнее ядра подъязычного нерва, просцируется в области каудальной ямки; <i>nucleus solitarius, ядро одиночного пути</i> — чувствительное ядро, локализовано в мосте и продолговатом мозге, в ретикулярной формации, латеральнее двойного ядра от середины ромбовидной ямки до перекреста пирамид, кнутри от спинномозгового ядра тройничного нерва, просцируется латеральнее пограничной борозды; <i>nucleus salivatorius inferior, нижнее слюноотделительное ядро</i> — вегетативное ядро, локализовано глубоко в задней части продолговатого мозга, соответственно <i>sulcus limitans</i> , между нижним оливным ядром и двойным ядром.
<b>Место выхода из мозга:</b>	в верхней части <i>sulcus dorsolateralis</i> , дорсальнее оливы.
<b>Место выхода из черепа:</b>	<i>foramen jugulare</i> .
<b>Область иннервации:</b>	<i>musculus stylopharyngeus, muscoli pharyngei</i> ; <i>cavum tympani, tuba auditiva, tunica mucosa radices linguae, tunica mucosa pharyngis, tunica mucosa palatina, glomus caroticus</i> ; <i>glandula parotidea</i> .

*X. Nervus vagus, блуждающий нерв*

- Ядра:** *nucleus ambiguus, двойное ядро* — двигательное ядро, локализовано в задней части продолговатого мозга, латеральнее ядра подъязычного нерва, проецируется в области каудальной ямки; *nucleus solitarius, ядро одиночного пути* — чувствительное ядро, локализовано в мосте и продолговатом мозге, в ретикулярной формации, латеральнее двойного ядра от середины ромбовидной ямки до перекреста пирамид, кнутри от спинномозгового ядра тройничного нерва, проецируется латеральнее пограничной борозды; *nucleus dorsalis nervi vagi, заднее ядро блуждающего нерва* — вегетативное ядро, локализовано в нижнем отделе продолговатого мозга, проецируется в области *trigonum nervi vagi*.
- Место выхода из мозга:** *sulcus dorsolateralis*, каудальнее *nervus glossopharyngeus*.
- Место выхода из черепа:** *foramen jugulare*.
- Область иннервации:** *tunica muscularis pharyngis, musculus levator veli palatini, musculus uvulae, musculus palatoglossus, musculus palatopharyngeus, musculi larynges; dura mater encephali* в области задней черепной ямки, кожа наружного слухового прохода, органы шеи, грудной и брюшной полостей до нисходящей ободочной кишки; гладкая мускулатура и железы органов грудной и брюшной полостей до нисходящей ободочной кишки.

**XI. Nervus accessories, добавочный нерв**

- Ядра:** *nucleus ambiguus, двойное ядро* — двигательное ядро, локализовано в задней части продолговатого мозга, латеральнее ядра подъязычного нерва, проецируется в области каудальной ямки; *nucleus spinalis nervi accessorii, ядро добавочного нерва* — двигательное ядро, локализовано ниже двойного ядра в продолговатом мозге и вблизи передне-латерального ядра в спинном мозге в C<sub>1</sub>–C<sub>6</sub> сегментах.
- Место выхода из мозга:** *radices craniales — sulcus dorsolateralis*, каудальнее *nervus vagus*; *radices spinales* — между передними и задними корешками II–V шейных нервов.
- Место выхода из черепа:** *foramen jugulare.*
- Область иннервации:** *musculus sternocleidomastoideus, musculus trapezius.*

**XII. Nervus hypoglossus, подъязычный нерв**

- Ядра:** *nucleus nervi hypoglossi, ядро подъязычного нерва* — двигательное ядро, локализовано в заднем отделе продолговатого мозга, в области нижнего угла ромбовидной ямки, проецируется на треугольник подъязычного нерва.
- Место выхода из мозга:** *sulcus ventrolateralis* продолговатого мозга, между пирамидой и оливой.
- Место выхода из черепа:** *canalis hypoglossalis.*
- Область иннервации:** мышцы языка.

# СПЛЕТЕНИЯ СПИННОМОЗГОВЫХ НЕРВОВ

## Шейное сплетение

Нервы и их ветви	Область иннервации
Шейное сплетение, <i>plexus cervicalis</i> — образовано передними ветвями I–IV шейных спинномозговых нервов	
Малый затылочный нерв, <i>nervus occipitalis minor</i>	Кожа позади ушной раковины и над ней
Большой ушной нерв, <i>nervus auricularis magnus</i>	
Передняя ветвь, <i>ramus anterior</i>	Кожа в области околоушной железы, мочки уха, кожа вогнутой поверхности ушной раковины
Задняя ветвь, <i>ramus posterior</i>	Кожа выпуклой поверхности ушной раковины и за ней
Поперечный нерв шеи, <i>nervus transversus colli</i>	Кожа боковой области и переднего отдела шеи
Надключичные нервы, <i>nervi supraclaviculares</i>	
Медиальные надключичные нервы, <i>nervi supraclaviculares mediales</i>	Кожа в области яремной вырезки и рукоятки грудины, ниже медиальной части ключицы
Промежуточные надключичные нервы, <i>nervi supraclaviculares intermedii</i>	Кожа в области медиальной части дельтовидной мышцы, передней поверхности груди до уровня IV ребра
Латеральные надключичные нервы, <i>nervi supraclaviculares laterales</i>	Кожа над задними отделами дельтовидной мышцы и над акромионом

Нервы и их ветви	Область иннервации
Мышечные ветви, <i>rami musculares</i>	Передняя прямая мышца головы, латеральная прямая мышца головы, длинная мышца головы, длинная мышца шеи, грудино-ключично-сосцевидная мышца, передняя, средняя и задняя лестничные мышцы, мышца, поднимающая лопатку, трапециевидная мышца, передние межпоперечные мышцы
Шейная петля, <i>ansa cervicalis</i>	Грудино-щитовидная мышца, щито-подъязычная мышца, грудино-подъязычная мышца, лопаточно-подъязычная мышца
Диафрагмальный нерв, <i>nervus phrenicus</i>	Диафрагма, париетальная плеяра
Перикардиальные ветви, <i>rami pericardiales</i>	Перикард
Диафрагмально-брюшные ветви, <i>rami phrenicoabdominales</i>	Брюшина, покрывающая диафрагму, связки печени, капсула печени

### Плечевое сплетение

Нервы и их ветви	Область иннервации
Плечевое сплетение, <i>plexus brachialis</i> — образовано передними ветвями V–VIII шейных, частью передней ветви IV шейного и I грудного спинномозговых нервов	
<b>Короткие ветви</b>	
Мышечные ветви, <i>rami musculares</i>	Межпоперечные мышцы, передняя, средняя и задняя лестничные мышцы, длинная мышца шеи

Нервы и их ветви	Область иннервации
Дорсальный нерв лопатки, <i>nervus dorsalis scapulae</i>	Большая и малая ромбовидные мышцы, мышца, поднимающая лопатку
Длинный грудной нерв, <i>nervus thoracicus longus</i>	Передняя зубчатая мышца
Подключичный нерв, <i>nervus subclavius</i>	Подключичная мышца
Надлопаточный нерв, <i>nervus suprascapularis</i>	Надостная мышца, акромиально-ключичный сустав, подостная мышца, капсула плечевого сустава
Латеральный грудной нерв, <i>nervus pectoralis lateralis</i>	Большая грудная мышца
Медиальный грудной нерв, <i>nervus pectoralis medialis</i>	Большая и малая грудные мышцы
Грудоспинной нерв, <i>nervus thoracodorsalis</i>	Широчайшая мышца спины
Подмышечный нерв, <i>nervus axillaris</i>	Капсула плечевого сустава, плечевая кость
Мышечные ветви, <i>rami musculares</i>	Малая круглая мышца, дельтовидная мышца
Верхний латеральный кожный нерв плеча, <i>nervus cutaneus brachii lateralis superior</i>	Кожа заднего отдела дельтовидной области, кожа верхней половины латеральной поверхности плеча
Подлопаточный нерв, <i>nervus subscapularis</i>	Подлопаточная мышца, большая круглая мышца
<b>Длинные ветви</b>	
Мышечно-кожный нерв, <i>nervus musculocutaneus</i>	
Мышечные ветви, <i>rami musculares</i>	Клювовидно-плечевая мышца, плечевая мышца, двуглавая мышца плеча

Нервы и их ветви	Область иннервации
Латеральный кожный нерв предплечья, <i>nervus cutaneus antebrachii lateralis</i>	Кожа лучевого края и лучевой половины ладонной поверхности предплечья до области тенара
Локтевой нерв, <i>nervus ulnaris</i>	Капсула локтевого сустава
Мышечные ветви, <i>rami musculares</i>	Локтевой сгибатель запястья, локтевая часть глубокого сгибателя пальцев
Тыльная ветвь, <i>ramus dorsalis nervi ulnaris</i>	Кожа медиальной части тыльной стороны кисти
Тыльные пальцевые нервы, <i>nervi digitales dorsales (5)</i>	Кожа тыльной стороны всего V пальца, кожа тыльной стороны проксимальных фаланг IV и локтевой стороны III пальцев
Ладонная ветвь, <i>ramus palmaris nervi ulnaris</i>	
Поверхностная ветвь, <i>ramus superficialis</i>	
Общий ладонный пальцевый нерв, <i>nervus digitalis palmaris communis</i>	
Собственные ладонные пальцевые нервы, <i>nervi digitales palmares proprii</i>	Кожа ладонной поверхности V и локтевой стороны IV пальцев, кожа тыльной поверхности дистальной и средней фаланг IV пальца
Кожные ветви, <i>rami cutanei</i>	Кожа гипотенара
Мышечная ветвь, <i>ramus muscularis</i>	Короткая ладонная мышца
Глубокая ветвь, <i>ramus profundus</i>	
Суставные ветви, <i>rami articulares</i>	Суставы кисти



Нервы и их ветви	Область иннервации
Мышечные ветви, <i>rami musculares</i>	Короткий сгибатель мизинца; мышца, отводящая мизинец; мышца, противопоставляющая мизинец; тыльные и ладонные межкостные мышцы; мышца, приводящая большой палец; глубокая головка короткого сгибателя большого пальца, III и IV червеобразные мышцы
Медиальный кожный нерв плеча, <i>nervus cutaneus brachii medialis</i>	Кожа подмышечной ямки, передней и задне-медиальной поверхностей плеча до медиального надмышелка плечевой кости и локтевого отростка
Медиальный кожный нерв предплечья, <i>nervus cutaneus antebrachii medialis</i>	
Передняя ветвь, <i>ramus anterior</i>	Кожа локтевой половины ладонной поверхности предплечья до области лучезапястного сустава
Задняя ветвь, <i>ramus posterior</i>	Кожа локтевого края предплечья
Срединный нерв, <i>nervus medianus</i>	
Передний межкостный нерв (предплечья), <i>nervus interosseus (antebrachii) anterior</i>	Длинный сгибатель большого пальца кисти, лучевая часть глубокого сгибателя пальцев, квадратный пронатор
Мышечные ветви, <i>rami musculares</i>	Круглый пронатор, лучевой сгибатель запястья, длинная ладонная мышца, поверхностный сгибатель пальцев
Ладонная ветвь, <i>ramus palmaris nervi mediani</i>	Кожа латеральной стороны ладонной поверхности кисти

Нервы и их ветви	Область иннервации
Общие ладонные пальцевые нервы <i>I, II, III, nervi digitales palmares communes I, II, III</i>	Короткая мышца, отводящая большой палец кисти; поверхностная головка короткого сгибателя большого пальца кисти; мышца, противопоставляющая большой палец кисти: <i>I</i> и <i>II</i> червеобразные мышцы
Собственные ладонные пальцевые нервы, <i>nervi digitales palmares proprii</i>	Кожа ладонной поверхности <i>I, II, III</i> и лучевой стороны <i>IV</i> пальцев, кожа тыльной поверхности дистальной фаланги <i>I</i> , дистальной и средней фаланг <i>II, III</i> и лучевой стороны <i>IV</i> пальцев
Лучевой нерв, <i>nervus radialis</i>	
Задний кожный нерв плеча, <i>nervus cutaneus brachii posterior</i>	Кожа заднебоковой поверхности плеча
Нижний латеральный кожный нерв плеча, <i>nervus cutaneus brachii lateralis inferior</i>	Кожа латеральной и задней поверхностей нижней трети плеча, кожа в области локтевого сустава
Задний кожный нерв предплечья, <i>nervus cutaneus antebrachii posterior</i>	Кожа задней поверхности дистальной части плеча и тыльной поверхности предплечья до лучезапястного сустава
Мышечные ветви, <i>rami musculares</i>	Трехглавая мышца плеча, локтевая мышца, плечелучевая мышца, длинный лучевой разгибатель запястья
Поверхностная ветвь, <i>ramus superficialis</i>	Кожа лучевой области лучезапястного сустава, лучевой половины тыла кисти
Тыльные пальцевые нервы, <i>nervi digitales dorsales</i>	Кожа лучевого и локтевого краев тыльной поверхности <i>I</i> пальца кисти до основания ногтя, кожа лучевого и локтевого краев тыльной поверхности <i>II</i> пальца до средней фаланги, кожа лучевого края тыльной поверхности <i>III</i> пальца до средней фаланги

Нервы и их ветви	Область иннервации
Глубокая ветвь, <i>ramus profundus</i>	
Задний межкостный нерв (предплечья), <i>nervus interosseus (antebrachii) posterior</i>	Лучевая и локтевая кости, капсулы запястных, запястно-пястных и пястно-фаланговых суставов
Мышечные ветви, <i>rami musculares</i>	Супинатор, короткий лучевой разгибатель запястья, разгибатель пальцев, разгибатель мизинца, короткий разгибатель большого пальца кисти, локтевой разгибатель запястья, длинная мышца, отводящая большой палец кисти, длинный разгибатель большого пальца кисти, разгибатель указательного пальца

### Поясничное сплетение

Нервы и их ветви	Область иннервации
Поясничное сплетение, <i>plexus lumbalis</i> — образовано передними ветвями I—III поясничных, частью передних ветвей XII грудного и IV поясничного спинномозговых нервов	
Мышечные ветви, <i>rami musculares</i>	Межпоперечные мышцы поясницы, квадратная мышца поясницы, большая и малая поясничные мышцы
Подвздошно-подчревный нерв, <i>nervus iliohypogastricus</i>	
Латеральная кожная ветвь, <i>ramus cutaneus lateralis</i>	Кожа верхнелатеральной части ягодичной области, верхнелатеральной области бедра

Нервы и их ветви	Область иннервации
Передняя кожная ветвь, <i>ramus cutaneus anterior</i>	Кожа передней брюшной стенки выше лобка
Мышечные ветви, <i>rami musculares</i>	Поперечная, наружная и внутренняя косые мышцы живота, прямая мышца живота
Подвздошно-паховый нерв, <i>nervus ilioinguinalis</i>	
Передние мошоночные нервы, <i>nervi scrotales anteriores</i> (у мужчин)	Кожа лобка, корня полового члена и передних отделов мошонки, паховой области
Передние губные нервы, <i>nervi labiales anteriores</i> (у женщин)	Кожа лобка, передних отделов больших половых губ, паховой области
Мышечные ветви, <i>rami musculares</i>	Поперечная мышца живота, наружная и внутренняя косые мышцы живота
Бедренно-половой нерв, <i>nervus genitofemoralis</i>	
Бедренная ветвь, <i>ramus femoralis</i>	Кожа бедра в области подкожной щели и бедренного треугольника ниже паховой связки
Половая ветвь, <i>ramus genitalis</i>	У мужчин — мышца, поднимающая яичко; кожа мошонки, мясистая оболочка, кожа верхних участков медиальной поверхности бедра. У женщин — круглая связка матки, кожа области поверхностного пахового кольца и больших половых губ
Латеральный кожный нерв бедра, <i>nervus cutaneus femoris lateralis</i>	Кожа латеральной поверхности бедра

Нервы и их ветви	Область иннервации
Запирательный нерв, <i>nervus obturatorius</i>	
Мышечная ветвь, <i>ramus muscularis</i>	Наружная запирательная мышца
Передняя ветвь, <i>ramus anterior</i>	Длинная и короткая приводящие мышцы, тонкая мышца, гребенчатая мышца
Кожная ветвь, <i>ramus cutaneus</i>	Кожа дистальных 2/3 медиальной поверхности бедра до коленного сустава
Задняя ветвь, <i>ramus posterior</i>	Большая и короткая приводящие мышцы; капсула тазобедренного сустава, бедренная кость
Бедренный нерв, <i>nervus femoralis</i>	Капсулы тазобедренного и коленного суставов, бедренная кость
Мышечные ветви, <i>rami musculares</i>	Большая поясничная мышца, портняжная мышца, гребенчатая мышца, медиальная, промежуточная и латеральная широкие мышцы, прямая мышца бедра, суставная мышца колена
Передние кожные ветви, <i>rami cutanei anteriores</i>	Кожа дистальных 3/4 передней поверхности бедра до коленного сустава, кожа переднелатеральной и переднемедиальной поверхностей бедра
Подкожный нерв ноги, <i>nervus saphenus</i>	
Поднадколенниковая ветвь, <i>ramus infrapatellaris</i>	Кожа в области надколенника, медиальной поверхности коленного сустава, верхних отделов голени (над бугристостью большеберцовой кости)
Медиальные кожные ветви голени, <i>rami cutanei cruris mediales</i>	Кожа переднемедиальной поверхности голени, медиальной поверхности стопы

## Крестцовое сплетение

Нервы и их ветви	Область иннервации
<b>Крестцовое сплетение, <i>plexus sacralis</i></b> — образовано передними ветвями V поясничного, I–IV крестцовых и частью передней ветви IV поясничного спинномозговых нервов	
<b>Короткие ветви</b>	
Внутренний запирающий нерв, <i>nervus obturatorius internus</i>	Внутренняя запирающая мышца, верхняя близнецовая мышца
Нерв грушевидной мышцы, <i>nervus piriformis</i>	Грушевидная мышца
Нерв квадратной мышцы бедра, <i>nervus quadratus femoris</i>	Квадратная мышца бедра, близнецовые мышцы, капсула тазобедренного сустава
Верхний ягодичный нерв, <i>nervus gluteus superior</i>	Средняя и малая ягодичные мышцы, напрягатель широкой фасции
Нижний ягодичный нерв, <i>nervus gluteus inferior</i>	Большая ягодичная мышца, капсула тазобедренного сустава
Половой нерв, <i>nervus pudendus</i>	
Нижние прямокишечные нервы, <i>nervi rectales inferiores</i>	Наружный сфинктер заднего прохода, кожа области заднепроходного отверстия
Промежностные нервы, <i>nervi perineales</i>	

Нервы и их ветви	Область иннервации
Мышечные ветви, <i>rami musculares</i>	Наружный сфинктер заднего прохода, поверхностная поперечная мышца промежности, луковично-губчатая мышца, седалишно-пещеристая мышца
Задние мошоночные нервы, <i>nervi scrotales posteriores</i> (у мужчин)	Кожа области промежности, задней поверхности мошонки
Задние губные нервы, <i>nervi labiales posteriores</i> (у женщин)	Кожа области промежности, задней поверхности больших половых губ
Дорсальный нерв полового члена <i>nervus dorsalis penis</i> (у мужчин)	Кожа и пещеристые тела полового члена, глубокая поперечная мышца промежности, сфинктер мочеиспускательного канала
Дорсальный нерв клитора <i>nervus dorsalis clitoridis</i> (у женщин)	Клитор, малые половые губы, глубокая поперечная мышца промежности, сфинктер мочеиспускательного канала
<b>Длинные ветви</b>	
Задний кожный нерв бедра, <i>nervus cutaneus femoris posterior</i>	Кожа задней и медиальной поверхности бедра до области подколенной ямки
Нижние нервы ягодиц, <i>nervi clunium inferiores</i>	Кожа ягодичной области
Промежностные ветви, <i>rami perineales</i>	Кожа медиальной поверхности мошонки (больших половых губ) и промежности
Седалищный нерв, <i>nervus ischiadicus</i>	

Нервы и их ветви	Область иннервации
Мышечные ветви, <i>rami musculares</i>	Внутренняя запирательная мышца, близнецовые мышцы, квадратная мышца бедра; длинная головка двуглавой мышцы бедра, полусухожильная мышца, полуперепончатая мышца, большая приводящая мышца (большеберцовая часть нерва); короткая головка двуглавой мышцы бедра (малоберцовая часть нерва)
Суставные ветви, <i>rami articulares</i>	Капсулы тазобедренного и коленного суставов
Общий малоберцовый нерв, <i>nervus fibularis communis</i>	
Латеральный кожный нерв икры, <i>nervus cutaneus surae lateralis</i>	Кожа латеральной поверхности голени до области латеральной лодыжки
Поверхностный малоберцовый нерв, <i>nervus fibularis superficialis</i>	
Мышечные ветви, <i>rami musculares</i>	Длинная и короткая малоберцовые мышцы
Медиальный тыльный кожный нерв, <i>nervus cutaneus dorsalis medialis</i>	Кожа области медиальной лодыжки, медиального края стопы и большого пальца, кожа второго межпальцевого промежутка и обращенных друг к другу сторон тыльной поверхности II и III пальцев
Промежуточный тыльный кожный нерв, <i>nervus cutaneus dorsalis intermedius</i>	Кожа области латеральной лодыжки, кожа третьего и четвертого межпальцевых промежутков, кожа латерального края V пальца, обращенных друг к другу сторон тыльной поверхности V и IV, IV и III пальцев



Нервы и их ветви	Область иннервации
Глубокий малоберцовый нерв, <i>nervus fibularis profundus</i>	
Мышечные ветви, <i>rami musculares</i>	Передняя большеберцовая мышца, длинный разгибатель пальцев, длинный разгибатель большого пальца стопы, короткий разгибатель пальцев, короткий разгибатель большого пальца стопы
Тыльные пальцевые нервы, <i>nervi digitales dorsales</i>	Кожа первого межпальцевого промежутка, кожа обращенных друг к другу сторон тыльной поверхности I и II пальцев
Большеберцовый нерв, <i>nervus tibialis</i>	
Мышечные ветви, <i>rami musculares</i>	Икроножная мышца, камбаловидная мышца, подколенная мышца, подошвенная мышца
Межкостный нерв голени, <i>nervus interosseus cruris</i>	Кости голени, капсула голеностопного сустава, задняя большеберцовая мышца, длинный сгибатель пальцев, длинный сгибатель большого пальца стопы
Медиальный кожный нерв икры, <i>nervus cutaneus surae medialis</i>	Кожа задней поверхности голени
Латеральные пяточные ветви, <i>rami calcanei laterales</i>	Кожа области латеральной лодыжки, капсула голеностопного сустава
Латеральный тыльный кожный нерв, <i>nervus cutaneus dorsalis lateralis</i>	Кожа тыла и латерального края стопы и тыльной поверхности V пальца

Нервы и их ветви	Область иннервации
Медиальные пяточные ветви, <i>rami calcanei mediales</i>	Кожа пятки и медиального края подошвы
Медиальный подошвенный нерв, <i>nervus plantaris medialis</i>	
Мышечные ветви, <i>rami musculares</i>	Мышца, отводящая большой палец стопы; короткий сгибатель пальцев, короткий сгибатель большого пальца стопы
Общие подошвенные пальцевые нервы I, II, III, <i>nervi digitales plantares communes I, II, III</i>	I и II червеобразные мышцы, кожа медиальной части подошвы, капсулы суставов стопы
Собственные подошвенные пальцевые нервы, <i>nervi digitales plantares proprii</i>	Кожа обращенных друг к другу сторон подошвенной поверхности I и II, II и III, III и IV пальцев, тыльной поверхности их дистальных фаланг
Латеральный подошвенный нерв, <i>nervus plantaris lateralis</i>	
Мышечные ветви, <i>rami musculares</i>	Квадратная мышца подошвы; мышца, отводящая мизинец
Поверхностная ветвь, <i>ramus superficialis</i>	
Общий подошвенный пальцевой нерв, <i>nervus digitalis plantaris communis</i>	

Нервы и их ветви	Область иннервации
Собственные подошвенные пальцевые нервы, <i>nervi digitales plantares proprii</i>	Кожа обращенных друг к другу сторон подошвенной поверхности V и IV пальцев, тыльной поверхности их дистальных фаланг
Глубокая ветвь, <i>ramus profundus</i>	Мышца, приводящая большой палец; короткий сгибатель большого пальца стопы; межкостные мышцы; III и IV червеобразные мышцы; капсулы суставов стопы

### Копчиковое сплетение

Нервы и их ветви	Область иннервации
Копчиковое сплетение, <i>plexus coccygeus</i> — образовано передними ветвями V крестцового и копчикового спинномозговых нервов	
Копчиковый нерв, <i>nervus coccygeus</i>	Копчиковая мышца; мышца, поднимающая задний проход
Заднепроходно-копчиковые нервы, <i>nervi anococcygei</i>	Кожа в области копчика до заднего прохода

# ОРГАНЫ ЧУВСТВ

---

---

## ОРГАН ЗРЕНИЯ

### **Organum visum, орган зрения**

*Bulbus oculi*, глазное яблоко

**Источник кровоснабжения:** *arteria centralis retinae, arteriae ciliares posteriores breves et longae, arteriae ciliares anteriores* (все из *arteria ophthalmica*).

**Венозный отток:** *venae centrales retinae, venae vorticosae, venae ciliares anteriores* (все в *venae ophthalmicae*).

**Источник иннервации:** **АИ:** *nervi ciliares longi* (из *nervus nasociliaris*);  
**ЭСИ:** *plexus caroticus internus* (для *musculus dilatator pupillae*);  
**ЭПИ:** *nervus oculomotorius* (для *musculus ciliaris et musculus sphincter pupillae*).

**Лимфатический отток:**

*Palpebrae superior et inferior*, верхнее и нижнее веки

**Источник кровоснабжения:** *arteriae palpebrales laterales* (из *arteria lacrimalis*),  
*arteriae palpebrales mediales arteriae conjunctivales anteriores et posteriores* (из *arteria ophthalmica*).

**Венозный отток:** *venae palpebrales* (в *venae ophthalmicae, vena facialis, vena temporalis superficialis*).

**Источник иннервации:** *palpebra superior — nervus frontalis, nervus lacrimalis*  
*palpebra inferior — nervus infraorbitalis.*

**Лимфатический отток:** *nodi lymphatici parotidei, submentales, submandibulares.*

#### *Glandula lacrimalis*, слезная железа

**Источник кровоснабжения:** *arteria lacrimalis (из arteria ophthalmica).*

**Венозный отток:** *vena lacrimalis (в vena ophthalmica superior).*

**Источник иннервации:** **АИ:** *nervus lacrimalis (из nervus frontalis);*  
**ЭСИ:** *plexus caroticus internus;*  
**ЭИИ:** *nervus petrosus major (из nervus facialis).*

**Лимфатический отток:** *nodi lymphatici parotidei.*

#### *Musculi bulbi oculi*, мышцы глазного яблока

**Источник кровоснабжения:** *rami musculares arteriae ophthalmicae.*

**Венозный отток:** *venae ophthalmicae.*

**Источник иннервации:** *nervus oculomotorius (musculi recti superior, medialis et inferior, musculus obliquus inferior, musculus levator palpebrae superioris);*  
*nervus trochlearis (musculus obliquus superior);*  
*nervus abducens (musculus rectus lateralis).*

**Лимфатический отток:** *nodi lymphatici parotidei, submentales, submandibulares.*

## ПРЕДДВЕРНО-УЛИТКОВЫЙ ОРГАН

### *Organum vestibulocochleare,* преддверно-улитковый орган

#### *Auris externa,* наружное ухо

**Источник кровоснабжения:** *rami auriculares anteriores arteriae temporalis superficialis, rami auriculares arteriae occipitalis, arteria auricularis posterior, arteria auricularis profunda (из arteria maxillaris).*

**Венозный отток:** *vena retromandibularis, vena jugularis externa.*

**Источник иннервации:** *nervus auricularis magnus, nervus vagus, nervus auriculotemporalis (из nervus mandibularis).*

**Лимфатический отток:** *nodi lymphatici mastoidei, parotidei, cervicales laterales profundi.*

#### *Auris media,* среднее ухо

#### *Cavum tympani,* барабанная полость

**Источник кровоснабжения:** *arteria tympanica anterior (из arteria maxillaris), arteria tympanica superior (из arteria meningea media), arteria tympanica posterior et arteria styломastoidea (из arteria auricularis posterior), arteria tympanica inferior (из arteria pharyngea ascendens), arteriae caroticotympanicae (из arteria carotis interna).*

**Венозный отток:** *plexus venosus pharyngeus, venae meningeeae, vena retromandibularis.*

**Источник иннервации:** **АН:** *plexus tympanicus [nervus tympanicus, ramus communicans nervi facialis, nervi caroticotympanici (из plexus caroticus internus)];*  
**ЭИ:** *nervus facialis (musculus stapedius), nervus muscoli tensoris tympani (из nervus mandibularis).*

**Лимфатический отток:** *nodi lymphatici mastoidei, parotidei, cervicales laterales profundi.*

***Tuba auditiva*, слуховая труба**

**Источник кровоснабжения:** *arteria tympanica anterior* (из *arteria maxillaris*), *rami pharyngei arteriae pharyngeae ascendents*, *ramus petrosus arteriae meningae mediae*, *arteria canalis pterygoidei*.

**Венозный отток:** *plexus pharyngeus*, *venae meningae*, *vena retromandibularis*.

**Источник иннервации:** *plexus tympanicus* [*nervus tympanicus*, *ramus communicans nervi facialis*, *nervi caroticotympanici* (из *plexus caroticus internus*)], *plexus pharyngeus* [*nervus vagus*, *nervus glossopharyngeus*].

**Лимфатический отток:** *nodi lymphatici mastoidei*, *parotidei*, *cervicales laterales profundi*, *retropharyngei*.

***Auris interna*, внутреннее ухо**

**Источник кровоснабжения:** *arteria labyrinthi* (из *arteria basilaris*).

**Венозный отток:** *vena labyrinthi*, *vena canaliculi cochleae*, *vena aqueducti vestibuli* (в *sinus petrosus superior*).

**Источник иннервации:** *nervus vestibulocochlearis*.

**Лимфатический отток:**

## КОЖА

Нерв	Область иннервации
<i>Nervus supraorbitalis</i> (из <i>nervus frontalis</i> )	Кожа лба
<i>Nervus supratrochlearis</i> (из <i>nervus frontalis</i> )	Кожа лба, корня носа, верхнего века
<i>Nervus infraorbitalis</i> (из <i>nervus maxillaris</i> )	Кожа нижнего века, наружного носа, верхней губы
<i>Nervus zygomaticus</i> (из <i>nervus maxillaris</i> )	Кожа височной, скуловой и щечной областей
<i>Nervus auriculotemporalis</i> (из <i>nervus mandibularis</i> )	Кожа височной области и ушной рако- вины
<i>Nervus mentalis</i> (из <i>nervus alveolaris inferior</i> )	Кожа нижней губы и подбородка
<i>Nervus auricularis magnus</i> ( <i>plexus cervicalis</i> )	Кожа ушной раковины и наружного слу- хового прохода
<i>Nervus occipitalis</i> ( <i>plexus cervicalis</i> )	Кожа латеральной части затылочной области
<i>Nervus transversus colli</i> ( <i>plexus cervicalis</i> )	Кожа передней и латеральной областей шеи
<i>Nervi suprascapulares</i> ( <i>plexus cervicalis</i> )	Кожа латеральной области шеи и области ключицы, а также над дельтовидной и большой грудной мышцами
<i>Nervus cutaneus brachii lateralis superior</i> (из <i>nervus axillaris</i> )	Кожа задней стороны дельтовидной обла- сти, заднелатеральной поверхности плеча



Нерв	Область иннервации
<i>Nervus cutaneus antebrachii lateralis</i> (из <i>nervus musculocutaneus</i> )	Кожа переднелатеральной поверхности предплечья
<i>Nervus medianus</i> ( <i>plexus brachialis</i> )	Кожа области <i>thenar</i> , передней поверхности лучезапястного сустава, середины ладони, <i>I</i> , <i>II</i> , <i>III</i> и лучевой стороны <i>IV</i> пальцев, кожа тыльной поверхности средней и дистальной фаланг <i>II</i> , <i>III</i> и лучевой стороны <i>IV</i> пальцев
<i>Nervus ulnaris</i> ( <i>plexus brachialis</i> )	Кожа тыльной поверхности <i>V</i> и <i>IV</i> пальцев, локтевой стороны <i>III</i> пальца, кроме кожи дистальных и средних фаланг локтевой стороны <i>III</i> и лучевой стороны <i>IV</i> пальцев; кожа ладонной поверхности <i>V</i> пальца, локтевой стороны <i>IV</i> пальца
<i>Nervus cutaneus brachii medialis</i> ( <i>plexus brachialis</i> )	Кожа медиальной поверхности плеча
<i>Nervus cutaneus antebrachii medialis</i> ( <i>plexus brachialis</i> )	Кожа переднемедиальной поверхности предплечья
<i>Nervus cutaneus brachii posterior</i> (из <i>nervus radialis</i> )	Кожа задней и заднелатеральной поверхности плеча
<i>Nervus cutaneus antebrachii posterior</i> (из <i>nervus radialis</i> )	Кожа задней поверхности предплечья
<i>Nervus radialis</i> ( <i>plexus brachialis</i> )	Кожа тыльной поверхности лучевой стороны кисти, тыльной поверхности <i>I</i> и <i>II</i> пальцев, лучевой стороны <i>III</i> пальца, кроме дистальных и средних фаланг <i>II</i> и <i>III</i> пальцев
<i>Nervi intercostales</i>	Кожа груди и живота (передняя и боковые поверхности)

Нерв	Область иннервации
<i>Nervus occipitalis major</i> (из <i>ramus dorsalis nervi cervicalis I</i> )	Кожа затылочной области
<i>Rami dorsales nervi cervicales III–VIII</i>	Кожа задней поверхности шеи
<i>Rami dorsales nervi thoracici et lumbales</i>	Кожа спины
<i>Rami dorsales nervi sacrales I–III</i>	Кожа ягодичной области
<i>Nervus iliohypogastricus</i> ( <i>plexus lumbalis</i> )	Кожа верхнелатеральной части ягодичной области, верхнелатеральной области бедра, лобковой области
<i>Nervus ilioinguinalis</i> ( <i>plexus lumbalis</i> )	Кожа лобка, паховой области, полового члена, передней поверхности мошонки (больших половых губ)
<i>Nervus genitofemoralis</i> ( <i>plexus lumbalis</i> )	Кожа верхнемедиальной поверхности бедра, мошонки (больших половых губ), области поверхностного кольца бедренного канала
<i>Nervus cutaneus femoris lateralis</i> ( <i>plexus lumbalis</i> )	Кожа латеральной поверхности бедра до уровня коленного сустава
<i>Nervus obturatorius</i> ( <i>plexus lumbalis</i> )	Кожа медиальной поверхности бедра
<i>Rami cutanei anteriores nervi femoralis</i>	Кожа переднемедиальной поверхности бедра
<i>Nervus saphenus</i> (из <i>nervi femoralis</i> )	Кожа переднемедиальной поверхности голени, тыла и медиального края стопы до большого пальца
<i>Nervus pudendus</i> ( <i>plexus sacralis</i> )	Кожа области заднего прохода, промежности, задней поверхности мошонки (половых губ), полового члена
<i>Nervus cutaneus femoris posterior</i> ( <i>plexus sacralis</i> )	Кожа заднемедиальной поверхности бедра до подколенной ямки, промежности и нижней части ягодичной области

Нерв	Область иннервации
<i>Nervus cutaneus surae medialis</i> (из <i>nervus tibialis</i> )	Кожа медиальной части задней поверхности голени
<i>Nervus plantaris medialis</i> (из <i>nervus tibialis</i> )	Кожа медиального края стопы и большого пальца, обращенных друг к другу сторон I–IV пальцев
<i>Nervus plantaris lateralis</i> (из <i>nervus tibialis</i> )	Кожа подошвенной стороны латеральной поверхности V пальца, кожа IV межпальцевого промежутка
<i>Nervus suralis</i>	Кожа латерального отдела пяточной области, латерального края стопы и боковой стороны V пальца
<i>Nervus cutaneus dorsalis medialis</i> (из <i>nervus fibularis superficialis</i> )	Кожа медиального края стопы, медиальной стороны большого пальца, II межпальцевого промежутка
<i>Nervus cutaneus dorsalis intermedius</i> (из <i>nervus fibularis superficialis</i> )	Кожа тыла стопы, III и IV межпальцевых промежутков
<i>Nervus fibularis profundus</i> (из <i>nervus fibularis communis</i> )	Кожа I межпальцевого промежутка
<i>Nervus cutaneus surae lateralis</i> (из <i>nervus fibularis communis</i> )	Кожа латеральной стороны голени

## МОЛОЧНАЯ ЖЕЛЕЗА

### *Glandula mammaria*, молочная железа

- Источник кровоснабжения:** *rami mammarii arteriae thoracicae internae, arteriae intercostales posteriores III–VII, rami perforantes arteriae thoracicae internae, rami mammarii arteriae thoracicae laterales.*
- Венозный отток:** *venae intercostales posteriores, vena thoracica interna.*
- Источник иннервации:** **АН:** *nervi intercostales II–VI, nervi supraclaviculares;* **ЭСИ:** *rami mammarii* (из *truncus sympathicus*).
- Лимфатический отток:** верхнелатеральный квадрант: *nodi lymphatici axillares, cervicales laterales profundi, parasternales;* нижнелатеральный квадрант: *nodi lymphatici axillares, parasternales;* верхнемедиальный квадрант: *nodi lymphatici mediastinales anteriores, axillares;* нижнемедиальный квадрант: *nodi lymphatici parasternales, axillares.*

# СЕРДЕЧНО-СОСУДИСТАЯ СИСТЕМА

---

## СЕРДЦЕ

*Сог.*, сердце

### Топография:

*голотопия:* 2/3 органа лежат в левой половине грудной полости, 1/3 — в правой;

*скелетотопия:* правая граница, принадлежащая верхней полой вене и правому предсердию, идет дугообразно от верхнего края *III* реберного хряща до нижнего края *V* реберного хряща, на расстоянии 2—2,5 см кнаружи от правой грудинной линии. Нижняя граница, принадлежащая правому желудочку и немного левому, идет от нижнего края *V* реберного хряща слегка косо влево и вниз к *V* левому межреберному промежутку, между окологрудинной и срединно-ключичной линиями (1,5 см кнутри от последней). Левая граница, принадлежащая левому желудочку, левому ушку и легочной артерии, идет кверху от предыдущей, немного дугообразно, до уровня *III* ребра, не доходя на 1,5—2 см до левой срединно-ключичной линии. Отсюда поднимается кверху до *II* межреберья — края левого ушка (на расстоянии 2 см от левой грудинной линии);

*синтопия:* сердце с перикардом занимает нижний отдел переднего средостения. Нижняя стенка перикарда спаяна с сухожильным центром диафрагмы; через него проходит нижняя полая вена, впадающая в правое предсердие. С боков сердце, окруженное перикардом, примыкает

к правой и левой средостенным плеврам, отделенным от него рыхлой клетчаткой. Между пристеночным листком перикарда и средостенной плеврой проходит диафрагмальный нерв. Задняя стенка перикарда вместе с сердцем прилежит к органам заднего средостения: пищеводу, трахеобронхиальным лимфатическим узлам, к грудной аорте; непарной вене (справа), полунепарной вене (слева), грудному протоку (в непарно-аортальной борозде). Сверху к перикарду примыкает вилочковая железа.

**Источник**

**кровообращения:** *arteriae coronariae dextra et sinistra* (из *aorta*).

**Венозный отток:**

*venae cordis magna, cordis media, cordis parva, posterior ventriculi sinistri, obliqua atrii sinistri* (в *sinus coronarius*), *venae cordis anteriores* (в *atrium dextrum*), *venae cordis minimae*.

**Источник****иннервации:**

**АН:** *nervus vagus, nervi cardiaci cervicales medii et inferiores et thoracici*;

**ЭСИ:** *nervi cardiaci cervicales superiores, medii et inferiores* (из *ganglii sympathici cervicales*), *nervi cardiaci thoracici* (из *ganglii sympathici thoracici*);

**ЭПИ:** *rami cardiaci superiores et inferiores nervi vagi*.

**Лимфатический отток:**

*nodi lymphatici tracheobronchiales inferiores* (по левому коллектору), *nodi lymphatici mediastinales anteriores* (по правому коллектору).

***Pericardium*, перикард****Топография:**

диафрагмальная часть приращена к сухожильному центру диафрагмы и частично к мышечной ее части. Вершина окружает начальный отдел аорты. Грудно-реберная часть прилежит к нижнему отделу тела грудины и к внутренним участкам *IV* и *V* межреберий. Правая и левая медиастинальные части перикарда расположены по бокам от сердца и соприкасаются с медиастинальными плеврами; на них залегают диафрагмальные нервы и перикардиально-диафрагмальные сосуды. К задней поверхности позвоночного отдела перикарда прилежат пищевод, непарная вена, грудной проток, грудная часть аорты.

---

<b>Источник кровоснабжения:</b>	<i>rami pericardiaci aortae, arteria pericardiophrenica (из arteria thoracica interna), arteriae phrenicae superiores.</i>
<b>Венозный отток:</b>	<i>venae pericardiacae et vena pericardiophrenica (в vena thoracica interna), venae pericardiacae (в venae azygos et hemiazygos).</i>
<b>Источник иннервации:</b>	<b>АИ:</b> <i>rami pericardiaci nervi phrenici;</i> <b>ЭСИ:</b> <i>nervi cardiaci cervicales et thoracici;</i> <b>ЭПИ:</b> <i>nervus vagus.</i>
<b>Лимфатический отток:</b>	<i>nodi lymphatici tracheobronchiales inferiores, mediastinales posteriores et anteriores, parasternales, sternales, pericardiales.</i>

# АРТЕРИИ

Артерии и их ветви	Область кровоснабжения
Общая сонная артерия, <i>arteria carotis communis</i>	
Наружная сонная артерия, <i>arteria carotis externa</i>	
Верхняя щитовидная артерия, <i>arteria thyroidea superior</i>	
Подподъязычная ветвь, <i>ramus infrahyoideus</i>	Подъязычная кость
Грудино-ключично-сосцевидная ветвь, <i>ramus sternocleidomastoideus</i>	Грудино-ключично-сосцевидная мышца
Верхняя гортанная артерия, <i>arteria laryngea superior</i>	Стенка гортани
Перстнещитовидная ветвь, <i>ramus cricothyroideus</i>	Перстнещитовидная мышца
Передняя железистая ветвь, <i>ramus glandularis anterior</i>	Передняя часть щитовидной железы
Задняя железистая ветвь, <i>ramus glandularis posterior</i>	Верхняя и задняя части щитовидной железы
Латеральная железистая ветвь, <i>ramus glandularis lateralis</i>	Латеральная часть щитовидной железы



Артерии и их ветви	Область кровоснабжения
Язычная артерия, <i>arteria lingualis</i>	
Надподъязычная ветвь, <i>ramus suprahyoideus</i>	Подъязычная кость
Подъязычная артерия, <i>arteria sublingualis</i>	Челюстно-подъязычная мышца, подъязычная железа, слизистая оболочка дна полости рта
Дорсальные ветви языка, <i>rami dorsales linguae</i>	Корень языка
Глубокая артерия языка, <i>arteria profunda linguae</i>	Язык
Лицевая артерия, <i>arteria facialis</i>	
Восходящая небная артерия, <i>arteria palatina ascendens</i>	Небная миндалина, мягкое небо
Миндаликовая ветвь, <i>ramus tonsillaris</i>	Небные миндалины
Подподбородочная артерия, <i>arteria submental</i>	Челюстно-подъязычная мышца, подъязычная железа
Железистые ветви, <i>rami glandulares</i>	Поднижнечелюстная железа
Нижняя губная артерия, <i>arteria labialis inferior</i>	Нижняя губа
Верхняя губная артерия, <i>arteria labialis superior</i>	Верхняя губа

Артерии и их ветви	Область кровоснабжения
Ветвь перегородки носа. <i>ramus septi nasi</i>	Перегородка носа
Латеральная ветвь носа, <i>ramus lateralis nasi</i>	Крыло носа
Угловая артерия, <i>arteria angularis</i>	Крыло и корень носа
Затылочная артерия, <i>arteria occipitalis</i>	
Сосцевидная ветвь, <i>ramus mastoideus</i>	Диплоз, твердая оболочка головного мозга, слизистая оболочка сосцевидных ячеек
Ушная ветвь, <i>ramus auricularis</i>	Ушная раковина
Грудино-ключично-сосцевидные ветви, <i>rami sternocleidomastoidei</i>	Грудино-ключично-сосцевидная мышца
Затылочные ветви, <i>rami occipitales</i>	Затылочная область
Менингеальная ветвь, <i>ramus meningeus</i>	Твердая оболочка головного мозга
Нисходящая ветвь, <i>ramus descendens</i>	Мышцы задней поверхности шеи

Артерии и их ветви	Область кровоснабжения
Задняя ушная артерия, <i>arteria auricularis posterior</i>	
Шилососцевидная артерия, <i>arteria stylo mastoidea</i>	Слизистая оболочка барабанной полости, сосцевидных ячеек, полукружные каналы
Задняя барабанная артерия, <i>arteria tympanica posterior</i>	Слизистая оболочка барабанной полости, барабанная перепонка
Сосцевидные ветви, <i>rami mastoidea</i>	Ячейки сосцевидного отростка
Стременная ветвь, <i>ramus stapedius</i>	Стременная мышца
Ушная ветвь, <i>ramus auricularis</i>	Ушная раковина, ушные мышцы
Затылочная ветвь, <i>ramus occipitalis</i>	Затылочная область
Ветвь околоушной железы, <i>ramus parotideus</i>	Околоушная слюнная железа
Восходящая глоточная артерия, <i>arteria pharyngea ascendens</i>	
Задняя менингеальная артерия, <i>arteria meningea posterior</i>	Твердая мозговая оболочка задней черепной ямки

Артерии и их ветви	Область кровоснабжения
Нижняя барабанная артерия, <i>arteria tympanica inferior</i>	Слизистая оболочка и содержимое барабанной полости
Глоточные ветви, <i>rami pharyngeales</i>	Стенка глотки
Поверхностная височная артерия, <i>arteria temporalis superficialis</i>	
Ветвь околоушной железы, <i>ramus parotideus</i>	Околоушная железа
Поперечная артерия лица, <i>arteria transversa faciei</i>	Мимические мышцы
Передние ушные ветви, <i>rami auriculares anteriores</i>	Ушная раковина, наружный слуховой проход
Скулоглазничная артерия, <i>arteria zygomaticoorbitalis</i>	Мышцы глаза, клетчатка глазницы
Средняя височная артерия, <i>arteria temporalis media</i>	Височная мышца
Лобная ветвь, <i>ramus frontalis</i>	Область лба
Теменная ветвь, <i>ramus parietalis</i>	Теменная область
Верхнечелюстная артерия, <i>arteria maxillaris</i>	
Глубокая ушная артерия, <i>arteria auricularis profunda</i>	Височно-нижнечелюстной сустав, наружный слуховой проход, барабанная перепонка
Передняя барабанная артерия, <i>arteria tympanica anterior</i>	Слизистая оболочка и содержимое барабанной полости

Артерии и их ветви	Область кровоснабжения
Нижняя альвеолярная артерия, <i>arteria alveolaris inferior</i>	Нижняя челюсть
Зубные ветви, <i>rami dentales</i>	Нижние зубы
Околозубные ветви, <i>rami peridentales</i>	Нижняя десна, периодонт
Челюстно-подъязычная ветвь, <i>ramus mylohyoideus</i>	Челюстно-подъязычная мышца
Подбородочная артерия, <i>arteria mentalis</i>	Мышцы и кожа подбородка
Средняя менингеальная артерия, <i>arteria meningea media</i>	
Добавочная ветвь, <i>ramus accessorius</i>	Слуховая труба, крыловидные мышцы, твердая мозговая оболочка средней черепной ямки
Каменистая ветвь, <i>ramus petrosus</i>	Височная кость
Верхняя барабанная артерия, <i>arteria tympanica superior</i>	Слизистая оболочка и содержимое барабанной полости
Лобная ветвь, <i>ramus frontalis</i>	Твердая мозговая оболочка передней черепной ямки
Теменная ветвь, <i>ramus parietalis</i>	Твердая мозговая оболочка в области свода черепа
Глазничная ветвь, <i>ramus orbitalis</i>	Слезная железа
Жевательная артерия, <i>arteria masseterica</i>	Жевательная мышца

Артерии и их ветви	Область кровоснабжения
Передняя глубокая височная артерия, <i>arteria temporalis profunda anterior</i>	Височная мышца
Задняя височная артерия, <i>arteria temporalis posterior</i>	Височная мышца
Крыловидные ветви, <i>rami pterygoidei</i>	Крыловидные мышцы
Щечная артерия, <i>arteria buccalis</i>	Щека и десна
Задняя верхняя альвеолярная артерия, <i>arteria alveolaris superior posterior</i>	
Зубные ветви, <i>rami dentales</i>	Верхние моляры
Околозубные ветви, <i>rami peridentales</i>	Десна, слизистая оболочка верхнечелюстной пазухи
Подглазничная артерия, <i>arteria infraorbitalis</i>	
Глазничные ветви, <i>rami orbitalis</i>	Прямая и косая нижние мышцы глазного яблока
Передние верхние альвеолярные артерии, <i>arteriae alveolares superiores anteriores</i>	
Зубные ветви, <i>rami dentales</i>	Верхние передние зубы
Околозубные ветви, <i>rami peridentales</i>	Десна
Артерия крыловидного канала, <i>arteria canalis pterygoidei</i>	Слуховая труба, слизистая оболочка верхней части глотки и барабанной полости

Артерии и их ветви	Область кровоснабжения
Нисходящая небная артерия, <i>arteria palatina descendens</i>	
Большая небная артерия, <i>arteria palatina major</i>	Слизистая оболочка неба и десна
Малые небные артерии, <i>arteriae palatinae minores</i>	Мягкое небо
Глоточная ветвь, <i>ramus pharyngeus</i>	Слизистая оболочка глотки
Клиновидно-небная артерия, <i>arteria sphenopalatina</i>	
Самая верхняя глоточная артерия, <i>arteria pharyngea suprema</i>	Верхняя часть глотки
Задние носовые латеральные артерии, <i>arteriae nasales laterales posteriores</i>	Задняя часть латеральной стенки полости носа
Задние перегородочные артерии, <i>rami septales posteriores</i>	Задненижняя часть перегородки носа
Внутренняя сонная артерия, <i>arteria carotis interna</i>	
Сонно-барабанные артерии, <i>arteriae caroticotympanicae</i>	Слизистая оболочка барабанной полости
Крыловидная ветвь, <i>ramus pterygoideus</i>	Слизистая оболочка клиновидной пазухи
Базальная ветвь намета, <i>ramus basalis tentorii</i>	Намет мозжечка
Краевая ветвь намета, <i>ramus marginalis tentorii</i>	Намет мозжечка

Артерии и их ветви	Область кровоснабжения
Менингеальная ветвь, <i>ramus meningeus</i>	Твердая мозговая оболочка средней черепной ямки
Ветвь тройничного узла, <i>ramus ganglions trigeminalis</i>	Тройничный узел
Ветвь пещеристого синуса, <i>ramus sinus cavernosi</i>	Пещеристый синус
Нижняя гипофизарная артерия, <i>arteria hypophysialis inferior</i>	Задняя доля гипофиза
Верхняя гипофизарная артерия, <i>arteria hypophysialis superior</i>	Гипофиз и часть гипоталамуса
Ветвь ската, <i>ramus clivi</i>	Твердая мозговая оболочка задней черепной ямки
Глазная артерия, <i>arteria ophthalmica</i>	
Центральная артерия сетчатки, <i>arteria centralis retinae</i>	Сетчатка глазного яблока
Слезная артерия, <i>arteria lacrimalis</i>	Слезная железа
Латеральные артерии век, <i>arteriae palpebrales laterales</i>	Верхнее и нижнее веко
Задние конъюнктивальные артерии, <i>arteriae conjunctivales posteriores</i>	Конъюнктура
Короткие задние ресничные артерии, <i>arteriae ciliares posteriores breves</i>	Собственно сосудистая оболочка глазного яблока



Артерии и их ветви	Область кровоснабжения
Длинные задние ресничные артерии, <i>arteriae ciliares posteriores longae</i>	Ресничное тело, собственно сосудистая оболочка глазного яблока
Мышечные ветви, <i>rami musculares</i>	Мышцы глазного яблока
Передние ресничные артерии, <i>arteriae ciliares anteriores</i>	Ресничное тело, собственно сосудистая оболочка глазного яблока
Эписклеральные артерии, <i>arteriae episclerales</i>	Склера
Передние конъюнктивальные артерии, <i>arteriae conjunctivales anteriores</i>	Конъюнктива
Надглазничная артерия, <i>arteria supraorbitalis</i>	Кожа лба
Задняя решетчатая артерия, <i>arteria ethmoidalis posterior</i>	Задние решетчатые ячейки, задний отдел полости носа
Передняя решетчатая артерия, <i>arteria ethmoidalis anterior</i>	Лобная пазуха, передние решетчатые ячейки
Передняя менингеальная артерия, <i>arteria meningea anterior</i>	Твердая мозговая оболочка
Передние перегородочные ветви, <i>rami septales anteriores</i>	Верхняя часть носовой перегородки
Латеральные передние носовые ветви, <i>rami nasales anteriores laterales</i>	Слизистая оболочка перегородки носа, передние ре- шетчатые ячейки

Артерии и их ветви	Область кровоснабжения
Медиальные артерии век, <i>arteriae palpebrales laterales</i>	Верхнее и нижнее веко
Надблоковая артерия, <i>arteria supratrochlearis</i>	Кожа лба, мышцы лба
Дорсальная артерия носа, <i>arteria dorsalis nasi</i>	Мимические мышцы
Передняя ворсинчатая артерия, <i>arteria choroidea anterior</i>	
Ворсинчатые ветви бокового желудочка, <i>rami choroidei ventriculi lateralis</i>	Формирует сосудистое сплетение бокового желудочка
Ворсинчатые ветви III желудочка, <i>rami choroidei ventriculi tertii</i>	Сосудистое сплетение третьего желудочка
Ветви переднего продырявленного вещества, <i>rami substantiae perforatae anterioris</i>	Переднее продырявленное вещество, внутренняя капсула
Ветви зрительного тракта, <i>rami tractus optici</i>	Зрительный тракт
Ветви латерального коленчатого тела, <i>rami corporis geniculati lateralis</i>	Латеральное коленчатое тело
Ветви внутренней капсулы, <i>rami capsulae internae</i>	Задняя часть внутренней капсулы
Ветви бледного шара, <i>rami globi pallidi</i>	Бледный шар
Ветви хвоста хвостатого ядра, <i>rami caudae nuclei caudati</i>	Хвостатое ядро

Артерии и их ветви	Область кровоснабжения
Ветви серого бугра, <i>rami tuberculi cinerei</i>	Серый бугор
Ветви ядер гипоталамуса, <i>rami nucleorum hypothalamicorum</i>	Гипоталамус
Ветви черного вещества, <i>rami substantiae nigrae</i>	Ножка мозга
Ветви красного ядра, <i>rami nuclei rubri</i>	Ножка мозга
Ветви миндалевидного тела, <i>rami corporis amygdaloidei</i>	Миндалевидное тело
Передняя мозговая артерия, <i>arteria cerebri anterior</i>	Большая часть медиальной поверхности полушарий большого мозга
Переднемедиальные центральные артерии, <i>arteriae centrales anteromediales</i>	Таламус, полосатое тело
Короткая центральная артерия, <i>arteria centralis brevis</i>	Лобная доля полушарий
Длинная центральная артерия, <i>arteria centralis longa</i>	Полосатое тело, внутренняя капсула
Передняя соединительная артерия, <i>arteria communicans anterior</i>	Соединяет передние мозговые артерии между собой
Медиальная лобно-базальная артерия, <i>arteria frontobasalis medialis</i>	Нижняя поверхность лобной доли
Мозолисто-краевая артерия, <i>arteria callosomarginalis</i>	

Артерии и их ветви	Область кровоснабжения
Переднемедиальная лобная ветвь, <i>ramus frontalis anteromedialis</i>	Нижняя половина медиальной поверхности лобной доли
Промежаточно-медиальная лобная ветвь, <i>ramus frontalis mediomedialis</i>	Средняя часть медиальной поверхности лобной доли
Заднемедиальная лобная ветвь, <i>ramus frontalis posterolateralis</i>	Задняя часть медиальной поверхности лобной доли
Поясная ветвь, <i>ramus cingularis</i>	Медиальная поверхность полушария
Парацентральная артерия, <i>arteria paracentralis</i>	Участок коры позади центральной борозды
Предклинная артерия, <i>arteria precunealis</i>	Область коры спереди от клина
Теменно-затылочная артерия, <i>arteria parietooccipitalis</i>	Медиальная поверхность теменной и затылочной долей
Средняя мозговая артерия, <i>arteria cerebri media</i>	Большая часть верхнелатеральной поверхности полушария большого мозга
Переднелатеральные центральные артерии, <i>arteriae centrales anterolateralis</i>	Лобная доля полушария
Островковые артерии, <i>arteriae insulares</i>	Кора островка
Латеральная лобно-базальная артерия, <i>arteria frontobasalis lateralis</i>	Нижняя и верхнелатеральная поверхность лобной доли

Артерии и их ветви	Область кровоснабжения
Передняя височная артерия, <i>arteria temporalis anterior</i>	Кора передней части верхней и средней височных извилин
Средняя височная артерия, <i>arteria temporalis media</i>	Кора средней части верхнелатеральной поверхности височной доли
Задняя височная артерия, <i>arteria temporalis posterior</i>	Кора задней части височной доли
Артерия центральной борозды, <i>arteria sulci centralis</i>	Кора верхнелатеральной поверхности полушария мозга
Артерия предцентральной борозды, <i>arteria sulci precentralis</i>	Кора верхнелатеральной поверхности полушария мозга
Артерия постцентральной борозды, <i>arteria sulci postcentralis</i>	Кора верхнелатеральной поверхности полушария мозга
Передняя теменная артерия, <i>arteria parietalis anterior</i>	Кора теменной доли
Задняя теменная артерия, <i>arteria parietalis posterior</i>	Кора теменной доли
Артерия угловой извилины, <i>arteria gyri angularis</i>	Кора теменной и затылочной долей
Задняя соединительная артерия, <i>arteria communicans posterior</i>	Соединяет внутреннюю сонную артерию с задней мозговой артерией
Ветвь перекреста, <i>ramus chiasmaticus</i>	Зрительный перекрест

Артерии и их ветви	Область кровоснабжения
Ветвь глазодвигательного нерва, <i>ramus nervi oculomotorii</i>	Глазодвигательный нерв
Таламическая ветвь, <i>ramus thalamicus</i>	Таламус
Гипоталамическая ветвь, <i>ramus hypothalamicus</i>	Гипоталамус
Ветвь хвоста хвостатого ядра, <i>ramus caudae nuclei caudati</i>	Хвостатое ядро
<b>Подключичная артерия, <i>arteria subclavia</i></b>	
Позвоночная артерия, <i>arteria vertebralis</i>	
Спинномозговые (корешковые) ветви, <i>rami spinales (radiculares)</i>	Спинальный мозг, его оболочки, тела позвонков
Мышечные ветви, <i>rami musculares</i>	Глубокие мышцы шеи
Передняя менингеальная ветвь, <i>ramus meningeus anterior</i>	Кости черепа и твердая мозговая оболочка
Задняя менингеальная ветвь, <i>ramus meningeus posterior</i>	Кости черепа и твердая мозговая оболочка
Передняя спинномозговая артерия, <i>arteria spinalis anterior</i>	Спинальный мозг
Задняя спинномозговая артерия, <i>arteria spinalis posterior</i>	Спинальный мозг

Артерии и их ветви	Область кровоснабжения
Задняя нижняя мозжечковая артерия, <i>arteria inferior posterior cerebelli</i>	Кора нижней поверхности мозжечка, ядра мозжечка, продолговатый мозг
Ворсинчатая ветвь IV желудочка, <i>ramus choroideus ventriculi quarti</i>	Сосудистое сплетение четвертого желудочка
Ветвь миндалина мозжечка, <i>ramus tonsillae cerebelli</i>	Миндалина мозжечка
Латеральные мозговые ветви, <i>rami medullares laterales</i>	Продолговатый мозг, нижняя ножка мозжечка
Медиальные мозговые ветви, <i>rami medullares laterales</i>	Продолговатый мозг, нижняя ножка мозжечка
Базиллярная артерия, <i>arteria basilaris</i>	
Передняя нижняя мозжечковая артерия, <i>arteria inferior anterior cerebelli</i>	Передняя часть нижней поверхности мозжечка
Артерия лабиринта, <i>arteria labyrinthi</i>	Внутреннее ухо
Артерии моста, <i>arteriae pontis</i>	Мост
Среднемозговые артерии, <i>arteriae mesencephalicae</i>	Ножки мозга
Верхняя мозжечковая артерия, <i>arteria superior cerebelli</i>	Верхняя поверхность мозжечка
Задняя мозговая артерия, <i>arteria cerebri posterior</i>	Затылочная и 2/3 теменной доли полушария большого мозга
Заднемедиальные центральные артерии, <i>arteriae centrales posteromediales</i>	Таламус, бледный шар

Артерии и их ветви	Область кровоснабжения
Заднелатеральные центральные артерии, <i>arteriae centrales posterolaterales</i>	Задний отдел таламуса, крыша среднего мозга, эпифиз, медиальное коленчатое тело
Таламические ветви, <i>rami thalamici</i>	Задняя часть таламуса
Медиальные задние ворсинчатые ветви, <i>rami choroidei posteriores mediales</i>	Крыша третьего желудочка
Латеральные задние ворсинчатые ветви, <i>rami choroidei posteriores laterales</i>	Сосудистое сплетение бокового желудочка
Ножковые ветви, <i>rami pedunculares</i>	Ножки мозга
Латеральная затылочная артерия, <i>arteria occipitalis lateralis</i>	
Передние височные ветви, <i>rami temporales anteriores</i>	Кора нижней поверхности височной доли
Промежуточные височные ветви, <i>rami temporales intermedii</i>	Кора нижней поверхности височной доли
Задние височные ветви, <i>rami temporales posteriores</i>	Кора нижней поверхности височной доли
Медиальная затылочная артерия, <i>arteria occipitalis medialis</i>	Задняя часть медиальной поверхности полушария большого мозга
Дорсальная ветвь мозолистого тела, <i>ramus corporis callosi dorsalis</i>	Валик мозолистого тела



Артерии и их ветви	Область кровоснабжения
Теменная ветвь, <i>ramus parietalis</i>	Кора задней части теменной доли
Теменно-затылочная ветвь, <i>ramus parieto-occipitalis</i>	Кора теменной и затылочной долей
Шпорная ветвь, <i>ramus calcarinus</i>	Кора зрительной области
Затылочно-височная ветвь, <i>ramus occipitotemporalis</i>	Кора височной доли
Внутренняя грудная артерия, <i>arteria thoracica interna</i>	
Медиастинальные ветви, <i>rami mediastinales</i>	Органы средостения
Тимусные ветви, <i>rami thymici</i>	Вилочковая железа
Бронхиальные ветви, <i>rami bronchiales</i>	Главные бронхи
Трахеальные ветви, <i>rami tracheales</i>	Трахея
Перикардиодиафрагмальная артерия, <i>arteria pericardiophrenica</i>	Перикард, диафрагма
Грудинные ветви, <i>rami sternales</i>	Грудина
Прободающие ветви, <i>rami perforantes</i>	Стенка грудной полости
Медиальные ветви молочной железы, <i>rami mammarii mediales</i>	Молочная железа
Латеральная реберная ветвь, <i>ramus costalis lateralis</i>	Межреберные мышцы, ребра

Артерии и их ветви	Область кровоснабжения
Передние межреберные ветви, <i>rami intercostales anteriores</i>	Межреберные мышцы верхних шести межреберий
Мышечно-диафрагмальная артерия, <i>arteria musculophrenica</i>	Диафрагма
Передние межреберные ветви, <i>rami intercostales anteriores</i>	Межреберные мышцы 7–9-го межреберий
Верхняя надчревная артерия, <i>arteria epigastrica superior</i>	Передняя брюшная стенка
Щитошейный ствол, <i>truncus thyrocervicalis</i>	
Нижняя щитовидная артерия, <i>arteria thyroidea inferior</i>	
Нижняя гортанная артерия, <i>arteria laryngea inferior</i>	Гортань
Железистые ветви, <i>rami glandulares</i>	Нижняя и задняя поверхности щитовидной железы, паращитовидные железы
Глоточные ветви, <i>rami pharyngeales</i>	Глотка
Пищеводные ветви, <i>rami oesophageales</i>	Пищевод
Трахеальные ветви, <i>rami tracheales</i>	Трахея
Восходящая шейная артерия, <i>arteria cervicalis ascendens</i>	Мышцы шеи

Артерии и их ветви	Область кровоснабжения
Поверхностная шейная артерия, <i>arteria cervicalis superficialis</i>	Трапециевидная мышца, кожа надключичной области
Надлопаточная артерия, <i>arteria suprascapularis</i>	Надостная и подостная мышцы
Акромиальная ветвь, <i>ramus acromialis</i>	Акромион
Реберно-шейный ствол, <i>truncus costocervicalis</i>	
Глубокая шейная артерия, <i>arteria cervicalis profunda</i>	Мышцы выйной области
Наивысшая межреберная артерия, <i>arteria intercostalis suprema</i>	
Первая задняя межреберная артерия, <i>arteria intercostalis posterior prima</i>	Первое межреберье
Вторая задняя межреберная артерия, <i>arteria intercostalis posterior secunda</i>	Второе межреберье
Дорсальные ветви, <i>rami dorsales</i>	Мышцы и кожа задней поверхности шеи
Спинномозговые ветви, <i>rami spinales</i>	Спинальный мозг
Поперечная артерия шеи, <i>arteria transversa cervicis</i>	
Поверхностная ветвь, <i>ramus superficialis</i>	Мышца, поднимающая лопатку, ременные мышцы, трапециевидная мышца
Глубокая ветвь (дорсальная артерия лопатки), <i>ramus profundus (arteria dorsalis scapulae)</i>	Мышцы спины

Артерии и их ветви	Область кровоснабжения
<b>Подмышечная артерия, <i>arteria axillaris</i></b>	
Подлопаточные ветви, <i>rami subscapulares</i>	Подлопаточная мышца
Верхняя грудная артерия, <i>arteria thoracica superior</i>	Подключичная и передняя зубчатые мышцы, верхние два межреберья
<b>Грудоакромиальная артерия, <i>arteria thoracoacromialis</i></b>	
Акромиальная ветвь, <i>ramus acromialis</i>	Акромион, акромиально-ключичный сустав
Ключичная ветвь, <i>ramus clavicularis</i>	Ключица, подключичная мышца
Дельтовидная ветвь, <i>ramus deltoideus</i>	Дельтовидная и большая грудная мышцы
Грудные ветви, <i>rami pectorales</i>	Большая и малая грудные, передняя зубчатая мышцы
Латеральная грудная артерия, <i>arteria thoracica lateralis</i>	Передняя зубчатая и грудные мышцы
Латеральные ветви молочной железы, <i>rami mammarii laterales</i>	Молочная железа
<b>Подлопаточная артерия, <i>arteria subscapularis</i></b>	
Грудоспинная артерия, <i>arteria thoracodorsalis</i>	Широчайшая мышца спины, большая круглая мышца, подлопаточная мышца
Артерия, огибающая лопатку, <i>arteria circumflexa scapulae</i>	Надостная и подостная мышцы

Артерии и их ветви	Область кровоснабжения
Передняя артерия, огибающая плечевую кость, <i>arteria circumflexa anterior humeri</i>	Клювовидно-плечевая мышца, двуглавая мышца плеча
Задняя артерия, огибающая плечевую кость, <i>arteria circumflexa posterior humeri</i>	Плечевой сустав, дельтовидная мышца
<b>Плечевая артерия, <i>arteria brachialis</i></b>	
Глубокая артерия плеча, <i>arteria profunda brachii</i>	
Артерии, питающие плечевую кость, <i>arteriae nutriceae humeri</i>	Плечевая кость
Дельтовидная ветвь, <i>ramus deltoideus</i>	Дельтовидная мышца
Мышечные ветви, <i>rami musculares</i>	Клювовидно-плечевая мышца и трехглавая мышца плеча
Средняя коллатеральная артерия, <i>arteria collateralis media</i>	Участвует в образовании сети локтевого сустава, локтевой сустав
Лучевая коллатеральная артерия, <i>arteria collateralis radialis</i>	Участвует в образовании сети локтевого сустава, локтевой сустав
Верхняя локтевая коллатеральная артерия, <i>arteria collateralis ulnaris superior</i>	Участвует в образовании сети локтевого сустава, локтевой сустав
Нижняя локтевая коллатеральная артерия, <i>arteria collateralis ulnaris inferior</i>	Участвует в образовании сети локтевого сустава, локтевой сустав

Артерии и их ветви	Область кровоснабжения
Лучевая артерия, <i>arteria radialis</i>	
Лучевая возвратная артерия, <i>arteria recurrens radialis</i>	Участвует в образовании сети локтевого сустава, локтевой сустав
Мышечные ветви, <i>rami musculares</i>	Мышцы предплечья
Ладонная запястная ветвь, <i>ramus carpalis palmaris</i>	Участвует в образовании ладонной сети запястья, лучезапястный сустав
Поверхностная ладонная ветвь, <i>ramus palmaris superficialis</i>	Участвует в образовании поверхностной ладонной дуги
Тыльная запястная ветвь, <i>ramus carpalis dorsalis</i>	Участвует в образовании тыльной сети запястья, лучезапястный сустав
Тыльные пястные артерии, <i>arteriae metacarpales dorsales</i>	Мышцы кисти
Тыльные пальцевые артерии, <i>arteriae digitales dorsales</i>	Тыльная сторона I–IV пальцев
Первая тыльная пястная артерия, <i>arteria metacarpea dorsalis prima</i>	Тыльная поверхность I и II пальцев кисти
Артерия большого пальца кисти, <i>arteria princeps pollicis</i>	Ладонная поверхность I пальца кисти
Лучевая артерия указательного пальца, <i>arteria radialis indicis</i>	II палец кисти

Артерии и их ветви	Область кровоснабжения
Собственные пальцевые артерии, <i>arteriae digitales palmares propriae</i>	I палец кисти
Глубокая ладонная дуга, <i>arcus palmaris profundus</i>	
Ладонные пястные артерии, <i>arteriae metacarpales palmares</i>	Мышцы кисти
Прободающие ветви, <i>rami perforantes</i>	Анастомоз с тыльными пястными артериями
Локтевая артерия, <i>arteria ulnaris</i>	
Локтевая возвратная артерия, <i>arteria recurrens ulnaris</i>	
Передняя ветвь, <i>ramus anterior</i>	Участвует в образовании сети локтевого сустава
Задняя ветвь, <i>ramus posterior</i>	Участвует в образовании сети локтевого сустава
Общая межкостная артерия, <i>arteria interossea communis</i>	
Задняя межкостная артерия, <i>arteria interossea posterior</i>	Задняя группа мышц предплечья
Возвратная межкостная артерия, <i>arteria interossea recurrens</i>	Участвует в образовании сети локтевого сустава
Мышечные ветви, <i>rami musculares</i>	Мышцы предплечья
Передняя межкостная артерия, <i>arteria interossea anterior</i>	Передняя группа мышц предплечья, лучезапястный сустав

Артерии и их ветви	Область кровоснабжения
Мышечные ветви, <i>rami musculares</i>	Мышцы предплечья
Артерия, сопровождающая срединный нерв, <i>arteria comitans nervi mediani</i>	Срединный нерв
Мышечные ветви, <i>rami musculares</i>	Мышцы предплечья
Ладонная запястная ветвь, <i>ramus carpalis palmaris</i>	Участвует в образовании ладонной сети запястья
Тыльная запястная ветвь, <i>ramus carpalis dorsalis</i>	Участвует в образовании тыльной сети запястья
Глубокая ладонная ветвь, <i>ramus palmaris profundus</i>	Участвует в образовании глубокой ладонной дуги
Поверхностная ладонная дуга, <i>arcus palmaris superficialis</i>	
Общие ладонные пальцевые артерии, <i>arteriae digitales palmares communes</i>	
Собственные ладонные пальцевые артерии, <i>arteriae digitales palmares propriae</i>	Ладонная поверхность пальцев кисти
<b>Грудная часть аорты, <i>pars thoracica aortae</i></b>	
Бронхиальные ветви, <i>rami bronchiales</i>	Бронхиальное дерево, висцеральная плевра
Пищеводные ветви, <i>rami oesophageales</i>	Пищевод
Перикардиальные ветви, <i>rami pericardiaci</i>	Задняя стенка перикарда



Артерии и их ветви	Область кровоснабжения
Медиастинальные ветви, <i>rami mediastinales</i>	Лимфатические узлы и соединительная ткань заднего средостения
Верхние диафрагмальные артерии, <i>arteriae phrenicae superiores</i>	Диафрагма
Задние межреберные артерии, <i>arteriae intercostales posteriores</i>	Задние отделы 3–11-го межреберий
Спинная ветвь, <i>ramus dorsalis</i>	Кожа и мышцы спины
Спинномозговые ветви, <i>rami spinales</i>	Спинальный мозг и его оболочки
Медиальная кожная ветвь, <i>ramus cutaneus medialis</i>	Кожа спины
Латеральная кожная ветвь, <i>ramus cutaneus lateralis</i>	Кожа спины
Коллатеральная ветвь, <i>ramus collateralis</i>	3–11-е межреберья
Латеральная кожная ветвь, <i>ramus cutaneus lateralis</i>	Кожа боковой поверхности грудной клетки
Латеральные ветви молочной железы, <i>rami mammarii laterales</i>	Молочная железа
Подреберная артерия, <i>arteria subcostalis</i>	
Спинная ветвь, <i>ramus dorsalis</i>	Мышцы и кожа спины
Спинномозговая ветвь, <i>ramus spinalis</i>	Спинальный мозг и его оболочки

Артерии и их ветви	Область кровоснабжения
<b>Брюшная часть аорты, <i>pars abdominalis aortae</i></b>	
Нижняя диафрагмальная артерия, <i>arteria phrenica inferior</i>	Диафрагма
Передняя ветвь, <i>ramus anterior</i>	Передние отделы диафрагмы
Задняя ветвь, <i>ramus posterior</i>	Задние отделы диафрагмы
Верхние надпочечниковые артерии, <i>arteriae suprarenales superiores</i>	Надпочечник
Поясничные артерии, <i>arteriae lumbales</i>	Кожа и мышцы спины, боковой и передней стенок живота
Спинная ветвь, <i>ramus dorsalis</i>	Кожа и мышцы спины
Спинномозговая ветвь, <i>ramus spinales</i>	Спинальный мозг и его оболочки
Срединная крестцовая артерия, <i>arteria sacralis mediana</i>	Крестец
Нижние поясничные артерии, <i>arteriae lumbales imae</i>	
Чревный ствол, <i>truncus coeliacus</i>	
Левая желудочная артерия, <i>arteria gastrica sinistra</i>	Желудок
Пищеводные ветви, <i>rami oesophageales</i>	Брюшная часть пищевода
Общая печеночная артерия, <i>arteria hepatica communis</i>	
Собственная печеночная артерия, <i>arteria hepatica propria</i>	Печень

Артерии и их ветви	Область кровоснабжения
Правая желудочная артерия, <i>arteria gastrica dextra</i>	Желудок
Правая ветвь, <i>ramus dexter</i>	Правая доля печени
Желчепузырная артерия, <i>arteria cystica</i>	Желчный пузырь
Артерия хвостатой доли, <i>arteria lobi caudati</i>	Хвостатая доля печени
Артерия переднего сегмента, <i>arteria segmenti anterioris</i>	Правая доля печени
Артерия заднего сегмента, <i>arteria segmenti posterioris</i>	Правая доля печени
Левая ветвь, <i>ramus sinister</i>	Левая доля печени
Артерия хвостатой доли, <i>arteria lobi caudati</i>	Хвостатая доля печени
Артерия медиального сегмента, <i>arteria segmenti medialis</i>	Левая доля печени
Артерия латерального сегмента, <i>arteria segmenti lateralis</i>	Левая доля печени
Желудочно-двенадцатиперстно-кишечная артерия, <i>arteria gastroduodenalis</i>	
Наддуоденальная артерия, <i>arteria supraduodenalis</i>	2/3 передней и 1/3 задней стенок верхней части двенадцатиперстной кишки

Артерии и их ветви	Область кровоснабжения
Задняя верхняя панкреатодуоденальная артерия. <i>arteria pancreaticoduodenalis superior posterior</i>	
Панкреатические ветви, <i>rami pancreatici</i>	Головка поджелудочной железы
Дуоденальные ветви, <i>rami duodenales</i>	Двенадцатиперстная кишка
Позадидуоденальные артерии, <i>arteriae retroduodenales</i>	Задняя поверхность двенадцатиперстной кишки, головка поджелудочной железы
Правая желудочно-сальниковая артерия, <i>arteria gastroomentalis dextra</i>	
Желудочные ветви, <i>rami gastrici</i>	Желудок
Сальниковые ветви, <i>rami omentales</i>	Большой сальник
Передняя верхняя панкреатодуоденальная артерия. <i>arteria pancreaticoduodenalis superior anterior</i>	
Панкреатические ветви, <i>rami pancreatici</i>	Поджелудочная железа
Дуоденальные ветви, <i>rami duodenales</i>	Двенадцатиперстная кишка
Селезеночная артерия, <i>arteria lienalis</i>	
Панкреатические ветви, <i>rami pancreatici</i>	Поджелудочная железа
Задняя панкреатическая артерия, <i>arteria pancreatica dorsalis</i>	Поджелудочная железа

Артерии и их ветви	Область кровоснабжения
Нижняя панкреатическая артерия, <i>arteria pancreatica inferior</i>	Нижняя и задняя поверхности тела поджелудочной железы
Большая панкреатическая артерия, <i>arteria pancreatica magna</i>	Задняя поверхность поджелудочной железы
Хвостовая панкреатическая артерия, <i>arteria caudae pancreatis</i>	Хвост поджелудочной железы
Левая желудочно-сальниковая артерия, <i>arteria gastroomentalis sinistra</i>	
Желудочные ветви, <i>rami gastrici</i>	Желудок
Сальниковые ветви, <i>rami omentales</i>	Большой сальник
Короткие желудочные артерии, <i>arteriae gastricae breves</i>	Дно желудка
Селезеночные ветви, <i>rami lienales</i>	Селезенка
Задняя желудочная артерия, <i>arteria gastrica posterior</i>	Задняя стенка желудка
Верхняя брыжеечная артерия, <i>arteria mesenterica superior</i>	
Нижняя панкреатодуоденальная артерия, <i>arteria pancreaticoduodenalis inferior</i>	Двенадцатиперстная кишка, поджелудочная железа
Передняя ветвь, <i>ramus anterior</i>	
Задняя ветвь, <i>ramus posterior</i>	

Артерии и их ветви	Область кровоснабжения
Тошекишечные артерии, <i>arteriae jejunales</i>	Тошная кишка
Подвздошнокишечные артерии, <i>arteriae ileales</i>	Подвздошная кишка
Подвздошно-ободочнокишечная артерия, <i>arteria ileocolica</i>	
Ободочнокишечная артерия, <i>ramus colicus</i>	Восходящая ободочная кишка
Передняя слепокишечная артерия, <i>arteria caecalis anterior</i>	Передняя поверхность слепой кишки
Задняя слепокишечная артерия, <i>arteria caecalis posterior</i>	Задняя поверхность слепой кишки
Артерия червеобразного отростка, <i>arteria appendicularis</i>	Червеобразный отросток
Подвздошнокишечная ветвь, <i>ramus ilealis</i>	Подвздошная кишка
Правая ободочнокишечная артерия, <i>arteria colica dextra</i>	Восходящая ободочная кишка
Артерия правого изгиба ободочной кишки, <i>arteria flexurae dextrae</i>	Правый изгиб ободочной кишки
Средняя ободочнокишечная артерия, <i>arteria colica media</i>	Поперечная ободочная кишка
Нижняя брыжеечная артерия, <i>arteria mesenterica inferior</i>	

Артерии и их ветви	Область кровоснабжения
Левая ободочнокишечная артерия, <i>arteria colica sinistra</i>	Нисходящая ободочная кишка
Восходящая [межбрыжесечная] артерия, <i>arteria ascendens [intermesenterica]</i>	Анастомоз средней и левой ободочнокишечных артерий
Краевая ободочнокишечная артерия, <i>arteria marginalis coli</i>	Анастомоз левой ободочной и сигмовидной артерий
Сигмовиднокишечные артерии, <i>arteriae sigmoideae</i>	Сигмовидная кишка
Верхняя прямокишечная артерия, <i>arteria rectalis superior</i>	Ампула прямой кишки
Средняя надпочечниковая артерия, <i>arteria suprarenalis media</i>	Надпочечник
Почечная артерия, <i>arteria renalis</i>	
Капсулярные артерии, <i>arteriae capsulares</i>	Капсулы почки
Нижняя надпочечниковая артерия, <i>arteria suprarenalis inferior</i>	Надпочечник
Передняя ветвь, <i>ramus anterior</i>	
Артерия верхнего сегмента, <i>arteria segmenti superioris</i>	Верхний сегмент почки
Артерия верхнего переднего сегмента, <i>arteria segmenti anterioris superioris</i>	Передний верхний сегмент почки

Артерии и их ветви	Область кровоснабжения
Артерия нижнего переднего сегмента, <i>arteria segmenti anterioris inferioris</i>	Передний нижний сегмент почки
Артерия нижнего сегмента, <i>arteria segmenti inferioris</i>	Нижний сегмент почки
Задняя ветвь, <i>ramus posterior</i>	
Артерия заднего сегмента, <i>arteria segmenti posterioris</i>	Задний сегмент почки
Мочеточниковые ветви, <i>rami ureterici</i>	Мочеточник
Яичковая артерия (у мужчин), <i>arteria testicularis</i>	Яичко
Мочеточниковые ветви, <i>rami ureterici</i>	Мочеточник
Ветви придатка яичка, <i>rami epididymales</i>	Придаток яичка
Яичниковая артерия (у женщин), <i>arteria ovarica</i>	Яичник
Мочеточниковые ветви, <i>rami ureterici</i>	Мочеточник
Трубные ветви, <i>rami tubarii</i>	Маточная труба
<b>Общая подвздошная артерия, <i>arteria iliaca communis</i></b>	
Внутренняя подвздошная артерия, <i>arteria iliaca interna</i>	
Подвздошно-поясничная артерия, <i>arteria iliolumbalis</i>	
Поясничная ветвь, <i>ramus lumbalis</i>	Большая поясничная мышца, квадратная мышца поясницы
Спинномозговая ветвь, <i>ramus spinalis</i>	Оболочки спинного мозга



Артерии и их ветви	Область кровоснабжения
Подвздошная ветвь, <i>ramus iliacus</i>	
Поверхностная ветвь, <i>ramus superficialis</i>	Подвздошная мышца, нижние отделы мышц передней брюшной стенки
Глубокая ветвь, <i>ramus profundus</i>	Подвздошная кость
Латеральные крестцовые артерии, <i>arteriae sacrales laterales</i>	Подвздошно-поясничная мышца
Спинномозговые ветви, <i>rami spinales</i>	Оболочки спинного мозга
Запирательная артерия, <i>arteria obturatoria</i>	Приводящие мышцы бедра
Лобковая ветвь, <i>ramus pubicus</i>	Лобковая кость
Передняя ветвь, <i>ramus anterior</i>	Приводящие мышцы бедра
Задняя ветвь, <i>ramus posterior</i>	Приводящие мышцы бедра
Вертлужная ветвь, <i>ramus acetabularis</i>	Головка бедренной кости
Верхняя ягодичная артерия, <i>arteria glutealis superior</i>	
Поверхностная ветвь, <i>ramus superficialis</i>	Большая и средняя ягодичные мышцы
Глубокая ветвь, <i>ramus profundus</i>	
Верхняя ветвь, <i>ramus superior</i>	Малая ягодичная мышца, мышца — напрягатель широкой фасции
Нижняя ветвь, <i>ramus inferior</i>	Средняя ягодичная мышца

Артерии и их ветви	Область кровоснабжения
Нижняя ягодичная артерия, <i>arteria glutealis inferior</i>	Большая ягодичная мышца
Артерия, сопровождающая седалишный нерв, <i>arteria comitans nervi ischiadici</i>	Седалишный нерв
Пупочная артерия, <i>arteria umbilicalis</i>	
Верхние мочепузырные артерии, <i>arteriae vesicales superiores</i>	Верхний и средний отделы мочевого пузыря
Артерия семявыносящего протока, <i>arteria ductus deferentis</i>	Семявыносящий проток
Мочеточниковые ветви, <i>rami ureterici</i>	Мочеточник
Нижняя пузырьная артерия, <i>arteria vesicalis inferior</i>	Нижняя часть мочевого пузыря, предстательная железа, семенной пузырек
Предстательные ветви, <i>rami prostatici</i>	Предстательная железа
Маточная артерия, <i>arteria uterina</i>	
Завитковые ветви, <i>rami heliciini</i>	Матка
Влагалишные ветви, <i>rami vaginales</i>	Влагалище
Яичниковая ветвь, <i>ramus ovaricus</i>	Яичник
Трубная ветвь, <i>ramus tubarius</i>	Маточная труба
Влагалишная артерия, <i>arteria vaginalis</i>	Влагалище

Артерии и их ветви	Область кровоснабжения
Средняя прямокишечная артерия, <i>arteria rectalis media</i>	Прямая кишка
Влагалищные ветви, <i>rami vaginales</i>	Нижняя часть влагалища
Внутренняя половая артерия, <i>arteria pudenda interna</i>	
Нижняя прямокишечная артерия, <i>arteria rectalis inferior</i>	Сфинктеры прямой кишки, кожа ниже анальных заслонок
Промежностная артерия, <i>arteria perinealis</i>	Луковично-губчатая и седалищно-пещеристая мышцы
Задние мошоночные ветви, <i>rami scrotales posteriores</i>	Мошонка
Задние губные ветви, <i>rami labiales posteriores</i>	Большие половые губы
Уретральная артерия, <i>arteria urethralis</i>	Губчатое тело полового члена
Артерия луковицы полового члена, <i>arteria bulbi penis</i>	Луковица полового члена, глубокая поперечная мышца промежности, бульбоуретральная железа
Артерия луковицы преддверия, <i>arteria bulbi vestibuli</i>	Луковица преддверия влагалища, мышцы промежности
Глубокая артерия полового члена, <i>arteria profunda penis</i>	Пещеристые тела полового члена
Дорсальная артерия полового члена, <i>arteria dorsalis penis</i>	Половой член
Глубокая артерия клитора, <i>arteria profunda clitoridis</i>	Клитор

Артерии и их ветви	Область кровоснабжения
Дорсальная артерия клитора, <i>arteria dorsalis clitoridis</i>	Клитор
Наружная подвздошная артерия, <i>arteria iliaca externa</i>	
Мышечные ветви, <i>rami musculares</i>	Большая поясничная мышца
Нижняя надчревная артерия, <i>arteria epigastrica inferior</i>	Передняя стенка живота
Лобковая ветвь, <i>ramus pubicus</i>	Лобковая кость, нижние отделы прямой и пирамидальной мышц живота
Запирательная ветвь, <i>ramus obturatorius</i>	
Кремастерная артерия (у мужчин), <i>arteria cremasterica</i>	Мышца, поднимающая яичко
Артерия круглой связки матки (у женщин), <i>arteria ligamenti teretis uteri</i>	Круглая связка матки
Глубокая артерия, огибающая подвздошную кость, <i>arteria circumflexa iliaca profunda</i>	Подвздошная мышца, седалищная кость
Восходящая ветвь, <i>ramus ascendens</i>	Поперечная и внутренняя косая мышцы живота
<b>Бедренная артерия, <i>arteria femoralis</i></b>	
Поверхностная надчревная артерия, <i>arteria epigastrica superficialis</i>	Передняя брюшная стенка
Поверхностная артерия, огибающая подвздошную кость, <i>arteria circumflexa iliaca superficialis</i>	Передняя брюшная стенка, подвздошная кость

Артерии и их ветви	Область кровоснабжения
Наружные половые артерии, <i>arteriae pudendae externae</i>	
Передние мошоночные ветви, <i>rami scrotales anteriores</i>	Мошонка
Передние губные ветви, <i>rami labiales anteriores</i>	Большие половые губы
Паховые ветви, <i>rami inguinales</i>	Кожа паховой области
Мышечные ветви, <i>rami musculares</i>	Передняя группа мышц бедра
Нисходящая коленная артерия, <i>arteria descendens genicularis</i>	
Подкожная ветвь, <i>ramus suphenus</i>	Кожа медиальной поверхности голени
Суставная ветвь, <i>ramus articularis</i>	Участвует в образовании коленной суставной сети, коленный сустав
Глубокая артерия бедра, <i>arteria profunda femoris</i>	
Медиальная артерия, огибающая бедренную кость, <i>arteria circumflexa femoris medialis</i>	
Поверхностная ветвь, <i>ramus superficialis</i>	Гребенчатая мышца, длинная приводящая мышца
Глубокая ветвь, <i>ramus profundus</i>	Квадратная мышца бедра, большая приводящая мышца, задняя группа мышц бедра
Восходящая ветвь, <i>ramus ascendens</i>	Короткая и большая приводящие мышцы, наружная запирательная мышца

Артерии и их ветви	Область кровоснабжения
Нисходящая ветвь, <i>ramus descendens</i>	Задняя группа мышц бедра
Ветвь вертлужной впадины, <i>ramus acetabularis</i>	Головка бедренной кости
Латеральная артерия, огибающая бедренную кость, <i>arteria circumflexa femoris lateralis</i>	
Восходящая ветвь, <i>ramus ascendens</i>	Передняя группа мышц бедра
Нисходящая ветвь, <i>ramus descendens</i>	Коленный сустав, кожа бедра
Поперечная ветвь, <i>ramus transversus</i>	Латеральная широкая мышца
Прободающие артерии, <i>arteriae perforantes</i>	Задняя группа мышц бедра
<b>Подколенная артерия, <i>arteria poplitea</i></b>	
Латеральная верхняя коленная артерия, <i>arteria superior lateralis genus</i>	Участвует в образовании коленной суставной сети, коленный сустав
Медиальная верхняя коленная артерия, <i>arteria superior medialis genus</i>	Участвует в образовании коленной суставной сети, коленный сустав
Средняя коленная артерия, <i>arteria media genus</i>	Участвует в образовании коленной суставной сети, коленный сустав, крестообразные связки
Икроножные артерии, <i>arteriae surales</i>	Икроножная мышца, двуглавая мышца бедра
Латеральная нижняя коленная артерия, <i>arteria inferior lateralis genus</i>	Участвует в образовании коленной суставной сети, коленный сустав

Артерии и их ветви	Область кровоснабжения
Медиальная нижняя коленная артерия, <i>arteria inferior medialis genus</i>	Участвует в образовании коленной суставной сети, коленный сустав
Передняя большеберцовая артерия, <i>arteria tibialis anterior</i>	
Мышечные ветви, <i>rami musculares</i>	Передняя группа мышц голени
Задняя большеберцовая возвратная артерия, <i>arteria recurrens tibialis posterior</i>	Участвует в образовании коленной суставной сети, коленный сустав
Передняя большеберцовая возвратная артерия, <i>arteria recurrens tibialis anterior</i>	Участвует в образовании коленной суставной сети, коленный сустав
Латеральная передняя лодыжковая артерия, <i>arteria malleolaris anterior lateralis</i>	Участвует в образовании латеральной лодыжковой сети, голеностопный сустав
Медиальная передняя лодыжковая артерия, <i>arteria malleolaris anterior medialis</i>	Участвует в образовании медиальной лодыжковой сети, голеностопный сустав
Тыльная артерия стопы, <i>arteria dorsalis pedis</i>	
Латеральная предплюневая артерия, <i>arteria tarsalis lateralis</i>	Латеральный край стопы
Медиальные предплюневые артерии, <i>arteriae tarsales mediales</i>	Медиальный край стопы
Дугообразная артерия, <i>arteria arcuata</i>	

Артерии и их ветви	Область кровоснабжения
Тыльные плюсовые артерии, <i>arteriae metatarsales dorsales</i>	Мышцы и кожа тыла стопы
Тыльные пальцевые артерии, <i>arteriae digitales dorsales</i>	Тыльная поверхность пальцев стопы
Первая тыльная плюсовая артерия, <i>arteria metatarsalis dorsalis prima</i>	Тыльная поверхность I и II пальцев стопы
Глубокая подошвенная артерия, <i>arteria plantaris profunda</i>	Анастомоз с подошвенной дугой
Задняя большеберцовая артерия, <i>arteria tibialis posterior</i>	
Ветвь, огибающая малоберцовую кость, <i>ramus circumflexus fibularis</i>	Участвует в образовании коленной суставной сети, коленный сустав
Мышечные ветви, <i>rami musculares</i>	Задняя группа мышц голени
Малоберцовая артерия, <i>arteria fibularis</i>	
Прободающая ветвь, <i>ramus perforans</i>	Участвует в образовании латеральной лодыжковой сети, голеностопный сустав, тыл стопы
Латеральные лодыжковые ветви, <i>rami malleolares laterales</i>	Участвуют в образовании латеральной лодыжковой сети, голеностопный сустав
Пяточные ветви, <i>rami calcanei</i>	Пяточная кость, задняя часть стопы



Артерии и их ветви	Область кровоснабжения
Медиальные лодыжковые ветви, <i>rami malleolares mediales</i>	Участвуют в образовании медиальной лодыжковой сети, голеностопный сустав
Пяточные ветви, <i>rami calcanei</i>	Пяточная кость, задняя часть стопы
Медиальная подошвенная артерия, <i>arteria plantaris medialis</i>	Короткий сгибатель пальцев. мышца, отводящая большой палец стопы
Глубокая ветвь, <i>ramus profundus</i>	Участвует в образовании глубокой подошвенной дуги
Поверхностная ветвь, <i>ramus superficialis</i>	I палец стопы
Латеральная подошвенная артерия, <i>arteria plantaris lateralis</i>	
Глубокая подошвенная дуга, <i>arcus plantaris profundus</i>	
Подошвенные плюсневые артерии, <i>arteriae metatarsales plantares</i>	Мышцы и кожа подошвенной поверхности стопы
Прободающие артерии, <i>arteriae perforantes</i>	Анастомоз с артериями тыла стопы
Общие подошвенные пальцевые артерии, <i>arteriae digitales plantares communes</i>	
Собственные подошвенные пальцевые артерии, <i>arteriae digitales plantares propriae</i>	Подошвенная поверхность пальцев стопы

# ВЕНЫ

## Голова и шея

### Наружная яремная вена, *vena jugularis externa*

**Корни и место формирования:** *vena auricularis posterior*, анастомоз с *vena retromandibularis* (приток *vena jugularis interna*) — у переднего края грудино-ключично-сосцевидной мышцы.

**Боковые притоки:** *vena occipitalis*,  
*vena suprascapularis*,  
*vena transversa cervicis*,  
*vena jugularis anterior*,  
*arcus venosus jugularis*.

**Области и органы, из которых собирает кровь:** кожа и мышцы височной, теменной и затылочной областей головы, ушная раковина, передняя и боковая области шеи.

### Внутренняя яремная вена, *vena jugularis interna*

**Корни и место формирования:** является продолжением сигмовидного синуса твердой оболочки головного мозга в яремном отверстии.

**Боковые притоки:** **внутричерепные притоки:**

*sinus durae matris:*  
*sinus sagittalis superior*,  
*sinus sagittalis inferior*,  
*sinus rectus*,  
*sinus transversus*,  
*sinus occipitalis*,  
*sinus cavernosus*,  
*sinus intercavernosi*,  
*sinus sphenoparietalis*,  
*sinus petrosus superior*,  
*sinus petrosus inferior*,  
*plexus basilaris*;

*vena ophthalmica superior,*  
*vena ophthalmica inferior,*  
*venae auditivae:*  
     *venae labyrinthi,*  
     *venae vestibulares;*  
*venae diploicae:*  
     *vena diploica frontalis,*  
     *vena diploica temporalis anterior,*  
     *vena diploica temporalis posterior,*  
     *vena diploica occipitalis;*  
*venae superficiales cerebri:*  
     *venae superiores cerebri,*  
     *venae inferiores cerebri,*  
     *vena media superficialis cerebri;*  
*venae profundae cerebri:*  
     *vena magna cerebri,*  
     *vena basalis,*  
     *vena interna cerebri;*  
     *venae cerebelli;*

**внечерепные притоки:**

*vena retromandibularis,*  
*vena facialis,*  
*venae pharyngeales,*  
*vena lingualis,*  
*venae thyroideae superiores,*  
*venae thyroideae mediae.*

Области и органы, из которых собирает кровь: головной мозг и его оболочки, передняя и боковая области лица, язык, глотка, гортань, щитовидная железа.

## Верхняя конечность

Латеральная подкожная вена руки, *vena cephalica*

Корни и место формирования: является продолжением *vena metacarpalis dorsalis I*.

Боковые притоки: подкожные вены латеральных отделов руки, *vena intermedia cubiti*.

Области и органы, из которых собирает кровь: кожа, подкожная клетчатка латеральных отделов верхней конечности.

**Медиальная подкожная вена руки, *vena basilica***

**Корни и место формирования:** является продолжением *vena metacarpalis dorsalis IV*.

**Боковые притоки:** подкожные вены медиальных отделов руки, *vena intermedia cubiti*.

**Области и органы, из которых собирается кровь:** кожа, подкожная клетчатка медиальных отделов верхней конечности.

**Лучевая вена, *vena radialis* (парная)**

**Корни и место формирования:** из латерального отдела *arcus venosus palmaris profundus*.

**Боковые притоки:** мышечные вены.

**Области и органы, из которых собирается кровь:** мышцы, связки, кости латеральной стороны кисти и предплечья.

**Локтевая вена, *vena ulnaris* (парная)**

**Корни и место формирования:** из медиального отдела *arcus venosus palmaris profundus*.

**Боковые притоки:** мышечные вены.

**Области и органы, из которых собирается кровь:** мышцы, связки, кости медиальной стороны кисти и предплечья.

**Плечевая вена, *vena brachialis***

(вначале парная, затем две вены сливаются в один ствол)

**Корни и место формирования:** в результате слияния *venae radialis et ulnaris* — на уровне локтевого сгиба.

**Боковые притоки:** *vena profunda brachii*, *vena basilica*.

**Области и органы, из которых собирается кровь:** свободная часть верхней конечности (кожа, связки, мышцы, кости кисти, предплечья, плеча).

**Подмышечная вена, *vena axillaris***

**Корни и место формирования:** является продолжением *vena brachialis* на уровне нижнего края сухожилия широчайшей мышцы спины.

**Боковые притоки:** *vena thoracica lateralis*,  
*vena subscapularis*,  
*venae circumflexae anterior et posterior humeri*,  
*vena cephalica*.

**Области и органы, из которых собирается кровь:** свободная верхняя конечность, кожа, подкожная клетчатка боковых отделов грудной стенки.

#### Подключичная вена, *vena subclavia*

**Корни и место формирования:** является продолжением *vena axillaris* на уровне латерального края I ребра.

**Боковые притоки:** *vena scapularis dorsalis*,  
*venae pectorales*,  
*vena thoracoacromialis*.

**Области и органы, из которых собирается кровь:** верхняя конечность, верхние отделы передней и боковые отделы грудной стенки.

## Грудная клетка

#### Парная вена, *vena azygos*

**Корни и место формирования:** является продолжением *vena lumbalis ascendens dextra* на уровне правой ножки поясничной части диафрагмы.

**Боковые притоки:** *vena intercostalis superior dextra*,  
*venae oesophageales*,  
*venae pericardiales*,  
*venae bronchiales*,  
*venae intercostales posteriores dextrae (IV—XI)*,  
*vena subcostalis dextra*,  
*venae mediastinales*,  
*vena hemiazygos*,  
*venae phrenicae superiores*.

**Области и органы, из которых собирается кровь:** задняя стенка живота и грудной полости, органы средостения.

#### Полупарная вена, *vena hemiazygos*

**Корни и место формирования:** является продолжением *vena lumbalis ascendens sinistra* на уровне левой ножки поясничной части диафрагмы.

**Боковые притоки:** *venae oesophageales*,  
*venae mediastinales*,  
*venae intercostales posteriores sinistrae (VII–XI)*,  
*vena subcostalis sinistra*,  
*vena hemiazygos accessoria*.

**Области и органы, из которых собирается кровь:** задняя стенка живота и левой половины грудной полости, органы средостения.

#### Плечеголовная вена, *vena brachiocephalica*

**Корни и место формирования:** в результате слияния *vena jugularis interna* и *vena subclavia* (позади грудино-ключичного сустава).

**Боковые притоки:** *venae thymicae*,  
*venae mediastinales*,  
*venae oesophageales*,  
*venae pericardiales*,  
*venae bronchiales*,  
*venae tracheales*,  
*venae pericardiophrenicae*,  
*vena intercostalis suprema*,  
*venae thyroideae inferiores*,  
*vena cervicalis profunda*,  
*vena vertebralis*,  
*vena laryngea inferior*,  
*venae thoracicae internae*.

**Области и органы, из которых собирается кровь:** передняя стенка живота и грудной полости, органы средостения соответствующей стороны, щитовидная железа, тимус, гортань, шейный отдел спинного мозга и его оболочки, глубокие мышцы шеи, а также голова, шея, верхняя конечность.

#### Верхняя полая вена, *vena cava superior*

**Корни и место формирования:** в результате слияния *venae brachiocephalicae dextra et sinistra* позади хряща I правого ребра.

**Боковые притоки:** *vena azygos*,  
*venae mediastinales*,  
*venae pericardiales*.

**Области и органы, из которых собирается кровь:** голова, шея, верхние конечности, верхняя половина туловища.

## Таз и брюшная полость

### Система нижней полой вены

#### Наружная подвздошная вена, *vena iliaca externa*

Корни и место формирования: является продолжением *vena femoralis* — от паховой связки.

Боковые притоки: *vena epigastrica inferior*,  
*vena circumflexa iliaca profunda*.

Области и органы, из которых собирает кровь: свободная часть нижней конечности, передняя стенка живота, наружные половые органы.

#### Внутренняя подвздошная вена, *vena iliaca interna*

Корни и место формирования: из пристеночных и органных вен таза на боковой его стенке.

Боковые притоки: **пристеночные вены:**  
*vena iliolumbalis*,  
*venae gluteae superiores*,  
*venae gluteae inferiores*,  
*vena obturatoria*,  
*venae sacrales laterales*;

**внутренностные вены:**  
*vena pudenda interna*,  
*venae vesicales*,  
*vena dorsalis profunda penis* (у мужчин),  
*vena dorsalis profunda clitoridis* (у женщин),  
*venae profundae penis* (у мужчин),  
*venae profundae clitoridis* (у женщин),  
*venae rectales mediae*,  
*venae rectales inferiores*,  
*venae uterinae* (у женщин),  
*vena prostatica* (у мужчин).

Области и органы, из которых собирает кровь: стенки и органы таза, наружные и внутренние половые органы.

### Общая подвздошная вена, *vena iliaca communis*

**Корни и место формирования:** из *venae iliacae externa et interna* на уровне верхней части правого крестцово-подвздошного сустава.

**Боковые притоки:** *vena iliolumbalis*,  
*vena sacralis mediana* (в левую вену).

**Области и органы, из которых собирается кровь:** стенки и органы таза, наружные и внутренние половые органы, нижняя конечность.

### Нижняя полая вена, *vena cava inferior*

**Корни и место формирования:** из *venae iliacae communes dextra et sinistra* на уровне IV–V поясничных позвонков.

**Боковые притоки:** пристеночные вены:  
*venae lumbales*,  
*venae phrenicae inferiores*,  
внутренностные вены:  
*vena ovarica dextra* (у женщин),  
*vena testicularis dextra* (у мужчин),  
*venae renales*,  
*vena suprarenalis dextra*,  
*venae hepaticae*.

**Области и органы, из которых собирается кровь:** нижние конечности, стенки и органы таза, диафрагма (частично), задняя, боковые стенки и часть передней стенки брюшной полости, парные органы брюшной полости.

## Система воротной вены

### Селезеночная вена, *vena lienalis*

**Корни и место формирования:** из внутриорганных селезеночных вен в воротах селезенки.

**Боковые притоки:** *vena gastroepiploica sinistra*,  
*venae gastricae breves*,  
*venae pancreaticae*.

**Области и органы, из которых собирается кровь:** селезенка, область дна и задней стенки тела желудка, тело и хвост поджелудочной железы, левая половина большого сальника.



Верхняя брыжеечная вена, *vena mesenterica superior*

**Корни и место формирования:** из многочисленных вен двенадцатиперстной, тощей и подвздошной кишки в толще брыжейки тонкой кишки и вен головки поджелудочной железы.

**Боковые притоки:** *vena ileocolica, venae ilieales, venae jejunales, venae colicae dextrae, vena colica media, vena gastroepiploica dextra, venae pancreaticoduodenales, venae pancreaticae.*

**Области и органы, из которых собирает кровь:** тонкая кишка и ее брыжейка, слепая, восходящая и правая половина поперечной ободочной кишки, червеобразный отросток, головка и часть тела поджелудочной железы, правая половина тела желудка и большого сальника.

Нижняя брыжеечная вена, *vena mesenterica inferior*

**Корни и место формирования:** из *vena rectalis superior* и *venae sigmoideae* в толще брыжейки сигмовидной ободочной кишки.

**Боковые притоки:** *vena colica sinistra.*

**Области и органы, из которых собирает кровь:** верхняя часть прямой кишки, сигмовидная ободочная кишка, нисходящая ободочная и левая половина поперечной ободочной кишки.

Воротная вена [печени], *vena portae*

**Корни и место формирования:** из *vena lienalis, vena mesenterica superior, vena mesenterica inferior* позади головки поджелудочной железы.

**Боковые притоки:** *vena prepylorica, vena gastrica dextra, vena gastrica sinistra, vena cystica, venae paraumbilicales.*

**Области и органы, из которых собирает кровь:** непарные органы брюшной полости (желудок, тонкая и толстая кишка, поджелудочная железа, селезенка).

## Нижняя конечность

### Большая подкожная вена, *vena saphena magna*

- Корни и место формирования:** образуется из тыльной венозной сети стопы, вдоль медиального края стопы, является продолжением *vena marginalis medialis*, впереди медиальной лодыжки.
- Боковые притоки:** подкожные вены переднемедиальной поверхности ноги:  
*venae pudendae externae*,  
*vena epigastrica superficialis*,  
*vena circumflexa iliaca superficialis*,  
*vena saphena accessoria*.
- Области и органы, из которых собирается кровь:** кожа и подкожная клетчатка переднемедиальных отделов стопы, голени и бедра, наружных половых органов, передней стенки живота.

### Малая подкожная вена ноги, *vena saphena parva*

- Корни и место формирования:** из латеральной части подкожной тыльной венозной сети стопы, вдоль латерального края стопы, является продолжением *vena marginalis lateralis*, в области латеральной лодыжки.
- Боковые притоки:** подкожные вены заднелатеральной поверхности голени.
- Области и органы, из которых собирается кровь:** кожа и подкожная клетчатка заднелатеральных отделов стопы и голени.

### Передняя большеберцовая вена, *vena tibialis anterior* (парная)

- Корни и место формирования:** из глубоких вен тыла стопы, *arcus venosus dorsalis pedis*.
- Боковые притоки:** мышечные вены.
- Области и органы, из которых собирается кровь:** мышцы, связки, кости тыла стопы и передней области голени.

### Задняя большеберцовая вена, *vena tibialis posterior* (парная)

- Корни и место формирования:** *venae plantares laterales et mediales*.

**Боковые притоки:** мышечные вены,  
*venae fibulares.*

**Области и органы,  
из которых собира-  
ет кровь:** мышцы, связки, кости подошвы стопы и за-  
дных отделов голени.

#### **Подколенная вена, *vena poplitea***

**Корни и место  
формирования:** в результате слияния *venae tibiales anteriores et  
posteriores* в нижней части подколенной ямки.

**Боковые притоки:** *venae geniculares,*  
*vena saphena parva.*

**Области и органы,  
из которых собира-  
ет кровь:** кожа, связки, мышцы, кости стопы, голени и  
коленный сустав.

#### **Бедренная вена, *vena femoralis***

**Корни и место  
формирования:** является продолжением *vena poplitea* — от ниж-  
него отверстия приводящего канала.

**Боковые притоки:** *vena profunda femoris,*  
*venae circumflexae laterales et mediales femoris,*  
*vena saphena magna.*

**Области и органы,  
из которых собира-  
ет кровь:** кожа, связки, мышцы, кости стопы, голени,  
бедра, кожа и подкожная клетчатка наружных  
половых органов, передней стенки живота.

# АРТЕРИАЛЬНЫЕ АНАСТОМОЗЫ

## Голова и шея

Анастомозирующие сосуды		Положение анастомоза
<i>Межсистемные анастомозы</i>		
<b>Наружная сонная и внутренняя сонная артерии</b>		
<i>Arteria meningea media</i> (ветвь <i>arteria maxillaris</i> из <i>arteria carotis externa</i> )	<i>Arteria meningea anterior</i> (ветвь <i>arteria ophthalmica</i> из <i>arteria carotis interna</i> )	В твердой оболочке головного мозга
<i>Arteria meningea posterior</i> (ветвь <i>arteria pharyngea ascendens</i> из <i>arteria carotis externa</i> )	<i>Arteria meningea anterior</i> (ветвь <i>arteria ophthalmica</i> из <i>arteria carotis interna</i> )	В твердой оболочке головного мозга
<i>Ramus frontalis arteriae temporalis superficialis</i> (из <i>arteria carotis externa</i> )	<i>Arteria supraorbitalis</i> (ветвь <i>arteria ophthalmica</i> из <i>arteria carotis interna</i> )	В области лба
<i>Arteria angularis</i> (ветвь <i>arteria facialis</i> от <i>arteria carotis externa</i> )	<i>Arteria dorsalis nasi</i> (из <i>arteria ophthalmica</i> от <i>arteria carotis interna</i> )	В области медиального угла глаза
<i>Arteria zygomaticoorbitalis</i> (ветвь <i>arteria temporalis superficialis</i> из <i>arteria carotis externa</i> )	<i>Arteria lacrimalis</i> (ветвь <i>arteria ophthalmica</i> из <i>arteria carotis interna</i> )	В скуловой области

Анастомозирующие сосуды		Положение анастомоза
<i>Arteriae nasales posteriores laterales</i> (из <i>arteria sphenopalatina</i> от <i>arteria maxillaris</i> из <i>arteria carotis externa</i> )	<i>Arteria nasalis anterior lateralis</i> (ветвь <i>arteria ethmoidalis anterior</i> из <i>arteria ophthalmica</i> от <i>arteria carotis interna</i> )	На боковой стенке полости носа
<i>Arteria nasalis posterior septi</i> (ветвь <i>arteria sphenopalatina</i> от <i>arteria maxillaris</i> из <i>arteria carotis externa</i> )	<i>Arteria nasalis anterior septi</i> (ветвь <i>arteria ethmoidalis anterior</i> из <i>arteria ophthalmica</i> от <i>arteria carotis interna</i> )	На перегородке полости носа
<i>Rami musculares arteriae infraorbitalis</i> (из <i>arteria maxillaris</i> от <i>arteria carotis externa</i> )	<i>Rami musculares arteriae ophthalmicae</i> (из <i>arteria carotis interna</i> )	В толще наружных мышц глазного яблока
<b>Наружная сонная и подключичная артерии</b>		
<i>Ramus descendens arteriae occipitalis</i> (из <i>arteria carotis externa</i> )	<i>Arteria cervicalis ascendens</i> (ветвь <i>truncus thyrocervicalis</i> из <i>arteria subclavia</i> )	В толще глубоких мышц шеи
<i>Ramus descendens arteriae occipitalis</i> (из <i>arteria carotis externa</i> )	<i>Rami musculares arteriae vertebrales</i> (из <i>arteria subclavia</i> )	В толще глубоких мышц шеи
<i>Ramus descendens arteriae occipitalis</i> (из <i>arteria carotis externa</i> )	<i>Arteria cervicalis profunda</i> (ветвь <i>truncus costocervicalis</i> из <i>arteria subclavia</i> )	На задней поверхности шеи
<i>Arteria thyroidea superior</i> (от <i>arteria carotis externa</i> )	<i>Arteria thyroidea inferior</i> (ветвь <i>truncus thyrocervicalis</i> от <i>arteria subclavia</i> )	На поверхности и в толще щитовидной железы

Анастомозирующие сосуды		Положение анастомоза
<i>Arteria laryngea superior</i> (ветвь <i>arteria thyroidea superior</i> от <i>arteria carotis externa</i> )	<i>Arteria laryngea inferior</i> (ветвь <i>arteria thyroidea inferior</i> от <i>truncus thyrocervicalis</i> от <i>arteria subclavia</i> )	В толще стенки гортани
<i>Arteria meningea posterior</i> (ветвь <i>arteria pharyngea ascendens</i> из <i>arteria carotis externa</i> )	<i>Ramus meningeus arteriae vertebralis</i> (из <i>arteria subclavia</i> )	В твердой оболочке головного мозга
<b>Внутренняя сонная и подключичная артерии</b>		
<i>Arteria communicans posterior</i> (от <i>arteria carotis interna</i> )	<i>Arteria cerebri posterior</i> (ветвь <i>arteria basilaris</i> от <i>arteria vertebralis</i> от <i>arteria subclavia</i> )	На основании головного мозга
<i>Arteria cerebri anterior</i> (ветвь <i>arteria carotis interna</i> )	<i>Arteria cerebri posterior</i> (ветвь <i>arteria basilaris</i> от <i>arteria vertebralis</i> от <i>arteria subclavia</i> )	На медиальной поверхности полушарий и в веществе головного мозга
<i>Arteria cerebri media</i> (ветвь <i>arteria carotis interna</i> )	<i>Arteria cerebri posterior</i> (ветвь <i>arteria basilaris</i> от <i>arteria vertebralis</i> от <i>arteria subclavia</i> )	На верхнелатеральной поверхности и в веществе головного мозга
<b>Внутрисистемные анастомозы</b>		
<b>Наружная сонная артерия</b>		
<i>Rami occipitales arteriae occipitalis</i> (из <i>arteria carotis externa</i> )	<i>Ramus parietalis arteriae temporalis superficialis</i> (из <i>arteria carotis externa</i> )	Теменная область головы
<i>Rami occipitales arteriae occipitalis</i> (из <i>arteria carotis externa</i> )	<i>Ramus occipitalis arteriae auricularis posterioris</i> (из <i>arteria carotis externa</i> )	В области сосцевидного отростка височной кости

Анастомозирующие сосуды		Положение анастомоза
<i>Rami auriculares arteriae occipitalis</i> (из <i>arteria carotis externa</i> )	<i>Ramus auricularis arteriae auricularis posterioris</i> (из <i>arteria carotis externa</i> )	В коже ушной раковины
<i>Rami auriculares anteriores arteriae temporalis superficialis</i> (из <i>arteria carotis externa</i> )	<i>Ramus auricularis arteriae auricularis posterioris</i> (из <i>arteria carotis externa</i> )	В коже ушной раковины
<i>Ramus petrosus arteriae meningee mediae</i> (из <i>arteria maxillaris</i> от <i>arteria carotis externa</i> )	<i>Arteria stylomastoidea</i> (из <i>arteria auricularis posterior</i> от <i>arteria carotis externa</i> )	В <i>hiatus canalis nervi petrosi majoris</i>
<i>Arteria palatina ascendens</i> (из <i>arteria facialis</i> от <i>arteria carotis externa</i> )	<i>Arteria pharyngea ascendens</i> (от <i>arteria carotis externa</i> )	В слизистой оболочке зева и небных миндалинах
<i>Arteria infraorbitalis</i> (ветвь <i>arteria maxillaris</i> от <i>arteria carotis externa</i> )	<i>Arteria facialis</i> (ветвь <i>arteria carotis externa</i> )	Подглазничная область и верхняя губа
<i>Arteria infraorbitalis</i> (ветвь <i>arteria maxillaris</i> из <i>arteria carotis externa</i> )	<i>Arteria transversa faciei</i> (ветвь <i>arteria temporalis superficialis</i> из <i>arteria carotis externa</i> )	Подглазничная область и верхняя губа
<i>Arteria mentalis</i> (из <i>arteria alveolaris inferior</i> от <i>arteria maxillaris</i> от <i>arteria carotis externa</i> )	<i>Arteria labialis inferior</i> (из <i>arteria facialis</i> от <i>arteria carotis externa</i> )	Область подбородка и нижней губы

Анастомозирующие сосуды		Положение анастомоза
<i>Arteria mentalis</i> (из <i>arteria alveolaris inferior</i> от <i>arteria maxillaris</i> от <i>arteria carotis externa</i> )	<i>Arteria submentalis</i> (из <i>facialis</i> от <i>arteria carotis externa</i> )	Область подбородка и нижней губы
<i>Arteria buccalis</i> (из <i>arteria maxillaris</i> от <i>arteria carotis externa</i> )	<i>Rami musculares arteriae facialis</i> (из <i>arteria carotis externa</i> )	Щечная область
<i>Arteria palatina major</i> (из <i>arteria palatina descendens</i> от <i>arteria maxillaris</i> из <i>arteria carotis externa</i> )	<i>Arteria palatina ascendens</i> (ветвь <i>arteria facialis</i> из <i>arteria carotis externa</i> )	Мягкое небо
<i>Arteria palatina major</i> (из <i>arteria palatina descendens</i> от <i>arteria maxillaris</i> из <i>arteria carotis externa</i> )	<i>Arteria nasalis posterior septi</i> (ветвь <i>arteria sphenopalatina</i> из <i>arteria maxillaris</i> из <i>arteria carotis externa</i> )	В области резцового канала
<i>Arteria palatina suprema</i> (ветвь <i>arteria sphenopalatina</i> из <i>arteria maxillaris</i> из <i>arteria carotis externa</i> )	<i>Arteria pharyngea ascendens</i> (от <i>arteria carotis externa</i> )	В стенке глотки
<i>Arteria nasalis posterior septi</i> (ветвь <i>arteria sphenopalatina</i> из <i>arteria maxillaris</i> из <i>arteria carotis externa</i> )	<i>Arteria labialis superior</i> (ветвь <i>arteria facialis</i> из <i>arteria carotis externa</i> )	В области резцового канала
<i>Arteria transversa faciei</i> (ветвь <i>arteria temporalis superficialis</i> из <i>arteria carotis externa</i> )	<i>Rami musculares arteriae facialis</i> (из <i>arteria carotis externa</i> )	В щечно-скуловой области



Анастомозирующие сосуды		Положение анастомоза
<i>Arteria zygomaticoorbitalis</i> (ветвь <i>arteria temporalis superficialis</i> из <i>arteria carotis externa</i> )	<i>Arteria transversa faciei</i> (ветвь <i>arteria temporalis superficialis</i> из <i>arteria carotis externa</i> )	В скуловой области
<i>Arteria sublingualis</i> (из <i>arteria lingualis</i> от <i>arteria carotis externa</i> )	<i>Arteria submentalis</i> (из <i>facialis</i> от <i>arteria carotis externa</i> )	В подбородочной области
<i>Arteria meningea media</i> (ветвь <i>arteria maxillaris</i> из <i>arteria carotis externa</i> )	<i>Arteria meningea posterior</i> (ветвь <i>arteria pharyngea ascendens</i> из <i>arteria carotis externa</i> )	В твердой оболочке головного мозга
<i>Arteriae temporales profundae</i> (ветви <i>arteria maxillaris</i> из <i>arteria carotis externa</i> )	<i>Arteria temporalis media</i> (ветвь <i>arteria temporalis superficialis</i> из <i>arteria carotis externa</i> )	В толще височной мышцы
<b>Внутренняя сонная артерия</b>		
<i>Arteriae palpebrales laterales</i> (ветви <i>arteria lacrimalis</i> из <i>arteria ophthalmica</i> из <i>arteria carotis interna</i> )	<i>Arteriae palpebrales mediales</i> (ветви <i>arteria ophthalmica</i> из <i>arteria carotis interna</i> )	В толще верхнего и нижнего века
<i>Arteria cerebri anterior</i> (ветвь <i>arteria carotis interna</i> )	<i>Arteria cerebri media</i> (ветвь <i>arteria carotis interna</i> )	На поверхности и в веществе головного мозга
<b>Подключичная артерия</b>		
<i>Arteria cervicalis profunda</i> (ветвь <i>truncus costocervicalis</i> из <i>arteria subclavia</i> )	<i>Rami musculares arteriae vertebrales</i> (из <i>arteria subclavia</i> )	Глубокие мышцы шеи
<i>Arteria cervicalis profunda</i> (ветвь <i>truncus costocervicalis</i> из <i>arteria subclavia</i> )	<i>Arteria cervicalis ascendens</i> (ветвь <i>truncus thyrocervicalis</i> из <i>arteria subclavia</i> )	Глубокие мышцы шеи

Анастомозирующие сосуды		Положение анастомоза
<i>Arteria cervicalis ascendens</i> (ветвь <i>truncus thyrocervicalis</i> из <i>arteria subclavia</i> )	<i>Arteria cervicalis superficialis</i> (ветвь <i>truncus thyrocervicalis</i> из <i>arteria subclavia</i> )	У переднего края трапецевидной мышцы
<i>Arteria cervicalis ascendens</i> (ветвь <i>truncus thyrocervicalis</i> из <i>arteria subclavia</i> )	<i>Rami musculares arteriae vertebralis</i> (из <i>arteria subclavia</i> )	В толще глубоких мышц шеи
Анастомозируют также одноименные артерии правой и левой сторон головы и шеи: <i>arteria occipitalis</i> , <i>arteria temporalis superficialis</i> , <i>arteria facialis</i> , <i>arteria lingualis</i> , <i>arteria mentalis</i> , <i>arteria submentalialis</i> , <i>arteria sublingualis</i> , <i>arteria thyroidea superior</i> , <i>arteria thyroidea inferior</i> , <i>arteria laryngea superior</i> , <i>arteria laryngea inferior</i>		

## Верхняя конечность

Анастомозирующие сосуды		Положение анастомоза
<i>Arteria thoracodorsalis</i> (из <i>arteria axillaris</i> )	<i>Arteria scapularis descendens</i> (ветвь <i>arteria transversa colli</i> из <i>arteria subclavia</i> )	В области медиального края лопатки
<i>Ramus acromialis arteriae thoracoacromialis</i> (из <i>arteria axillaris</i> )	<i>Ramus acromialis arteriae suprascapularis</i> (ветвь <i>truncus thyrocervicalis</i> из <i>arteria subclavia</i> )	Область акромиона и плечевого сустава
<i>Arteria circumflexa scapulae</i> (ветвь <i>arteria subscapularis</i> из <i>arteria axillaris</i> )	<i>Arteria suprascapularis</i> (ветвь <i>truncus thyrocervicalis</i> из <i>arteria subclavia</i> )	На задней поверхности лопатки
<i>Arteria circumflexa scapulae</i> (ветвь <i>arteria subscapularis</i> из <i>arteria axillaris</i> )	<i>Arteria transversa colli</i> (ветвь <i>arteria subclavia</i> )	В толще мышц на задней поверхности лопатки

Анастомозирующие сосуды		Положение анастомоза
<i>Arteria circumflexa humeri posterior</i> (ветвь <i>arteria axillaris</i> )	<i>Arteria suprascapularis</i> (ветвь <i>truncus thyrocervicalis</i> из <i>arteria subclavia</i> )	На задней поверхности плеча
<i>Arteria suprascapularis</i> (ветвь <i>truncus thyrocervicalis</i> из <i>arteria subclavia</i> )	<i>Arteria transversa colli</i> (ветвь <i>arteria subclavia</i> )	В области надостной ямки
<i>Arteria circumflexa humeri anterior</i> (ветвь <i>arteria axillaris</i> )	<i>Arteria thoracoacromialis</i> (из <i>arteria axillaris</i> )	В области плечевого сустава
<i>Arteria circumflexa humeri posterior</i> (ветвь <i>arteria axillaris</i> )	<i>Arteria thoracoacromialis</i> (из <i>arteria axillaris</i> )	В области плечевого сустава
<i>Arteria circumflexa humeri anterior</i> (ветвь <i>arteria axillaris</i> )	<i>Arteria profunda brachii</i> (ветвь <i>arteria brachialis</i> )	На задней поверхности плеча
<i>Arteria circumflexa humeri anterior</i> (ветвь <i>arteria axillaris</i> )	<i>Arteria circumflexa humeri posterior</i> (ветвь <i>arteria axillaris</i> )	На задней поверхности плеча
<i>Arteria circumflexa humeri posterior</i> (ветвь <i>arteria axillaris</i> )	<i>Arteria circumflexa scapulae</i> (ветвь <i>arteria subscapularis</i> из <i>arteria axillaris</i> )	На задней поверхности плеча
<i>Arteria circumflexa humeri posterior</i> (ветвь <i>arteria axillaris</i> )	<i>Arteria thoracodorsalis</i> (ветвь <i>arteria axillaris</i> )	На задней поверхности плеча
<i>Arteria circumflexa humeri posterior</i> (ветвь <i>arteria axillaris</i> )	<i>Arteria profunda brachii</i> (ветвь <i>arteria brachialis</i> )	На задней поверхности плеча

Анастомозирующие сосуды		Положение анастомоза
<i>Arteria collateralis radialis</i> (ветвь <i>arteria profunda brachii</i> от <i>arteria brachialis</i> )	<i>Arteria recurrens radialis</i> (от <i>arteria radialis</i> )	В области локтевого сустава
<i>Arteria collateralis ulnaris superior</i> (от <i>arteria brachialis</i> )	<i>Ramus posterior arteriae recurrentes ulnaris</i> (от <i>arteria ulnaris</i> )	В области локтевого сустава
<i>Arteria collateralis ulnaris inferior</i> (от <i>arteria brachialis</i> )	<i>Ramus anterior arteriae recurrentes ulnaris</i> (от <i>arteria ulnaris</i> )	В области локтевого сустава
<i>Arteria collateralis media</i> (ветвь <i>arteria profunda brachii</i> от <i>arteria brachialis</i> )	<i>Arteria interossea recurrens</i> (ветвь <i>arteria interossea posterior</i> от <i>arteria interossea communis</i> от <i>arteria ulnaris</i> )	В области локтевого сустава
<i>Ramus carpalis dorsalis arteriae radialis</i>	<i>Ramus carpalis dorsalis arteriae ulnaris</i>	На тыле запястья
<i>Ramus carpalis dorsalis arteriae radialis</i>	<i>Arteriae interossee anterior et posterior</i> (ветви <i>arteria interossea communis</i> от <i>arteria ulnaris</i> )	На тыле запястья
<i>Ramus carpalis palmaris arteriae radialis</i>	<i>Ramus carpalis palmaris arteriae ulnaris</i>	На ладонной поверхности запястья
<i>Ramus carpalis palmaris arteriae radialis</i>	<i>Arteria interossea anterior</i> (ветвь <i>arteria interossea communis</i> из <i>arteria ulnaris</i> )	На ладонной поверхности запястья
<i>Ramus palmaris superficialis arteriae radialis</i>	<i>Arcus palmaris superficialis</i> (концевой отдел <i>arteria ulnaris</i> )	На ладонной поверхности кисти

Анастомозирующие сосуды		Положение анастомоза
<i>Arcus palmaris profundus</i> (концевой отдел <i>arteria radialis</i> )	<i>Ramus palmaris profundus arteriae ulnaris</i>	На ладонной поверхности кисти
<i>Arteriae digitales palmares communes</i> (из <i>arcus palmaris superficialis</i> )	<i>Arteriae metacarpales palmares</i> (из <i>arcus palmaris profundus</i> )	На уровне головок пястных костей
<i>Rami perforantes arteriae metacarpales palmares</i> (из <i>arcus palmaris profundus</i> )	<i>Arteriae metacarpales dorsales</i> (из <i>rete carpi dorsale</i> )	II–IV межпястные промежутки

## Туловище и таз

Анастомозирующие сосуды		Положение анастомоза
<i>Межсистемные анастомозы</i>		
<b>Подключичная артерия и грудная часть аорты</b>		
<i>Arteria spinalis posterior</i> (ветвь <i>arteria vertebralis</i> из <i>arteria subclavia</i> )	<i>Rami spinales arteriae intercostales posteriores</i> (из <i>pars thoracica aortae</i> )	На поверхности и в веществе спинного мозга
<i>Arteria spinalis anterior</i> (ветвь <i>arteria vertebralis</i> из <i>arteria subclavia</i> )	<i>Rami spinales arteriae intercostales posteriores</i> (из <i>pars thoracica aortae</i> )	На поверхности и в веществе спинного мозга
<i>Arteria epigastrica superior</i> (ветвь <i>arteria thoracica interna</i> из <i>arteria subclavia</i> )	<i>Arteriae intercostales posteriores IX–XI</i> (из <i>pars thoracica aortae</i> )	В толще передней грудной стенки
<i>Rami intercostales anteriores</i> (из <i>arteria thoracica interna</i> от <i>arteria subclavia</i> )	<i>Arteriae intercostales posteriores III–VIII</i> (из <i>pars thoracica aortae</i> )	III–VI межреберные промежутки

Анастомозирующие сосуды		Положение анастомоза
<i>Arteria pericardiophrenica</i> (ветвь <i>arteria thoracica interna</i> из <i>arteria subclavia</i> )	<i>Arteria phrenica superior</i> (из <i>pars thoracica aortae</i> )	В толще диафрагмы
<i>Arteria musculophrenica</i> (ветвь <i>arteria thoracica interna</i> от <i>arteria subclavia</i> )	<i>Arteria phrenica superior</i> (из <i>pars thoracica aortae</i> )	В толще диафрагмы
<i>Rami oesophageales arteriae thyroideae superioris</i> (ветвь <i>truncus thyrocervicalis</i> из <i>arteria subclavia</i> )	<i>Rami oesophageales partes thoracicae aortae</i>	В стенке верхней части пищевода
<i>Ramus descendens arteriae transversae colli</i> (из <i>arteria subclavia</i> )	<i>Rami dorsales arteriae intercostales posteriores</i> (из <i>pars thoracica aortae</i> )	Около медиального края лопатки
<b>Подключичная артерия и брюшная часть аорты</b>		
<i>Arteria pericardiophrenica</i> (ветвь <i>arteria thoracica interna</i> из <i>arteria subclavia</i> )	<i>Arteria phrenica inferior</i> (из <i>pars abdominalis aortae</i> )	В толще диафрагмы
<i>Arteria musculophrenica</i> (ветвь <i>arteria thoracica interna</i> от <i>arteria subclavia</i> )	<i>Ramus anterior arteriae phrenicae inferioris</i> (из <i>pars abdominalis aortae</i> )	В толще диафрагмы
<i>Arteria spinalis posterior</i> (ветвь <i>arteria vertebralis</i> из <i>arteria subclavia</i> )	<i>Rami spinales arteriae lumbales</i> (из <i>pars abdominalis aortae</i> )	На поверхности и в веществе спинного мозга

Анастомозирующие сосуды		Положение анастомоза
<i>Arteria spinalis anterior</i> (ветвь <i>arteria vertebralis</i> из <i>arteria subclavia</i> )	<i>Rami spinales arteriae lumbales</i> (из <i>pars abdominalis aortae</i> )	На поверхности и в веществе спинного мозга
<i>Arteria epigastrica superior</i> (ветвь <i>arteria thoracica interna</i> из <i>arteria subclavia</i> )	<i>Arteriae lumbales</i> (ветви <i>pars abdominalis aortae</i> )	В толще передней брюшной стенки
<i>Arteria epigastrica superior</i> (ветвь <i>arteria thoracica interna</i> из <i>arteria subclavia</i> )	<i>Arteria epigastrica inferior</i> (ветвь <i>arteria iliaca externa</i> )	На задней поверхности прямой мышцы живота на уровне пупка
<i>Arteria epigastrica superior</i> (ветвь <i>arteria thoracica interna</i> из <i>arteria subclavia</i> )	<i>Arteria epigastrica superficialis</i> (ветвь <i>arteria femoralis</i> )	В толще передней брюшной стенки в области пупка
<b>Подмышечная и подключичная артерии</b>		
<i>Arteria thoracica lateralis</i> (ветвь <i>arteria axillaris</i> )	<i>Rami intercostales anteriores arteriae thoracicae internae</i> (из <i>arteria subclavia</i> )	На медиальной стенке подмышечной впадины
<i>Arteria thoracica lateralis</i> (ветвь <i>arteria axillaris</i> )	<i>Arteria intercostalis suprema</i> (ветвь <i>truncus costocervicalis</i> из <i>arteria subclavia</i> )	На медиальной стенке подмышечной впадины
<i>Arteria thoracodorsalis</i> (из <i>arteria axillaris</i> )	<i>Arteria intercostalis suprema</i> (ветвь <i>truncus costocervicalis</i> из <i>arteria subclavia</i> )	На медиальной стенке подмышечной впадины
<i>Arteria thoracodorsalis</i> (из <i>arteria axillaris</i> )	<i>Rami intercostales anteriores arteriae thoracicae internae</i> (из <i>arteria subclavia</i> )	На медиальной стенке подмышечной впадины
<i>Rami pectorales arteriae thoracoacromialis</i> (из <i>arteria axillaris</i> )	<i>Rami intercostales anteriores arteriae thoracicae internae</i> (из <i>arteria subclavia</i> )	На медиальной стенке подмышечной впадины

Анастомозирующие сосуды		Положение анастомоза
<b>Подмышечная артерия и грудная часть аорты</b>		
<i>Arteria thoracica superior</i> (ветвь <i>arteria axillaris</i> )	<i>Arteriae intercostales posteriores I–III</i> (из <i>pars thoracica aortae</i> )	На медиальной стенке подмышечной впадины
<i>Arteria thoracica lateralis</i> (ветвь <i>arteria axillaris</i> )	<i>Arteriae intercostales posteriores I–III</i> (из <i>pars thoracica aortae</i> )	На медиальной стенке подмышечной впадины
<i>Arteria thoracodorsalis</i> (из <i>arteria axillaris</i> )	<i>Arteriae intercostales posteriores I–III</i> (из <i>pars thoracica aortae</i> )	На медиальной стенке подмышечной впадины
<i>Rami pectorales arteriae thoracoacromialis</i> (из <i>arteria axillaris</i> )	<i>Arteriae intercostales posteriores I–III</i> (из <i>pars thoracica aortae</i> )	На медиальной стенке подмышечной впадины
<i>Ramus pectoralis arteriae thoracica lateralis</i> (ветвь <i>arteria axillaris</i> )	<i>Arteriae intercostales posteriores</i> (из <i>pars thoracica aortae</i> )	I–VI межреберные промежутки
<b>Грудная и брюшная части аорты</b>		
<i>Arteriae phrenicae superiores</i> (от <i>pars thoracica aortae</i> )	<i>Arteriae phrenicae inferiores</i> (от <i>pars abdominalis aortae</i> )	В толще диафрагмы
<i>Arteriae intercostales posteriores X–XII</i> (из <i>pars thoracica aortae</i> )	<i>Arteriae lumbales I–II</i> (ветви <i>pars abdominalis aortae</i> )	В толще переднебоковой стенки брюшной полости
<i>Arteriae intercostales posteriores IX–XI</i> (из <i>pars thoracica aortae</i> )	<i>Arteria epigastrica inferior</i> (ветвь <i>arteria iliaca externa</i> )	В толще прямой мышцы живота
<i>Rami oesophageales partes thoracicae aortae</i>	<i>Rami oesophageales arteriae gastricae sinistae</i> (ветвь <i>truncus coeliacus</i> от <i>pars abdominalis aortae</i> )	В области кардиального отдела желудка



Анастомозирующие сосуды		Положение анастомоза
<b>Брюшная часть аорты и наружная подвздошная артерия</b>		
<i>Arteriae lumbales</i> (ветви <i>pars abdominalis aortae</i> )	<i>Arteria epigastrica inferior</i> (ветвь <i>arteria iliaca externa</i> )	В толще передней брюшной стенки
<i>Arteriae lumbales</i> (ветви <i>pars abdominalis aortae</i> )	<i>Arteria circumflexa ilium profunda</i> (ветвь <i>arteria iliaca externa</i> )	В толще переднебоковой стенки брюшной полости
<i>Arteria testicularis</i> (из <i>pars abdominalis aortae</i> )	<i>Arteria cremasterica</i> (из <i>arteria epigastrica inferior</i> от <i>arteria iliaca externa</i> )	В толще семенного канатика
<b>Брюшная часть аорты и внутренняя подвздошная артерия</b>		
<i>Arteriae lumbales</i> (ветви <i>pars abdominalis aortae</i> )	<i>Arteria iliolumbalis</i> (из <i>arteria iliaca interna</i> )	В толще задней стенки брюшной полости
<i>Arteriae lumbales</i> (ветви <i>pars abdominalis aortae</i> )	<i>Arteria glutea superior</i> (ветвь <i>arteria iliaca interna</i> )	В верхнеягодичной области
<i>Arteria testicularis</i> (из <i>pars abdominalis aortae</i> )	<i>Arteria ductus deferentis</i> (ветвь <i>arteria umbilicalis</i> из <i>arteria iliaca interna</i> )	В толще семенного канатика
<i>Arteria ovarica</i> (ветвь <i>pars abdominalis aortae</i> )	<i>Ramus ovaricus arteriae uterinae</i> (из <i>arteria iliaca interna</i> )	В толще матки
<i>Arteria sacralis mediana</i> (из <i>pars abdominalis aortae</i> )	<i>Arteriae sacrales laterales</i> (ветви <i>arteria iliaca interna</i> )	На тазовой поверхности крестца
<i>Arteria rectalis superior</i> (ветвь <i>arteria mesenterica inferior</i> )	<i>Arteria rectalis media</i> (ветвь <i>arteria iliaca interna</i> )	В стенке прямой кишки
<i>Rami ureterici arteriae renalis</i> (из <i>pars abdominalis aortae</i> )	<i>Rami ureterici arteriae vesicalis superioris</i> (из <i>arteria umbilicalis</i> от <i>arteria iliaca interna</i> )	В стенке мочеточника

Анастомозирующие сосуды		Положение анастомоза
<b>Наружная подвздошная и внутренняя подвздошная артерии</b>		
<i>Ramus pubicus arteriae epigastricae inferioris</i> (из <i>arteria iliaca externa</i> )	<i>Ramus pubicus arteriae obturatoriae</i> (из <i>arteria iliaca interna</i> )	На задней поверхности ветви лобковой кости
<i>Arteria cremasterica</i> (из <i>arteria epigastrica inferior</i> от <i>arteria iliaca externa</i> )	<i>Arteria ductus deferentis</i> (ветвь <i>arteria umbilicalis</i> из <i>arteria iliaca interna</i> )	В толще семенного канатика
<i>Arteria circumflexa ilium profunda</i> (ветвь <i>arteria iliaca externa</i> )	<i>Ramus iliacus arteriae iliolumbalis</i> (из <i>arteria iliaca interna</i> )	У внутреннего края гребня подвздошной кости
<i>Arteria circumflexa ilium superficialis</i> (ветвь <i>arteria femoralis</i> )	<i>Arteria circumflexa ilium profunda</i> (ветвь <i>arteria iliaca externa</i> )	Около верхней передней подвздошной ости
<i>Arteria cremasterica</i> (из <i>arteria epigastrica inferior</i> от <i>arteria iliaca externa</i> )	<i>Arteriae pudendae externae</i> (ветви <i>arteria femoralis</i> )	В толще мошонки
<b>Внутрисистемные анастомозы</b>		
<b>Подключичная артерия</b>		
<i>Arteriae intercostales I et II</i> (ветви <i>arteria intercostalis suprema</i> из <i>truncus costocervicalis</i> от <i>arteria subclavia</i> )	<i>Rami intercostales anteriores arteriae thoracicae internae</i> (из <i>arteria subclavia</i> )	I и II межреберные промежутки
<i>Arteria intercostalis suprema</i> (ветвь <i>truncus costocervicalis</i> из <i>arteria subclavia</i> )	<i>Rami intercostales anteriores arteriae thoracicae internae</i> (из <i>arteria subclavia</i> )	На медиальной стенке подмышечной впадины

Анастомозирующие сосуды		Положение анастомоза
<b>Подмышечная артерия</b>		
<i>Rami pectorales arteriae thoracoacromialis</i> (из <i>arteria axillaris</i> )	<i>Rami pectorales arteriae thoracodorsalis</i> (из <i>arteria axillaris</i> )	В толще грудных мышц
<i>Arteria thoracica lateralis</i> (ветвь <i>arteria axillaris</i> )	<i>Rami pectoralis arteriae thoracoacromialis</i> (из <i>arteria axillaris</i> )	В толще грудных мышц
<b>Грудная часть аорты</b>		
<i>Rami bronchiales partes thoracicae aortae</i>	<i>Rami mediastinales partes thoracicae aortae</i>	Около ворот легких
<i>Rami bronchiales partes thoracicae aortae</i>	<i>Arteriae intercostales posteriores</i> (из <i>pars thoracica aortae</i> )	Около ворот легких
<b>Брюшная часть аорты</b>		
<i>Arteria gastrica sinistra</i> (ветвь <i>truncus coeliacus</i> )	<i>Arteria gastrica dextra</i> (ветвь <i>arteria hepatica propria</i> )	В области малой кривизны желудка
<i>Arteriae pancreaticoduodenales superiores anterior et posterior</i> (ветви <i>arteria gastroduodenalis</i> от <i>arteria hepatica communis</i> от <i>truncus coeliacus</i> )	<i>Arteriae pancreaticoduodenales inferiores</i> (от <i>arteria mesenterica superior</i> )	На поверхности и в толще поджелудочной железы и стенки двенадцатиперстной кишки
<i>Arteria gastroepiploica dextra</i> (ветвь <i>arteria gastroduodenalis</i> из <i>arteria hepatica communis</i> )	<i>Arteria gastroepiploica sinistra</i> (ветвь <i>arteria lienalis</i> )	В области большой кривизны желудка

Анастомозирующие сосуды		Положение анастомоза
<i>Arteria gastrica sinistra</i> (ветвь <i>truncus coeliacus</i> )	<i>Arteria gastroepiploica sinistra</i> (ветвь <i>arteria lienalis</i> )	На передней и задней стенке желудка
<i>Arteria gastrica dextra</i> (ветвь <i>arteria hepatica propria</i> )	<i>Arteria gastroepiploica dextra</i> (ветвь <i>arteria gastroduodenalis</i> из <i>arteria hepatica communis</i> )	На передней и задней стенке желудка
<i>Arteriae gastricae breves</i> (из <i>arteria lienalis</i> )	<i>Arteria gastrica sinistra</i> (ветвь <i>truncus coeliacus</i> )	В области дна желудка
<i>Arteriae gastricae breves</i> (из <i>arteria lienalis</i> )	<i>Arteria gastroepiploica sinistra</i> (ветвь <i>arteria lienalis</i> )	В области дна желудка
<i>Ramus colicus arteriae ileocolicae</i> (из <i>arteria mesenterica superior</i> )	<i>Ramus descendens arteriae colicae dextrae</i> (из <i>arteria mesenterica superior</i> )	По медиальному краю восходящей ободочной кишки
<i>Ramus ascendens arteriae colicae dextrae</i> (из <i>arteria mesenterica superior</i> )	<i>Ramus dexter arteriae colicae mediae</i> (из <i>arteria mesenterica superior</i> )	В области правого ободочного изгиба
<i>Ramus sinister arteriae colicae mediae</i> (из <i>arteria mesenterica superior</i> )	<i>Ramus ascendens arteriae colicae sinistrae</i> (из <i>arteria mesenterica inferior</i> )	В области левого ободочного изгиба
<i>Ramus descendens arteriae colicae sinistrae</i> (из <i>arteria mesenterica inferior</i> )	<i>Arteriae sigmoideae</i> (из <i>arteria mesenterica inferior</i> )	В брыжейке и стенке сигмовидной кишки
<i>Arteriae sigmoideae</i> (из <i>arteria mesenterica inferior</i> )	<i>Arteria rectalis superior</i> (ветвь <i>arteria mesenterica inferior</i> )	В стенке прямой кишки

Анастомозирующие сосуды		Положение анастомоза
<i>Arteria suprarenalis media</i> (из <i>pars abdominalis aortae</i> )	<i>Arteriae suprarenales superiores</i> (ветви <i>arteria phrenica inferior</i> из <i>pars abdominalis aortae</i> )	В паренхиме надпочечника
<i>Arteria suprarenalis media</i> (из <i>pars abdominalis aortae</i> )	<i>Arteria suprarenalis inferior</i> (ветвь <i>arteria renalis</i> )	В паренхиме надпочечника
<i>Arteriae suprarenales superiores</i> (ветви <i>arteria phrenica inferior</i> из <i>pars abdominalis aortae</i> )	<i>Arteria suprarenalis inferior</i> (ветвь <i>arteria renalis</i> )	В паренхиме надпочечника
<i>Arteria renalis</i> (из <i>pars abdominalis aortae</i> )	<i>Arteriae lumbales</i> (ветви <i>pars abdominalis aortae</i> )	В околопочечной жировой клетчатке
<b>Внутренняя подвздошная артерия</b>		
<i>Arteria rectalis media</i> (ветвь <i>arteria iliaca interna</i> )	<i>Arteria rectalis inferior</i> (ветвь <i>arteria pudenda interna</i> из <i>arteria iliaca interna</i> )	В стенке прямой кишки
<i>Arteria urethralis</i> (ветвь <i>arteria pudenda interna</i> из <i>arteria iliaca interna</i> )	<i>Arteria profunda penis</i> (ветвь <i>arteria pudenda interna</i> из <i>arteria iliaca interna</i> )	В головке полового члена
<i>Ramus iliacus arteriae iliolumbalis</i> (из <i>arteria iliaca interna</i> )	<i>Arteria obturatoria</i> (из <i>arteria iliaca interna</i> )	В подвздошной ямке
<i>Arteria glutea superior</i> (ветвь <i>arteria iliaca interna</i> )	<i>Arteria sacralis lateralis</i> (из <i>arteria iliaca interna</i> )	На дорсальной поверхности крестца
<b>Наружная подвздошная артерия</b>		
<i>Arteria circumflexa ilium profunda</i> (ветвь <i>arteria iliaca externa</i> )	<i>Arteria circumflexa ilium superficialis</i> (ветвь <i>arteria femoralis</i> )	В области гребня подвздошной кости

## Нижняя конечность

Анастомозирующие сосуды		Положение анастомоза
<i>Arteria glutea superior</i> (ветвь <i>arteria iliaca interna</i> )	<i>Arteria circumflexa ilium profunda</i> (ветвь <i>arteria iliaca externa</i> )	В ягодичной области
<i>Arteria glutea superior</i> (ветвь <i>arteria iliaca interna</i> )	<i>Arteria circumflexa femoris lateralis</i> (ветвь <i>arteria profunda femoris</i> из <i>arteria femoralis</i> )	В мышцах верхней части бедра
<i>Arteria glutea inferior</i> (ветвь <i>arteria iliaca interna</i> )	<i>Arteria circumflexa femoris medialis</i> (ветвь <i>arteria profunda femoris</i> из <i>arteria femoralis</i> )	В мышцах верхней части бедра
<i>Arteria glutea inferior</i> (ветвь <i>arteria iliaca interna</i> )	<i>Arteria perforans prima</i> (ветвь <i>arteria profunda femoris</i> из <i>arteria femoralis</i> )	На задней поверхности бедра
<i>Arteria glutea inferior</i> (ветвь <i>arteria iliaca interna</i> )	<i>Arteria circumflexa femoris lateralis</i> (ветвь <i>arteria profunda femoris</i> из <i>arteria femoralis</i> )	На задней поверхности бедра
<i>Arteria obturatoria</i> (из <i>arteria iliaca interna</i> )	<i>Arteria circumflexa femoris medialis</i> (ветвь <i>arteria profunda femoris</i> из <i>arteria femoralis</i> )	На медиальной поверхности бедра
<i>Arteria glutea superior</i> (ветвь <i>arteria iliaca interna</i> )	<i>Arteria glutea inferior</i> (ветвь <i>arteria iliaca interna</i> )	В толще ягодичных мышц
<i>Arteria glutea inferior</i> (ветвь <i>arteria iliaca interna</i> )	<i>Ramus posterior arteriae obturatoriae</i> (из <i>arteria iliaca interna</i> )	В области тазобедренного сустава
<i>Arteria circumflexa ilium superficialis</i> (ветвь <i>arteria femoralis</i> )	<i>Ramus ascendens arteriae circumflexae femoris lateralis</i> (из <i>arteria profunda femoris</i> от <i>arteria femoralis</i> )	В верхнебоковой части бедра

Анастомозирующие сосуды		Положение анастомоза
<i>Arteria circumflexa femoris medialis</i> (ветвь <i>arteria profunda femoris</i> из <i>arteria femoralis</i> )	<i>Arteria circumflexa femoris lateralis</i> (ветвь <i>arteria profunda femoris</i> из <i>arteria femoralis</i> )	На задней поверхности бедра
<i>Arteria circumflexa femoris medialis</i> (ветвь <i>arteria profunda femoris</i> из <i>arteria femoralis</i> )	<i>Arteria perforans prima</i> (ветвь <i>arteria profunda femoris</i> из <i>arteria femoralis</i> )	На задней поверхности бедра
<i>Ramus descendens arteriae circumflexae femoris lateralis</i> (ветвь <i>arteria profunda femoris</i> из <i>arteria femoralis</i> )	<i>Arteriae genus superiores laterales et mediales</i> (из <i>arteria poplitea</i> )	В области коленного сустава
<i>Ramus descendens arteriae circumflexae femoris medialis</i> (ветвь <i>arteria profunda femoris</i> из <i>arteria femoralis</i> )	<i>Arteriae genus superiores laterales et mediales</i> (из <i>arteria poplitea</i> )	В области коленного сустава
<i>Arteriae perforantes</i> (ветви <i>arteria profunda femoris</i> из <i>arteria femoralis</i> )	<i>Arteriae genus superiores laterales et mediales</i> (из <i>arteria poplitea</i> )	В области коленного сустава
<i>Arteria genus descendens</i> (от <i>arteria femoralis</i> )	<i>Arteriae genus superiores et inferiores laterales et mediales, arteria genus media</i> (от <i>arteria poplitea</i> )	В области коленного сустава
<i>Arteriae genus superiores et inferiores laterales et mediales, arteria genus media</i> (от <i>arteria poplitea</i> )	<i>Arteriae recurrentes tibiales anterior et posterior</i> (от <i>arteria tibialis anterior</i> )	В области коленного сустава
<i>Ramus circumflexus fibularis arteriae tibialis posterioris</i>	<i>Arteriae genus superiores et inferiores laterales et mediales, arteria genus media</i> (от <i>arteria poplitea</i> )	В области коленного сустава

Анастомозирующие сосуды		Положение анастомоза
<i>Arteria malleolaris anterior medialis</i> (от <i>arteria tibialis anterior</i> )	<i>Rami malleolares mediales arteriae tibialis posterioris</i>	В области медиальной лодыжки
<i>Arteria malleolaris anterior lateralis</i> (от <i>arteria tibialis anterior</i> )	<i>Rami malleolares laterales arteriae fibularis</i> (от <i>arteria tibialis posterior</i> )	В области латеральной лодыжки
<i>Ramus perforans arteriae fibularis</i> (из <i>arteria tibialis posterior</i> )	<i>Arteria malleolaris anterior lateralis</i> (от <i>arteria tibialis anterior</i> )	В области латеральной лодыжки
<i>Arcus plantaris profundus</i> (концевой отдел <i>arteria plantaris lateralis</i> от <i>arteria tibialis posterior</i> )	<i>Arteria plantaris medialis</i> (из <i>arteria tibialis posterior</i> )	Подошвенная поверхность стопы
<i>Arteria plantaris profunda</i> (ветвь <i>arteria dorsalis pedis</i> от <i>arteria tibialis anterior</i> )	<i>Arcus plantaris profundus</i> (концевой отдел <i>arteria plantaris lateralis</i> от <i>arteria tibialis posterior</i> )	На подошвенной поверхности стопы (между I и II плюсневыми костями)
<i>Ramus profundus arteriae plantaris medialis</i> (из <i>arteria tibialis posterior</i> )	<i>Arteria metatarsalis plantaris prima</i> (из <i>arcus plantaris profundus</i> )	Подошвенная поверхность стопы
<i>Arteria tarsalis lateralis</i> (ветвь <i>arteria dorsalis pedis</i> из <i>arteria tibialis anterior</i> )	<i>Arteria arcuata</i> (ветвь <i>arteria dorsalis pedis</i> из <i>arteria tibialis anterior</i> )	На тыльной поверхности стопы
<i>Rami perforantes arteriae metatarsales dorsales</i> (из <i>arteria dorsalis pedis</i> )	<i>Arteriae metatarsales plantares</i> (из <i>arcus plantaris profundus</i> )	В межплюсневых промежутках



# АРТЕРИАЛЬНЫЕ СЕТИ

## Верхняя конечность

### I. *Rete acromiale*

1. *Arteria suprascapularis* (от *truncus thyrocervicalis*).
2. *Arteria circumflexa scapulae* (от *arteria subscapularis*).
3. *Ramus acromialis arteriae thoracoacromialis* (от *arteria axillaris*).
4. *Arteria circumflexa humeri anterior* (от *arteria axillaris*).
5. *Arteria circumflexa humeri posterior* (от *arteria axillaris*).

### II. *Rete articulare cubiti*

1. *Arteria collateralis radialis* (от *arteria profunda brachii*).
2. *Arteria collateralis ulnaris superior* (от *arteria brachialis*).
3. *Arteria collateralis ulnaris inferior* (от *arteria brachialis*).
4. *Arteria collateralis media* (от *arteria profunda brachii*).
5. *Arteria recurrens radialis* (от *arteria radialis*).
6. *Arteria recurrens ulnaris* (от *arteria ulnaris*).
7. *Arteria interossea recurrens* (встать *arteria interossea posterior*).

### III. *Rete carpi palmaris*

1. *Ramus carpalis palmaris arteriae radialis*.
2. *Ramus carpalis palmaris arteriae ulnaris*.
3. *Arteria interossea anterior* (от *arteria interossea communis*).

### IV. *Rete carpi dorsale*

1. *Ramus carpalis dorsalis arteriae radialis*.
2. *Ramus carpalis dorsalis arteriae ulnaris*.
3. *Arteria interossea anterior* (от *arteria interossea communis*).
4. *Arteria interossea posterior* (от *arteria interossea communis*).

## Нижняя конечность

### I. *Rete articulare genus*

1. *Arteria genus descendens* (от *arteria femoralis*).
2. *Arteria genus superior lateralis* (от *arteria poplitea*).
3. *Arteria genus superior medialis* (от *arteria poplitea*).
4. *Arteria genus inferior lateralis* (от *arteria poplitea*).
5. *Arteria genus inferior medialis* (от *arteria poplitea*).
6. *Arteria genus media* (от *arteria poplitea*).

7. *Arteria recurrens tibialis anterior* (от *arteria tibialis anterior*).
8. *Arteria recurrens tibialis posterior* (от *arteria tibialis anterior*).
9. *Ramus circumflexus fibularis* (от *arteria tibialis posterior*).

## **II. Rete malleolare mediale**

1. *Rami malleolares mediales* (от *arteria tibialis posterior*).
2. *Arteria malleolaris anterior medialis* (от *arteria tibialis anterior*).
3. *Arteriae tarseae mediales* (от *arteria dorsalis pedis*).

## **III. Rete malleolare laterale**

1. *Rami malleolares laterales* (от *arteria fibularis*).
2. *Arteria malleolaris anterior lateralis* (от *arteria tibialis anterior*).
3. *Ramus posterior arteriae tarseae laterales* (от *arteria dorsalis pedis*).
4. *Ramus perforans* (от *arteria fibularis*).

## **IV. Rete calcaneum**

1. *Rami calcanei* (от *arteria tibialis posterior*).
2. *Rami calcanei* (от *arteria fibularis*).

## ВЕНОЗНЫЕ АНАСТОМОЗЫ

Венозные анастомозы тела человека почти тождественны артериальным, особенно на конечностях. Поэтому нет смысла приводить их подробный перечень. Ниже перечислены наиболее важные анастомозы вен, а также анастомозы, не совпадающие с артериальными. Однако этим перечнем венозные анастомозы не ограничиваются.

### Голова и шея

Анастомозирующие сосуды	Положение анастомоза	
<b>Анастомозы между внемозжечковыми и внутримозжечковыми венами</b>		
<i>Vena occipitalis</i> (приток <i>vena jugularis externa</i> )	<i>Sinus sigmoideus</i>	Посредством <i>vena emissaria mastoidea</i>
<i>Vena occipitalis</i> (приток <i>vena jugularis externa</i> )	<i>Vena diploica occipitalis</i> (в <i>sinus transversus</i> )	Посредством <i>vena emissaria occipitalis</i>
<i>Vena occipitalis</i> (приток <i>vena jugularis externa</i> )	<i>Sinus transversus</i>	Посредством <i>vena emissaria occipitalis</i>
<i>Vena auricularis posterior</i> (приток <i>vena jugularis externa</i> )	<i>Sinus sigmoideus</i>	Посредством <i>vena emissaria mastoidea</i>
<i>Vena auricularis posterior</i> (приток <i>vena jugularis externa</i> )	<i>Vena diploica temporalis posterior</i> (в <i>sinus transversus</i> )	Посредством <i>vena emissaria mastoidea</i>
<i>Venae temporales profundae</i> (в <i>plexus venosus pterygoideus</i> )	<i>Vena diploica temporalis anterior</i> (в <i>sinus sphenoparietalis</i> )	В височной области

Анастомозирующие сосуды		Положение анастомоза
<i>Vena temporalis superficialis</i> (приток <i>vena retromandibularis</i> в <i>vena jugularis interna</i> )	<i>Sinus sagittalis superior</i>	Посредством <i>vena emissaria parietalis</i>
<i>Vena angularis</i> (приток <i>vena facialis</i> в <i>vena jugularis interna</i> )	<i>Vena nasofrontalis</i> (приток <i>vena ophthalmica superior</i> в <i>sinus cavernosus</i> )	В области медиального угла глаза
<i>Venae meningee mediae</i> (в <i>plexus venosus pterygoideus</i> )	<i>Sinus sphenoparietalis</i> (в <i>sinus cavernosus</i> )	В толще твердой оболочки головного мозга
<i>Plexus venosus pterygoideus</i>	<i>Sinus cavernosus</i>	Посредством <i>plexus venosus foraminis lacerti</i>
<i>Plexus venosus pterygoideus</i>	<i>Sinus cavernosus</i>	Посредством <i>plexus venosus canalis carotici</i>
<i>Plexus venosus pterygoideus</i>	<i>Sinus cavernosus</i>	Посредством <i>plexus venosus foraminis ovalis</i>
<i>Plexus venosi vertebrales externi et interni</i>	<i>Plexus venosus basilaris et sinus occipitalis</i>	В области большого затылочного отверстия
<i>Plexus venosi vertebrales externi</i>	<i>Sinus sigmoideus</i>	Посредством <i>vena emissaria condylaris</i>
<i>Vena cervicalis profunda</i> (приток <i>vena brachiocephalica</i> )	<i>Sinus sigmoideus</i>	Посредством <i>vena emissaria condylaris</i>
<b>Анастомозы между веночерепными венами</b>		
<i>Vena supratrochlearis</i> (приток <i>vena facialis</i> в <i>vena jugularis interna</i> )	<i>Vena temporalis superficialis</i> (приток <i>vena retromandibularis</i> в <i>vena jugularis interna</i> )	В толще мышцы лица

Анастомозирующие сосуды		Положение анастомоза
<i>Vena facialis</i> (приток <i>vena jugularis interna</i> )	<i>Plexus venosus pterygoideus</i>	Посредством <i>vena anastomatica faciei</i> на уровне альвеолярной дуги нижней челюсти
<i>Vena facialis</i> (приток <i>vena jugularis interna</i> )	<i>Vena ophthalmica inferior</i> (приток <i>plexus pterygoideus</i> или <i>vena maxillaris</i> )	В толще мышц лица
<i>Vena temporalis superficialis</i> (приток <i>vena retromandibularis</i> в <i>vena jugularis interna</i> )	<i>Vena auricularis posterior</i> (приток <i>vena jugularis externa</i> )	В области ушной раковины и наружного слухового прохода
<i>Vena temporalis media</i> (в <i>plexus venosus pterygoideus</i> )	<i>Venae temporales profundae</i> (в <i>plexus pterygoideus</i> )	В толще височной мышцы
<i>Vena cervicalis profunda</i> (приток <i>vena brachiocephalica</i> )	<i>Vena occipitalis</i> (приток <i>vena jugularis externa</i> )	В толще затылочных мышц
<i>Venae pharyngeae</i> (притоки <i>vena jugularis interna</i> )	<i>Plexus venosi vertebrales externi</i>	Около тел шейных позвонков
<i>Vena vertebralis</i> (приток <i>vena brachiocephalica</i> )	<i>Vena occipitalis</i> (приток <i>vena jugularis externa</i> )	Кзади от большого затылочного отверстия

## Верхняя конечность

Анастомозирующие сосуды		Положение анастомоза
<i>Vena basilica</i> (приток <i>vena brachialis</i> )	<i>Venae brachiales</i>	В верхней части плеча
<i>Vena basilica</i> (приток <i>vena brachialis</i> )	<i>Venae ulnares et radiales</i> (в <i>venae brachiales</i> )	На предплечье и плече

Анастомозирующие сосуды		Положение анастомоза
<i>Vena basilica</i> (приток <i>vena brachialis</i> )	<i>Vena cephalica</i> (приток <i>vena brachialis</i> )	На предплечье
<i>Vena cephalica</i> (приток <i>vena axillaris</i> )	<i>Venae ulnares et radiales</i> (в <i>venae brachiales</i> )	На предплечье и плече
<i>Vena mediana cubiti</i> (анастомоз между <i>vena cephalica</i> и <i>vena basilica</i> )	<i>Venae ulnares et radiales</i> (в <i>venae brachiales</i> )	В локтевой ямке
<i>Venae metacarpales palmares</i>	<i>Venae metacarpales dorsales</i>	Через межпястные промежутки
<i>Arcus venosus palmaris profundus</i> (в <i>venae radiales et ulnares</i> )	<i>Vena metacarpalis dorsalis prima</i> (приток <i>vena cephalica</i> )	В первом межпястном промежутке

## Туловище и таз

Анастомозирующие сосуды		Положение анастомоза
<i>Межсистемные анастомозы</i>		
<i>Кава-кавальные анастомозы</i>		
<i>Vena epigastrica superior</i> (приток <i>vena thoracica interna</i> ) [система <i>vena cava superior</i> ]	<i>Vena epigastrica inferior</i> (приток <i>vena iliaca externa</i> ) [система <i>vena cava inferior</i> ]	В толще передней стенки живота
<i>Vena thoracoepigastrica</i> (приток <i>vena axillaris</i> ) [система <i>vena cava superior</i> ]	<i>Vena epigastrica superficialis</i> (приток <i>vena femoralis</i> ) [система <i>vena cava inferior</i> ]	В подкожной клетчатке передней стенки живота
<i>Venae spinales</i> (притоки <i>venae intercostales posteriores</i> ) [система <i>vena cava superior</i> ]	<i>Venae spinales</i> (притоки <i>venae lumbales</i> ) [система <i>vena cava inferior</i> ]	Внутри позвоночного канала и вокруг позвоночного столба

Анастомозирующие сосуды		Положение анастомоза
<i>Venae lumbales ascendentes</i> (в <i>venae azygos et hemiazygos</i> ) [система <i>vena cava superior</i> ]	<i>Venae lumbales dextrae et sinistrae</i> [система <i>vena cava inferior</i> ]	На задней стенке живота
<i>Venae lumbales ascendentes</i> (в <i>venae azygos et hemiazygos</i> ) [система <i>vena cava superior</i> ]	<i>Vena iliolumbalis</i> (приток <i>vena iliaca interna</i> ) [система <i>vena cava inferior</i> ]	На тазовой поверхности крестца
<i>Venae intercostales IX–XII</i> (притоки <i>venae azygos et hemiazygos</i> ) [система <i>vena cava superior</i> ]	<i>Venae lumbales dextrae et sinistrae</i> [система <i>vena cava inferior</i> ]	В толще мышц верхних отделов передней брюшной стенки
<i>Vena lumbalis ascendens</i> [система <i>vena cava superior</i> ]	<i>Vena iliaca communis</i> [система <i>vena cava inferior</i> ]	На тазовой поверхности крестца
<i>Vena lumbalis ascendens</i> [система <i>vena cava superior</i> ]	<i>Vena sacralis lateralis</i> (приток <i>vena iliaca interna</i> ) [система <i>vena cava inferior</i> ]	На тазовой поверхности крестца
<i>Vena lumbalis ascendens</i> [система <i>vena cava superior</i> ]	<i>Plexus venosus renalis</i> (в <i>vena renalis</i> ) [система <i>vena cava inferior</i> ]	В забрюшинном пространстве
<b>Порто-кавальные анастомозы</b>		
<i>Vena epigastrica superior</i> (приток <i>vena thoracica interna</i> ) [система <i>vena cava superior</i> ]	<i>Venae paraumbilicales</i> [система <i>vena portae</i> ]	В толще передней стенки живота
<i>Vena epigastrica inferior</i> (приток <i>vena iliaca externa</i> ) [система <i>vena cava inferior</i> ]	<i>Venae paraumbilicales</i> [система <i>vena portae</i> ]	В толще передней стенки живота

Анастомозирующие сосуды		Положение анастомоза
<i>Venae oesophageales</i> (притоки <i>vena azygos</i> ) [система <i>vena cava superior</i> ]	<i>Vena gastrica sinistra</i> [система <i>vena portae</i> ]	В области кардиального отдела желудка
<i>Vena rectalis media</i> (приток <i>vena iliaca interna</i> ), <i>vena rectalis inferior</i> (приток <i>vena pudenda interna</i> ) [система <i>vena cava inferior</i> ]	<i>Vena rectalis superior</i> (приток <i>vena mesenterica inferior</i> ) [система <i>vena portae</i> ]	В стенке прямой кишки
<i>Venae lumbales</i> [система <i>vena cava inferior</i> ]	<i>Venae colicae</i> (притоки <i>venae mesentericae superior et inferior</i> ) [система <i>vena portae</i> ]	На задней стенке живота
Внутрисистемные анастомозы		
<i>Plexus venosi vertebrales interni anterior et posterior</i>	<i>Plexus venosi vertebrales externi anterior et posterior</i>	В области межпозвоноковых отверстий
<i>Plexus venosi vertebrales posteriores internus et externus</i>	<i>Plexus venosi vertebrales anteriores internus et externus</i>	Внутри позвоночного канала и около позвоночного столба
<i>Venae intercostales posteriores I—X</i> (притоки <i>venae azygos, hemiazygos, hemiazygos accessoria</i> в <i>vena cava superior</i> )	<i>Venae intercostales anteriores</i> (притоки <i>vena thoracica interna</i> в <i>vena subclavia</i> )	Межреберные промежутки
<i>Vena hemiazygos accessoria</i> (приток <i>vena hemiazygos</i> в <i>vena azygos</i> в <i>vena cava superior</i> )	<i>Vena brachiocephalica sinistra</i> (в <i>vena cava superior</i> )	В грудной полости



Анастомозирующие сосуды		Положение анастомоза
<i>Vena intercostalis suprema sinistra</i> (приток <i>vena hemiazygos accessoria</i> в <i>vena hemiazygos</i> )	<i>Vena brachiocephalica sinistra</i> (в <i>vena cava superior</i> )	В грудной полости
<i>Plexus venosus ovarii</i> (в <i>vena ovarica</i> в <i>vena cava inferior</i> )	<i>Plexus venosus uterinus</i> (в <i>vena uterina</i> в <i>vena iliaca interna</i> )	В толще широкой связки матки
<i>Plexus venosus renalis</i> (в <i>vena renalis</i> )	<i>Venae lumbales</i> (притоки <i>vena cava inferior</i> )	В забрюшинном пространстве
<i>Vena colica dextra</i> (приток <i>vena mesenterica superior</i> в <i>vena portae</i> )	<i>Vena colica media</i> (приток <i>vena mesenterica superior</i> в <i>vena portae</i> )	В области правого ободочного изгиба
<i>Vena colica dextra</i> (приток <i>vena mesenterica superior</i> в <i>vena portae</i> )	<i>Vena ileocolica</i> (приток <i>vena mesenterica superior</i> в <i>vena portae</i> )	В области илеоцекального угла
<i>Vena colica media</i> (приток <i>vena mesenterica superior</i> в <i>vena portae</i> )	<i>Vena colica sinistra</i> (приток <i>vena mesenterica inferior</i> в <i>vena portae</i> )	В области левого ободочного изгиба
<i>Vena epigastrica inferior</i> (в <i>vena iliaca interna</i> )	<i>Vena obturatoria</i> (в <i>vena iliaca interna</i> )	В нижних отделах передней брюшной стенки
<i>Plexus venosus sacralis</i> (в <i>vena iliaca interna</i> )	<i>Plexus venosus rectalis</i> (в <i>vena iliaca interna</i> и <i>vena mesenterica inferior</i> )	В полости малого таза
<i>Plexus venosus sacralis</i> (в <i>vena iliaca interna</i> )	<i>Plexus venosus vesicalis</i> (в <i>vena iliaca interna</i> )	В полости малого таза
<i>Vena iliolumbalis</i> (приток <i>vena iliaca interna</i> )	<i>Vena circumflexa ilium profunda</i> (приток <i>vena iliaca externa</i> )	В подвздошной ямке

Анастомозирующие сосуды		Положение анастомоза
<i>Vena iliolumbalis</i> (приток <i>vena iliaca interna</i> )	<i>Vena sacralis lateralis</i> (приток <i>vena iliaca interna</i> )	На тазовой поверхности крестца
<i>Vena sacralis lateralis</i> (приток <i>vena iliaca interna</i> )	<i>Vena sacralis mediana</i> (приток <i>vena iliaca communis sinistra</i> )	На тазовой поверхности крестца
<i>Plexus venosus vesicalis</i> (в <i>venae vesicales</i> в <i>vena iliaca interna</i> )	<i>Plexus venosus prostaticus</i> (в <i>venae vesicales</i> в <i>vena iliaca interna</i> )	В полости малого таза
<i>Plexus venosus vesicalis</i> (в <i>venae vesicales</i> в <i>vena iliaca interna</i> )	<i>Plexus venosus uterinus</i> (в <i>venae uterinae</i> в <i>vena iliaca interna</i> )	В полости малого таза
<i>Plexus venosus vesicalis</i> (в <i>venae vesicales</i> в <i>vena iliaca interna</i> )	<i>Plexus venosus vaginalis</i> (в <i>vena pudenda interna</i> в <i>vena iliaca interna</i> )	В полости малого таза
<i>Plexus venosus vesicalis</i> (в <i>venae vesicales</i> в <i>vena iliaca interna</i> )	<i>Venae gluteae superior et inferior</i> (в <i>vena iliaca interna</i> )	В полости малого таза
<i>Plexus venosus vesicalis</i> (в <i>venae vesicales</i> в <i>vena iliaca interna</i> )	<i>Vena obturatoria</i> (в <i>vena iliaca interna</i> )	В полости малого таза

## Нижняя конечность

Анастомозирующие сосуды		Положение анастомоза
<i>Vena glutea inferior</i> (приток <i>vena iliaca interna</i> )	<i>Vena perforans prima</i> (приток <i>vena profunda femoris</i> в <i>vena femoralis</i> )	В толще задних мышц бедра
<i>Vena glutea inferior</i> (приток <i>vena iliaca interna</i> )	<i>Vena circumflexa femoris medialis</i> (приток <i>vena profunda femoris</i> в <i>vena femoralis</i> )	В толще задних мышц бедра

Анастомозирующие сосуды		Положение анастомоза
<i>Vena obturatoria</i> (в <i>vena iliaca interna</i> )	<i>Vena circumflexa femoris medialis</i> (приток <i>vena profunda femoris</i> в <i>vena femoralis</i> )	В толще приводящих мышц бедра
<i>Vena circumflexa femoris lateralis</i> (приток <i>vena profunda femoris</i> в <i>vena femoralis</i> )	<i>Vena circumflexa femoris medialis</i> (приток <i>vena profunda femoris</i> в <i>vena femoralis</i> )	В толще задних мышц бедра
<i>Venae perforantes</i> (притоки <i>vena profunda femoris</i> в <i>vena femoralis</i> )	<i>Vena circumflexa femoris medialis</i> (приток <i>vena profunda femoris</i> в <i>vena femoralis</i> )	В толще задних мышц бедра
<i>Venae perforantes</i> (притоки <i>vena profunda femoris</i> в <i>vena femoralis</i> )	<i>Vena poplitea</i>	В подколенной ямке
<i>Vena saphena magna</i> (приток <i>vena femoralis</i> )	<i>Vena saphena parva</i> (приток <i>vena poplitea</i> )	На стопе и голени
<i>Venae tibiales posteriores</i> (притоки <i>vena poplitea</i> )	<i>Venae tibiales anteriores</i> (притоки <i>vena poplitea</i> )	В толще мышц голени
<i>Arcus venosus plantaris</i> (в <i>venae plantares laterales et mediales</i> в <i>venae tibiales posteriores</i> )	<i>Venae digitales dorsales</i> (в <i>venae dorsales pedis</i> в <i>venae tibiales anteriores</i> )	В межплюсневых промежутках

## КЛЕТЧАТОЧНЫЕ ПРОСТРАНСТВА ТЕЛА

### Голова

Название	Границы и стенки	Содержимое	Сообщения
Подкожное клетчаточное пространство свода черепа	<b>Снаружи</b> — кожа волосистой части головы. <b>Изнутри</b> — сухожильное растяжение надчерепной мышцы (апоневротический шлем)	Слой жировой клетчатки, имеющей ячеистое строение вследствие фиброзных перемычек между кожей и апоневротическим шлемом; ветви затылочной, поверхностной височной и задней ушной артерий, лобный нерв	По клетчатке, окружающей вены-эмиссарии, --- с подапоневротическим и поднадкостничным пространствами

Название	Границы и стенки	Содержимое	Сообщения
<b>Подапневротическое клетчаточное пространство свода черепа</b>	<b>Снаружи</b> — сухожильное растяжение надчерепной мышцы (апоневротический шлем). <b>Изнутри</b> — надкостница костей черепа. <b>По краям</b> — прикрепление сухожильного шлема к костям по границам лобно-теменно-затылочной области	Слой жировой клетчатки толщиной 2–3 мм	По клетчатке, окружающей вены-эмиссарии, — с подкожным и поднадкостничным пространствами; с клетчаткой глазницы
<b>Поднадкостничное клетчаточное пространство свода черепа</b>	Строго ограничено пределами отдельных черепных костей, благодаря сращениям надкостницы с тканью черепных швов слой клетчатки разделен на отделы соответственно теменным, лобной и затылочной костям	Слой жировой клетчатки толщиной 0,5–1 мм	По клетчатке, окружающей вены-эмиссарии, — с подкожным и подапневротическим пространствами
<b>Межапоневротическое височное пространство</b>	<b>Медиально</b> — глубокий листок собственной височной фасции. <b>Латерально</b> — поверхностный листок собственной височной фасции. <b>Снизу</b> — скуловая дуга	Жировая клетчатка	Книзу и кпереди клетчатка свободно переходит на переднюю поверхность скуловой кости и распространяется до места прикрепления к ней скуловой мышцы

Название	Границы и стенки	Содержимое	Сообщения
<p><b>Подапоневротическое височное пространство</b></p>	<p><b>Медиально</b> — наружная поверхность височной мышцы.  <b>Латерально</b> — глубокий листок собственной височной фасции.  <b>Сверху</b> — сращение височной мышцы с ее апоневрозом</p>	<p>Жировая клетчатка</p>	<p>С жировым телом щеки, а через него — с клетчаткой щеки; с височно-крыловидным и межкрыловидным пространствами и клетчаткой крыловидно-небной ямки;  вниз: с височно-жевательным пространством, по наружной поверхности височной мышцы — с поджевательным пространством</p>
<p><b>Костно-мышечное височное пространство (глубокое височное пространство)</b></p>	<p><b>Медиально</b> — надкостница височной ямки.  <b>Латерально</b> — внутренняя поверхность височной мышцы</p>	<p>Жировая клетчатка</p>	<p>С надкрыловидным пространством; с височно-крыловидным и межкрыловидным пространствами</p>
<p><b>Височно-жевательное пространство</b></p>	<p><b>Снаружи</b> — скуловые кость и дуга с начинающимися на них пучками жевательной мышцы.  <b>Изнутри</b> — височная мышца, покрытая истонченным листком фасции</p>	<p>Жировая клетчатка, заходящая в височную область на 1–2 см</p>	<p>Вверху — с подапоневротическим височным пространством</p>

Название	Границы и стенки	Содержимое	Сообщения
<b>Пресептальная клетчаточная щель века</b>	Спереди — круговая мышца глаза. Сзади — собственная (тарзоорбитальная) фасция глазницы (перегородка глазницы)	Жировая клетчатка, артериальная дуга века	С подкожной клетчаткой, с претарзальной клетчаточной щелью
<b>Претарзальная клетчаточная щель верхнего века</b>	Спереди — сухожильное растяжение мышцы, поднимающей верхнее веко. Сзади — хрящ верхнего века	Жировая клетчатка, нижняя порция слезной железы и артериальная дуга верхнего века	С пресептальной щелью верхнего века
<b>Жировое тело глазницы</b>	Снаружи — надкостница глазницы. Изнутри — собственная фасция глазного яблока (тенонова капсула)	Зрительный нерв, глазная артерия и ее ветви, мышцы глазного яблока, верхняя и нижняя глазные вены, глазодвигательный, блоковый, отводящий нервы, ресничный узел, глазной нерв и его ветви	По перивазальной и периневральной клетчатке — с ячейками решетчатой кости

Название	Границы и стенки	Содержимое	Сообщения
<b>Межмышечное клетчаточное пространство щеки</b>	<p><b>Снаружи</b> — кожа щечной области, мышца смеха, подкожная мышца шеи.</p> <p><b>Изнутри</b> — щечная мышца, тело нижней челюсти.</p> <p><b>Сверху</b> — большая скуловая мышца.</p> <p><b>Снизу</b> — нижний край нижней челюсти.</p> <p><b>Спереди и медиально</b> — мышечное сплетение угла рта, мышцы, опускающие угол рта и нижнюю губу.</p> <p><b>Сзади и латерально</b> — жевательная мышца</p>	<p>Жировая клетчатка, лицевые артерия и вена, жировое тело щеки; передняя часть околоушного протока</p>	<p>С клетчаткой клыковой ямки (треугольной щелью между большой скуловой и щечной мышцами и скуловой костью); с пресептальной щелью глазницы; с клетчаточными щелями между большой и малой скуловыми мышцами, а также между малой скуловой мышцей и мышцей, поднимающей верхнюю губу</p>
<b>Жировое тело щеки (жировой комок Биша)</b>	<p><b>Спереди</b> — достигает уровня второго малого коренного зуба верхней челюсти.</p> <p><b>Сзади</b> — проникает в углубление между ветвью нижней челюсти и жевательной мышцей.</p>	<p>У взрослого человека достигает величины 3×9 см, состоит из трех долей размером до 2×3 см каждая</p>	<p>Связывает друг с другом клетчатку щечной области, межкрыловидное, височно-крыловидное, подапоневротическое височное клетчаточные пространства, клетчатку крыловидно-небной ямки и клетчатку глазницы</p>



Название	Границы и стенки	Содержимое	Сообщения
	<p><b>Снизу</b> — доходит до линии, соединяющей мочку уха с углом рта.</p> <p><b>Сверху и медиально</b> — проникает под скуловую дугу и дальше распространяется в височную область, залегая в глубокой части височной ямки.</p> <p><b>Снаружи</b> — околоушно-жевательная фасция.</p> <p><b>Изнутри</b> — щечно-глоточная фасция</p>	<p>Нижняя доля щеки располагается в щечной области, средняя доля проникает под скуловую дугу, а верхняя залегают в переднем отделе височной области</p>	
<p><b>Жевательно-челюстное пространство (поджевательное пространство)</b></p>	<p><b>Снаружи</b> — медиальная поверхность жевательной мышцы.</p> <p><b>Изнутри</b> — ветвь нижней челюсти.</p> <p><b>Внизу</b> — прикрепление жевательной мышцы и ее фасции к нижнему краю и бугристости нижней челюсти</p>	<p>Жировая клетчатка</p>	<p>По ходу жевательных артерий и нерва — с глубокой боковой областью лица и ложем околоушной слюнной железы; через жировое тело щеки — с подапоневротическим височным пространством; вверху — с подапоневротическим височным пространством</p>

Название	Границы и стенки	Содержимое	Сообщения
<b>Межчелюстное клетчаточное пространство Пирогова</b>	<p><b>Спереди</b> — бугор верхней челюсти.</p> <p><b>Медиально</b> — крыловидный отросток клиновидной кости.</p> <p><b>Латерально</b> — ветвь нижней челюсти.</p> <p><b>Сверху</b> — тело и большое крыло клиновидной кости.</p> <p><b>Снизу</b> — медиальная крыловидная мышца.</p> <p>Подразделяется на несколько клетчаточных щелей</p>	<p>Жировая клетчатка, крыловидные мышцы, ветви верхнечелюстной артерии, ветви тройничного нерва, крыловидное венозное сплетение</p>	
<b>Височно-крыловидное пространство</b>	<p><b>Изнутри</b> — наружная поверхность латеральной крыловидной мышцы.</p> <p><b>Снаружи</b> — внутренняя поверхность височной мышцы.</p> <p><b>Сзади</b> — суставной отросток нижней челюсти.</p> <p><b>Спереди</b> — бугор верхней челюсти.</p> <p><b>Сверху</b> — наружная часть подвисочной ямки</p>	<p>Глубокие височные и жевательные артерии и нервы, верхнечелюстная артерия, щечная артерия, нижнечелюстной нерв и его ветви, щечный нерв, височный нерв, крыловидное венозное сплетение</p>	<p>Через жировое тело щеки — с подапоневротическим височным пространством, с крыловидно-небной ямкой и клетчаткой щеки; по ходу верхнечелюстной артерии — с крыловидно-небной ямкой спереди и с ложем околоушной слюнной железы сзади; внизу — с межкрыловидным пространством; по ходу глубоких височных артерий — с пространствами височной области</p>

Название	Границы и стенки	Содержимое	Сообщения
<b>Межкрыло-видное пространство</b>	<p><b>Снаружи</b> — ветвь нижней челюсти и медиальная поверхность латеральной крыловидной мышцы.</p> <p><b>Изнутри и снизу</b> — межкрыловидная фасция и латеральная поверхность медиальной крыловидной мышцы.</p> <p><b>Сверху</b> — наружное основание черепа.</p> <p><b>Спереди</b> — соприкасается с жировым телом щеки</p>	Жировая клетчатка, нижнечелюстной нерв и его ветви, верхнечелюстная артерия и ее ветви, ушной узел, крыловидное венозное сплетение	Через жировое тело щеки — с клетчаткой щеки, крыловидно-небной ямкой, с подапоневротическим височным пространством; по ходу верхнечелюстной артерии — с ложем околоушной слюнной железы, а через него — с передним окологлоточным пространством; по ходу язычного нерва — с клетчаткой подъязычного пространства; вдоль вен, проходящих через овальное, остистое отверстия, — с внутренним основанием черепа; внизу — с крыловидно-челюстным пространством
<b>Крыловидно-челюстное пространство</b>	<p><b>Медиально</b> — наружная поверхность медиальной крыловидной мышцы.</p> <p><b>Латерально</b> — ветвь нижней челюсти.</p> <p><b>Спереди</b> — щечная мышца.</p> <p><b>Сзади</b> — околоушная слюнная железа</p>	Нижний альвеолярный нерв, язычный нерв, щечный нерв, нижняя альвеолярная и челюстно-подъязычная артерии	С передним окологлоточным пространством; через жировое тело щеки — с клетчаткой височной, подвисочной ямок и щеки; по ходу язычного нерва — с подъязычной областью

Название	Границы и стенки	Содержимое	Сообщения
<b>Надкрыло-видное пространство</b>	<p><b>Сверху</b> — подвисочная поверхность большого крыла клиновидной кости.</p> <p><b>Снизу</b> — верхняя головка латеральной крыловидной мышцы</p>	Жировая клетчатка	С костно-мышечным височным пространством, с височно-крыло-видным пространством
<b>Клетчаточное пространство околоушной слюнной железы</b>	<p>Капсула околоушной слюнной железы, образованная околоушно-жевательной фасцией.</p> <p><b>Спереди</b> — жевательная мышца, медиальная крыловидная мышца.</p> <p><b>Сзади</b> — грудино-ключично-сосцевидная мышца.</p> <p><b>Медиально</b> — мышцы, начинающиеся от шиловидного отростка височной кости.</p> <p><b>Снизу</b> — шилоподъязычная мышца, заднее брюшко двубрюшной мышцы</p>	Околоушная слюнная железа, ушно-височный нерв, лицевой нерв, наружная сонная, поверхностная височная артерии, поперечная артерия лица, верхнечелюстная артерия, околоушные лимфатические узлы, позадинижнечелюстная вена	Через постоянный дефект капсулы на внутренней поверхности — с клетчаткой переднего окологлоточного пространства; по ходу верхнечелюстной артерии и ушно-височного нерва — с глубокой боковой областью лица; по перивазальной клетчатке наружной сонной артерий — с задним окологлоточным пространством; по ходу артерий — с поджевательным пространством

Название	Границы и стенки	Содержимое	Сообщения
Заглоточное (позади-глоточное) пространство	<p>Спереди — щечно-глоточная фасция на задней стенке глотки.</p> <p>Латерально — боковые глоточно-позвоночные отростки Шарпи, идущие от заднебоковых стенок глотки к предпозвоночной фасции.</p> <p>Сзади — предпозвоночная фасция.</p> <p>Сверху — наружное основание черепа</p>	Жировая клетчатка, лимфатические узлы	Снизу непосредственно переходит в заднее средостение
Переднее окологлоточное пространство	<p>Изнутри — мышцы, напрягающая и поднимающая мягкое небо, верхний констриктор глотки и глоточно-базиллярная фасция.</p> <p>Снаружи — внутренняя поверхность медиальной крыловидной мышцы, межкрыловидная фасция.</p> <p>Сзади — шилоглоточная фасция, покрывающая шиловидные мышцы.</p> <p>Спереди — медиальная и латеральная стенки вплотную подходят друг к другу.</p> <p>Сверху — основание черепа.</p> <p>Снизу — капсула поднижнечелюстной слюнной железы</p>	Восходящие небные артерия и вена, жировая клетчатка	С ложом околоушной железы через дефект в фасциальной капсуле последней, а через него с межкрыловидным клетчаточным пространством; снизу и спереди по шилоязычной мышце и ее фасциальному футляру — с клетчаткой дна полости рта; непосредственно с клетчаткой поднижнечелюстного треугольника шеи

Название	Границы и стенки	Содержимое	Сообщения
Заднее окологлоточное (задиафрагмальное) пространство	<p><b>Изнутри</b> — глоточно-предпозвоночная фасция.</p> <p><b>Снаружи</b> — основание шиловидного отростка, двубрюшная и грудно-ключично-сосцевидная мышцы.</p> <p><b>Сзади</b> — предпозвоночная фасция.</p> <p><b>Спереди и латерально</b> — шиловидный отросток височной кости, отходящие от него мышцы и шилоглоточная фасция.</p> <p><b>Сверху</b> — наружное основание черепа</p>	<p>Внутренняя сонная артерия, внутренняя яремная вена, языкоглоточный, блуждающий, добавочный, подъязычный нервы, верхний шейный симпатический узел, жировая клетчатка, глубокие шейные лимфатические узлы</p>	<p>Внизу вдоль сосудов и блуждающего нерва — с передним средостением; вдоль наружной сонной артерии — с ложем околоушной железы и латеральной частью переднего парафарингеального пространства; по ходу внутренней яремной вены — с задней черепной ямкой; по ходу внутренней сонной артерии — со средней черепной ямкой; по ходу язычной артерии — с клетчаткой дна полости рта</p>

## Шея

Название	Границы и стенки	Содержимое	Сообщения
Срединная межмышечная щель (внутреннее межмышечное пространство) дна полости рта	<p><b>Латерально</b> — подбородочно-язычные мышцы</p>	<p>Жировая клетчатка, лимфатические узлы</p>	<p>С нижним межмышечным пространством дна полости рта</p>

Название	Границы и стенки	Содержимое	Сообщения
Медиальная межмышечная щель дна полости рта	Медиально — подбородочно-язычная и шилоязычная мышцы. Латерально — подъязычно-язычная мышца	Жировая клетчатка, язычная артерия	По ходу язычной артерии — с клетчаткой сосудисто-нервного пучка шеи
Латеральная межмышечная щель (наружная клетчаточная щель) дна полости рта	Медиально — подъязычно-язычная мышца. Латерально — тело нижней челюсти	Подъязычная слюнная железа, подъязычный и поднижнечелюстной протоки, язычный и подъязычный нервы, подъязычная артерия, язычная вена	Сзади — с ложем поднижнечелюстной слюнной железы и с наружным отделом переднего окологлоточного пространства; по ходу протока поднижнечелюстной слюнной железы — с клетчаточными щелями подчелюстной и подбородочной областей
Пространство челюстно-язычного желобка	Снаружи — надкостница нижней челюсти. Снизу — челюстно-подъязычная мышца. Сверху — слизистая оболочка полости рта. Спереди и изнутри — подъязычная слюнная железа	Язычный нерв, поднижнечелюстной проток, подъязычный нерв, язычная вена	С клетчаткой межмышечных подъязычных щелей

Название	Границы и стенки	Содержимое	Сообщения
Подбородочное пространство (нижнее межмышечное пространство дна полости рта)	Латерально — переднее брюшко двубрюшной мышцы. Сверху — челюстно-подъязычная мышца. Снизу — поверхностный листок собственной фасции шеи	Подподбородочные артерии и вены, подподбородочные лимфатические узлы	С внутренним межмышечным пространством дна полости рта
Поднижнечелюстное пространство ( <i>saccus hyomandibularis</i> )	Сверху — нижний край нижней челюсти. Снизу — подъязычная кость. Спереди и сзади — поверхностный листок собственной фасции шеи	Поднижнечелюстная слюнная железа, лицевая артерия и вена	С передним окологлоточным пространством; по ходу подъязычного протока — с клетчаткой дна полости рта; по ходу сосудов — с влажным сосудисто-нервным пучком шеи
Предвисцеральное клетчаточное пространство шеи	Сверху — сращение глубокого листка собственной фасции шеи с подъязычной костью. Латерально — сращение глубокого листка собственной фасции шеи с фасциальными влажными сосудисто-нервными пучками шеи	Нижние и самые нижние щитовидные артерии и вены, венозное щитовидное сплетение, жировая клетчатка, лимфатические узлы	С боковым околопищеводным пространством; внизу через дефект фасции — с передним средостением



Название	Границы и стенки	Содержимое	Сообщения
	<p>Сзади — гортань и трахея.</p> <p>Спереди — глубокий листок собственной фасции шеи</p>		
Боковое око-лопищеводное пространство	<p>Снаружи — влагалище сосудисто-нервного пучка шеи.</p> <p>Сзади — боковые фасциальные отростки, идущие от висцеральной фасции пищевода к влагалищу сосудисто-нервного пучка.</p> <p>Медиально — висцеральная фасция пищевода и трахеи</p>	Жировая клетчатка	С клетчаткой заднего средостения
Ретровисцеральное (позади-пищеводное) пространство	<p>Спереди — висцеральная фасция на задней стенке пищевода.</p> <p>Латерально — боковые глоточно-позвоночные отростки Шарпи.</p> <p>Сзади — предпозвоночная фасция</p>	Жировая клетчатка	Вверху переходит в позади-глоточное пространство, а внизу — в заднее средостение
Предпозвоночное клетчаточное пространство	<p>Сверху — основание черепа.</p> <p>Спереди и латерально — предпозвоночная фасция.</p> <p>Сзади — позвоночный столб</p>	Глубокие мышцы шеи, позвоночная артерия, симпатический ствол	Внизу — с клетчаткой, расположенной позади внутригрудной фасции

Название	Границы и стенки	Содержимое	Сообщения
<b>Надгрудинное межапонев- ротическое пространство</b>	<p><b>Спереди</b> — поверхностный листок собственной фасции шеи.</p> <p><b>Сзади</b> — глубокий листок собственной фасции шеи.</p> <p><b>Снизу</b> — верхний край рукоятки грудины</p>	<p>Жировая клетчатка, передние яремные вены, венозная яремная дуга, передние поверхностные шейные лимфатические узлы</p>	<p>Латерально — со слепыми карманами Грубера</p>
<b>Слепой карман Грубера (<i>saccus caecus retrosternocleidomastoideus</i>)</b>	<p><b>Спереди</b> — задняя стенка влагалища грудино-ключично-сосцевидной мышцы.</p> <p><b>Сзади</b> — глубокий листок собственной фасции шеи.</p> <p><b>Сверху</b> — сращение футляра грудино-ключично-сосцевидной мышцы с глубоким листком собственной фасции шеи на уровне сухожильной перемычки лопаточно-подъязычной мышцы.</p> <p><b>Снизу</b> — надкостница ключицы</p>	<p>Жировая клетчатка</p>	<p>С надгрудинным межапоневротическим пространством</p>

Название	Границы и стенки	Содержимое	Сообщения
<b>Фасциальный футляр грудино-ключично-сосцевидной мышцы</b>	<p>Сверху — место сращения фасции с сухожилием мышцы.</p> <p>Снизу — место начала мышцы на ключице, грудины и их сочленении.</p> <p>Спереди, сзади и латерально — поверхностный листок собственной фасции шеи</p>	Грудино-ключично-сосцевидная мышца, жировая клетчатка	Изолирован
<b>Фасциальные влагалища сосудисто-нервных пучков шеи</b>	<p>Сзади — предпозвоночная фасция.</p> <p>Спереди — в верхнем отделе поверхностный листок, а в нижнем отделе — глубокий листок собственной фасции шеи.</p> <p>Сверху — наружное основание черепа</p>	Перивазальная клетчатка, общая, наружная и внутренняя сонные артерии, внутренняя яремная вена, блуждающий нерв, яремный лимфатический ствол	Внизу — с передним средостением
<b>Фасциальный футляр плечевого сплетения</b>	Образован отрогами предпозвоночной фасции	Стволы плечевого сплетения	По ходу нервных пучков — с клетчаткой подмышечной полости и переднего средостения

Название	Границы и стенки	Содержимое	Сообщения
<b>Фасциальный футляр жирового тела шеи</b>	<b>Снаружи</b> — поверхностный листок собственной фасции шеи. <b>Изнутри</b> — предпозвоночная фасция. <b>Спереди</b> — грудино-ключично-сосцевидная мышца. <b>Сзади</b> — трапециевидная мышца	Жировая клетчатка	По ходу надлопаточной артерии — с клетчаткой надостной ямки, с клетчаткой подтрапециевидного пространства
<b>Подтрапециевидное клеточное пространство</b>	<b>Спереди</b> — мышца, поднимающая лопатку, лопаточно-подъязычная мышца, надостная мышца. <b>Сзади</b> — трапециевидная мышца	Клетчатка; венозное сплетение, образованное позвоночной веной	По ходу сосудов — с клетчаткой надостного костно-фасциального ложа

## Верхняя конечность

Название	Границы или стенки	Содержимое	Сообщения
<b>Передняя предлопаточная щель</b>	<p>Спереди — наружные межреберные мышцы.</p> <p>Сзади — передняя зубчатая мышца.</p> <p>Сверху — фасциальные отростки, идущие от верхних зубцов передней зубчатой мышцы к лестничным мышцам и к первой межреберной мышце.</p> <p>Снизу — широчайшая мышца спины, большая ромбовидная мышца, трапециевидная мышца, передняя зубчатая мышца</p>	Клетчатка	Кзади — с клетчаткой под широкой мышцей спины
<b>Задняя предлопаточная щель</b>	<p>Сзади — подлопаточная мышца, подлопаточная фасция.</p> <p>Спереди — передняя зубчатая мышца.</p> <p>Снизу — широчайшая мышца спины, большая ромбовидная мышца, трапециевидная мышца, передняя зубчатая мышца</p>	Рыхлая и жировая клетчатка, подлопаточные артерия и вены, подлопаточный нерв, лимфатические узлы	С подмышечной полостью

Название	Границы или стенки	Содержимое	Сообщения
<p><b>Поддельтовидное клетчаточное пространство</b></p>	<p>В основном соответствует акромиальной порции дельтовидной мышцы.</p> <p><b>Сверху</b> — прикрепление полулагалища плечевого сустава Грубера к клювовидно-акромиальной связке и к надостной фасции.</p> <p><b>Сзади</b> — прикрепление собственной дельтовидной фасции к фасциям подостной и латеральной головок трехглавой мышцы.</p> <p><b>Спереди</b> — прикрепление поверхностной грудной фасции к фасциальному футляру клювовидно-плечевой мышцы и к клювовидному отростку.</p> <p><b>Снизу</b> — прикрепление дельтовидной мышцы к бугристости плечевой кости</p>	<p>Клетчатка, количество которой увеличивается по направлению книзу; сухожилия надостной мышцы, подостной мышцы, малой круглой мышцы, подлопаточной мышцы, длинной головки двуглавой мышцы плеча; поддельтовидная и подакромиальная синовиальные сумки; передняя и задняя артерии, огибающие плечо; подмышечный нерв</p>	<p>Сверху — с надостной ямкой;</p> <p>снизу — с подостной ямкой;</p> <p>медиально, по ходу сосудисто-нервного пучка — с подмышечной полостью</p>
<p><b>Подмышечная полость</b></p>	<p><b>Спереди</b> — большая грудная мышца, малая грудная мышца, глубокая пластинка собственной грудной фасции.</p> <p><b>Сзади</b> — широчайшая мышца спины, большая круглая мышца, подлопаточная мышца, малая круглая мышца.</p> <p><b>Медиально</b> — передняя зубчатая мышца.</p> <p><b>Латерально</b> — короткая головка двуглавой мышцы плеча, клювовидно-плечевая мышца.</p> <p><b>Снизу</b> — подмышечная фасция</p>	<p>Подмышечная артерия и ее ветви, подмышечная вена, плечевое сплетение и его ветви, кожные ветви II и III межреберных нервов, подмышечные лимфатические узлы</p>	<p>Сзади: с задней предлопаточной щелью, через четырехстороннее отверстие — с клетчаткой над и под широчайшей мышцей спины вплоть до поясничной области, с поддельтовидным пространством;</p>

Название	Границы или стенки	Содержимое	Сообщения
			<p>через трехстороннее отверстие — с клетчаткой лопаточной области, с подостным костно-фиброзным ложем;</p> <p>спереди: с субпекторальным пространством;</p> <p>сверху: по ходу плечевого сплетения — с боковым треугольником шеи, по ходу подмышечных сосудов — с надключичной областью;</p> <p>снизу: вдоль подмышечного нерва и огибающих плечо сосудов, через щель между клювовидно-плечевой мышцей и короткой головкой двуглавой мышцы и сухожилием широчайшей мышцы спины —</p>

Название	Границы или стенки	Содержимое	Сообщения
			с поддельтовидным пространством, по ходу плечевых сосудов — с подкожной клетчаткой на внутренней поверхности плеча, иногда до области локтевой ямки, по ходу плечевой артерии — с глубокой клетчаткой передней области плеча, по ходу глубокой артерии плеча — с глубокой клетчаткой задней области плеча; с подкожной клетчаткой боковой стенки груди
<b>Плечевой сухожильно-мышечный канал</b>	Расположен на латеральной стенке подмышечной впадины. <b>Сзади и медиально</b> — медиальная головка трехглавой мышцы плеча. <b>Спереди</b> — сухожилия большой круглой мышцы и широчайшей мышцы спины	Рыхлая клетчатка; анастомоз между задней артерией, огибающей плечо, и глубокой артерией плеча	Ведет из четырехстороннего отверстия в фасциальное ложе трехглавой мышцы плеча. С каналом лучевого нерва



Название	Границы или стенки	Содержимое	Сообщения
Средняя клетчаточная щель предплечья	<p>Спереди — поверхностный сгибатель пальцев, локтевой сгибатель запястья.</p> <p>Сзади — глубокий сгибатель пальцев, длинный сгибатель большого пальца кисти</p>	Клетчатка; срединный нерв и сопровождающая его артерия, локтевые артерия, вены и нерв	<p>Дистально: между глубоким сгибателем пальцев и длинным сгибателем большого пальца — с пространством Широкова-Парона, по ходу срединного нерва и локтевого сосудисто-нервного пучка — со срединным ложем ладонной поверхности кисти, через гюйонов канал — в подкожную клетчатку ладони над областью гипотенара и вместе с отростком жировой ткани гипотенара — в глубокую щель срединного фасциального ложа кисти;</p> <p>проксимально: по ходу срединного нерва — с областью локтевой ямки</p>

Название	Границы или стенки	Содержимое	Сообщения
Поверхностная клетчаточная щель предплечья	<p>Спереди — круглый пронатор, лучевой сгибатель запястья, локтевой сгибатель запястья.</p> <p>Сзади — поверхностный сгибатель пальцев.</p> <p>Вверху — прикрепление к собственной фасции поверхностного сгибателя пальцев.</p> <p>Внизу — сращение фасции предплечья и ладонной связки запястья</p>	Клетчатка; лучевые артерия и вены, поверхностная ветвь лучевого нерва	С локтевой ямкой
Глубокое клетчаточное пространство предплечья Пирогова-Нарона	<p>Спереди — глубокий сгибатель пальцев, длинный сгибатель большого пальца кисти.</p> <p>Сзади — квадратный пронатор, межкостная мембрана предплечья.</p> <p>Длина пространства — 7–8 см, наибольшая ширина — 3–4 см</p>	Клетчатка; передние межкостные артерия и вены, передний межкостный нерв предплечья	Через разрывление фасции, покрывающей заднюю поверхность мышц глубокого слоя, — со срединной клетчаточной щелью предплечья
Поверхностная клетчаточная щель наружного фасциального ложа ладони (ложа тенара)	<p>Спереди — наружная межмышечная перегородка ладони.</p> <p>Сзади — мышца, приводящая большой палец кисти</p>	Клетчатка, ветви лучевой артерии	Кнутри и кверху: замкнута; книзу: с подкожной клетчаткой первого межпальцевого промежутка, вокруг дистального края

Название	Границы или стенки	Содержимое	Сообщения
			<p>поперечной головки мышцы, приводящей большой палец, — с глубокой щелью наружного фасциального ложа;</p> <p>по клетчатке, окружающей лучевую артерию, — с глубокой щелью наружного фасциального ложа;</p> <p>с подапоневротической щелью тыльной поверхности первого межпястного промежутка</p>
<p><b>Глубокая клетчаточная щель наружного фасциального ложа ладони (ложа тенара)</b></p>	<p><b>Спереди</b> — поперечная головка мышцы, приводящей большой палец кисти.</p> <p><b>Сзади</b> — латеральная часть межкостной фасции.</p> <p><b>Проксимально</b> — мышца, приводящая большой палец кисти</p>	<p>Клетчатка, ветви лучевой артерии</p>	<p>У основания первой пястной кости — с латеральной щелью наружного фасциального ложа</p>

Название	Границы или стенки	Содержимое	Сообщения
<b>Латеральная клетчаточная щель наружного фасциального ложа ладони (ложа тенара)</b>	Располагается у медиального края первой пястной кости вокруг артерии большого пальца кисти	Клетчатка, артерия большого пальца кисти	Кверху: с глубокой щелью тенара; кзади: по ходу лучевой артерии — с тыльной поверхностью первого межпястного промежутка
<b>Поверхностная клетчаточная щель срединного фасциального ложа ладони</b>	Спереди — ладонный апоневроз. Сзади — общий фасциальный футляр сухожилий сгибателей пальцев. Проксимально — сращение общего фасциального футляра с дистальным краем поперечной связки запястья	Клетчатка; поверхностная ладонная дуга, срединный и локтевой нервы	Кнаружи: с клетчаткой первого межпальцевого промежутка; кнутри: по ходу локтевой артерии — с подкожной клетчаткой гипотенара; дистально: по ходу общих пальцевых ладонных сосудов и нервов через комиссуральные пространства — с подкожной клетчаткой межпальцевых промежутков в области головок пястных костей;

Название	Границы или стенки	Содержимое	Сообщения
			через дефект между поверхностным отростком ладонного апоневроза и наружной межмышечной перегородкой — с подкожной клетчаткой тенара
Глубокая клетчаточная щель срединного фасциального ложа ладони	<p>Спереди — общий фасциальный футляр сухожилий сгибателей пальцев.</p> <p>Сзади — глубокая ладонная фасция.</p> <p>Медiallyно — внутренняя межмышечная перегородка.</p> <p>Латерально — первая червеобразная мышца</p>	Клетчатка, глубокая ладонная дуга, глубокая ветвь локтевого нерва	<p>В 50 % случаев сообщается по запястному каналу с пространством Пирогова- Парона, в 50 % случаев слепо заканчивается на уровне середины головчатой кости;</p> <p>по каналам червеобразных мышц — с тыльной поверхностью III, IV, V пальцев;</p> <p>по ходу локтевой артерии и глубокой ветви локтевого нерва — с подкожной клетчаткой области гипотенара</p>

Название	Границы или стенки	Содержимое	Сообщения
Клетчаточное пространство внутреннего фасциального ложа ладони (ложа гипотенара)	Спереди — фасция гипотенара. Сзади — передняя поверхность пятой пястной кости. Латерально — внутренняя межмышечная перегородка	Клетчатка; локтевая артерия	Является замкнутым со всех сторон
Жировое тело гипотенара, <i>corpus adiposum hypothenaris</i>	Спереди — фасция гипотенара. Сзади — короткая ладонная мышца	Клетчатка; локтевая артерия	Отросток жирового комка продолжается по ходу локтевой артерии в глубокую клетчаточную щель срединного фасциального ложа ладонной поверхности кисти
Надпоясничная клетчаточная щель тыла кисти	Спереди — тыльная фасция кисти. Сзади — поверхностная фасция. Дистально — сращение тыльного апоневроза с поверхностной фасцией на уровне сухожильных перемычек. Проксимально — сращение тыльной фасции с поверхностной фасцией на уровне дистального края тыльной связки запястья.	Клетчатка	

Название	Границы или стенки	Содержимое	Сообщения
	Латерально — прикрепление тыльной фасции и поверхностной фасции к надкостнице второй и пятой пястных костей		
Подапоневротическая клетчаточная щель тыла кисти	Спереди — тыльная межкостная фасция. Сзади — тыльный апоневроз кисти. Проксимально — сращение тыльного апоневроза со связочным аппаратом межпястных суставов. Дистально — прикрепление тыльного апоневроза и тыльной межкостной фасции к капсуле пястно-фаланговых суставов. Латерально — соединение тыльной межкостной фасции с тыльным апоневрозом вблизи от сухожилий разгибателей V и II пальцев	Клетчатка, сухожилия мышц-разгибателей	По каналам червеобразных мышц — с клетчаткой ладони

## Грудь

Название	Границы	Содержимое	Сообщения
Ретромаммарное клетчаточное пространство	Спереди — капсула молочной железы. Сзади — собственная фасция большой грудной мышцы	Жировая клетчатка	

Название	Границы	Содержимое	Сообщения
Поверхностное субпекторальное (межмышечное) пространство	Спереди — большая грудная мышца, глубокая пластинка грудной фасции. Сзади — ключично-грудная фасция, малая грудная мышца. Снизу — сращение поверхностной пластинки грудной фасции и фасции малой грудной мышцы	Рыхлая клетчатка; грудо-акромиальная артерия, передние межреберные нервы, лимфатические узлы Роттера	С подмышечной впадиной — через слабые места глубокой грудной фасции: через отверстия в <i>lamina cribrosa</i> , через поддерживающую связку подмышечной впадины при наличии рыхлой ее структуры
Глубокое субпекторальное пространство	Спереди — малая грудная мышца. Сзади — собственная грудная фасция	Рыхлая клетчатка	С клетчаткой подмышечной полости
Поверхностная фасциально-мышечная щель	Снаружи — собственная грудная фасция. Изнутри — наружные межреберные мышцы, ребра	Рыхлая клетчатка	
Межмышечное клетчаточное пространство межреберья	Снаружи — наружная межреберная мембрана, наружные межреберные мышцы. Изнутри — внутренние межреберные мышцы, внутренняя межреберная мембрана	Клетчатка, межреберный сосудисто-нервный пучок	
Глубокая фасциально-мышечная щель	Снаружи — внутренние межреберные мышцы, ребра. Изнутри — внутренняя межреберная фасция	Рыхлая клетчатка	



Название	Границы	Содержимое	Сообщения
Предпозвоноч- ное клетчаточное пространство	Спереди — внутригрудная фасция. Сзади — позвоночный столб. Сверху — прикрепление длинных мышц шеи и предпозвоночной фасции на уровне II—III грудных позвонков	Волокнистая соедини- тельная ткань	
Пристеночное предпозвоночное пространство	Сзади — внутригрудная фасция. Спереди — плевро-вертебральные связ- ки (фасциальные пластинки, идущие от медиастинальной плевры к перед- небоковым поверхностям тел грудных позвонков)	Рыхлая клетчатка	
Пристеночная (экстраплевраль- ная, подплевраль- ная, позади- плевральная) клетчатка грудной полости	Снаружи — внутригрудная фасция. Изнутри — париетальная плевра	Рыхлая клетчатка	

Название	Границы	Содержимое	Сообщения
<b>Предперикардальное клетчаточное пространство (ретростернальное клетчаточное пространство)</b>	Спереди — внутригрудная фасция. Сзади — фасциальное влагалище вилочковой железы и сосудов, расположенных впереди трахеи, перикард. Латерально — медиастинальная плевра. Снизу — диафрагмально-плевральная фасция	Клетчатка, внутренние грудные артерии с передними межреберными ветвями, внутренние грудные вены, межреберные и за грудиные лимфатические узлы	Вниз: с подплевральной клетчаткой — жировыми складками Люшка, которые залегают у основания передней стенки перикарда; вверх — предвисцеральное пространство шеи
<b>Предтрахеальное клетчаточное пространство</b>	Слева — дуга аорты и начальные отделы ее ветвей. Справа — медиастинальная плевра, непарная вена. Спереди — фасциальное влагалище вилочковой железы, перикард. Сзади — трахея, фасциальный листок между главными бронхами. Снизу — фасциальный футляр корня легкого	Кровеносные сосуды, лимфатические узлы, ветви блуждающего нерва, ветви симпатического ствола, внеорганные нервные сплетения	
<b>Околопищеводное клетчаточное пространство</b>	Спереди — предпищеводная фасция, трахея, перикард. Сзади — внутригрудная (позадипищеводная) фасция. Латерально — внутригрудная (медиастинальная) фасция	Блуждающие нервы и их сплетения, венозное околопищеводное сплетение	Вверху — с ретровисцеральным пространством шеи; внизу: через аортальное отверстие диафрагмы — с забрюшинным пространством

Название	Границы	Содержимое	Сообщения
Фасциальный футляр нисходящей части грудной аорты	Сзади — позадиаортальная фасция. Спереди — позадипищеводная фасция. Латерально — медиастинальные отростки внутригрудной фасции	Грудной лимфатический проток, непарная вена, а ближе к диафрагме — полупарная вена и большие внутренностные нервы	

## Живот

Название	Границы	Содержимое	Сообщения
Предбрюшинное клетчаточное пространство	Снаружи — поперечная фасция. Изнутри — париетальная брюшина	Жировая клетчатка, нижние надчревные артерия и вены, глубокие артерии и вены, огибающие подвздошную кость	Кзади переходит в забрюшинную клетчатку
Передняя (предмышечная) клетчаточная щель влагалища прямой мышцы живота	Спереди — передняя стенка влагалища прямой мышцы живота. Сзади — прямая мышца живота	Небольшое количество клетчатки	Изолирована

Название	Границы	Содержимое	Сообщения
Задняя (позадимышечная) клетчаточная щель влагалища прямой мышцы живота	Спереди — прямая мышца живота. Сзади: <i>в верхнем отделе</i> — хрящи V, VI, VII ребер, покрытые отростком собственной фасции внутренней косой мышцы живота, и верхняя часть поперечной мышцы с ее фасциальным футляром; <i>в среднем отделе</i> — апоневрозы внутренней косой и поперечной мышц живота; <i>в нижнем отделе</i> — поперечная фасция	Рыхлая клетчатка, верхние и нижние надчревные артерии и вены, анастомозы между верхней и нижней надчревными артериями, нижние межреберные сосудисто-нервные пучки	С межмышечной клетчаткой переднебоковой стенки живота; в нижнем отделе — с предпузырным клетчаточным пространством
Забрюшинное клетчаточное пространство	<b>Вверху</b> — сращение на уровне XII ребра почечной фасции с диафрагмальной. <b>Внизу</b> — фасциальный узел на месте соединения фасциального футляра пояснично-подвздошной мышцы с паховой связкой. <b>Спереди</b> — позадипочечный листок почечной фасции, а на участке, где она отсутствует, — париетальная брюшина. <b>Сзади</b> — внутрибрюшная фасция. <b>Медиально</b> — фасциальные футляры брюшной части аорты и нижней полой вены	Жировая клетчатка, ветви поясничного сплетения, начало грудного протока, лимфатические узлы, ветви брюшного отдела аорты, притоки нижней полой вены	Латерально — переходит в предбрюшинное клетчаточное пространство; внизу — с позадипрямокишечным пространством; вверху — с клетчаткой поддиафрагмального пространства; по ходу сосудов и нервов — с подкожной и межмышечной клетчаткой поясничной области

Название	Границы	Содержимое	Сообщения
<b>Средостение живота</b>	<p><b>Латерально</b> — костно-фасциальные футляры большой поясничной мышцы.</p> <p><b>Сзади</b> — предпозвоночная фасция.</p> <p><b>Спереди</b> — фиброзная ткань, окружающая чревное сплетение и чревный ствол, и фасциальный футляр поджелудочной железы. Ниже места отхождения верхней брыжеечной артерии — предпочечный листок почечной фасции</p>	<p>Брюшная часть аорты, нижняя полая вена, лимфатические узлы</p>	<p>С клетчаткой малого таза</p>
<b>Паранефрон (околопочечное клетчаточное пространство)</b>	<p><b>Спереди</b> — предпочечный листок почечной фасции.</p> <p><b>Сзади</b> — позадипочечный листок почечной фасции.</p> <p><b>Медиально:</b> <i>справа</i> — сращение предпочечного и позадипочечного листков почечной фасции с футляром нижней полой вены, <i>слева</i> — сращение предпочечного и позадипочечного листков почечной фасции с футляром аорты</p>	<p>Делится на три отдела: верхний — фасциально-клетчаточный футляр надпочечника, средний — жировая капсула почки и нижний — фасциально-клетчаточный футляр мочеточника.</p> <p><b>Жировая клетчатка;</b> надпочечник, почка, мочеточник с их сосудами и нервами</p>	<p><b>Фасциально-клетчаточный футляр</b> надпочечника изолирован от расположенных ниже футляров почки и мочеточника, сообщающихся между собой в медиальной части;</p> <p>внизу — с клетчаткой малого таза</p>

Название	Границы	Содержимое	Сообщения
<p><b>Правый параколон (правое околоободочное клетчаточное пространство)</b></p>	<p><b>Сзади</b> — предпочечный листок почечной фасции.</p> <p><b>Спереди</b> — париетальная брюшина, заободочная фасция, восходящая ободочная кишка.</p> <p><b>Сверху</b> — корень брыжейки поперечной ободочной кишки.</p> <p><b>Снизу</b> — сращение почечной фасции и париетальной брюшины на уровне основания слепой кишки.</p> <p><b>Медиально</b> — сращение между париетальной брюшиной, предпочечным листком почечной фасции и фасциальным футляром брюшной части аорты и нижней брыжеечной артерии</p>	<p>Жировая клетчатка толщиной до 2 см, сосуды восходящей ободочной кишки</p>	
<p><b>Левый параколон (левое околоободочное клетчаточное пространство)</b></p>	<p><b>Сзади</b> — предпочечный листок почечной фасции.</p> <p><b>Спереди</b> — париетальная брюшина, заободочная фасция, фасциальный футляр поджелудочной железы, нисходящая ободочная кишка.</p>	<p>Жировая клетчатка толщиной до 2 см, сосуды нисходящей ободочной кишки</p>	

Название	Границы	Содержимое	Сообщения
	<p><b>Сверху</b> — сращение париетальной брюшины с предпочечным листком почечной фасции у верхнего края поджелудочной железы.</p> <p><b>Снизу</b> — сращение почечной фасции и париетальной брюшины на уровне перехода нисходящей ободочной кишки в сигмовидную.</p> <p><b>Медиально</b> — сращение между париетальной брюшиной, предпочечным листком почечной фасции и фасциальным футляром брюшной части аорты и нижней брыжеечной артерии</p>		
Глубокая клетчаточная щель подвздошной ямки	<p><b>Спереди</b> — подвздошная мышца.</p> <p><b>Сзади</b> — крыло подвздошной кости</p>	Рыхлая клетчатка, анастомоз между поясничной ветвью подвздошно-поясничной артерии и глубокой артерией, окружающей подвздошную кость	

Название	Границы	Содержимое	Сообщения
Подфасциальный клетчаточный слой подвздошной ямки (подвздошная межфасциальная клетчаточная щель)	Спереди — подвздошная фасция. Сзади — подвздошная мышца. Сверху — прикрепление к гребню подвздошной кости подвздошной фасции	Рыхлая клетчатка, ветви поясничного сплетения: латеральный кожный нерв бедра, бедренный, бедренно-половой нерв, запирающий нерв	По ходу бедренно-полового нерва — с предбрюшинным клетчаточным пространством

## Таз и промежность

Название	Границы	Содержимое	Сообщения
Предпузырное клетчаточное пространство таза (Таренцевого) (позадилобковое клетчаточное пространство)	Спереди — поперечная фасция, лобковый симфиз, верхние ветви лобковых костей. Сзади — предпузырная фасция. Латерально и снизу: у мужчин — средние и боковые лонно-простатические связки, у женщин — пузырно-лонные и влагалищно-лонные связки	Рыхлая и жировая клетчатка	По ходу бедренного канала — с передней областью бедра; по ходу пузырных сосудов — с боковым клетчаточным пространством таза; через пристеночную клетчатку таза — с подвздошной ямкой; через слабые участки предпузырной фасции — с висцеральной клетчаткой мочевого пузыря; с седалищно-прямокишечной ямкой; с задней клетчаточной щелью влагалища прямой мышцы живота



Название	Границы	Содержимое	Сообщения
Предбрюшинное пространство мочевого пузыря	Спереди — предпузырная фасция. Сзади — брюшина. Вверху — пупок	Рыхлая и жировая клетчатка	С предбрюшинной клетчаткой
Висцеральное пространство мочевого пузыря (околопузырная висцеральная клетчатка)	Снаружи — предпузырная и позадипузырная фасция (висцеральная фасция таза). Изнутри — стенка мочевого пузыря	Рыхлая клетчатка, мочепузырное венозное сплетение	Внизу: по ходу пузырных сосудов — с боковым пространством таза; внизу — с боковым клетчаточным пространством таза
Околопростатическое клетчаточное пространство	Сверху — переход фасции с мышцы, поднимающей задний проход, на предстательную железу (фасция Старкова). Снизу — верхняя фасция мочеполовой диафрагмы. Спереди и латерально — фасциальная капсула предстательной железы. Сзади — фасциальные футляры семенных пузырьков и семявыносящих протоков	Рыхлая клетчатка, венозное простатическое сплетение	С областью промежности; с седалищно-прямокишечной ямкой

Название	Границы	Содержимое	Сообщения
<b>Позади-пузырное клетчаточное пространство</b>	<p><b>Спереди</b> — висцеральная фасция мочевого пузыря.</p> <p><b>Латерально</b> — сагиттальные отростки висцеральной фасции таза, прямокишечно-пузырная мышца.</p> <p><b>Сзади</b> — брюшно-промежностная фасция (<i>у мужчин</i> — прямокишечно-пузырная перегородка, <i>у женщин</i> — прямокишечно-вагинальная перегородка).</p> <p><b>Снизу</b> — верхняя фасция мочеполовой диафрагмы</p>	<p>У мужчин — предстательная железа, семенные пузырьки, семявыносящие протоки, мочеточники; у женщин — влагалище, мочеточники</p>	<p>По ходу семявыносящего протока — с паховым каналом;</p> <p>по ходу мочеточника — с забрюшинным пространством</p>
<b>Позадипрямокишечное клетчаточное пространство</b>	<p><b>Спереди</b> — висцеральная фасция прямой кишки.</p> <p><b>Сзади</b> — фасция, покрывающая переднюю поверхность крестца.</p> <p><b>Латерально</b> — сагиттальные отростки висцеральной фасции таза.</p> <p><b>Снизу</b> — диафрагма таза</p>	<p>Крестцовая часть симпатического ствола, крестцовые лимфатические узлы, крестцовые артерии и вены, верхние прямокишечные артерии и вены</p>	<p>Вверху — с забрюшинным пространством;</p> <p>латерально: по ходу прямокишечных сосудов — с боковым клетчаточным пространством таза</p>

Название	Границы	Содержимое	Сообщения
<b>Висцеральное клетчаточное пространство прямой кишки (околопрямокишечное клетчаточное пространство)</b>	<b>Снаружи</b> — висцеральная фасция прямой кишки. <b>Изнутри</b> — стенка прямой кишки. <b>Фасциальными отрогами</b> , содержащими средние прямокишечные сосуды, делится на передний и заднебоковые отделы	Рыхлая клетчатка, прямокишечные артерии и вены, прямокишечное венозное сплетение	По ходу верхних прямокишечных сосудов — с позадипрямокишечным клетчаточным пространством и клетчаткой брыжейки сигмовидной кишки; по ходу средних прямокишечных сосудов — с боковым клетчаточным пространством таза
<b>Параметриум (околоматочное клетчаточное пространство)</b>	<b>Спереди</b> — фасциальная пластинка, связанная с круглой маточной связкой. <b>Сзади</b> — фасциальная пластинка, соответствующая направлению прямокишечно-маточных складок. <b>Латерально</b> — пристеночный листок тазовой фасции. <b>Внизу</b> — диафрагма таза. <b>Сверху</b> — маточная труба	Рыхлая и жировая клетчатка, маточные артерии и вены, маточно-влагалищное сплетение	Латерально: вдоль основания широких связок матки, по ходу маточных сосудов — с боковым пространством таза; вверху и сбоку — с забрюшинной клетчаткой подвздошной ямки; сбоку и сзади: через большое седалищное отверстие — с клетчаткой ягодичной области; вдоль круглой связки матки — с паховым каналом и передней брюшной стенкой; с позадипузырным пространством

Название	Границы	Содержимое	Сообщения
<b>Боковое клетчаточное пространство таза</b>	<p><b>Латерально</b> — фасции внутренней запирающей и грушевидной мышц.</p> <p><b>Медиально</b> — связки, идущие по боковым поверхностям органов таза от лонных костей к крестцу.</p> <p><b>Снизу</b> — фасциальный футляр мышцы, поднимающей задний проход</p>	<p>Внутренняя подвздошная артерия и ее ветви, внутренняя подвздошная вена, тазовая часть мочеточника, ветви крестцового сплетения, семявыносящие протоки</p>	<p>По паравазальной клетчатке — с висцеральными клетчаточными пространствами всех органов малого таза; через мышцу, поднимающую задний проход, — с седалищно-прямокишечной ямкой;</p> <p>через запирающий канал — с медиальным фасциальным ложем бедра;</p> <p>по ходу мочеточника — с забрюшинным пространством;</p> <p>через большое седалищное отверстие — с клетчаткой ягодичной области;</p> <p>по ходу семявыносящего протока — с паховым каналом</p>
<b>Седалищно-прямокишечная ямка</b>	<p><b>Латерально</b> — внутренняя запирающая мышца, седалищный бугор.</p> <p><b>Медиально</b> — мышца, поднимающая задний проход, наружный сфинктер заднего прохода.</p> <p><b>Сзади</b> — мышца, поднимающая задний проход, копчиковая мышца</p>	<p>Жировая клетчатка, внутренние половые артерия и вены, половой нерв, нижние прямокишечные артерия и вены</p>	<p>Через малое седалищное отверстие — с клетчаткой ягодичной области;</p> <p>по клетчатке, заполняющей малое седалищное отверстие и подгрушевидное отверстие, — с боковым клетчаточным пространством малого таза</p>

Название	Границы	Содержимое	Сообщения
	<b>Спереди</b> — поверхностная и глубокая поперечные мышцы промежности		

### Нижняя конечность

Название	Границы	Содержимое	Сообщения
<b>Межфасциальное клетчаточное пространство ягодичной области</b>	<p><b>Сверху</b> — деление ягодичной фасции на пластинки.</p> <p><b>Снизу</b> — фасциальный отросток, идущий от нижнего края большой ягодичной мышцы к фасциальным футлярам сгибателей голени и большой приводящей мышце бедра.</p> <p><b>Сзади</b> — большая ягодичная мышца, глубокая пластинка ягодичной фасции.</p> <p><b>Спереди</b> — средняя ягодичная мышца, грушевидная мышца, внутренняя запирательная мышца, квадратная мышца бедра</p>	Рыхлая клетчатка, верхние и нижние ягодичные артерии и вены, верхний и нижний ягодичные нервы, седалищный нерв, задний кожный нерв бедра, внутренние половые артерия и вены, половой нерв	<p>Через большое седалищное отверстие — с клетчаткой таза;</p> <p>через малое седалищное отверстие — с клетчаткой седалищно-прямокишечной ямки;</p> <p>снизу: по клетчатке, окружающей седалищный нерв, — с подколенной ямкой, с задним фасциальным ложем бедра;</p> <p>спереди: по ходу ветвей запирательной артерии, проходящих в щели между наружной запирательной и квадратной мышцами бедра, — с глубокой клетчаткой области приводящих мышц</p>

Название	Границы	Содержимое	Сообщения
<p><b>Глубокое межфасциальное клетчаточное пространство ягодичной области</b></p>	<p><b>Сзади</b> — средняя ягодичная мышца.</p> <p><b>Спереди</b> — малая ягодичная мышца.</p> <p><b>Сверху</b> — прикрепление фасций малой и средней ягодичных мышц к подвздошной кости.</p> <p><b>Латерально</b> — соединение тех же фасций с фасциальным футляром мышцы, напрягающей широкую фасцию бедра.</p> <p><b>Медиально</b> — соединение этих фасций с футляром грушевидной мышцы.</p> <p><b>Снизу</b> — граница непостоянна, обычно ограничена сращением средней и малой ягодичных мышц или же заходит на 0,5–1 см на переднелатеральную поверхность большого вертела</p>	<p>Рыхлая клетчатка, глубокие ветви верхней ягодичной артерии и верхний ягодичный нерв</p>	
<p><b>Заднее межфасциальное пространство бедра</b></p>	<p><b>Спереди</b> — фасциальные футляры большой приводящей мышцы и короткой головки двуглавой мышцы бедра.</p>	<p>Седлистый нерв с сопровождающей его артерией</p>	<p>В верхней трети — с окологной клетчаткой, покрывающей заднюю поверхность бедренной кости;</p>

Название	Границы	Содержимое	Сообщения
	Сзади — фасциальные футляры полуперепончатой и полусуживильной мышц и длинной головки двуглавой мышцы бедра		проксимально: с межфасциальным клетчаточным пространством ягодичной области; дистально: по ходу седалищного нерва — с подколенной ямкой; спереди: по сосудам через отверстия в большой приводящей мышце — с передней областью бедра
Поверхностное мышечно-фасциальное пространство переднего фасциального ложа бедра	Спереди — широкая фасция бедра, прямая мышца. Сзади — латеральная и медиальная широкие мышцы	Рыхлая клетчатка	Дистально: непосредственно переходит в подфасциальные паранателлярные щели; проксимально: по наружной поверхности большого вертела — с клетчаточным пространством ягодичной области, по ходу бедренных сосудов — с клетчаткой подвздошной ямки; через щель между задней поверхностью широкой медиальной мышцы и передней поверхностью широкой промежуточной мышцы бедра — с глубоким межмышечным пространством;

Название	Границы	Содержимое	Сообщения
			по передней поверхности нижней трети латеральной межмышечной перегородки бедра -- с окологонной клетчаткой
Глубокое межмышечное пространство переднего фасциального ложа бедра	Спереди — латеральная и медиальная широкие мышцы. Сзади — широкая промежуточная мышца	Рыхлая клетчатка	Через щель между задней поверхностью широкой медиальной мышцы и передней поверхностью широкой промежуточной мышцы бедра — с поверхностным мышечно-фасциальным пространством
Глубокое окологонное клетчаточное пространство бедра	Сверху — прикрепление широких мышц бедра к бедренной кости. Сзади — бедренная кость. Латерально — межмышечные перегородки. Снизу — наднадколенниковая синовиальная сумка	Рыхлая клетчатка	По передней поверхности наружной межмышечной перегородки — с поверхностным мышечно-фасциальным пространством; по ходу верхних артерий коленного сустава — с клетчаткой подколенной ямки



Название	Границы	Содержимое	Сообщения
<p><b>Фасциальное влагалище сосудисто-нервного пучка бедра</b></p>	<p><i>На уровне малого вертела и проксимальнее его:</i>  <b>латерально</b> — внутренняя стенка фасциального футляра подвздошно-поясничной мышцы;  <b>медиадно</b> — фасция гребенчатой мышцы;  <b>спереди</b> — поверхностный листок собственной фасции бедра и отчасти задняя стенка фасциального футляра портняжной мышцы.</p> <p><i>На остальном протяжении:</i>  <b>латерально</b> — внутренняя межмышечная перегородка;  <b>медиадно</b> — фасциальный футляр длинной и большой приводящих мышц;  <b>спереди</b> — задняя стенка фасциального футляра портняжной мышцы, а в нижней трети — <i>lamina vastoadductoria</i></p>	<p>Бедренные артерия и вена, подкожный нерв, рыхлая клетчатка</p>	<p>Проксимально — с подвздошной ямкой;          дистально — с подколенной ямкой</p>

Название	Границы	Содержимое	Сообщения
<p><b>Подколенная ямка</b></p>	<p><b>Сверху и латерально</b> — двуглавая мышца бедра.</p> <p><b>Сверху и медиально</b> — полуперепончатая и полусухожильная мышцы.</p> <p><b>Снизу и латерально</b> — латеральная головка икроножной мышцы.</p> <p><b>Снизу и медиально</b> — медиальная головка икроножной мышцы.</p> <p><b>Спереди</b> — медиальная межмышечная перегородка бедра, подколенная площадка бедренной кости, задняя поверхность суставной капсулы, покрытая кривой подколенной связкой, подколенная мышца.</p> <p><b>Сзади</b> — собственная фасция подколенной ямки</p>	<p>Жировая клетчатка, подколенная артерия и ее ветви, подколенная вена, малая подкожная вена, седалищный, большеберцовый и общий малоберцовый нервы, подколенные лимфатические узлы</p>	<p>Книзу: через щель между головками икроножной мышцы и камбаловидной мышцей, через щель между камбаловидной мышцей и глубокой фасцией голени, между глубокой фасцией и мышцами глубокого слоя голени — с глубоким фасциальным ложем голени;</p> <p>по каналу в собственной фасции для малой кожной вены — с подкожной клетчаткой задней поверхности голени;</p> <p>по ходу передних большеберцовых сосудов и по анастомотической ветви малоберцовой артерии через отверстие в нижней части межкостной мембраны — с передним фасциальным ложем голени;</p> <p>вверху: по фасциальному футляру седалищного нерва — с клетчаткой задней поверхности бедра и далее с клетчаткой ягодичной области и таза; по приводящему каналу — с медиальным фасциальным ложем бедра;</p>

Название	Границы	Содержимое	Сообщения
			по клетчатке, окружающей верхние латеральную и медиальную артерии коленного сустава, — с клетчаткой передней поверхности бедра
<b>Надпяточное клетчаточное пространство</b>	<b>Спереди</b> — большеберцовая кость, капсула голеностопного сустава. <b>Сзади</b> — фасциально-клетчаточный футляр ахиллова сухожилия. <b>Латерально</b> — поверхностный листок фасции голени. <b>Медиально</b> — поверхностный листок фасции голени, футляр сухожилий длинных сгибателей. <b>Снизу</b> — пяточный бугор	Рыхлая жировая клетчатка	С глубоким фасциальным ложем голени
<b>Подфасциальное клетчаточное пространство тыла стопы</b>	<b>Латерально</b> — сращение собственной фасции тыла стопы с тыльной межкостной фасцией в первом и четвертом межплюсневых промежутках. <b>Проксимально</b> — соединение собственной фасции тыла стопы с суставной сумкой голеностопного сустава на уровне лодыжек	Клетчатка, сухожилия длинных разгибателей, короткие разгибатели, глубокий малоберцовый нерв, тыльная артерия стопы и ее ветви, тыльные вены стопы	Через истонченную в дистальной части собственную фасцию тыла стопы — с подкожной клетчаткой; через фиброзные каналы синовиальных влагалищ сухожилий разгибателей — с передним фасциальным ложем голени; по клетчатке, окружающей анастомоз между тыльной артерией стопы

Название	Границы	Содержимое	Сообщения
	<p><b>Дистально</b> — середина или основание плюсневых костей.</p> <p><b>Снизу</b> — тыльная межкостная фасция.</p> <p><b>Сверху</b> — собственная фасция тыла стопы</p>		<p>и глубокой подошвенной дугой, — с фасциальным футляром косой головки, приводящей большой палец мышцы, и далее — со срединным ложем подошвы</p>
<p><b>Глубокая клетчаточная щель срединного фасциального ложа подошвы</b></p>	<p><b>Латерально</b> — межмышечные перегородки.</p> <p><b>Снизу</b> — сухожилия длинных сгибателей, червеобразные мышцы, квадратная мышца подошвы.</p> <p><b>Сверху</b> — подошвенная межкостная фасция, покрывающая плюсневые кости и межкостные мышцы</p>	<p>Клетчатка, глубокая подошвенная дуга, глубокая ветвь наружной подошвенной артерии</p>	<p>По ходу межплюсневых сосудистых ветвей, идущих через комиссуральные отверстия, — с подкожной клетчаткой и поверхностной клетчаточной щелью;</p> <p>по ходу червеобразных мышц и окружающих их тонких фасциальных футляров — с подфасциальным клетчаточным пространством тыла стопы;</p> <p>по клетчатке, окружающей глубокую ветвь латеральной подошвенной артерии и ее анастомоз с тыльной артерией стопы, — с подфасциальным клетчаточным пространством тыла стопы;</p> <p>по ходу сухожилия длинного сгибателя большого пальца — с медиальным фасциальным ложем стопы;</p>

Название	Границы	Содержимое	Сообщения
			по ходу сухожилия сгибателя мизинца — с латеральным фасциальным ложем стопы
<b>Поверхностная клетчаточная щель срединного фасциального ложа подошвы</b>	<p><b>Латерально</b> — межмышечные перегородки.</p> <p><b>Снизу</b> — подошвенный апоневроз, короткий сгибатель пальцев.</p> <p><b>Сверху</b> — сухожилия длинных сгибателей, червеобразные мышцы, квадратная мышца подошвы</p>	Клетчатка, латеральные и медиальные подошвенные артерии, вены и нервы	Через комиссуральные отверстия — с подкожной клетчаткой; с глубокой клетчаточной щелью срединного фасциального ложа подошвы; через медиальный лодыжковый канал — с глубоким фасциальным ложем голени

# МЫШЕЧНЫЕ БОРОЗДЫ, КАНАЛЫ И ТРЕУГОЛЬНИКИ

## Голова и шея

Название	Границы и/ли стенки	Содержимое
<i>Fossa retro-mandibularis</i> , позадинниже- челюстная ямка	Спереди — <i>ramus mandibulae, musculus pterygoideus medialis</i> . Сзади — <i>processus mastoideus ossis temporalis, musculus sternocleidomastoideus</i> . Сверху — <i>meatus acusticus externus</i> . Снизу — <i>venter posterior muscoli digastrici, musculus stylohyoideus</i> . Медиально — <i>musculus stylopharyngeus, musculus styloglossus</i>	<i>Arteria carotis externa, arteria auricularis posterior, vena jugularis externa, nervus facialis, nervus auriculotemporalis, glandula parotis</i>
<i>Trigonum submandibulare</i> , подниже- челюстной треугольник	Спереди — <i>venter anterior muscoli digastrici</i> . Сзади — <i>venter posterior muscoli digastrici</i> . Сверху — <i>margo inferior mandibulae</i>	<i>Arteria lingualis, arteria facialis, arteria submental, arteria carotis externa, vena facialis, nervus hypoglossus, nervus lingualis, nervus mylohyoideus, nodi lymphatici submandibulares, glandula submandibularis</i>
<i>Trigonum linguale</i> ( <i>Pirogovi</i> ), язычный треугольник ( <i>Пирогова</i> )	Спереди — <i>musculus mylohyoideus</i> . Сверху — <i>nervus hypoglossus</i> . Снизу — <i>venter posterior muscoli digastrici</i>	<i>Arteria lingualis, vena lingualis</i>

Название	Границы или стенки	Содержимое
<i>Trigonum submentale</i> , подподбородочный треугольник	Латерально — <i>venter anterior musculus digastrici</i> (с обеих сторон). Сзади — <i>os hyoideum</i>	<i>Nodi lymphatici submentales</i>
<i>Trigonum omohyoideum</i> , <i>seu caroticum</i> , лопаточно-подъязычный, или сонный, треугольник	Спереди — <i>venter superior musculi omohyoidei</i> . Сзади — <i>musculus sternocleidomastoideus</i> . Сверху — <i>venter posterior musculi digastrici</i>	<i>Arteria carotis communis, arteria carotis externa, arteria carotis interna, arteria thyroidea superior, arteria occipitalis, vena jugularis interna, nervus vagus, nervus laryngeus superior, ansa cervicalis, nervus transversus colli, truncus lymphaticus jugularis</i>
<i>Trigonum omotracheale</i> , лопаточно-трахейный треугольник	Сверху и латерально — <i>venter superior musculi omohyoidei</i> . Снизу и латерально — <i>musculus sternocleidomastoideus</i> . Медиально — <i>linea mediana colli</i>	<i>Arteria carotis communis, arteria thyroidea superior, venae jugulares interna et anterior, vena thyroidea superior, nervus laryngeus recurrens, larynx, trachea, glandula thyroidea</i>
<i>Trigonum omoclaviculare</i> , лопаточно-ключичный треугольник	Спереди — <i>musculus sternocleidomastoideus</i> . Сзади — <i>venter inferior musculi omohyoidei</i> . Снизу — <i>clavicula</i>	<i>Arteria subclavia, arteria transversa colli, vena jugularis externa, vena subclavia, nervus phrenicus, plexus brachialis, nervi supraclaviculares, nodi lymphatici supraclaviculares, сле- ва — ductus thoracicus</i>

Название	Границы или стенки	Содержимое
<i>Trigonum omotrapezoideum</i> , лопаточно-трапезиевидный треугольник	Сверху и медиально — <i>musculus sternocleidomastoideus</i> . Снизу и медиально — <i>venter inferior musculi omohyoidei</i> . Сзади — <i>musculus trapezius</i>	<i>Arteria transversa colli, arteria cervicalis superficialis, plexus cervicalis, nervus auricularis magnus, nervi supraclaviculares, nervus occipitalis minor, nervus accessorius, plexus brachialis</i>
<i>Spatium interscalenum</i> , межлестничное пространство	Спереди и медиально — <i>musculus scalenus anterior</i> . Сзади и латерально — <i>musculus scalenus medius</i> . Снизу — <i>costa I</i>	<i>Arteria subclavia, plexus brachialis</i>
<i>Spatium antescalenum</i> , предлестничное пространство	Спереди — <i>musculus sternothyroideus, musculus sternohyoideus, musculus sternocleidomastoideus</i> . Сзади — <i>musculus scalenus anterior</i> . Снизу — <i>costa I</i>	<i>Vena subclavia, nervus phrenicus, arteria carotis communis, nervus vagus, vena jugularis interna</i>
<i>Trigonum scaleno-vertebrale</i> , лестнично-позвоночный треугольник	Медиально — <i>corpus vertebrae C<sub>6</sub>, C<sub>7</sub>, Th<sub>1</sub>, Th<sub>2</sub>, musculus longus colli</i> . Латерально — <i>musculus scalenus anterior</i> . Снизу — <i>cupula pleurae</i>	<i>Arteria subclavia, arteria vertebralis, truncus thyrocervicalis, arteria thyroidea inferior, ductus thoracicus, pars cervicalis trunci sympathici, ganglion cervicale medium, ganglion cervicothoracicum (stellatum)</i>



Название	Границы или стенки	Содержимое
<i>Trigonum nuchae superior</i> , верхний выйный треугольник	Медиально — <i>musculus rectus capitis posterior major</i> . Сверху и латерально — <i>musculus obliquus capitis superior</i> . Снизу и латерально — <i>musculus obliquus capitis inferior</i>	<i>Arteria vertebralis, nervus suboccipitalis, vena cervicalis profunda, vena vertebralis</i>
<i>Trigonum nuchae inferior</i> , нижний выйный треугольник	Сверху — <i>musculus obliquus capitis inferior</i> . Латерально — <i>musculus longus capitis</i> . Медиально — <i>musculus semispinalis cervicis</i>	<i>Nervus occipitalis major</i>

## Туловище

Название	Границы или стенки	Содержимое
<i>Trigonum clavipectorale</i> , ключично-грудной треугольник	Сверху — <i>clavicula</i> . Снизу — верхний край <i>musculus pectoralis minor</i> . Медиально — срединная линия	<i>Arteria thoracica superior, arteria thoracoacromialis, arteria subclavia, vena thoracica superior, vena thoracoacromialis, vena cephalica, vena subclavia, nervi pectorales laterales et mediales</i>
<i>Trigonum pectorale</i> , грудной треугольник	Сверху — верхний край <i>musculus pectoralis minor</i> . Снизу — нижний край <i>musculus pectoralis minor</i> . Медиально — основание <i>musculus pectoralis minor</i>	<i>Arteria thoracica lateralis, arteria subclavia, vena thoracica lateralis, vena subclavia, nodi lymphatici interpectorales</i>

Название	Границы или стенки	Содержимое
<i>Trigonum subpectorale</i> , подгрудной треугольник	Сверху — нижний край <i>musculus pectoralis minor</i> . Снизу — нижний край <i>musculus pectoralis major</i> . Латерально — <i>musculus deltoideus</i>	<i>Arteria subscapularis, arteriae circumflexae humeri anterior et posterior, arteria subclavia, vena subscapularis, venae circumflexae humeri anterior et posterior, vena subclavia</i>
<i>Canalis inguinalis</i> , паховый канал	Спереди — <i>aponeurosis musculi obliqui externi abdominis, musculus obliquus internus abdominis</i> (латеральная часть стенки). Сзади — <i>fascia transversa</i> . Сверху — <i>musculus obliquus internus abdominis</i> (медиальная часть стенки), <i>musculus transversus abdominis</i> . Снизу — <i>ligamentum inguinale</i>	<i>Nervus ilioinguinalis, ramus genitalis nervi genitofemoralis</i> , у мужчин — <i>funiculus spermaticus</i> , у женщин — <i>ligamentum teres uteri</i>
• <i>Anulus inguinalis profundus</i> , глубокое паховое кольцо	Медиально — <i>ligamentum interfoveolare</i> . Латерально — <i>ligamentum inguinale</i>	<i>Nervus ilioinguinalis</i> , у мужчин — <i>funiculus spermaticus</i> , у женщин — <i>ligamentum teres uteri</i>
• <i>Anulus inguinalis superficialis</i> , поверхностное паховое кольцо	Сверху — <i>crus mediale</i> . Снизу — <i>crus laterale</i> . Медиально — <i>ligamentum reflexum</i> . Латерально — <i>fibrae intercrurales</i>	<i>Nervus ilioinguinalis, ramus genitalis nervi genitofemoralis</i> , у мужчин — <i>funiculus spermaticus</i> , у женщин — <i>ligamentum teres uteri</i>

Название	Границы или стенки	Содержимое
<i>Trigonum lumbale (Petit)</i> , поясничный треугольник (Пти)	Сзади — <i>musculus latissimus dorsi</i> . Спереди — <i>musculus obliquus internus abdominis</i> . Снизу — <i>crista iliaca</i>	Слабое место задней брюшной стенки, место образования поясничных грыж
<i>Spatium tendineum lumbale</i> , поясничный четырехугольник (Грюнфельда — Лесгафта)	Сверху и латерально — <i>musculus serratus posterior inferior, costa XII</i> . Латерально — <i>musculus obliquus externus abdominis</i> . Снизу и латерально — <i>musculus obliquus internus abdominis</i> . Медиально — <i>musculus sacrospinalis</i>	Слабое место задней брюшной стенки, место образования поясничных грыж

## Верхняя конечность

Название	Границы или стенки	Содержимое
<i>Trigonum deltoideo-clavipectorale</i> , дельтовидно-ключично-грудной треугольник	Сверху — <i>clavicula</i> . Латерально — <i>musculus deltoideus</i> . Медиально — <i>musculus pectoralis major</i>	<i>Arteria axillaris, vena axillaris, plexus brachialis</i>
<i>Trigonum suprapectorale</i> , надгрудной треугольник	Сверху — <i>musculus subclavius</i> . Снизу и латерально — <i>musculus pectoralis minor</i> . Снизу и медиально — <i>musculus pectoralis major</i>	<i>Arteria axillaris, vena axillaris, plexus brachialis</i>

Название	Границы или стенки	Содержимое
<i>Foramen trilaterum</i> , трехстороннее отверстие	Сверху — <i>musculus subscapularis</i> , <i>musculus teres minor</i> . Снизу — <i>musculus teres major</i> . Латерально — <i>caput longum musculi tricipitis brachii</i>	<i>Arteria circumflexa scapulae</i>
<i>Foramen quadrilaterum</i> , четырехстороннее отверстие	Сверху — <i>musculus subscapularis</i> , <i>musculus teres minor</i> . Снизу — <i>musculus teres major</i> . Медиально — <i>caput longum musculi tricipitis brachii</i> . Латерально — <i>collum chirurgicum humeri</i>	<i>Arteria circumflexa humeri posterior</i> , <i>venae circumflexae humeri posteriores</i> , <i>nervus axillaris</i>
<i>Canalis nervi radialis</i> , s. <i>canalis humeromuscularis</i> , канал лучевого нерва, или плечемышечный канал	Спереди — <i>humerus</i> . Сзади — <i>musculus triceps brachii</i>	<i>Arteria profunda brachii</i> , <i>venae profundae brachii</i> , <i>nervus radialis</i>
<i>Sulcus bicipitalis medialis</i> , медиальная борозда двуглавой мышцы плеча	В верхних 2/3 плеча: латерально — <i>musculus biceps brachii</i> ; медиально — <i>musculus triceps brachii</i> . В нижней 1/3 плеча: латерально — <i>musculus biceps brachii</i> ; медиально — <i>musculus brachialis</i>	<i>Arteria brachialis</i> , <i>vena basilica</i> , <i>venae brachiales</i> , <i>nervus cutaneus antebrachii medialis</i> , <i>nervus medianus</i> , <i>nervus ulnaris</i>
<i>Sulcus bicipitalis lateralis</i> , латеральная борозда двуглавой мышцы плеча	Латерально — <i>musculus triceps brachii</i> . Медиально — <i>musculus biceps brachii</i>	<i>Vena cephalica</i>

Название	Границы или стенки	Содержимое
<i>Fossa cubitalis</i> , локтевая ямка	Сверху — <i>musculus brachialis</i> , <i>musculus biceps brachii</i> . Латерально — <i>musculus brachioradialis</i> Медиально — <i>musculus pronator teres</i>	<i>Arteria brachialis</i> , <i>arteria radialis</i> , <i>arteria ulnaris</i> , <i>arteria recurrens ulnaris</i> , <i>arteria recurrens radialis</i> , <i>vena mediana cubiti</i> , <i>vena basilica</i> , <i>vena cephalica</i> , <i>venae radiales</i> , <i>venae ulnares</i> , <i>venae brachiales</i> , <i>nervus medianus</i> , <i>ramus superficialis nervi radialis</i> , <i>nervus cutaneus antebrachii medialis</i> , <i>nervus cutaneus antebrachii lateralis</i> , <i>nodi lymphatici cubitales</i>
<i>Sulcus radialis</i> , лучевая борозда	Латерально — <i>musculus brachioradialis</i> . Медиально — <i>musculus flexor carpi radialis</i>	<i>Arteria radialis</i> , <i>venae radiales</i>
<i>Sulcus medianus</i> , срединная борозда	Латерально — <i>musculus flexor carpi radialis</i> . Медиально — <i>musculus flexor digitorum superficialis</i>	<i>Nervus medianus</i>
<i>Sulcus ulnaris</i> , локтевая борозда	Латерально — <i>musculus flexor digitorum superficialis</i> . Медиально — <i>musculus flexor carpi ulnaris</i>	<i>Arteria ulnaris</i> , <i>venae ulnares</i> , <i>nervus ulnaris</i>
<i>Canalis antebrachii medialis</i> , медиальный канал предплечья	Спереди — <i>fascia antebrachii</i> . Сзади — <i>musculus flexor digitorum profundus</i> . Латерально — <i>musculus flexor digitorum superficialis</i> . Медиально — <i>musculus flexor carpi ulnaris</i>	<i>Arteria ulnaris</i> , <i>venae ulnares</i> , <i>nervus ulnaris</i>

Название	Границы или стенки	Содержимое
<i>Canalis antebrachii lateralis</i> , латеральный канал предплечья	Спереди — <i>fascia antebrachii</i> . Сзади — <i>musculus supinator</i> , <i>musculus pronator teres</i> , <i>musculus flexor pollicis longus</i> . Латерально — <i>musculus brachioradialis</i> . Медиально — <i>musculus pronator teres</i> , <i>musculus flexor carpi radialis</i>	<i>Arteria radialis</i> , <i>venae radiales</i> , <i>ramus superficialis nervi radialis</i>
<i>Canalis supinatorius</i> , канал супинатора	Располагается в толще <i>musculus supinator</i>	<i>Ramus profundus nervi radialis</i>
<i>Canalis carpi radialis</i> , лучевой канал запястья	Спереди — <i>retinaculum flexorum</i> . Сзади и латерально — <i>os trapezium</i>	<i>Arteria radialis</i> , <i>venae radiales</i> , <i>tendo musculi flexoris carpi radialis</i>
<i>Canalis carpi ulnaris</i> , локтевой канал запястья (канал Гюйона)	Спереди — <i>ligamentum carpi palmare</i> . Сзади — <i>retinaculum flexorum</i> . Медиально — <i>os pisiforme</i>	<i>Arteria ulnaris</i> , <i>venae ulnares</i> , <i>nervus ulnaris</i>
<i>Canalis carpalis</i> , канал запястья	Спереди — <i>retinaculum flexorum</i> . Сзади — <i>ossa carpalia</i>	<i>Arteria comitans nervi mediani</i> , <i>nervus medianus</i> , <i>tendo musculi flexoris digitorum superficialis et tendo musculi flexoris digitorum profundi</i> в <i>vagina communis musculorum flexorum</i> , <i>tendo musculi flexoris pollicis longi</i> в <i>vagina tendinis musculi flexoris pollicis longi</i>

## Нижняя конечность

Название	Границы или стенки	Содержимое
<i>Canalis obturatorius</i> , запирательный канал	Сверху — <i>sulcus obturatorius ossis pubis</i> . Снизу — <i>musculus obturatorius internus</i>	<i>Arteria obturatoria</i> , <i>vena obturatoria</i> , <i>nervus obturatorius</i>
<i>Foramen suprapiriforme</i> , надгрушевидное отверстие	Сверху — <i>incisura ischiadica major ossis ischii</i> . Снизу — <i>musculus piriformis</i>	<i>Arteria glutea superior</i> , <i>vena glutea superior</i> , <i>nervus gluteus superior</i>
<i>Foramen infrapiriforme</i> , подгрушевидное отверстие	Сверху — <i>musculus piriformis</i> . Снизу — <i>ligamentum sacrotuberale</i> , <i>musculus gemelli superior</i>	<i>Arteria glutea inferior</i> , <i>arteria pudenda interna</i> , <i>vena glutea inferior</i> , <i>vena pudenda interna</i> , <i>nervus gluteus inferior</i> , <i>nervus ischiadicus</i> , <i>nervus pudendus</i> , <i>nervus cutaneus femoris posterior</i>
<i>Lacuna musculorum</i> , мышечная лакуна	Спереди и сверху — <i>ligamentum inguinale</i> . Сзади — <i>os ischii</i> . Медиально — <i>arcus iliopectineus</i>	<i>Nervus femoralis</i> , <i>nervus cutaneus femoris lateralis</i> , <i>musculus iliopsoas</i>
<i>Lacuna vasorum</i> , сосудистая лакуна	Спереди и сверху — <i>ligamentum inguinale</i> . Сзади — <i>ligamentum pectinale</i> . Медиально — <i>ligamentum lacunare</i> . Латерально — <i>arcus iliopectineus</i>	<i>Arteria femoralis</i> , <i>vena femoralis</i> , <i>ramus femoralis nervi genitofemoralis</i>
<i>Canalis femoralis</i> , бедренный канал	Латерально — <i>vena femoralis</i> . Сзади — <i>lamina profunda fasciae latae</i> . Спереди — <i>ligamentum inguinale</i> , <i>lamina superficialis fasciae latae</i>	В норме канал не существует, возникает при бедренной грыже и содержит подвижные органы брюшной полости в грыжевом мешке

Название	Границы или стенки	Содержимое
• <i>Anulus femoralis internus</i> , внутреннее бедренное кольцо	Латерально — <i>vena femoralis</i> . Медиально — <i>ligamentum lacunare</i> . Сзади — <i>ligamentum iliopubicum</i> . Спереди — <i>ligamentum inguinale</i>	<i>Nodus lymphaticus Pirogovi — Rosenmulleri</i>
• <i>Anulus femoralis externus</i> , наружное бедренное кольцо	<i>Hiatus saphenus</i> , ограниченная <i>margo falciformis fasciae latae</i>	В норме прикрыто <i>lamina cribrosa</i> , через которую проходят <i>vena saphena magna</i> и лимфатические сосуды к глубоким паховым лимфатическим узлам
<i>Trigonum femorale</i> , бедренный треугольник, треугольник Скарпы	Сверху — <i>ligamentum inguinale</i> . Латерально — <i>musculus sartorius</i> . Медиально — <i>musculus adductor longus</i>	<i>Arteria femoralis, arteria profunda femoris, vena femoralis, nervus femoralis, nodi lymphatici inguinales superficialis</i>
<i>Sulcus iliopectineus</i> , подвздошно-гребенчатая борозда	Медиально — <i>musculus pectineus</i> . Латерально — <i>musculus iliopsoas</i>	<i>Arteria femoralis, vena femoralis, nervus femoralis</i>
<i>Sulcus femoralis</i> , бедренная борозда	Медиально — <i>musculus adductor longus, musculus adductor magnus</i> . Латерально — <i>musculus vastus medialis</i>	<i>Arteria femoralis, vena femoralis, nervus femoralis</i>
<i>Canalis adductorius (Hunteri)</i> , приводящий канал (Гунтеров канал)	Медиально — <i>musculus adductor magnus</i> . Латерально — <i>musculus vastus medialis</i> . Спереди — <i>lamina vastoadductoria</i>	<i>Arteria femoralis, vena femoralis, nervus saphenus</i>



Название	Границы или стенки	Содержимое
Жоберова ямка	Спереди — <i>tendo musculi adductoris magni, musculus vastus medialis</i> . Сзади — <i>musculus semitendinosus, musculus semimembranosus, musculus gracilis</i> . Сверху — <i>musculus sartorius</i> . Снизу — <i>epicondylus medialis femoris, caput mediale musculi gastrocnemii</i> . Медиально — <i>musculus sartorius</i>	<i>Arteria femoralis</i>
<i>Canalis cruroropliteus</i> , голеноподколенный канал, канал Грубера	Спереди — <i>musculus tibialis posterior, musculus flexor hallucis longus</i> . Сзади — <i>fascia cruris profunda, musculus soleus</i>	<i>Arteria tibialis posterior, venae tibiales posteriores, nervus tibialis</i>
<i>Canalis musculoperoneus superior</i> , верхний мышечно-малоберцовый канал	Медиально — <i>fibula</i> . Латерально — <i>musculus fibularis longus</i>	<i>Nervus fibularis superficialis</i>
<i>Canalis musculoperoneus inferior</i> , нижний мышечно-малоберцовый канал	Спереди — <i>fibula</i> . Сзади — <i>musculus flexor hallucis longus, musculus tibialis posterior</i>	<i>Arteria fibularis, venae fibulares</i>

Название	Границы или стенки	Содержимое
<i>Canalis malleolaris medialis</i> , медиальный лодыжковый канал	Медиально — <i>calcaneus, sustentaculum tali</i> . Латерально — <i>musculus abductor hallucis, retinaculum musculorum flexorum</i> . Спереди — <i>malleolus medialis, capsula articularis</i>	<i>Arteria tibialis posterior, venae tibiales posteriores, nervus tibialis, tendo musculi flexoris digitorum longi, tendo musculi flexoris hallucis longi, tendo musculi tibialis posterioris</i>
<i>Sulcus plantaris medialis</i> , медиальная подошвенная борозда	Медиально — <i>musculus abductor hallucis</i> . Латерально — <i>musculus flexor digitorum brevis</i>	<i>Arteria plantaris medialis, venae plantares mediales, nervus plantaris medialis</i>
<i>Sulcus plantaris lateralis</i> , латеральная подошвенная борозда	Медиально — <i>musculus flexor digitorum brevis</i> . Латерально — <i>musculus abductor digiti minimi</i>	<i>Arteria plantaris lateralis, venae plantares laterales, nervus plantaris lateralis</i>

# ТОПОГРАФИЯ ОСНОВНЫХ СОСУДИСТО-НЕРВНЫХ ПУЧКОВ

## Топография сосудисто-нервных пучков и нервов области плеча

Название сосудов и нервов	Верхняя треть плеча	Средняя треть плеча	Нижняя треть плеча
<i>A. et vv. brachiales, n. medianus</i> (из $C_5-C_8, Th_1$ ). Нерв на плече ветвей не дает	Сосудисто-нервный пучок проходит в <i>sulcus bicipitalis medialis</i> , причем несколько прикрыт внутренним краем двуглавой мышцы плеча, задняя стенка влагалища которой образует влагалище сосудов и нерва. Примерно на 1 см кнутри от последних, в особом фасциальном канале, проходят <i>v. basilica</i> и <i>n. cutaneus antebrachii medialis</i>		Сосудисто-нервный пучок располагается тотчас кнутри от двуглавой мышцы, в <i>sulcus bicipitalis medialis</i>
	<i>N. medianus</i> лежит кнаружи от <i>a. brachialis</i>	<i>N. medianus</i> лежит кпереди от <i>a. brachialis</i> , иногда сзади. По ходу <i>a. brachialis</i> встречается вставочный лимфатический узел	<i>N. medianus</i> лежит медиально от <i>a. brachialis</i>

Название сосудов и нервов	Верхняя треть плеча	Средняя треть плеча	Нижняя треть плеча
<i>V. basilica, n. cutaneus antebrachii medialis</i>	<p>Вена и нерв проходят в особом канале, образованном фасцией плеча, на расстоянии примерно 1–1,5 см кнутри от внутреннего края двуглавой мышцы плеча</p> <p>Нерв располагается обычно кнаружи от вены</p>	<p>Нерв, разделившись на 2–3 ветви, располагается по обе стороны от вены. По ходу <i>v. basilica</i> в месте, где она уходит под фасцию плеча, встречается вставочный лимфатический узел</p>	<p>Вена и нерв лежат подкожно, над собственной фасцией, тотчас медиально от плечевой артерии и срединного нерва, расположенных в <i>sulcus bicipitalis medialis</i> под собственной фасцией. Ветви нерва располагаются по сторонам от вены, частично впереди вены</p>
<i>N. radialis</i> (из $C_5-C_6$ , $T_1$ ) и <i>a. profunda brachii</i> (с сопровождающими венами). На плече нерв иннервирует трехглавую мышцу и дает две кожные ветви	<p>Лучевой нерв и сопровождающие его сосуды книзу от сухожилия <i>m. latissimus dorsi</i> проходит между головками трехглавой мышцы (медиальной головкой — спереди, латеральной и длинной — сзади), затем вступают в <i>canalis humeromuscularis</i></p>	<p><i>N. radialis</i> и <i>a. profunda brachii</i> с венами располагаются в <i>canalis humeromuscularis</i> на плечевой кости, причем нерв лежит кнутри от сосудов</p>	<p>Лучевой нерв прободает наружную межмышечную перегородку и вместе с <i>vasa collateralia radialis</i> находится в борозде между <i>m. brachialis</i> и <i>m. brachioradialis</i></p>

Название сосудов и нервов	Верхняя треть плеча	Средняя треть плеча	Нижняя треть плеча
	<p>Канал образован медиальной и латеральной головками <i>m. triceps brachii</i> и плечевой костью, на которой имеется спиральной формы борозда — <i>sulcus nervi radialis</i>. У места отхождения глубокой артерии плеча встречается вставочный лимфатический узел</p>	<p>В канале <i>a. profunda brachii</i> делится на две конечные ветви — <i>a. collateralis media</i> и <i>a. collateralis radialis</i>. По выходе из канала <i>n. radialis</i> в сопровождении <i>vasa collateralia radialis</i> идет на некотором протяжении вдоль наружной поверхности плечевой кости, где он покрыт сзади латеральной межмышечной перегородкой и латеральной головкой трехглавой мышцы, а спереди — плечевой мышцей. Нерв лежит кнутри от сосудов</p>	

Название сосудов и нервов	Верхняя треть плеча	Средняя треть плеча	Нижняя треть плеча
<p><i>N. ulnaris</i> (из <math>C_8</math>, <math>Th_1</math>). Нерв на плече ветвей не дает</p>	<p><i>N. ulnaris</i> располагается кзади и кнутри от <i>a. brachialis</i>, причем отделен от нее влагалищем <i>v. basilica</i> и внутреннего кожного нерва предплечья</p>	<p><i>N. ulnaris</i> располагается на расстоянии примерно 2 см кнутри от <i>a. brachialis</i>; между нервом и артерией — <i>v. basilica</i> в отдельном влагалище. В средней трети нерв прободает внутреннюю межмышечную перегородку и в сопровождении <i>a. collaterals ulnaris superior</i> переходит в ложе <i>m. triceps brachii</i></p>	<p>Нерв располагается в ложе трехглавой мышцы (под собственной фасцией)</p>
<p><i>N. musculocutaneus</i> (из <math>C_5</math>—<math>C_6</math>). Иннервирует <i>mm. coracobrachialis, biceps brachii et brachialis</i></p>	<p>Нерв располагается между <i>m. coracobrachialis</i> и <i>caput breve m. bicipitis brachii</i></p>	<p>Нерв располагается между <i>m. biceps brachii</i> и <i>m. brachialis</i> примерно на 1,5 см кнаружи от плечевой артерии</p>	<p>Нерв располагается между <i>m. biceps brachii</i> и <i>m. brachialis</i>, у латерального края межмышечной щели</p>

## Топография сосудисто-нервных пучков области предплечья

Название сосудисто-нервных пучков	Верхняя треть предплечья	Средняя треть предплечья	Нижняя треть предплечья
<i>A. et vv. radiales, ramus superficialis n. radialis</i>	Сосуды проходят между <i>m. brachioradialis</i> (снаружи) и <i>m. pronator teres</i> (снутри), причем лежат сначала на <i>m. supinator</i> , затем на <i>m. pronator teres</i> , будучи прикрыты внутренним краем <i>m. brachioradialis</i> . Нерв — на расстоянии 0,5–2 см кнаружи от сосудов (расстояние зависит от уровня предплечья)	Сосудисто-нервный пучок проходит между <i>m. brachioradialis</i> (снаружи) и <i>m. flexor carpi radialis</i> (снутри), будучи прикрыт внутренним краем <i>m. brachioradialis</i> и располагаясь сначала на <i>m. flexor digitorum superficialis</i> , затем на <i>m. flexor pollicis longus</i> . Нерв — рядом с сосудами, кнаружи от них	Сосуды проходят в <i>sulcus radialis</i> между сухожилиями <i>m. brachioradialis</i> (снаружи) и <i>m. flexor carpi radialis</i> (изнутри), располагаясь на длинном сгибателе большого пальца и квадратном пронаторе. Нерв на границе средней и нижней трети переходит на тыл предплечья под сухожилием <i>m. brachioradialis</i>
	У внутреннего края <i>m. brachioradialis</i> на собственной фасции — беловатая полоска (белая линия Пирогова)		

Название сосудисто-нервных пучков	Верхняя треть предплечья	Средняя треть предплечья	Нижняя треть предплечья
<p><i>A. et vv. ulnares, n. ulnaris</i> (двигательными ветвями нерв снабжает на предплечье <i>m. flexor carpi ulnaris</i> и медиальную часть <i>m. flexor digitorum profundus</i>)</p>	<p>Сосуды и нерв располагаются на глубоком сгибателе пальцев, причем прикрыты спереди: сосуды — двумя слоями мышц, нерв — локтевым сгибателем кисти. Нерв располагается на расстоянии 1–2,5 см кнутри от артерии (расстояние зависит от уровня предплечья). В начальном отделе к <i>a. ulnaris</i> не всегда прилежит один или несколько вставочных лимфатических узелков (<i>nodi lymphatici antebrachii</i>)</p>	<p>Сосудисто-нервный пучок проходит между <i>m. flexor carpi ulnaris</i> (снутри) и <i>m. flexor digitorum superficialis</i> (снаружи), располагаясь на глубоком сгибателе пальцев</p> <p>Пучок прикрыт наружным краем локтевого сгибателя кисти и примыкает к поверхностному сгибателю пальцев. Нерв — рядом с артерией, кнутри от нее. У наружного края локтевого сгибателя на собственной фасции — беловатая полоска</p>	<p>Сосудисто-нервный пучок проходит в <i>sulcus ulnaris</i>, между сухожилиями <i>m. flexor carpi ulnaris</i> (снутри) и <i>m. flexor digitorum superficialis</i> (снаружи), располагаясь под глубоким листком фасции предплечья на глубоком сгибателе пальцев и квадратном пронаторе</p>



Название сосудисто-нервных пучков	Верхняя треть предплечья	Средняя треть предплечья	Нижняя треть предплечья
<p><i>N. medianus, a. et vv. medianae.</i> Нерв снабжает двигательными ветвями мышцы передней области предплечья, за исключением отмеченных выше, снабжаемых локтевым нервом, и <i>m. brachioradialis</i>, иннервируемого стволом лучевого нерва (до его деления)</p>	<p>Нерв проходит между двумя головками круглого пронатора, а по выходе из промежутка между этими головками перекрещивает спереди локтевую артерию</p>	<p>Нерв располагается между поверхностным и глубоким сгибателями пальцев</p>	<p>Нерв располагается в <i>sulcus medianus</i> между <i>m. flexor carpi radialis</i> (снаружи) и <i>m. flexor digitorum superficialis</i> (изнутри), причем спереди его нередко прикрывает <i>m. palmaris longus</i>, а позади него находятся сухожилия глубокого сгибателя пальцев</p>
<p><i>A. et vv. interossee anteriores, n. interosseus anterior</i></p>	<p>Сосудисто-нервный пучок располагается на межкостной перепонке, позади соприкасающихся краев глубокого сгибателя пальцев и длинного сгибателя большого пальца. Нерв обычно лежит кнаружи от артерии</p>		<p>Нерв проходит позади квадратного пронатора, в то время как артерия у верхнего края мышцы прободает межкостную перепонку и переходит на тыл предплечья, где участвует в образовании <i>rete carpi dorsale</i></p>

Название сосудисто-нервных пучков	Верхняя треть предплечья	Средняя треть предплечья	Нижняя треть предплечья
<p><i>Ramus profundus n. radialis</i> и его конечная ветвь — <i>n. interosseus posterior, a. et vv. interosseae posteriores</i></p>	<p>Глубокая ветвь лучевого нерва на большей части верхней трети располагается в <i>canalis supinatorius</i>, проходя в нем на тыл предплечья, где покидает канал через отверстие в <i>m. supinator</i>. Здесь нерв делится на мышечные ветви; одной из конечных ветвей является нерв глубокого слоя мышц тыла предплечья, который после отдачи веточек мышцам большого пальца получает название <i>n. interosseus posterior</i>. <i>A. interossea posterior</i> (с сопровождающими венами) появляется на задней поверхности предплечья у нижнего края <i>m. supinator</i>, кнутри от глубокой ветви лучевого нерва</p>	<p><i>N. interosseus posterior</i> (нерв глубокого слоя мышц предплечья) располагается в глубоком слое задней поверхности предплечья, между мышцами большого пальца (<i>mm. abductor pollicis longus, extensor pollicis brevis et extensor pollicis longus</i>) — снаружи и <i>m. extensor indicis</i> — изнутри (<i>mm. extensores digitorum et digiti minimi</i> — сзади). На протяжении средней трети предплечья нерв сопровождается одноименной артерией, расположенной кнутри от нерва</p>	<p>В проксимальной части нижней трети предплечья, ниже края <i>m. extensor pollicis brevis, n. interosseus posterior</i> лежит на межкостной перепонке. В дистальной части нерв располагается сначала по краю лучевой кости, а затем — на протяжении 4 см — на тыльной поверхности сс. Кзади от нерва находятся <i>m. extensor pollicis longus</i> и сухожилия <i>m. extensor digitorum</i>. Рядом с нервом, кнутри от него, проходит конечный отдел <i>a. interossea anterior</i> (<i>a. interossea posterior</i> здесь не сопровождает нерв и проходит в медиальной половине предплечья)</p>

## Топография сосудов и нервов в различных отделах области бедра

Название сосудов и нервов	Верхняя треть бедра	Средняя треть бедра	Нижняя треть бедра
<p><i>A. obturatoria</i> с одной или двумя сопровождающими ее венами, <i>n. obturatorius</i> (из <math>L_1-L_4</math>) (нерв снабжает двигательными ветвями приводящие мышцы бедра)</p>	<p>Сосудисто-нервный пучок появляется на бедре по выходе из <i>canalis obturatorius</i>. Располагается под <i>m. pectineus</i>. Взаимное расположение элементов пучка: снаружи и впереди — нерв, внутри и сзади — артерия, еще далее внутри — вена. Нерв делится (чаще по выходе из канала) на переднюю и заднюю ветви, из которых первая проходит спереди от <i>m. adductor brevis</i>, вторая — сзади</p>	<p><i>Ramus anterior n. obturatorii</i> отдает кожную ветвь, которая расположена под широкой фасцией у внутреннего (нижнего) края <i>m. adductor longus</i></p>	<p><i>Ramus cutaneus n. obturatorii</i>, располагаясь под широкой фасцией (где обменивается связями с бедренным нервом), дает веточки, пронизывающие фасцию и снабжающие кожу внутренней поверхности бедра</p>
		<p>Отмечаются связи между кожной ветвью запирающего нерва и ветвями бедренного нерва (в частности, <i>n. saphenus</i>): реже в средней трети, чаще в нижней трети бедра, в районе канала приводящих мышц</p>	
	<p><i>Ramus posterior n. obturatorii</i> тянется вдоль всего бедра, на передней поверхности малой и большой приводящих мышц</p>		

Название сосудов и нервов	Верхняя треть бедра	Средняя треть бедра	Нижняя треть бедра
<p><i>N. ischiadicus</i> (из <math>L_4-L_5, S_1-S_2</math>), <i>a. comitans n. ischiadici</i> с сопровождающими венами (на бедре нерв снабжает сгибающие и большую приводящую мышцы)</p>	<p>Седалищный нерв в проксимальной части верхней трети лежит под широкой фасцией в промежутке между нижним краем большой ягодичной и наружным краем двуглавой мышцы. Его положение соответствует вертикали, проходящей через границу между внутренней и средней третью линии, которая соединяет седалищный бугор с большим вертелом. В дистальной части верхней трети нерв прикрыт длинной головкой двуглавой мышцы</p>	<p>Седалищный нерв располагается под длинной головкой <i>m. biceps femoris</i></p>	<p>Седалищный нерв располагается между <i>mm. semitendinosus et semimembranosus</i> (изнутри) и <i>m. biceps femoris</i> (снаружи)</p>
	<p>На протяжении всего бедра седалищный нерв лежит на задней поверхности <i>m. adductor magnus</i>. Вдоль нерва идет сопровождающая его артерия (<i>a. comitans n. ischiadici</i>), а также другие артерии, участвующие в кровоснабжении нерва; эти артерии в верхней трети бедра располагаются обычно позади нерва, в средней и нижней трети бедра — впереди нерва</p>		

## Топография сосудов и нервов в различных отделах области голени

Название сосудов и нервов	Верхняя треть голени	Средняя треть голени	Нижняя треть голени
<p><i>A. et vv. tibiales anteriores, n. fibularis profundus</i> (артерия появляется в передней области голени через отверстие в межкостной перепонке; нерв на голени снабжает двигательными ветвями разгибательные мышцы)</p>	<p>Сосудисто-нервный пучок располагается между <i>m. tibialis anterior</i> (изнутри) и <i>m. extensor digitorum longus</i> (снаружи). На собственной фасции голени соответственно положению сосудисто-нервного пучка [т. е. на расстоянии 4 см кнаружи от <i>crista (margo anterior) tibiae</i>] — беловатая полоска. Нерв располагается кпереди от артерии</p>	<p>Сосудисто-нервный пучок располагается между <i>m. tibialis anterior</i> (изнутри) и <i>m. extensor hallucis longus</i> (снаружи).</p>	
	<p>Сосудисто-нервный пучок лежит на межкостной перепонке голени. В 1/3 случаев по ходу артерии (на границе верхней и средней трети голени) встречается вставочный лимфатический узелок (<i>nodus lymphaticus tibialis anterior</i>)</p>	<p>Беловатая полоска на фасции соответственно положению сосудисто-нервного пучка находится на расстоянии 2,5–3 см кнаружи от <i>crista (margo anterior) tibiae</i></p>	<p>Беловатая полоска на фасции находится на расстоянии 1,5–2 см кнаружи от <i>crista (margo anterior) tibiae</i>. Нерв располагается кнутри от артерии. Сосудисто-нервный пучок лежит в проксимальной части нижней трети голени на межкостной перепонке, в дистальной части — на большеберцовой кости</p>

Название сосудов и нервов	Верхняя треть голени	Средняя треть голени	Нижняя треть голени
<i>A. et vv. tibiales posteriores, n. tibialis</i> (на голени нерв снабжает всю группу сгибающих мышц)	Сосуды и нерв располагаются между двумя пластинками глубокого листка фасции голени в <i>canalis cruropopliteus</i> (Грубера); этот канал образуют мышцы: спереди — <i>m. tibialis posterior</i> , снутри — <i>m. flexor digitorum longus</i> , снаружи — <i>m. flexor hallucis longus</i> , сзади — <i>m. soleus</i>		Сосуды и нерв располагаются во влагалище, образованном глубокой фасцией голени, в промежутке между ахилловым сухожилием и <i>m. tibialis posterior</i>
	На всем протяжении голени нерв лежит кнаружи от артерии и сопровождающих ее вен, причем сосуды заключены в отдельном влагалище, отделяющем их от нерва		
	Кнаружи от нерва проходит <i>a. fibularis</i> (ветвь <i>a. tibialis posterior</i> )	По ходу артерии в 1/4 случаев встречается вставочный лимфатический узелок ( <i>nodus lymphaticus tibialis posterior</i> )	
<i>N. fibularis superficialis</i> (двигательные ветви нерва снабжают малоберцовые мышцы)	Нерв проходит в <i>canalis musculoperoneus superior</i> (между малоберцовой костью и двумя головками <i>m. fibularis longus</i> )	Нерв лежит на передней поверхности короткой малоберцовой мышцы, между ней и длинной малоберцовой мышцей, затем прободает последнюю и располагается под собственной фасцией голени. В дистальной части средней трети или в нижней трети нерв выходит из канала, прободая собственную фасцию голени. Беловатая полоска на фасции соответственно положению нерва (по выходе его из канала) находится на расстоянии	Нерв располагается поверхностно, на собственной фасции голени, в желобке между передней и наружной группой мышц голени. В нижней трети голени или в области голеностопного сустава нерв делится на конечные ветви: <i>nn. cutanei dorsales medialis</i> и <i>intermedius</i>

Название сосудов и нервов	Верхняя треть голени	Средняя треть голени	Нижняя треть голени
		примерно 4 см кнаружи от <i>margo anterior tibiae</i> (вблизи границы между средней и нижней третью голени)	
<i>A. et vv. fibulares</i>	Сосуды располагаются в <i>canalis cruroperoneus</i> кнаружи от <i>n. tibialis</i> . На границе со средней третью, у входа в <i>canalis musculoperoneus inferior</i> , в 1/3 случаев встречается на артерии вставочный лимфатический узелок Жданова ( <i>nodus lymphaticus peroneus</i> )	Сосуды располагаются в <i>canalis musculoperoneus inferior</i> (между малоберцовой костью и <i>m. flexor hallucis longus</i> )	

## Скелетотопия сердца и сосудов грудной полости

Название органа	Передняя грудная стенка	Тела позвонков
<b>Сердце</b>		
Правое венозное отверстие	Правее срединной линии, на линии, соединяющей нижние края <i>IV</i> реберных хрящей	<i>Th<sub>4</sub></i>
Левое венозное отверстие	Левее срединной линии, на линии, соединяющей грудные концы <i>III</i> межреберных промежутков	<i>Th<sub>7</sub></i>
Правое артериальное отверстие	Второе межреберье слева, вблизи грудины	<i>Th<sub>4</sub></i>
Левое артериальное отверстие	Несколько левее срединной линии на уровне середины <i>III</i> реберного хряща	<i>Th<sub>7</sub></i>
<b>Восходящая аорта</b>		
Начало	<i>III</i> межреберный промежуток (позади грудины)	<i>Th<sub>7</sub></i>
Переход в дугу аорты	Прикрепление <i>II</i> правого реберного хряща к грудине	<i>Th<sub>4</sub></i>
<b>Легочный ствол</b>		
Начало	Прикрепление <i>III</i> левого реберного хряща к грудине	<i>Th<sub>4</sub></i>
Бифуркация	<i>II</i> межреберный промежуток слева	<i>Th<sub>5</sub></i>
<b>Верхняя полая вена</b>		
Формирование	Прикрепление <i>I</i> правого реберного хряща к грудине	<i>Th<sub>1</sub></i> или межпозвоночный диск <i>Th<sub>1</sub> – Th<sub>4</sub></i>
Устье	Прикрепление <i>III</i> правого реберного хряща к грудине	<i>Th<sub>4</sub></i>



Название органа	Передняя грудная стенка	Тела позвонков
<b>Нижняя полая вена</b>		
Устье	V межреберный промежуток справа	$Th_9$
<b>Дуга аорты</b>		
Высшая точка	Центр рукоятки грудины	$Th_4$ или межпозвоночный диск $Th - Th_4$
Переход в нисходящую аорту	II межреберный промежуток слева	$Th_4$ или $Th_5$
Устье в. <i>azygos</i>	II реберный хрящ справа	$Th_4$ или межпозвоночный диск $Th_4 - Th_5$

### Скелетотопия сосудов и нервов забрюшинного пространства

Название сосуда	Передняя брюшная стенка	Тела позвонков
<i>Aorta abdominalis</i>		
Начало		$Th_{12}$
Бифуркация		$L_4$ или межпозвоночный диск $L_4 - L_5$
<i>Truncus coeliacus</i>	На 2–3 см книзу от верхушки мечевидного отростка по срединной линии	$Th_{12}$ или межпозвоночный диск $Th_{12} - L_1$
<i>Arteria mesenterica superior</i> (начало)		Межпозвоночный диск $Th_{12} - L_1$ или $L_1$
<i>Arteria renalis</i> (начало)		$L_1$ или межпозвоночный диск $L - L_1$ или $L_2$

Название сосуда	Передняя брюшная стенка	Тела позвонков
<i>Arteria mesenterica inferior</i> (начало)		$L_3$
<i>Vena cava inferior</i> (формирование)		Межпозвоночный диск $L_4-L_5$
<i>Plexus solaris</i>	Вершина прямого угла правого эпигастрального треугольника, образованного срединной линией, правой реберной дугой и правой половиной линии, соединяющей передние концы хрящей девярых ребер	$Th_{12}$ и межпозвоночный диск $Th_{12}-L_1$

# РЕКОМЕНДУЕМАЯ ЛИТЕРАТУРА

---

## ОСНОВНАЯ ЛИТЕРАТУРА

1. *Анатомия человека. В 2-х томах / Под ред. М.Р. Сапина. — М.: Медицина, 2007.*
2. *Сапин М.Р., Билич Г.Л. Анатомия человека. Учебник в 3-х томах. — М.: ГЭОТАР, 2012.*
3. *Анатомия человека / Под ред. С.С. Михайлова, Л.Л. Колесникова. — М.: Медицина, 2012.*
4. *Гайворонский И.В. Нормальная анатомия человека. Учебник. В 2-х томах. — СПб.: СпецЛит, 2013.*
5. *Билич Г.Л., Крыжановский В.А. Анатомия человека. Атлас. В 3-х томах. — М.: ГЭОТАР, 2012.*
6. *Синельников Р.Д., Синельников Я.Р., Синельников А.Я. Атлас анатомии человека: В 4-х томах. М.: Новая Волна, 2007.*

## ДОПОЛНИТЕЛЬНАЯ ЛИТЕРАТУРА

1. *Гайворонский И.В. Анатомия центральной нервной системы / И. В. Гайворонский. — СПб., 1995.*
2. *Островерхов Г.Е. Оперативная хирургия и топографическая анатомия / Г.Е. Островерхов, Д.Н. Лубоцкий, Ю.М. Бомаш. — М.: Медицина, 1998.*
3. *Кованов В.В. Хирургическая анатомия конечностей человека / В.В. Кованов, А.А. Травин. — М.: Медицина, 1983.*

4. *Кованов В.В.* Хирургическая анатомия фасций и клетчаточных пространств человека / В.В. Кованов, Т.И. Аникина. — М.: Медицина, 1961.
5. *Долго-Сабуров Б.А.* Анастомозы и пути окольного кровообращения у человека / Б.А. Долго-Сабуров. — Л.: Медгиз, 1956.
6. *Золотарева Т.В.* Хирургическая анатомия головы / Т.В. Золотарева, Г.Н. Топоров. — М.: Медицина, 1968.
7. *Иванов Г.Ф.* Основы нормальной анатомии человека: в 2-х томах / Г.Ф. Иванов. — М.: Медгиз, 1949.
8. *Лубоцкий Д.Н.* Основы топографической анатомии / Д.Н. Лубоцкий. — М.: Медгиз, 1953.

# УСЛОВНЫЕ ОБОЗНАЧЕНИЯ

---

## Обозначение ветвей сосудов и нервов

Ветви 1-го порядка

Ветви 2-го порядка

Ветви 3-го порядка

Ветви 4-го порядка

Ветви 5-го порядка

Ветви 6-го порядка

## Сокращения

**АИ** — афферентная иннервация

**ЭИ** — эфферентная иннервация

**ЭПИ** — эфферентная парасимпатическая иннервация

**ЭСИ** — эфферентная симпатическая иннервация

# ОГЛАВЛЕНИЕ

---

<b>Артрология</b> .....	3
Общая артрология.....	3
Частная артрология.....	6
<b>Краниология</b> .....	34
Онтогенез черепа .....	34
Мозговой отдел черепа .....	37
Лицевой отдел черепа .....	46
Изменчивость черепа.....	57
<b>Миология</b> .....	59
Голова .....	59
Шея.....	73
Грудь.....	86
Живот .....	92
Спина.....	97
Верхняя конечность.....	111
Нижняя конечность.....	131
Обзор движений в суставах.....	154
<b>Спланхнология</b> .....	159
Общая спланхнология .....	159
Пищеварительная система .....	164
Дыхательная система .....	183
Мочевые органы .....	193
Половые органы.....	197
Эндокринная система.....	205
Лимфоидная система.....	208

<b>Центральная нервная система</b> .....	211
Спинной мозг .....	211
Продолговатый мозг .....	218
Мост .....	224
Мозжечок .....	230
Средний мозг .....	233
Промежуточный мозг .....	238
Конечный мозг .....	249
Проводящие пути центральной нервной системы .....	260
<b>Периферическая нервная система</b> .....	273
Черепные нервы .....	273
Сплетения спинномозговых нервов .....	281
<b>Органы чувств</b> .....	296
Орган зрения .....	296
Преддверно-улитковый орган .....	298
Кожа .....	300
Молочная железа .....	304
<b>Сердечно-сосудистая система</b> .....	305
Сердце .....	305
Артерии .....	308
Вены .....	350
Артериальные анастомозы .....	360
Артериальные сети .....	381
Венозные анастомозы .....	383
<b>Топография</b> .....	392
Клетчаточные пространства тела .....	392
Мышечные борозды, каналы и треугольники .....	442
Топография основных сосудисто-нервных пучков .....	455
<b>Рекомендуемая литература</b> .....	471
<b>Условные обозначения</b> .....	473

Учебное издание



EAS

Калмин Олег Витальевич

**АНАТОМИЯ ЧЕЛОВЕКА В ТАБЛИЦАХ И СХЕМАХ  
УЧЕБНОЕ ПОСОБИЕ**

Ответственные редакторы	<i>О. Морозова, Н. Калиничева</i>
Технический редактор	<i>Г. Логвинова</i>
Выпускающий редактор	<i>Н. Калиничева</i>

Сдано в набор 27.07.2015  
Подписано в печать 24.09.2015.  
Формат 84x108 1/32. Бумага офсетная.  
Тираж 2 500 экз. Заказ № 756.

Сайт издательства: [www.phoenixrostov.ru](http://www.phoenixrostov.ru)  
Интернет-магазин: [www.phoenixbooks.ru](http://www.phoenixbooks.ru)

ООО «Феникс»  
344011, г. Ростов-на-Дону, ул. Варфоломеева, 150  
Тел. (863) 261-89-59, факс (863) 261-89-50

Отпечатано с готовых диапозитивов в ЗАО «Книга»  
344018, г. Ростов-на-Дону, ул. Советская, 57.

Качество печати соответствует предоставленным диапозитивам





*Издательство*  
**ЕНИКС**

344011, г. Ростов-на-Дону,  
ул. Варфоломеева, 150  
Тел.: (863) 261-89-50;  
[www.phoenixrostov.ru](http://www.phoenixrostov.ru)

- ◆ Около 100 новых книг каждый месяц.
- ◆ Более 6000 наименований книжной продукции собственного производства.

#### ОСУЩЕСТВЛЯЕМ:

- ◆ Оптовую и розничную торговлю книжной продукцией.

#### ГАРАНТИРУЕМ:

- ◆ Своевременную доставку книг в любую точку страны, ЗА СЧЕТ ИЗДАТЕЛЬСТВА ж/д контейнерами.
- ◆ МНОГОУРОВНЕВУЮ систему скидок.
- ◆ РЕАЛЬНЫЕ ЦЕНЫ.
- ◆ Надежный ДОХОД от реализации книг нашего издательства.

### **ТОРГОВЫЙ ОТДЕЛ**

344011, г. Ростов-на-Дону, ул. Варфоломеева, 150

**Контактные телефоны:**

Тел.: (863) 261-89-53, 261-89-54, 261-89-55  
261-89-56, 261-89-57, факс. 261-89-58

**Начальник Торгового отдела**

*Аникина Елена Николаевна*

Тел.: (863) 261-89-53, [torg153@aanet.ru](mailto:torg153@aanet.ru)

**Уважаемые коллеги,  
имеющие успешный опыт  
редакционно-издательской деятельности  
(не менее 2-х лет)  
и обладающие востребованным  
редакционным материалом!**

Крупнейшее в России региональное издательство «Феникс» (г. Ростов-на-Дону) предлагает Вам совместное издание на взаимовыгодных условиях научно-популярной, справочной, деловой, учебной (НПО, СПО, ВШ), учебно-методической, подарочной, сувенирной, детской литературы, словарей, энциклопедий, нотных изданий.



**Стоматология. Введение  
в эндодонтию**

ISBN 978-5-222-23971-1



**Стоматология.  
Организация  
стоматологической  
помощи**

ISBN 978-5-222-23527-0




**ИСТОРИЯ  
ФАРМАЦИИ**

**История фармации**  
ISBN 978-5-222-25462-2



**ИНФОРМАТИКА  
ДЛЯ ВРАЧЕЙ**

**Информатика для врачей**  
ISBN 978-5-222-23842-4



Стоматология. Введение  
в ортопедическую  
стоматологию

ISBN 978-5-222-23529-4



Стоматология. Введение  
в хирургическую  
стоматологию

ISBN 978-5-222-23530-0



Русский язык и культура  
речи

ISBN 978-5-222-25360-1



История  
медицины

История медицины


ISBN 978-5-222-24454-8





222462c





PTBKKV

ISBN 978-5-222-26694-6



7 8522 26694 6