28.3
О-61

ТИББИЁТ ОЛИЙ БИЛИМГОҲЛАРИ ТАЛАБАЛАРИ УЧУН

ЎҚУВ АДАБИЁТИ

ОДАМ АНАТОМИЯСИ

28.8

О-27 | 1993/2723

Журойбердиев Р.Э.
во Бишкалар
Орам анатомия
СИ

Т. | 672 б

1993/2723

ТИББИЁТ ОЛИЙ БИЛИМГОҲЛАРИ ТАЛАБАЛАРИ УЧУН
ЎҚУВ АДАБИЁТИ

Р. Э. ХУДОЙБЕРДИЕВ, Н. К. АҲМЕДОВ
Ҳ. З. ЗОҲИДОВ
Р. А. АЛАВИ, С. А. АСОМОВ

ОДАМ АНАТОМИЯСИ

Ўзбекистон Республикаси Соғлиқни сақлаш вазирлигининг Ўқув юртлари Бош бошқармаси тиббиёт олий билимгоҳлари талабалари учун дарслик сифатида тавсия этган

ҚАЙТА ИШЛАНГАН ВА ТЎЛДИРИЛГАН УЧИНЧИ НАШРИ

Ўзбекистонда хизмат кўрсатган фан арбоби, профессор
С. А. ДОЛИМОВ таҳрири остида

Тошкент
Ибн Сино номидаги нашриёт-матбаа бирлашмаси
1993

УДК
28.86



О — 27 **Одам анатомияси:** Тиббиёт олий билимгоҳлари талабалари учун дарслик/Р. Э. Худойбердиев, Н. К. Аҳмедов, Ҳ. З. Зоҳидов ва бошқ.; С. А. Долимов таҳрири остида.— 3-қайта ишланган ва тўлдирилган нашри.— Т.: Ибн Сино номидаги нашриёт-матбаа бирлашмаси, 1993.— 672б.: расм.— (Тиббиёт олий билимгоҳлари талабалари учун ўқув адабиёти).

Ушбу дарслик Ўзбекистон Республикаси Соғлиқни сақлаш вазирлиги томонидан тиббиёт олий билимгоҳлари талабалари учун тавсия этилган бўлиб, унда талабалар тиббиётнинг энг муҳим фани ҳисобланган анатомия ва морфологияга оид янгиликлар билан яқиндан танишадилар.

Муаллифлар ушбу дарсликда ҳар бир аъзонинг, қолаверса анатомик системаларнинг тузилишини, эмбрионал ўсишнинг ёш ва жинсга қараб ўзгариб туришини тушунарли ва қизиқарли қилиб баён қилишга ҳаракат қилганлар. Китобнинг ҳар бир боби атрофлича кенгайтирилган, ички аъзоларнинг анатомик тузилишини, уларнинг қон томирлар ва нервлар билан қандай қилиб таъминланганлигини яққол тасвирлаб берганлар. Шунингдек синдесмология, нерв системаси, автоном-вегетатив нерв системаси бўлимлари қайта ишланган ва анча тўлдирилган.

Анатомия человека: (Учебник для студентов медицинских институтов).

1. Худойбердиев Р. Э. ва бошқ.

ББК 28.86я73

1909000000—001
X ——————— 88—92
M354 (04) — 93

ISBN 5—638—00—621—4

© Р. Э. Худойбердиев, Н. К. Аҳмедов, Ҳ. З. Зоҳидов, Р. А. Алави, С. А. Асомов, 1993

Мазкур китоб Ўзбекистон Республикаси Соғлиқни сақлаш вазирлиги томонидан тиббиёт олий билимгоҳлари учун дарслик сифатида тавсия этилиб, 1964 ва 1968 йилларда икки жилд қилиб нашр этилган эди. Ўтган давр ичида олинган хатлар ва билдирилган фикрлар дарсликнинг ғоят зарур эканлигини кўрсатди. Асар муаллифларига ва бевосита Ўзбекистон Республикасининг Ибн Сино номидаги нашриётига талабалар ва анатомия фанининг муаллимлари томонидан юборилаётган мактублар, ижобий фикрлардан маълум бўлдики, мазкур дарсликдан фақат Ўзбекистондаги тиббиёт олий билимгоҳлари талабаларигина эмас, балки қардош Қирғизистон, Туркманистон ва Тожикистон тиббиёт олий билимгоҳларида ўқиётган ўзбек талабалари, фармацевтика, жисмоний тарбия ва педагогика олий билимгоҳларининг талабалари ҳам фойдаланишар экан. Бу эса дарсликнинг ниҳоятда зарур эканлигидан далолат беради.

Дарслик педагогика соҳасида бой тажрибаси бўлган олимлар томонидан ёзилган, шу туфайли, бу дарслик республикамизнинг узоқ ноҳияларидан ўқишга келган ва рус тилини ҳали у қадар тўла ўзлаштирмаган ёшлар учун анатомия фанини эгаллашида, шубҳасиз, катта ёрдам беради.

Тиббиёт соҳасининг атоқли мутахассисларидан Ўзбекистон ФА академиги К. А. Зуфаров, Россия тиббиёт фанлари академияси мухбир аъзоси Ж. Н. Маҳсумов, Ўзбекистон ФА мухбир аъзолари А. А. Аскаров, Н. И. Исмоилов, республикада хизмат кўрсатган фан арбоби А. С. Содиков ва бошқаларнинг дарсликка берган баҳолари бунинг исботидир.

Дарсликни Ўзбекистон Республикаси Соғлиқни сақлаш вазирлигининг Ўқув юртлари Бош бошқармаси тиббиёт олий билимгоҳлари учун дарслик сифатида тавсия этган. Ўтган давр ичида бошқа фанлар қаторида анатомия фани ҳам тобора ривожланди, шунга кўра китобнинг айрим боблари қайта ишланиб, унга анчагина қўшимчалар киритилди.

Дарсликнинг учинчи нашри ҳам талабалар, муаллимлар ва шифокорлар томонидан мамнуният билан қутиб олинади, деган умиддамиз.

УЧИНЧИ НАШРГА СЎЗ БОШИ

Жумҳуриятимизда ўзбек тилига Давлат тили мақоми берилиб, Қонун чиқарилганига ҳам икки йилдан ошди. Бу Қонун олий ўқув юртларида талабаларга дарс бериш ва ўқув-методик ишларнинг Давлат тилида олиб борилишини талаб қилади. Ҳаммага маълумки, жумҳуриятимиздаги тиббиёт олий ўқув юртлари ўзбек тилида чоп этиладиган дарсликларга ва бошқа ўқув қуролларига муҳтож. Тиббиёт билимгоҳлари дастуридаги фанларнинг энг муҳими анатомия фанидир, бу фанни талабалар биринчи ва иккинчи курсларда эгаллайдилар ва анатомия фанидан давлат имтиҳони топширадилар.

Китобнинг учинчи нашри анатомия фанининг янги дастури асосида тузилган ва анатомик-морфологик янгиликлар билан бойитилган. Китоб муаллифларидан бири марҳум профессор Ҳ. З. Зоҳидов қаламига мансуб боблар профессор Р. Э. Худойбердиев ва доцент С. А. Асомов томонидан қайта кўриб чиқилди, тўлдирилди.

Китобдаги атамалар Жаҳон анатомия Анжуманида ва 1956 йилда Анатомлар жамиятининг Харьков шаҳрида ўтказилган пленумида қабул қилинган.

Дарсликнинг учинчи нашрига қуйидаги янгиликлар киритилган:

1. Одам танасидаги ҳар бир аъзо ва системалар тузилишига кўра ҳозирги замон морфологиясининг ёш ва жинсга қараб текширилган, умумий қабул қилинган ўзгаришлари киритилган.

2. Дарсликнинг ҳар бир боби атрофлича кенгайтирилган.

3. Ички аъзоларнинг анатомик тузилиши, уларнинг қон томирлари ва нервлар билан таъминланиши ҳақида батафсил маълумот берилган.

4. Синдесмология, нерв системаси, автоном-вегетатив нерв системаси қайта ишланган ва тўлдирилган.

Қўлингиздаги дарсликка умумий қисм, остеология ва ангиология (Н. К. Аҳмедов), синдесмология (Ҳ. З. Зоҳидов, Р. Э. Худойбердиев); миология, нафас аъзолари, ички секреция безлари, сезги аъзолари, лимфа системаси, иммун системасига кирувчи ва қон ишлаб чиқарувчи аъзолар (Р. Э. Худойбердиев), ҳазм аъзолари, вена системаси (Р. А. Алави), сийдик-таносил аъзолари, нерв системаси, вегетатив нерв системаси (Ҳ. З. Зоҳидов, С. А. Асомов) бўлимлари киритилган. Китобда келтирилган расмлар мавжуд анатомия дарсликларидан (М. Г. Привес, А. В. Краев ва б.) олинди. Дарсликни умумлаштириб нашрга тайёрлашда проф. Р. Э. Худойбердиевнинг хизмати катта бўлди.

Ўзбекистон Республикасида хизмат кўрсатган фан арбоби, тиббиёт фанлари доктори, проф. С. А. ДОЛИМОВ

КИРИШ

АНАТОМИЯ ФАНИ

Одам анатомияси (анатомия юнонча anatomeo — кесаман сўзидан олинган) одам организмининг шаклини, тузилишини, унинг ривожланиш жараёнини ўрганадиган фандир. Бу фан ҳар бир аъзони жинсий тафовутлар жиҳатидан, шунингдек атроф-муҳитнинг аъзолар тузилиши ҳамда вазифасига бўлган таъсирини ўрганади.

Қадимий анатомия фани аъзоларни алоҳида-алоҳида ўрганиб келган, уларнинг ўзаро муносабатларини, организмнинг бир бутунлигини ҳисобга олмасдан, фақат далилларни тўплаш билан чегараланган. Ҳозирги даврда эса бу фан аъзоларнинг ўзаро муносабатларини, уларнинг бир системага бирлашиш қонуниятларини диалектика қонунларига асосланган ҳолда ўрганади, организмнинг ягона система эканлигини, унинг ташқи муҳит билан чамбарчас боғлиқлигини, аъзоларнинг шакли билан функциясининг бир-бирига бевосита алоқадор эканлигини назарда тутади.

Одам организми тузилишига кўра мураккаблиги, меҳнатга лаёқатлилиги билан ҳайвонлар организми тузилишидан тубдан фарқ қилади. Ана шу тузилиш, ривожланиш қонуниятларини унинг эволюцион тараққиёт қонунлари — филогенезига (phylon — авлод, genesis — тараққиёт) таққосланган ҳолда ҳамда одам ҳолатига ўтиш жараёни — антропогенези (antropos — одам)ни ўрганади. Бу билан *қиёсий* ёки *солиштирма анатомия* шуғулланади.

Организмнинг пайдо бўлишини, туғилгунча она қорнида ўсиб, ривожланиб боришини *эмбриология* (эмбриогенез — embryon — муртак, куртак) ўрганса, туғилгандан бошлаб то ҳаётининг охиригача бўлган даврни *«ёшга доир» анатомия* ўрганади.

Организм тузилишининг жинсий хусусиятлари, жинсий тафовутлари ва уларнинг ўзига хос томонлари ҳам анатомия ўрганадиган масалалар жумласига киради.

Анатомия шу билан бирга аъзоларнинг индивидуал хусусиятларини, уларнинг ўзаро муносабатларини, жойлашиш — топографиясини ҳам ўрганади. Одам организмининг эмбрионлик давридаги ва айниқса туғилгандан кейинги ривожланиши муҳитнинг таъсири билан ўзига хос хусусиятларни касб этади. Организмнинг шаклланиши ва ривожланишига, шунингдек, одамлар яшаб турган муҳитнинг иқлимий-географик шароити, ижтимоий тузум каби омиллари ҳам таъсир этади. Бу таъсирларни *антропология* фани ўрганади.

Одам организми аъзоларининг тузилиши уларнинг вазифаларига боғлиқ ҳолда шаклланиб боради. Бу боғлиқликларни ўрганиш *функционал анатомия* фанининг вазифасидир.

Физиология (юнонча physis — табиат ва *logos* — фан, таълимот сўзларидан олинган) эса организмни, аъзолар системаси ва алоҳида аъзоларни, тўқималар, ҳужайраларнинг ҳаётий фаолиятини ўрганиш билан шуғулланади. Физиология бу хусусиятларни ўрганишда ёшга, жинсга ва атроф-муҳитнинг организмга таъсирига ҳам аҳамият беради. Шу жиҳатдан ҳам анатомия билан физиология фанлари ўзаро боғланган бўлиб, биологиянинг ажралмас қисмидир. Биологияда морфология фани (юнонча — morphe шакл сўзидан олинган) организм ҳамда аъзоларнинг тузилиши ва шаклларини ўрганса, физиология фани уларнинг ҳаётий вазифаларини ўрганиш билан шуғулланади.

Аъзоларнинг ички тузилишини, уларни ташкил қилган тўқималар, ҳужайраларни ўрганиш билан *гистология* фани шуғулланади. Аъзоларнинг касаллик ҳолатидаги тузилишини ўрганиш билан эса *патологик* анатомия шуғулланади.

Одам анатомиясини ўзлаштиришни осонлаштириш учун бу фан шартли равишда бир неча системага ажратиб ўрганилади (*систематик анатомия*).

Систематик анатомия суяклар қисми — *остеология*, суякларнинг ўзаро бирлашиши (бўғимларни ўрганадиган қисми — *синдесмология*), мускуллар — *миология*, ички аъзолар системаси — *спланхнология*, қон томирлар системаси — *ангиология*, ички секрет безлар қисми — *эндокринология*, сезги аъзолари — *эстезиология* ва ниҳоят, нерв системаси — *неврология* бўлимларидан иборат. Улар аъзоларнинг тузилишини, шаклини, уларнинг ўзаро муносабатларини ўрганишда қўлланилади.

Топографик анатомия эса аъзоларнинг тузилиши, шаклидан ташқари уларнинг ўзаро муносабатларини, чегарасини ва проекцияларини ўрганади.

Шундай қилиб, анатомия фани одам организмининг тузилиши ва функцияларини уларнинг эволюцион ривожланиш асосларига боғлаб, атроф-муҳит таъсирида шаклланиш қонуниятлари билан биргаликда ўрганади. Уларнинг ёшга, яшаш шароитига ва вазифаларига қараб ривожланишини эса диалектик қонуниятларга асосланган ҳолда ўрганади.

Булардан ташқари, анатомия майиб-мажруҳ бўлиб туғилган болалар организмининг тузилишини (тератология юнонча — teratos), бола туғилгандан бошлаб қарилик давригача бўлган вақтдаги организмдаги морфологик ўзгаришларни ҳам (ёшга қараб) ўрганади. Организмнинг касаллик давридаги анатомиясини эса патологик анатомия (patos — хасталик, азоб чекиш), шу билан бирга мускулларнинг қисқаришини (динамикасини) динамик анатомия ёки спорт анатомияси ўрганади.

АНАТОМИЯНИ ЎРГАНИШ УСУЛЛАРИ

Асосий ўрганиш усулларини билмай туриб анатомияни билиш ва у ҳақда етарли маълумот олиш мумкин эмас.

Одам анатомиясини мурда устида ўрганиш лозим. Лекин айни вақтда тиббиёт ходимларининг тирик одам билан муносабатда бўлишини ҳам эътиборга олмоқлик даркор. Одам организми ва аъзоларининг тузилиши, топографияси мурда устида ўрганилганда турли усуллардан фойдаланилади. Тирик одамларда эса мавжуд бўлган техника воситаларидан фойдаланган ҳолда физиологик усуллар қўлланиб ўрганилади. Булар қуйидагилар:

1. *Антропометрик усулда* гавданинг узунлиги, кенглиги ва оғирлиги ўлчанади, олинган маълумотлар организмнинг айрим бўлакларига таққосланиб, ўсиши ёки ўзгариши кузатиб борилади.

2. Кесиб очиш йўли билан *препаратлар* (preparate) *ясаш усули*.

3. *Арралаш усулини* биринчи марта Н. И. Пирогов қўллаган. У дастлаб мурдани қаттиқ музлатиб, сўнгра ўрганиш керак бўлган организм бўлагини қаватма-қават қилиб арралаган. Бу усулда аъзолар топографиясини аниқроқ ўрганиш мумкин.

4. *Инъекция усули* (injectio — лотинча қуяман) — ичи кавак аъзоларга, қон томирларга турли хил кимёвий буёқлар юбориб ўрганилади.

5. *Ёритиш, равшанлаштириш усули*. Бунинг учун аъзони бирорта кислота ёки ишқор суюқлигига солиб кузатилади. Вақт ўтиши билан ҳар хил тўқималар нурларнинг турлича синиши натижасида бир-биридан ажралиб кўринади.

6. *Коррозия ёки емириш усули* — ичи бўш аъзолар ичи тез қотадиган модда билан тўлдирилиб, сўнгра уни турли кислота ёки ишқорлар суюқлигига солинса, аъзо тўқималари емирилади ва бўшлиғига юборилган модда аъзолар шаклини сақлаб қолади.

7. *Рентген нури ёрдамида ўрганиш усули*. К. Рентген нури кашф этилгандан буён (1895) қўлланилади. Бу усул тирик одам тузилишини ўрганишга кенг имкон беради. Рентген нурлари ёрдамида суяклар тузилишини, айниқса унинг тараққий этишини кузатиш мумкин. Ичи кавак аъзолар рентген нурларини ушлаб қололмайди. Шунинг учун уларга рентген нурини тутиб қолувчи кимёвий моддалар юбориб, экранда кўриш (рентгеноскопия) ёки расмини олиш (рентгенография) йўли билан ўрганилади.

8. *Пайпаслаб* (palpatio) *ўрганиш усули*.

9. *Перкуссия* (percussio) — *бармоқ ёки болғача билан уриб аниқлаш усули*.

Бу икки усул касални кўриш пайтида қўлланилиб, аъзо чегараларини ўрганишда кенг фойдаланилади.

10. *Аускультация* (auscultatio — эшитиб кўриш) *усули* — махсус эшитув асбоблари ёрдамида аъзолар (юрак ва ўпка)нинг ишлаб турган пайтидаги товуши эшитилади. Бу усул аъзоларнинг нормал ёки касаллик ҳолатини аниқлашда катта ёрдам беради.

11. *Микроскопда кўриб ўрганиш усули*. Бу усулда аъзоларнинг нозик тузилишлари махсус буёқлар билан бўялиб, микроскоплар ёрдамида ўрганилади.

УМУМИЙ ҚИСМ

АНАТОМИЯ ФАНИНИНГ ҚИСҚАЧА ТАРИХИ

Анатомия фани бошқа фанлар қатори жуда узоқ ривожланиш йўлини босиб ўтди. Аммо қадим замонларда ҳукм сурган диний ақидаларга кўра, мурдаларни кесиб ўрганиш гуноҳ ҳисобланган. Шунинг учун мурдаларни кесиб ўрганишга интилганлар ҳатто ўлим жазосига ҳам ҳукм этилган. Бинобарин, одам организмини ёриб ўрганиш илмий тиббиёт давридан анча кейинрок бошланган. Лекин қадимий Мисрда ва Вавилонда эрамиздан III — II минг йил олдин кўзга кўринган шахсларнинг мурдаларини мумиёлаш одат бўлганлиги сабабли, баъзи бир аъзоларнинг тузилиши тўғрисида юзаки бўлса ҳам маълумотлар бўлган. Жумладан, ҳинд табиби Бхаскара Бхатше эрамиздан аввалги X асрга мансуб бўлган. «Анатомия тарғиботи» асарида аъзолар, мускуллар, қон томирлар ва нервлар тўғрисида юзаки маълумотларни тўплаган.

Анатомиянинг ҳақиқий ривожланиш даври қадимий юнонлар мамлакатидан бошланган. Юнонистонда руҳонийлар ҳукмрон бўлганлиги туфайли кўпгина фанлар қатори тиббиёт фани ҳам яхши ривожланган: жумладан, Кос ва Книдос мактаблари ташкил этилган. Бу мактабларда бошқа олимлар билан бир қаторда Гиппократ, Пифагор, Арасту (Аристотел) каби алломалар ҳам тарбия топганлар.

Букрот (Гиппократ) (эрамиздан олдинги 460—377 йилларда яшаган) — тиббиёт соҳасида ўзигача бўлган маълумотларни тўплаган, кузатиш ва текширишлари асосида 72 та асар ёзган. Тиббиёт фанида бу қўлланмалардан 2000 йил мобайнида фойдаланиб келинди. Букрот юрак ва қон томирлар тузилиши тўғрисида ҳам маълумотлар берган, аммо нервларни пайлардан ажрата олмаган.

Арасту (Аристотел) (эрамиздан олдинги 384—322 йилларда яшаган) — Юнонистоннинг атоқли олими, файласуфи ва анатоми. У нервларнинг пайлардан фарқи борлигини исботлаган. Қон томирлар юракдан бошланишини ва «аорта» ни биринчи марта аниқлаган.

Герофил (тахминан эрамиздан олдинги 300-йилда туғилган) — Александрия шаҳрида ўқиган ва сарой табиби бўлиб ишлаган. Герофил аъзоларнинг ички тузилишига қизиқиб, уларни биринчи марта кесиб ўрганган (анатомия — anatomeo, яъни «кесаман», «ёраман») сўзи ҳам ана шундан келиб чиққан. Олим кўпрок мускулларни, юракни, қон томирлар ва периферик нерв системаларини ўрганиб, биринчи бўлиб ҳаракатчан ва сезувчан нервларни аниқлаган.

Антик даврда тиббиёт ва жумладан анатомия фани унчалик ривожланмаган. Шунга қарамасдан қадимий Римда Руф, Жолинус

(Гален) каби олимлар етишиб чиққан, булар тарихда биринчи бўлиб анатомиянинг лотинча атамаларини тузишган.

Жолинус Ҳаким (Клавдий Гален, 130—210) — анатомия, физиология, фалсафа ва биология фанларини мукаммал ўрганган. Олим Афлотун ва Арастунинг идеалистик ғояларини қувватлаб, организм ўз вазифаларини уч хил руҳ орқали бажаради: биринчиси — жигарда пайдо бўлиб, веналар орқали, иккинчиси — юракда пайдо бўлиб, артериялар воситасида организмга тарқалади, учинчиси эса мияда пайдо бўлиб, нервлар орқали организмнинг барча қисмларини идора қилади, деган хулосага келган. У суяклар, мускуллар, бош ва орқа мия анатомиясини ўрганган.

Жолинус ҳайвонлар юрагини ва қон томирларини ўрганиб, артерияларда ҳаво эмас, балки қон оқишини биринчи бўлиб исботлаган. У даврда одам анатомиясини мурдаларда ўрганиш мумкин бўлмаганлиги туфайли олим одам аъзолари анатомиясини ҳайвонларда ўрганишга мажбур бўлган. Шу боисдан Жолинуснинг одам организмининг тузилиши ҳақидаги маълумотлари хатолардан ҳоли эмас.

Ўрта (V — XI) асрларда диннинг фан ривожига тўсқинлик қилишига қарамасдан Ўрта Осиёда бир қанча машҳур олимлар етишиб чиқди. Ана шулардан бири буюк аллома Абу Али ибн Синодир (980—1037). У фалсафа, адабиёт, математика, кимё, астрономия, мусиқашунослик ва тиббиёт билан шуғулланган. У Бухоро шаҳри яқинидаги Афшона қишлоғида туғилган. Дастлабки илмни Бухорода олган ва 17 ёшлик чоғидаёқ кўпгина фанларни мукаммал эгаллаган.

Абу Али ибн Сино Хоразм ва Эронда сарой табиби бўлиб хизмат қилган. Тиббиётдаги мисли кўрилмаган буюк ва ажойиб хизматлари, кашфиётлари уни бутун дунёга машҳур этган.

Ибн Сино 100 дан ортиқ асар яратган, булардан энг каттаси — «Тиб қонунлари» 1000- йилларда ёзилган. Китоб 5 жилдли бўлиб, биринчи томи анатомия ва физиологияга бағишланган. Ибн Сино ўзининг бу буюк ва ўлмас китобида тиббиёт соҳасидаги дунёда бўлган барча маълумотларни тўплабгина қолмасдан, ўз кузатишлари, текширишлари ва тушунчалари билан фанни янада бойитган. Китоб турли тилларда қайта-қайта нашр қилинган, дунёдаги ҳамма мамлакатларда 600 йилдан зиёдроқ муддат ичида тиббиёт билим юртларида асосий ўқув қўлланмаси бўлиб хизмат қилиб келган ва ҳанузгача хизмат қилмоқда.

Ибн Сино организмни ўрганишда одам конституциясига биринчи бўлиб эътибор берди. «Тиб қонунлари» томларида ички касалликлар, хирургия, фармакология, гигиена ва тиббиётнинг бошқа қисмлари тўғрисида батафсил маълумотлар берилган. «Тиб қонунлари» ўзбек тилида биринчи марта 1954—1956 йилларда Тошкентда босилиб чиққан.

Вильям Гарвей (1578—1657) анатом ва физиолог бўлиб, ўз кузатиши ва тажрибалари асосида 1628 йилда эълон қилинган «Ҳайвонларда юрак ва қон ҳаракати тўғрисида анатомик текширишлар» деган илмий асарида катта ва кичик қон айланиш системаларини тарихда биринчи марта илмий равишда исботлаб берган. Гарвей қонни артериядан венага кўзга кўринмайдиган майда томирчалар орқали ўтади, деб тахмин қилган.

М. Мальпиги (1628—1694) 1661 йилда артерия билан венани бир-бирига қўшиб турадиган капиллярлар борлигини микроскоп остида кўриб исботлади.

Фредерик Рюиш (1638—1731) голландиялик дорихона хизматчиси, ботаник ва анатом. Қон томирларга рангли моддалар юбориб ўрганган ва препаратлар тайёрлаган.

Уйғониш даврида (XII — XIII асрларда) анатомия фанига қизиқиш Италияда, кейин Францияда очилган тиббиёт мактабларида янгитдан бошланади. Олимларнинг талаби билан ҳар беш йилда бир марта мурдани очиб ўрганишга рухсат берилган. Натижада дунёда биринчи марта (1326 й.) Мондино да Люци (1275—1327) икки мурдани ўрганиб, олинган маълумотлар асосида анатомия дарслигини ёзди.

Леонардо да Винчи (1452—1519) Уйғониш даврининг буюк алломаси, италиялик рассом, математик, инженер ва файласуфдир. Одам портретларини тўғри чизиш мақсадида 30 дан ортиқ мурдани кесиб ўрганган ва аъзолар расмини чизиб чиққан. У дунёда биринчи бўлиб мускулларнинг ишлаш динамикасини ўрганиб, шу билан пластик анатомияга асос солган.

Андрей Везалий (1514—1564) Венеция дорилфунунида анатомия профессори бўлиб ишлади. У жуда кўп мурдаларни кесиб ўрганди, ҳайвонларда тажриба ўтказди. Шулар асосида 1538 йили «Анатомия жадваллари» атласини ва «Одам танасининг тузилиши тўғрисидаги етти китоб» ни ёзди.

Везалийнинг анатомия соҳасидаги асарларига И. П. Павлов «Везалийнинг асари инсониятнинг янги тарихдаги қадимий муаллифларни такрорламайдиган мустақил тадқиқотдир, бу китоб одам анатомиясидан ақл-идрокка таянадиган биринчи асардир»,— деб баҳо берган.

Габриэл Фаллопий (1523—1562) тарихда биринчи бўлиб калла суякларининг тузилиши ва тараққиёти, мускуллар, жинсий аъзолар, бачадон найи (бу аъзо муаллиф номи билан ҳам аталади), эшитув ва кўрув аъзоларини ўрганиб «Анатомик кузатишлар» китобини ёзган.

Б. Евстахий (1510—1574) Везалийнинг анатомиядаги айрим хатоларини аниқлади ва тузатди. У кўпроқ аъзоларнинг ривожланиш жараёни билан шуғулланди. Тишлар, буйраклар, эшитув аъзоларини ўрганиб, биринчи марта ҳалқум билан ўрта қулоқ бўшлиғини қўшиб турувчи эшитув йўлини (бу аъзо шу олим номи билан ҳам аталади) аниқлади. Евстахий анатомия соҳасидаги тадқиқотлари натижаларини 1714 йилда «Анатомия қўлланмалари» номи билан нашр эттирди.

XVIII асрда анатомия янги маълумотлар ва топилмаларга янада бойиди. Жумладан, И. Меккел (1714—1774) ёнбош ичак, ичакда сақланиб қолган қўшимча ўсимта (Меккел дивертикули)ни, қанот-танглай ва жағ ости нерв тугунчаларини, уч шохли нерв тугунининг жойлашган чуқурчасини тасвирлаб берди. **И. Гассер** (1727—1779) уч шохли нерв тугунини аниқлади.

И. Пуркинье (1787—1869) суяк ҳужайралари, юрак мускулларидаги алоҳида ўтказиш толалари (Пуркинье толаси) ва нерв толаларининг микроскопик тузилишини ўрганди.

Россияда XVII асргача врачлар четдан таклиф этилиб, фақат император саройларидагина хизмат қилганлар. Аммо XVII аср ўрталарида тоун эпидемияси Москвада биринчи тиббиёт мактабининг (1654 й.) очилишига сабаб бўлган. Бу мактабда анатомия Везалийнинг «Одам танасининг тузилиши тўғрисида»ги қўлланмасидан ўқитилган. Аммо мавжуд мактабларни битирган талабалар ўша даврда тиббиётга бўлган эҳтиёжни қондира олмаганлар. Шунинг учун Петр I (1715) Петербургда ва Кронштадтда (1717), кейинчалик бошқа шаҳарларда ҳам ҳарбий госпиталлар қошида тиббиёт мактаблари очтирган. Петр I биринчи навбатда тиббиёт асоси бўлмиш — одам анатомияси фани билан шуғулланишга даъват этган, ўзи ҳам анатомияни ўрганган. У Голландияда бўлган вақтларида анатомияни, анатом ва ботаник Ф. Рюишдан ўрганган ва препаратлар тайёрлаган. Петр I Рюишдан анатомик препаратлар сотиб олиб, Петербургдаги табиат-илмий музейи ажойибхонасига қўйган. Препаратларнинг бир қисми ҳозирда ҳам сақланиб қолган. Петр I нинг ташаббуси билан 1798 йилда Петербургда Тиббиёт Академияси ташкил этилган. Академияда ишлаган олимлардан бири улуғ рус мутафаккири, табиатшунос олим, физика ва математикани яхши билган М. В. Ломоносов бўлган.

М. В. Ломоносов (1711—1765) Россияда нервизм ғояларини тарғиб қилган, анатомияни ўрганишга даъват этган ва табиатшунослик фанига асос солган олим бўлган. Организмдаги кўзга кўринмайдиган майда заррачаларни ўрганишда микроскопнинг аҳамиятини кўрсатиб берди.

М. В. Ломоносов ташаббуси билан очилган дорилфунун (1755) қошида тиббиёт факультети бўлган.

Н. И. Пирогов (1810—1881) рус ҳарбий-дала жарроҳлигининг асосчиси ва топограф анатомидир. У одам организмидаги аъзоларни музлатиб, қотириб, қаватма-қават қилиб кесиб ўрганган ва жуда кўп препаратлар тайёрлаб, расмларни чиздирган. Н. И. Пирогов организмдаги фасциялар, мускуллар ва қон томирларни ўрганди. Олим ўзининг кўп йиллик илмий меҳнатини якунлаб «Музлатилган мурдаларни арралаб ўрганилган топографик анатомия» атласини (1859) ёзди.

В. И. Бец (1834—1894) Киев дорилфунунининг профессори, анатом. У бош миянинг пўстлоқ қаватини, буйрак усти бези ва жигардаги қон айланиш тартибини ўрганган.

Д. Н. Зернов (1843—1917) москвалик анатом. Бош мияни ўрганиб дунёдаги турли миллат вакилларининг бош мияси тузилишида фарқ йўқлигини исбот этди ва шу хусусда ҳукм суриб келган идеалистик назарияни фош қилди.

В. М. Бехтерев (1857—1927) невропатолог, психиатр ва атоқли анатом. У бош миянинг пўстлоқ қисмида жойлашган бир қанча анализатор марказларини ва уларнинг ўтказувчи йўлларини ўрганиб, талайгина илмий асарлар ёзди.

Россияда XX аср бошларида анатомия фанини ривожлантиришда машҳур физиологлардан И. М. Сеченов, И. П. Павлов, В. М. Бехтерев ва бошқаларнинг хизматлари ниҳоятда катта бўлди.

И. М. Сеченов (1829—1905) улуғ рус олими, материалистик

нервизм ғояларининг асосчиси бўлиб, у организмни бир бутун бўлиб, ташқи муҳит билан боғланганлигини исботлади.

И. М. Сеченовнинг 1863 йили ёзган «Бош мия рефлекслари» китобида олий материядан тузилган миянинг вазифаларини материалистик назариялар асосида тушунтириб, организм ўзини ўраб турган ташқи муҳитсиз яшай олмаслигини исботлади.

И. П. Павлов (1849—1936) улуғ рус физиологи. У одам марказий нерв системаси физиологиясини ўрганишга салмоқли ҳисса қўшган анатом ҳамдир. И. П. Павлов бош мия пўстлоғи ва унда жойлашган марказлар тўғрисидаги тушунчани такомиллаштирди. Жумладан, мия ярим шарларининг ҳамма қисмлари (ҳаракат соҳалари ҳам) сезги импульсларини қабул қилувчи марказлар эканлигини исботлади ва уларни анализатор деб атади. У биринчи бўлиб иккита сигнал системаси тўғрисида, шартли рефлекслар ва олий нерв системасининг фаолияти тўғрисидаги материалистик назарияни илгари суриб, тугалланган таълимот яратди.

П. Ф. Лесгафт (1837—1909) спортчиларда аъзоларнинг тузилишини ўрганди. У организмнинг ривожланиши ва тузилишига ташқи муҳит, жисмоний машғулотлар таъсирини ўрганиб, «Мактаб ёшигача бўлган болаларнинг бадан тарбиясига доир қўлланма» (1888—1901), «Анатомия назарияси асослари» (1892) асарларини нашр этди. Бунда жисмоний меҳнат билан ақлий фаолиятнинг узвий бирлигини аниқлади.

Академик В. П. Воробьев (1876—1937) Харьков тиббиёт билимгоҳининг профессори, аъзолар ва улардаги нерв толаларини макромикроскопик ўрганишга асос солди. Мурдани мумиёлаш устида кўп ишлар қилди, олимлар ичида биринчи бўлиб 5 томлик анатомия атласини тузди.

В. Н. Тонков (1872—1954) қон томирлар системасини экспериментал йўл билан ўрганиб, коллатерал (ёнлама) қон айланиш тўғрисидаги ғояни ривожлантирди. Рентгеноанатомия устида ишлади.

Б. А. Долгов — Сабуров (1900—1960) ички аъзолар нерв системасининг қон томирлар билан алоқасини, веналар иннервациясини ўрганди.

Н. К. Лисенков (1865—1941) Одесса тиббиёт олийгоҳининг профессори, одам организмининг нормал тузилиши, топографияси, пластик анатомиясини ўрганди. Унинг 1932 йилда В. И. Бушкевич билан ҳамкорликда ёзган «Одамнинг нормал анатомияси» дарслиги ҳозиргача қайта-қайта нашр этиб келинади.

Юқорида қайд этилган олимлар қаторида ҳазм системасини ўрганишда К. А. Зуфаров, С. Н. Касаткин, П. О. Исаев, қон томирлар системасини ўрганишда В. В. Куприянов, Б. В. Огнев, Е. П. Мельман, Р. Э. Худойбердиев, С. А. Долимов, лимфа системасини ўрганишда М. Р. Сапин, Ю. М. Бородин, нерв системасини ўрганишда В. Н. Терновский, П. А. Соколов, Н. К. Аҳмедов, Ҳ. З. Зоҳидов ва нерв системасининг эмбриологик тараққиётини ўрганишда академик Д. М. Голуб, Н. А. Ибодов, топографик анатомияни ўрганишда В. Ф. Войно-Ясенецкий, Ф. Ф. Амиров, Н. Ҳ. Шомирзаев ва бошқалар анатомия фанига ўзларининг муносиб ҳиссаларини қўшдилар.

V ОДАМ ГАВДАСИНИНГ ТУЗИЛИШИ

Анатомияни ўрганишда одам организмининг хизмати катта. Одам организмининг тузилишига ёндошишда икки хил бир-бирига қарама-қарши материалистик ва идеалистик оқимлар пайдо бўлган ва узоқ йиллар давомида ана шу оқимлар орасида кураш давом этиб келмоқда.

Чунончи, механик материалистлар организм турли хил аъзоларнинг механик йиғиндисидан (Морганни), тўқималар (Биша) ёки ҳужайралар йиғиндисидан (Вирхов) иборат деб қарайдилар. В. Вирхов одам организмини ҳужайралар давлатига қиёслайди, унда алоҳида гуруҳлар — ҳужайралар федерацияси бўлиб, ўзи мустақил яшаш имкониятига эга эканлигини таъкидлайди. Алоҳида аъзоларни умумий бир бутун организмдан ажратиб қараш метафизик қарашдир. Ҳужайра гуруҳларини мустақил яшаш имкониятига эга дейиш — витализмдир.

Диалектика нуқтаи назаридан, организм алоҳида қисмлар, тўқималар, аъзо ва тўқима элементларидан ташкил топган. Ана шу қисмларнинг бир-бирига узвий боғланиши натижасида бир бутунга айланган тузилма бўлиб, у бетўхтов ўзгариб туради. Организм ўзи яшайдиган шароитга мослашган ва шу шароитсиз яшай олмайди.

Организмнинг барча аъзолари бир-бири билан ўзаро боғлиқ бўлади, яъни томирларда оқаётган қон, лимфа суюқликлари ёрдамида гуморал йўл билан боғланади, марказий нерв системаси организмни идора этиб туради, буларнинг ҳаммаси организмнинг бир бутунлигини таъминлайди.

Демак, одам организми тўқималардан, аъзолардан, системалардан таркиб топган, улар ўзаро бирлашиб, бир бутун организмни ҳосил қилади.

Ҳужайра цитоплазма ва ядродан ташкил топган система бўлиб, усимлик ва ҳайвон организмининг такомиллашиши, тузилиши ва яшаш жараёнларининг асоси ҳисобланади. Ҳаёт давомида, моддалар алмашинувида иштирок этиши туфайли доимо кўпайиб (янги ҳужайра ҳосил қилиб) янгиланиб туради. Ҳужайралар орасида ҳужайраларо модда жойлашган, бу модда суюқ ёки дирилдоқ ва зич ҳолдаги асосий модда ва турли толалардан ташкил топган.

Ҳар бир ҳужайра цитоплазма қобиғи, цитоплазма ва ядродан ташкил топган. Цитоплазмада: ҳужайра органеллалари, киритмалар; ядрода: ядроча, хроматин, ядро ширасы ва ядро қобиғи мавжуд.

Ҳужайра ҳақидаги тўлиқ маълумот гистология фанида берилади.

Тўқималар. Тўқима эволюцион тараққиёт жараёнида вужудга келиб, умумий тузилишга эга бўлган маълум функцияни бажаришга ихтисослашган ҳужайра ва ҳужайра бўлмаган тузилмалар мажмуасидан иборат.

Эволюция жараёнида 4 хил тўқима вужудга келган: 1) эпителий тўқимаси; 2) ички муҳит тўқимаси; 3) мускул тўқимаси; 4) нерв тўқимаси (1,2,3- расмлар).

1. *Қопловчи эпителий тўқимаси*, чегараловчи тўқима бўлиб, тана ва ҳазм қилиш найининг ички юзасини қоплаб туради. У жигар, меъда ости бези ва бошқа безлар таркибига киради.

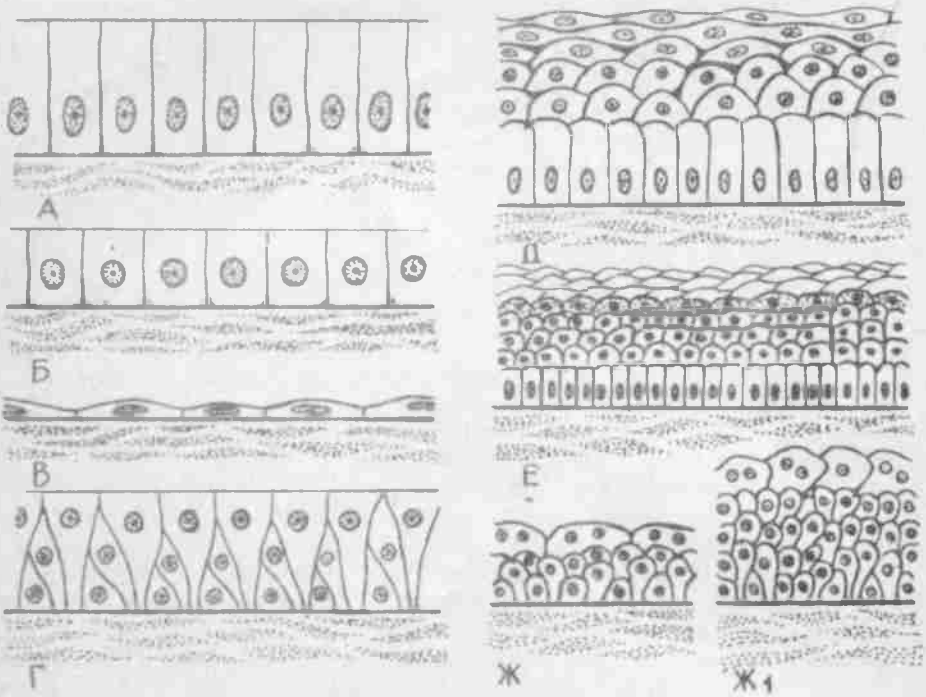

1-расм. Эпителийларнинг тузилиш схемаси.

А-бир қаватли цилиндр шаклидаги эпителий. Б-бир қаватли кубсимон эпителий. В-бир қаватли ясси эпителий. Г-кўп қаторли эпителий. Д-кўп қаватли эпителий. . Е-кўп қаватли ясси эпителий. Ж-аъзоларнинг кенгайган вақтдаги эпителийси. Ж1 — органлар ҳажми торайган вақтдаги эпителий.

2. *Бириктирувчи тўқималар* — ҳужайралараро оралиқ моддалари кўпроқ бўлиши билан фарқланади. Бу хилдаги тўқималар таркибида аморф (маълум тузилишга эга бўлмаган) моддалар, коллаген ҳамда эластик толалар бўлади (2-расм).

Бириктирувчи тўқиманинг турлари:

Юмшоқ (шаклланмаган) бириктирувчи тўқима — фибробластлар (япалоқ, сершох ҳужайралар) дан ташкил топган бўлиб, бошқа турдаги тўқималарни бир-бирига боғлайди, аъзолар таркибидаги бўшлиқларни тўлғизади.

Ёғ тўқима (3-расм) — протоплазмасида ёғ томчилари бўлган шар шаклидаги ҳужайралар бўлиб, улар организмда чарви сифатида (корин бўшлиғида) тери остида, буйрак атрофида, кўз косаси ва бошқа жойларда учрайди. Улар ўзаро бирлашиб ёғ парчасини ҳосил қилади. Ёғ тўқима, орган, оралиқ, бўшлиқларни, кўз косаси, буйрак атрофида (уларни силкинишдан сақлайди) организм ҳароратини тартибга солиб туради. Қорин бўшлиғидаги чарви ва тери ости ёғ қавати запас озиқа ҳисобланади.

Фиброз тўқима ёки зич бириктирувчи тўқима толалари бир-бирига зич, параллел жойлашган тутамлардан тузилган бўлиб, бақувват ва

эластиклик хусусияти бўлмайди. Организмда таянч вазифасини бажаради.

Эластик тўқималар — орасида юмшоқ бириктирувчи тўқимаси бўлган чўзилувчан (эластик) толалар мавжуд бўлиб, бойламларда, қон томир деворларида жойлашган.

Тоғай тўқима — организмда таянч вазифасини бажаради, ҳужайралараро оралиқ моддалари кўп бўлади. Тоғай тўқима эластик ва гиалин тоғайларига ажралади. Гиалин тоғайнинг ташқи кўриниши хира шишага ўхшаган (шишасимон тоғай номи шундан олинган), ҳужайралари якка-якка ёки тўп-тўп бўлиб жойлашган. Организмда нафас йўлларининг тоғайлари, бўғим тоғайлари, қовурғаларнинг олдинги учи тоғайлари гиалин тоғайидан тузилган. Скелет суякларининг кўп қисми эмбрионал ўсиш даврида гиалин тоғайи кўринишида бўлиб, кейинчалик суякланади.

Эластик ёки толали тоғайлар тўқимасининг оралиқ моддаси коллаген моддадан иборат бўлиб, бўғим ичидаги менисклар, умуртқалар танасининг оралиқ тоғайлари шулар жумласидандир. Эластик тоғай тўқимасидаги толалар букилувчан ва чўзилувчан (эластик) толалар бўлганлигидан сариқ рангли бўлиб кўринади (4- расм).

Ҳамма тоғай тўқималарнинг ташқи юзаси зич бириктирувчи тўқима билан ўралган бўлиб, тоғайларни озиқлантириб туради ва ўсишга ёрдам беради.

Суяк тўқима. Бу тўқимада оралиқ қаттиқ модда кўп бўлганлиги учун қаттиқ бўлиб, бошқа тўқималардан шу хоссаси билан фарқланади. Янги туғилган чақалоқлар суяк тўқималарининг оралиқ моддалари бетартиб тарқалган, коллаген тутамлардан тузилса, ўрта яшар одамларда суяк оралиқ моддасига оҳак моддаси шимилиб, уни борган сари қаттиқлаштириб боради. Суяк тўқимаси бошқа тўқималар сингари ҳужайра ва оралиқ моддалардан тузилган бўлади (5- расм).

Суяк ҳужайраси — остеоцитлар (osteon — суяк, cytis — ҳужайра) кўп қиррали шаклда бўлиб, танаси суяк бўшлиқларида жойланса, унинг ўсиқлари суяк каналларида ўзаро бир-бири билан туташиб жойлашади. Суякларда моддалар алмашинуви жараёни ана шу туташмалар орқали бажарилади. Ривожланаётган суякларда остеоцитлардан ташқари, остеобластлар (osteon — суяк, blastos — куртак, clac — ривожланиш) ва остеокластлар бўлади. Остеобластлар суяк ривожланишида иштирок этса, остеокластлар ривожланишдан тўхтаган суяк ҳужайраларни кемиради.

Суяк оралиқ моддалар деярли минерал (кальций ва фосфор) тузлардан иборат бўлиб, улар суяклар мустаҳкамлигини таъминлаб беради.

Роубер маълумотига кўра суяклар оҳакдан 4—5 марта қаттиқ, чўян ва темирга яқин туради.

Суяк оралиқ коллаген толалари оссеин толалари номи билан аталади ва уларнинг жойлашишига қараб икки хил (дағал толали ва ясси пластинкасимон толали) суяк тўқималари тафовут этилади.

Дағал толали тўқима — асосан эмбрион ва янги туғилган чақалоқларнинг суяк тўқималарида тартибсиз ҳар тарафга тарқалиб жойлашади. Организмнинг ривожланиш даврида аста-секин ясси

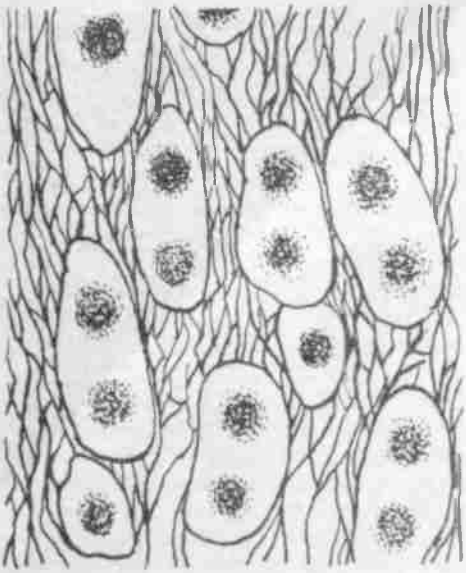

4-расм. Эластик тоғай тўқима.

5-расм. Суяк тўқимаси.
1-суяк ҳужайралари, 2-оралиқ моддалар.



толалар билан алмашинади. Дағал толалар катта ёшли одамларда суякларнинг фақат пайлар ёпишадиган қисмларида, калла суякларининг ўзаро бирлашадиган чокларидагина учрайди. Ясси пластинкасимон суяк тўқимасида оссеин толалари параллел йўналиб жойлашади ва суякларнинг қаттиқ бўлишини таъминлайди. Бундай тузилган суяклар катта одамларнинг деярли барча суякларига тегишли хусусиятдир.

3. *Ички муҳит тўқимаси* мезенхимадан иборат бўлиб, унинг таркибига қон, лимфа, сийрак ва зич бириктирувчи тўқималар киради.

4. *Мускул тўқимаси* мускул толаларидан тузилган бўлиб, нерв



6-расм. Силлиқ мускул тўқима.

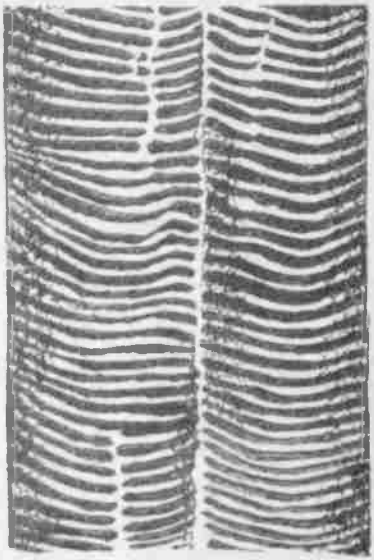

7-расм. Кўндаланг-тарғил мускул тўқима.

системасидан импульс олганда қисқариш қобилиятига эга. Мускул толаси қисқарганда буйига қисқариб, энига йўғонлашади. Одатда, икки хил кўндаланг-тарғил ва силлиқ мускул тўқималари тафовут қилинади. Бу икки хил мускул толалари ҳам морфологик, ҳам функционал жиҳатдан бир-биридан фарқ қилади.

Силлиқ мускул толалари микроскоп остида кузатилганда, унинг дуксимон шаклга эга бўлган мускул ҳужайраларидан иборат эканлиги ва силлиқлиги (кўндаланг чизиқларсиз) кўринади. Силлиқ мускул ҳужайралари овқат ҳазм қилиш каналини, сийдик чиқариш йўлларини, бачадонни, қон томирлар деворининг (одам ихтиёрига бўйсунмай, ўз ҳолича қисқаради) мускул қаватини ташкил қилади. Шунинг учун ҳам силлиқ мускуллар алоҳида автоном (вегетатив) нерв системаси орқали идора қилинади. Демак, силлиқ мускул толалари функционал жиҳатдан беихтиёр ишлар экан (6-расм). Иккинчи туркум мускул ҳужайрасига кўндаланг-тарғил мускул ҳужайралари киради. Бу мускул толалари микроскоп остида кўрилганда, саркоплазманинг оқ ва қора чизиқлари тарғил ҳолда кўринади, ана шу хусусиятига кўра у кўндаланг-тарғил номини олган. Кўндаланг-тарғил мускул одам ихтиёри билан ишлайди ва марказий нерв системаси назоратида бўлади (7-расм).

Юрак мускул қавати (миокард) ни ҳосил қилувчи миоцитлар микроскопда кўриниши жиҳатидан кўндаланг-тарғил мускуллар қаторига кирса, функционал жиҳатдан силлиқ мускулларга тегишли. Шунинг учун миокард алоҳида туркум — юрак мускули туркумига киритилган.

1983 17 ГБ УзССР 2723

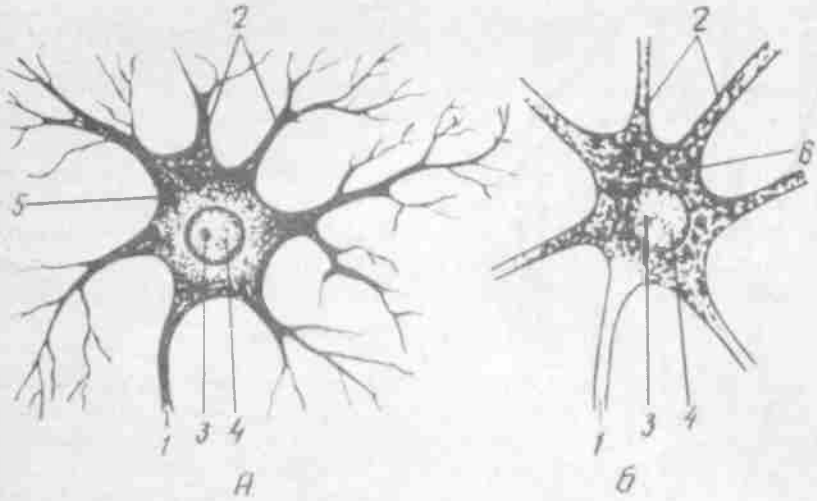

8-расм. Нерв ҳужайра

А-нейрофибриллар, Б-тигроид моддалар, 1 — аксон; 2 — дендритлар; 3 — ядроча; 4 — хроматин; 5 — нейрофибриллар; 6 — тигроид моддалар; В — миянинг глия ҳужайралари.

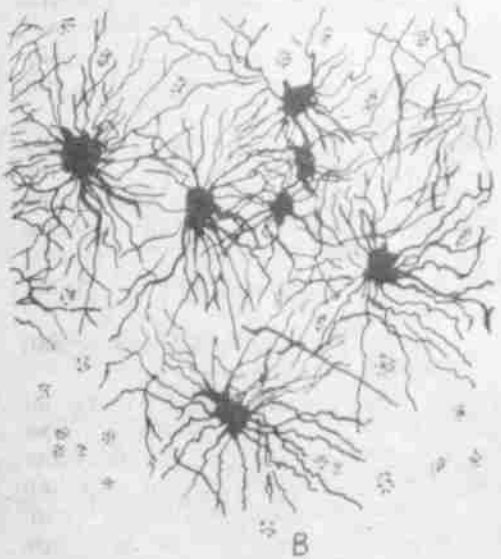

5. Нерв тўқимаси. Нерв тўқимаси нерв ҳужайраларидан ва оралиқ тузилмалар — нейроглиялардан иборат. Нерв системасининг морфофункционал бирлигини нерв ҳужайраси ташкил қилади. Нерв ҳужайраси танасининг узун (нейрит) ва қисқа (дендрит) шохлари мавжуд. Нерв ҳужайраси — нейроцитлардан чиққан шохлар сонига кўра: бир шохли (униполяр), икки шохли (биполяр), кўп шохли (мультиполяр) нейроцитлар деб аталган. Нейроцитлардан чиқувчи шохларнинг биттаси бошқаларидан ўзининг узунлиги билан ажралиб туради ва «нейрит» деб юритилади. Нейрит (ёки аксон) нинг периферик учи бошқа (иккинчи) нерв ҳужайрасида, мускулларда ёки безларда тугайди. Нерв ҳужайраси ва нейроглия ўзининг мураккаб тузилиши, функцияси билан бошқа тўкималардан кескин ажралиб туради. Чунки нерв тўкимаси организм билан атроф-муҳит ўртасида ўзаро алоқани таъминлаб туради. Нерв системаси гуморал (қон ва лимфа) система билан биргаликда барча аъзолар ишини уйғунлаштириб (координация қилиб) туради. Нерв импульси ҳужайра танасидан аксон бўйлаб ишчи

аъзо (мускуллар, безлар) га ёки иккинчи нерв ҳужайрасига қараб йўналади.

Нейроннинг калта ўсиқлари, дендрит охирлари таъсиротни қабул қилувчи рецепторлардан иборат, улар жойлардаги таъсиротларни марказга (ҳужайра танасига) узатади. Нейроглия ҳужайралари (астроцитлар) нерв ҳужайраларидан иборат бўлиб, марказий нерв системасида таянч вазифасини ўтаса, микроглия ёки макрофаглар — фагоцитоз ролини бажаради. Бош миянинг қон билан таъминланишида астроцитларнинг аҳамияти катта. Қон билан мия ўртасидаги тўсиқни (гематоэнцефалитик тўсиқ) астроцитлар таъминлайди (8- расм).

АЪЗО ВА АЪЗОЛАР СИСТЕМАСИ

Аъзолар (organon — қурол дегани) организмнинг ажралмас бир қисми бўлиб, маълум шаклга эга. Аъзолар таркибида уларни ташкил қилган асосий тўқималардан ташқари, яна нерв, қон томирлар ва бириктирувчи тўқималар ҳам бўлади. Масалан, мускулларнинг асосий тўқимаси мускул толалари (миофибриллар) ҳисобланади. Аъзолар организмда маълум вазифани бажаради ва гавдани ташқи муҳитга мослаштиради. Аъзолар организмнинг эволюцион ривожланиш жараёнида мавжуд муҳитга мослашган ҳолда сақланишга, кўпайишга ва ҳаёт кечиришга мослашиб ривожланади. Аъзолар организмдан ташқари шароитда ҳаёт кечира олмайди.

Аъзолар тузилиши ва функцияси бир-бирига чамбарчас боғлиқ. Шунинг учун ҳам аъзолар тузилиши, шаклининг ўзгариши уларнинг функциясига ва аксинча, функцияларининг ўзгариши аъзолар ҳажми ва тузилишига таъсир этади. Бундан ташқари, аъзолар тузилиши, шакли, вазни жинсга ва ёшга қараб ўзгариб боради.

Организмда бир хил вазифани бажарувчи аъзолар ўзаро бирлашиб, аъзолар системасини вужудга келтиради.

Аъзолар системаси тузилиши, вазифаси ва шаклланиши жиҳатидан бир-бирига ўхшаш бир қанча аъзоларни ўз ичига олади.

Жумладан, ҳаракат аъзолари ёки ҳаракат аппарати суяклардан (скелет), уларни бирлаштирувчи бойламлар (бўғим ва бойламлар) ва скелет мускулларидан тузилган. Бу ҳаракат аппарати ёрдамида организм ҳаракат қилиш ва ишлаш қобилиятига эга бўлади. Бундан ташқари, у таянч ва муҳофаза вазифаларини бажаради. Жумладан, калла бўшлиғи, кўкрак қафаси, умуртқа поғонаси канали ва чаноқ бўшлиғида жойлашган аъзолар ташқи муҳит таъсиридан ҳоли бўлган ҳолда ўз функциясини бажаради.

Шундай қилиб, организм — аъзолар системасидан, аъзолар — тўқималардан, тўқималар эса тўқима элементларидан иборат. Бироқ бутун организмни бир йўла ўрганиш қийинлигидан, одам анатомияси ҳам алоҳида бўлимларга ажратилган ҳолда ўрганилади. Улар қуйидагилардан иборат:

1. Суяклар ҳақидаги илм (остеология) организм суяклари (скелети) ни ўрганади.

2. Бўғимлар (бойламлар) ҳақидаги илм (артрология) суякларнинг ўзаро бирлашувини, бўғимларни ўрганади.

3. Мускуллар ҳақидаги илмда (миология) скелет мускулларининг тузилиши, уларнинг шакли ва организм учун аҳамияти ўрганилади.

4. Ички аъзолар ҳақидаги илм (спланхнология) ҳазм қилиш аъзолари, нафас аъзолари системаси, сийдик ва таносил аъзолари системасини ўрганади. Жумладан:

а) ҳазм қилиш аъзоларининг тузилиши, вазифаси ва истеъмол қилинган озиқ моддаларнинг механик ва кимёвий парчаланиши ҳамда уларнинг сўрилиш жараёнларини ўрганади;

б) нафас аъзолари системаси организмни кислород билан таъминлаб, карбонат ангидрид газини организмдан чиқариш каби мураккаб вазифани адо этади;

в) сийдик аъзолари организмда моддалар алмашинуви жараёнида ҳосил бўладиган ва организмга зарарли моддалар (сийдик) ни ажратиб ташқарига чиқаради;

г) жинсий ёки кўпайиш аъзолари. Сийдик чиқариш аъзоларининг жинсий аъзолар билан ривожланиши, жойлашган ўрни, ўзаро узвий бирикканлиги туфайли улар сийдик-таносил аъзолари билан биргаликда ўрганилади.

5. Қон томирлар системаси организмда муҳим вазифани бажаради. Томирлар ичидаги суюқлик (қон ва лимфа) тўқималар ҳаёти учун зарур барча моддаларни етказиб беради, чиқинди (организмга кераксиз) моддаларни маълум аъзоларга олиб боради. Қон томирлар системаси юрак, артерия, вена, лимфа томирлари ва капиллярлар сингари мураккаб тузилмадан иборат.

6. Нерв системаси — бош мия, орқа мия ва улардан чиққан ҳаракатчан, сезувчан нервлардан иборат. Бош мия билан орқа мия марказий нерв системасини, улардан тарқалувчи нервлар — периферик нерв системасини ташкил этади. Нерв системаси организмдаги турли аъзолар фаолиятини идора қилади, организмни ўраб турган ташқи муҳитдан таъсиротларни қабул қилиб, уларга муносиб жавоб қайтариш йўли билан организмни ташқи муҳитга узвий боғлайди.

7. Сезги аъзолари ёки анализаторлар, эшитиш ва мувозанат аъзолари, кўриш, ички ва ташқи муҳитдан келадиган турли таъсир (ҳид, таъм билиш, ҳарорат, турли оғриқ, товуш тўлқинлари ва ҳ.к.) ларни қабул қилишдан иборат.

8. Ички секреция безлари ҳақидаги илм. Ички секреция безлари системаси — махсус кимёвий тузилмалардан иборат суюқлик — гормонлар ишлаб чиқаради ва уларни қон орқали организмга тарқатиб, аъзолар фаолиятини тартибга солиб туради.

ЭМБРИОННИНГ ТАРАҚҚИЙ ЭТИШИ ТЎҒРИСИДА ТУШУНЧА

«Кўп ҳужайрали организмларнинг ҳаммаси — ўсимлик бўлмасин, ҳайвон бўлмасин, ҳужайранинг бўлиниш қонунига асосан битта ҳужайрада ўсиб етишган»[1] дир.

---

[1] Ф. Энгельс. Табиат диалектикаси. 7-нашри, 1963, 216- бет.

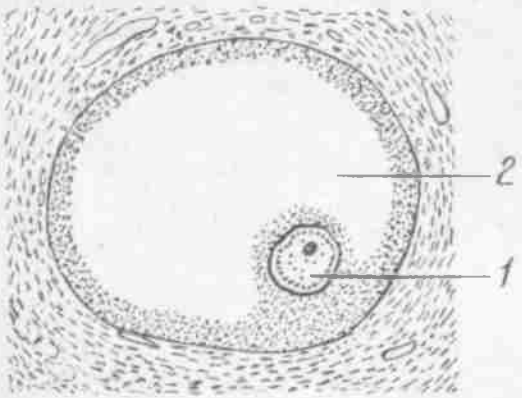

9-расм. Уруғочи жинсий ҳужайра.
1-жинсий ҳужайра, 2-фолликула.

10-расм. Эркак жинсий ҳужайра (сперматозоид).



Дарҳақиқат, ҳайвоннинг ҳам, одамнинг ҳам организми уруғочи жинсий ҳужайра тухумининг эркак жинсий ҳужайраси — сперматозоид билан қўшилиши (оталаниши) натижасида ҳосил бўлган ягона ҳужайрадан бошланади, бинобарин, онанинг ҳам, отанинг ҳам барча жинсий сифатлари ана шу ҳужайрага бир хил жойлашган (9,10-расмлар).

Одам эмбриони такомиллашувини асосан уч даврга ажратиш мумкин:

1. Бўлиниш. Оталанган тухум ҳужайра дастлаб икки, ундан сўнг тўрт, саккиз, ўн олти ҳужайрага бўлинади ва кўп ҳужайрали (тут мевасига ўхшаш) шар бластомер (морула) ҳосил бўлади. Тухум ҳужайралар бўлиниши вақтида (3—4 кун давом этади) бачадон найидан бачадон бўшлиғига қараб йўналади. Тухум ҳужайра бўлиниш пайтида баравар бўлинмайди, шу сабабли бластомернинг бир палласида тухум сариғи кўпроқ тушган йирикроқ ҳужайралар тўпланиб, ўсувчи ёки вегетатив қутбини, иккинчи палласида эса, майдароқ ҳужайралар тўпланиб, анимал ёки ривожланувчи ҳайвон қутбини вужудга келтиради. Сўнгра бластомерлар ажратган суюқликларнинг ўртага (марказга) тўпланиши натижасида четга сурила бориб, бир қаватли пуфак (blastula, blaste — грекча пушт) ни ҳосил қилади. Бластуланинг марказида ҳосил бўлган бўшлиқ тананинг бирламчи бўшлиғи — бластоцел деб аталади.

2. Гаструляция. Бластула деворининг маълум қисмидаги ҳужайраларнинг кейинчалик зўр бериб кўпайиши натижасида шу қисм астасекин бластомерлар бўшлиғига қараб қайрилади. Ўсиш даврида бластула деворининг ичга томон ботаётган қисми бластуланинг иккинчи деворига тобора яқинлашиб боради, бўшлиқ эса пучайиб йўқолади. Шундай қилиб, эмбрионнинг қўш қаватли товоқ шаклли gastrula даври,

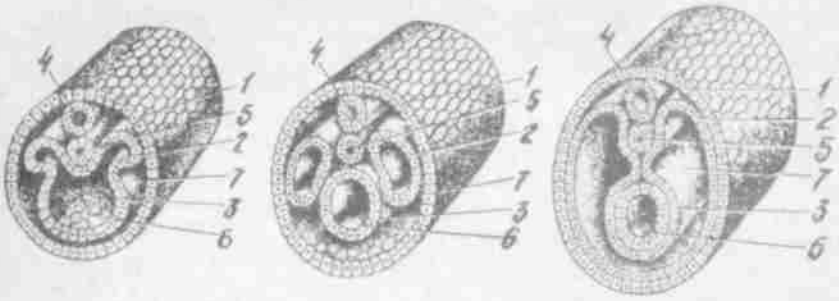

11-расм. Эмбрион ривожланишининг бошлангич даври.
1-эктодерма, 2-мезодерма, 3-эндодерма, 4-нерв найчаси, 5-хорда, 6-ичак найчаси, 7-целом.

gaster (юнонча — қорин) бошланади. Ташқи қават майда ҳужайралардан тузилган трофобласт (trophicus — ўсиш) қавати бўлса, ички қавати катта ҳажмли ҳужайралар (эмбриобласт — эмбрион тугунчаси) дан иборатдир. Ташқи ва ички қаватлар оралиқ бўшлиғига суюқлик йиғила бошлайди.

Гаструла икки қаватининг ташқиси эмбрионнинг эктодерма (ташқари) қавати номи билан аталса, ички қавати эндодерма деб аталади. Эктодермадан эмбрионнинг нерв пластинкаси ҳам ривожланади. Нерв пластинкаси эмбрион орқа томонининг ўртасидан узунасига ажралиб нерв куртагини ҳосил қилади.

Тараққиётнинг кейинги даврларида нерв пластинкаларининг четлари бирлашиб, нерв найчасига айланади; нерв найчасининг девори ҳисобидан орқа мия моддаси, найчанинг канали ҳисобидан эса орқа миянинг марказий канали вужудга келади.

Бу вақтда эмбрионнинг ички қавати бирламчи ичак бўшлиғининг деворини ташкил этади ва бир қанча қисмдан иборат бўлади, ички қаватнинг қорин томондаги кўп қисми — ички варақ ёки эндодерма, нерв пластинкасининг остки қисмида жойлашган ҳужайралар тизмаси эса орқа тор (chorda dorsalis) куртаги дейилади. Шу билан эмбрионнинг gastrula даври тугаб, тўқималар ҳамда аъзолар шакллана бошлайди (гистогенез ва органогенез).

3. Органогенез ва гистогенез. Юқорида айтилганидек, нерв пластинкаси эктодерманинг остки қисмига чўкиб, нерв найчасига айланади, кейинчалик нерв найчасида алоҳида сегментлар (невротомлар) ҳосил бўлади, булардан ўз навбатида нерв системаси тараққий этади. Айни вақтда мезодерма қавати қатор жойлашган бир қанча алоҳида халтачалар (сегментлар) га ажралади. Сегментлар ўз навбатида ўсиб бориб, эмбрионнинг ёнбош деворларига яқинлашади, натижада мезодерма халтачаларининг бир қисми орқа томонда, нерв найчаси билан хорданинг икки ёнида жойлашади, иккинчи қисми эса вентрал (қорин) томонда ўсиб, ён томонлардан ичак найини ўраб олади, мезодерманинг орқа (дорзал) қисми кейинчалик тана сегментлари (сомитлари) ни ҳосил қилади (11-расм).



12- р а с м. Учта эмбрион варақларидан ривожланган аъзолар.

I — эндодерма, II — мезодерма, III — эктодерма.

Ҳар қайси сомит ўз навбатида склеротом[1] (бундан гавданинг таянч аппарати — скелет ва тоғайлар тараққий этади), дерматом[2] (бундан терининг бириктирувчи тўқимаси тараққий этади) ва миотом[3] (бундан мускуллар тараққий этади) га ажралади.

Мезодерманинг вентрал (қорин) қисми спланхнотом (ич, ичдаги) деб аталади ва эктодерма билан эндодерманинг орасидан вентрал томонга сурилади.

Спланхнотомлар ўсиб бўлакланишини (сегментациясини) йўқотади ва икки варақка ажралади.

1. Висцерал варақ — ичак найига ёпишиб туради.

2. Париетал варақ — эктодерманинг ички (қорин) томонга қараган сатҳига (деворига) ёпишиб туради. Бу икки варақ билан чегараланиб турган бўшлиқ — гавда бўшлиғи (coelom — бўшлиқ) дир.

Шундай қилиб, эмбрионда хорда ва мезодермалар барпо бўлганидан кейин, ичак эндодермаси организмдаги ҳамма ички аъзоларни вужудга келтирувчи иккиламчи ичак найчаси (ўсувчи найчаси) ни ҳосил қилади. Демак, организмдаги барча аъзолар эмбрионнинг (юқорида баён қилинган) учта варағидан тараққий этади (12- расм).

1. Эмбрионнинг ташқи вараги — эктодермадан терининг энг ташқи қавати (эпидермис) ва унда ўсадиган туклар, тери безлари, бурун, оғиз ва орқа чиқарув тешиги шиллиқ қаватларининг эпителийси, нерв системаси ва сезги аъзоларининг эпителийлари пайдо бўлади.

2. Эмбрионнинг ички вараги — эндодермадан овқат ҳазм қилиш системаси шиллиқ қаватининг эпителийси ва уларнинг безлари, нафас аъзоларининг талай қисми ва қалқонсимон, буқоқ безлари эпителийлари ҳосил бўлади.

3. Эмбрионнинг ўрта вараги — мезодермадан скелет мускуллари, сероз бўшлиқлари мезотелийси, жинсий безлар ва буйрак куртаклари ривожланади. Бундан ташқари, мезодерманинг орқа сегментларидан бириктирувчи тўқима — мезенхима (mesos — оралиқ, ўрта) пайдо бўлади. Мезенхимадан эса ҳамма бириктирувчи тўқималар, шу жумладан суяк ва тоғай тўқималари, қон, лимфа томирлари, лимфа

[1] scleros — қуруқ, қаттиқ.
[2] Derma — тери.
[3] myo — мускулга тегишли, мускулники.

тугунлари ва талоқ (lien) вужудга келади. Эмбрионнинг ривожланиши ҳақида фикр юритилганда унинг ўсиши учун керак бўлган моддаларни етказиб берадиган ташқи тузилмаларни ҳам назарда тутиш лозим. Жумладан, эмбрион ўзининг кўп ҳужайрали шар даврида ички тугунча (эмбриобласт) ва ташқи ҳужайра қавати — трофобласт (юнонча — овқат) га ажралади. трофобласт эмбрион ёрдамида бачадон шиллиқ қаватига аста-секин чўкади, бунга йўлдошланиш (имплантация) деб аталади. Бу даврда бачадон шиллиқ қавати тухум ҳужайранинг отланиш даврида бўртиб, 3—4 марта (8 мм гача) қалинлашади. Қон томирлар қонга тўлишиб, эмбрионни қабул қилишга тайёрланади. Айни вақтда трофобластдан ажратилган фермент бачадон шиллиқ қаватини эритиб, эмбрионнинг чўкишига имконият яратади. Кейинчалик трофобластдан ўсган кўпчилик ворсинкалар ёрдамида бачадон тўқималари билан боғланиб, эмбрионни озиқлантирувчи парда (хорион) га айланади. Шундай қилиб, ҳомиладорлик даври бошланади. Кейинчалик хорионнинг бачадон шиллиқ қаватига қараган қисмидан эмбрион йўлдоши[1] ривожланади. Йўлдош эмбрион билан она танасини бирлаштириб турадиган ва эмбрионнинг нормал ўсиши учун керакли бўлган моддаларни етказиб туради. Сўнгра эмбрионни йўлдош билан бирлаштириб турувчи киндик тизимчаси вужудга келади.

Эмбрион тараққиётининг бошланғич даврида сариқ йўл ёки сариқ тизимча пайдо бўлади, у ичакдан эмбрион ташқарисига бўртиб чиққан қисми (сариқ халтаси) билан ичакни қўшиб туради. Мезодерма ҳужайраларининг шодаси (қорин пояси) — йўл ҳосил қилади, ичак эндодермасининг алоҳида ўсиғи сийдик халтачасидан ўсиб чиққан аллантоис (қазисимон) ана шу йўлдан ўтиб, бачадоннинг шиллиқ пардасига етади. Аллантоис билан бирга ўсиб чиққан киндик қон томирлари ҳам бачадоннинг шиллиқ қаватига боради. Шундай қилиб, йўлдошда қон айланиш вужудга келади ва она билан эмбрион ўртасида моддалар алмашинуви жараёни бошланади.

Ўсаётган эмбрион иккита парда билан ўралади. Ички парда — амнион, бу қоғоноқ сувли парданинг ичи оқсил суюқлиғи билан тўлган бўлиб, унда эмбрион қимирлаб (сузиб) туради. Амнионни уст томонидан хорион (киприк парда) ўрайди. Хорионнинг қолган киприкли қисмига қон томирлар қўшилади. Хорионнинг ана шу қисми йўлдош ҳосил бўлишида қатнашади.

Шундай қилиб, одам эмбрионининг такомиллашиши 40 ҳафта (10) ой давом этади. Бундан дастлабки 8 ҳафтаси эмбрион (пушт) даври бўлиб, барча аъзо куртаклари пайдо бўлади. Ҳомиладорликнинг кейинги даври 32 ҳафта давом этади. Бу вақтда барча аъзолар такомиллашган, ҳомила катталашган бўлади.

[1] Бола туғилгандан сўнг бу аъзо ҳам бачадондан ажралиб ташқарига чиқади. Ана шунинг учун у йўлдош деб аталади.

ОДАМ ТАНАСИНИНГ ШАКЛЛАРИ, ЎЛЧОВЛАРИ, ЁШГА ВА ЖИНСГА ОИД МАСАЛАЛАР

Одам гавдаси бир қанча қисмлардан иборат. Одам калласи (caput) бўйин (collum) воситасида танасига (truncus) қўшилиб туради. Одам танаси кўкрак қафаси (thorax) қорин (abdomen) қисмларидан, икки қўл (membra superiores) ва икки оёқ (membra inferiores) дан иборат. Булардан қўллар гавданинг юқорисида жойлашган бўлса, оёқлар танага пастдан бирлашган.

Кўкрак қафаси ичидаги аъзоларнинг турган жойларини сиртдан туриб аниқлаш учун бир қанча бўйлама, тикка чизиқлардан фойдаланилади. 1) олдинги ўрта чизиқ (linea mediana anterior) — гавданинг қоқ ўртасидан ўтади, 2) тўш чизиғи (linea sternalis) — тўш суягининг икки чети бўйлаб ўтади; 3) кўкрак бези чизиғи (linea medioclavicularis s. mamillaris) — шу без сўрғичи устидан ўтади; 4) тўшнинг ёнбош чизиғи (linea parosternalis) — кўкрак бези ва тўш чизиқлари ўртасидан ўтади; 5) олд қўлтиқ чизиғи (linea axillaris anterior) — қўлтиқнинг олд қиррасидан бошланади; 6) қўлтиқ ўрта чизиғи (linea axillaris media) — қўлтиқнинг ўрта қисмидан бошланади ва 7) қўлтиқ ора чизиғи (linea axillaris posterior) — қўлтиқнинг орқа қисмидан ўтади; 8) курак чизиғи (linea scapularis) — куракнинг пастки бурчагидан пастга ўтади.

Одамнинг қорин соҳаси ҳам иккита горизонтал чизиқ воситасида устма-уст жойлашган учта қисмга (қаватга) ажралади, чизиқларнинг бири иккала томондаги 9-қовурға учларини бирлаштиради, иккинчиси эса ёнбош суякларининг олдинги томондаги устки қирра ўсиқларини бир-бирига қўшади. Бу чизиқлар ўртасидаги қисмларнинг энг юқоридаги қорин усти (epigastrium) қорин ўрта бўлаги (mesogastrium) ва қорин пастки бўлаги (hypogastrium) деб аталади. Қориннинг учала қисми ўз навбатида иккита — вертикал чизиқ воситасида яна учтадан соҳага ажралади. Устки қаватнинг ўрта — regio epigastrica (марказий бўлакчаси тўш ости) ва икки томондаги қисмлари эса ўнг ва чап қовурға ости соҳалари (regiohes hyposhondriacae dextra et sinistra) деб аталади. Ўрта қаватдаги қисмлар киндик соҳаси (regio umbilicalis) чап ва ўнг қорин соҳалари (regiones lateralis dextra et sinistra) деб аталади. Ниҳоят учинчи пастки бўлак эса ўрта-қов суяги (regio pubica) ва иккита чов (чап ва ўнг) соҳаларига (regiones inguinales dextra et sinistra) бўлинади. Одамнинг қўли елка, тирсак, билак ва панжаларга бўлинса, оёқ — сон, тизза, болдир ва оёқ панжасидан тузилган.

Одам гавдасининг шакллари жинсга, ёшга, иркка, наслга, ташқи муҳитга қараб аниқланади ва организм конституцияси турларини билдиради. Лекин бунинг учун организм морфологияси ҳамда физиологияси тўғрисидаги далиллардан ташқари гавданинг ва унинг алоҳида бўлаклари ҳажмларини ҳам эътиборга олиш лозим. Бунда гавданинг тикка турган ҳолатдаги узунлиги (бўйи) асосий ролни ўйнайди.

Деникер маълумотларига қараганда, эркак кишининг ўзига хос нормал бўйи 135 дан 190 см гача, баъзан бундан узун одамлар ҳам учрайди, уларнинг бўйи ҳатто 2,7 м гача етади. Аммо Ер шарининг

ҳамма қитъаларидаги ўрта бўйли одамларнинг бўйи, ўрта ҳисобда 146—175 см бўлади.

Одам гавдасидаги алоҳида бўлакларнинг узунлиги ҳақида тўхталганда, уларнинг ўзаро нисбатини эътиборга олиш зарур. Бироқ кўп вақтлардан буён рассомлар, антропологлар одам гавдаси алоҳида қисмларининг ўзаро муносабатини аниқлашда алоҳида мезонлардан фойдаланиб келдилар. Организмдаги алоҳида қисмларнинг каттакичиклиги одамда гавданинг умумий узунлигига нисбатан фоиз ҳисоби билан белгиланади. Гавда қисмларининг баъзи бир муҳим ўлчамлари (29 ёшдаги 170 см узунликдаги соғлом эркак ўлчамлари) қуйидаги жадвалда берилган. Бу жадвалда келтирилган маълумотлар фақат битта одамга тааллуқли бўлса ҳам, катта одам гавдаси алоҳида қисмларининг ўзаро муносабатларини етарлича равшан кўрсата олади.[1]

Юқорида келтирилган одам гавдасининг ўлчамлари билан бир қаторда унинг оғирлиги ҳам катта аҳамиятга эга бўлиб, ўрта яшар эркакларда у 65 кг га тенг.

Жинсий аломатлари. Одамларнинг эркак ва аёлларга ажратадиган белгилари икки хил бўлади, биринчидан, бу вазифани асосан жинсий аъзолар, безлар ўтаса, қолган аломатлар иккиламчи жинсий белгилар ҳисобланади. Жумладан, аёллар бўйи эркаклар бўйидан қисқароқ (Деникер маълумоти) ва оғирлиги ўртача, 55 кг. Аёллар танаси эркаклар танасига қараганда узунроқ, қўл ва оёқлари эса калтароқ, елка кенглиги торроқ, гавдасининг пастки қисми (чаноқ бўлаги) кенг, яъни каттароқ бўлади.

Кўкрак қафаси эркакларникига нисбатан калта ва торроқ, қовирғалари каттароқ бўлади, эркак мускулининг жами оғирлиги гавда умумий оғирлигининг 40 фоизини ташкил этса, аёлларда фақат 32 фоизни ташкил қилади. Шунинг учун ҳам аёлнинг кучи эркакка қараганда бирмунча камроқ бўлади. Бундан ташқари, аёлларда ёғ тўқималари бирмунча яхшироқ ривожланган бўлади. Уларда тери кам тукли, кўкрак безлари жуда яхши тараққий этган. Эркаклар териси эса сертук (айниқса бетида), дағалроқ бўлиб, кўкрак безлари қолдиқ сифатида учрайди.

Ёш хусусиятлари. Янги туғилган чақалоқ гавдасининг шакли ва ҳажми ўрта яшар одам гавдасидан кескин фарқ қилади. Чақалоқ бўйининг узунлиги 50 см, оғирлиги 3250—3500 г бўлиб, калласи бўйининг 1/4 бўлагига (катталарда эса 1/7—1/8 бўлагига) тенг келади. Чақалоқнинг оёқлари жуда калта, узунлиги деярли қўллари узунлигига тенг. Қорни кўкрагига қараганда кўтарилган, чаноғи тор бўлади. Боланинг туғилгандан кейинги ўсиш даври тўртга ажратиб ўрганилади.

1. Боланинг тишлари чиқмаган, эмизикли (чақалоқлик) даври — 1 ёшгача.

2. 2—7 ёшгача бўлган даврда (сут тишларининг чиқиш даври) ўғил болалар билан қизларнинг иккиламчи ташқи белгилари унчалик ривожланмаган бўлади.

---

[1] Жадвал Н. К. Лисенков, В. И. Бушкевич, М. Г. Привеснарнинг «Одам анатомияси» дарслигидан олинди.

Гавда қисмларининг муҳим ўлчамлари

29 ёшли эркак гавдасининг қисмлари	Ўлчамлар	
	см	процент
Бўйи	170,5	100
Бошининг узунлиги	23,2	13,45
Танасининг узунлиги	52,3	30,6
Гавда юқори қисмининг узунлиги	85,3	50
Гавда пастки қисмининг узунлиги	85,2	50
Оёқ узунлиги	88,3	51,75
Қўл узунлиги	76,9	45,02
Елка кенглиги	42,3	24,7
Ёнбош суяк қирралари ўртасидаги масофа	29	16,95
Сон суяклари катта кўстлари ўртасидаги масофа	32,9	19,29

3. Бисексуал (болалик) даври — 8—15 ёшгача бўлиб, ўғил болалар ва қизлар гавдасидаги ташқи кўринишнинг иккиламчи белгилари ривожланиб, бир-биридан яхши фарқланади.

4. Балоғатга етиш даври (15—20 ёш) бу даврда ўғил болалар ўспирин бўлиб, қизлар балоғатга етади.

Шундай қилиб, юқорида кўрсатилганидек, болалар туғилгандан кейин организмдаги ўсиш жараёни фақат эмбрион ривожланиш давридаги мавжуд қисмларнинг катталашуви ҳисобига бўлади. Умуман ўсиш жараёни эмбрионда ва туғилган болаларда бир текис кечмайди. Жумладан, эмбрионлик даврида бола гавдасининг юқори қисми ва калласи яхши такомил этган бўлади. Сабаби, гавданинг бу қисмлари йўлдошдан келадиган тоза қон билан кўпроқ таъминланади (эмбриоННинг қон айланиш системасига қаранг). Бола туғилгандан кейин кўпроқ унинг оёқлари ривожланади. Бола гавдаси бўйига қараб бирмунча жадалроқ ривожланади. Бу ҳолат айниқса қиз болаларда 11—14 ёшда намоён бўлади, организмнинг умумий ўсиши эса 23—25 ёшгача давом этади. Ёш болаларда гавданинг тепа қисми ҳамда пастки иккита бўлакларга ажратиб турувчи чизиқлари киндикдан ўтадиган бўлса, организм ўсган сари пастки томонга силжиб боради ва катта одамларда қовуқнинг устки қиррасига тўғри келади.

ҚОМАТНИНГ ТУЗИЛИШИ (КОНСТИТУЦИЯСИ)

Агар ҳар бир шахс организмининг тузилиши синчиклаб ўрганилса, унинг анатомиясида ўзига хос алоҳида хусусиятлари борлигини кўрамиз. Бинобарин, ҳар бир шахснинг морфологияси билан физиологиясида ҳам озми-кўпми фарқ борлиги аниқланади. Ушбу хусусиятлар врачларнинг кундалик ишларида, турли қоматга эга бўлган одамлар касаллигини аниқлаш жараёнида муҳим роль ўйнайди. Бу эса одам қоматини ўрганиш заруратини туғдиради.

Қомат табиат ва жамият таъсирида одамда ўзига хос морфологик

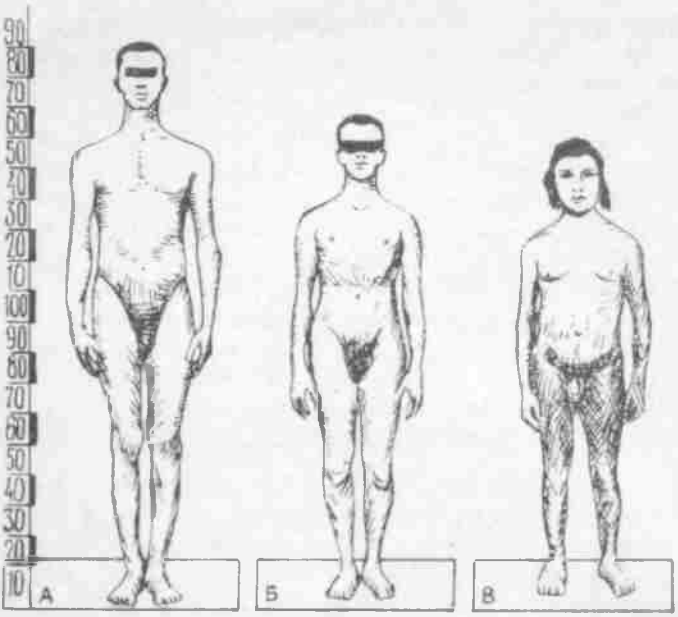

13- р а с м . Қоматнинг тузилиши.
А — астеник, Б — нормостеник, В — гиперстеник.

ва физиологик хусусиятларга эга бўлган индивидуал белгилар йиғиндисидан вужудга келади ва организмдаги барча ўзгаришларга (бетобликка ҳам) боғлиқ. Одам қомати ўз аждодидан орттирган асосий хусусиятлар йиғиндисидан тараққий этади. Қоматнинг ривожланишида ташқи муҳитнинг таъсири айниқса муҳим.

Одам бўйининг ҳар турли бўлиши унинг наслига, ижтимоий шароитига, атроф-муҳитга ва иқтисодий аҳволига боғлиқдир. Одам қоматининг морфологик тузилишига қараб В. Н. Шевкуненко уларни 3 турга ажратган (13- расм).

1. *Гиперстениклар ёки брахиморфлар* (кенг елкали паст бўйлилар) — бундай одамларнинг елкалари кенг, гавдалари вазмин, бақувват ва тиқмачоқ семиз бўлади. Қўл ва оёқлари танасига нисбатан калта; калла, кўкрак ва қорни деярли кенг ҳажмлидир. Уларнинг қорни ҳам кўкрагига нисбатан каттадир. Тананинг кўндаланг ўлчами бўйига нисбатан узунроқ бўлади.

2. *Астениклар ёки долихоморфлар* (узун бўйли, тор кўкраклилар) — бўйлари узун, организми заиф тараққий этган, вазни енгил, қўл ва оёқлари таналарига қараганда узунроқ кишилар тоифасидир. Уларнинг кўкраклари қорин қисмидан катта ва бўйинлари узун бўлади.

3. *Нормостениклар ёки мезоморфлар* (ўрта бўйлилар) — юқорида баён этилган гиперстеник ва астениклар ўртасидаги одамлар ўрта бўйлилар ҳисобланади.

Одам гавдасининг ташқи тузилиши ички аъзолар, қон томирлар шаклига ҳамда тузилишига ҳам таъсир қилади. Жумладан, гиперстеник одамнинг диафрагмаси юқори жойлашган бўлса, юраги, меъдаси катта ҳажмли ва кўндаланг ўрнашган: аортаси кенг, ўпкаси қисқа ва ингичка, ичаги кўпроқ горизонтал йўналишда тахланиб ётади. Жигар, меъда ости бези, буйраклари ва қора жигари (талоқ) нинг ҳажми каттароқ бўлади.

Астеникларда эса деярли ҳамма аъзолари кичик бўлиб, пастроқ жойлашади. Лекин бу турдаги одамнинг кўкрагига нисбатан ўпкасининг узун бўлиши уни бошқа барча аъзолардан ажратиб туради.

АНАТОМИЯ АТАМАЛАРИ

Одам организмининг барча қисмларини, аъзоларининг тузилишини, шаклини ўрганишда лотин ёки юнон сўзлари кенг қўлланилади. Анатомия атамалари биринчи марта 1894 йилда Швейцариянинг Базел шаҳрида бўлган анатомлар съездида қабул қилинган. Ушбу Базел атамалари анатомия номенклатураси (BNA) воситасида барча аъзолар тузилиши ўрганилган. Лекин BNA орасида аъзолар тузилишига мос келмайдиган атамалар ҳам бўлган. Шунинг учун 1955 йилда Парижда чиқарилган Халқаро анатомлар съездида янги — Париж анатомия атамалари (PNA) қабул қилинди. Ҳозирги кунда анатомияни ўрганишда PNA га риоя қилинади. Аъзоларнинг организмдаги жойлашиб турган ўрни ёки уларнинг алоҳида қисмларини аъзоларга нисбатан ўрганишда кўпинча анатомияда мавжуд бўлган учта: сагиттал, фронтал ва горизонтал сатҳдан (одамнинг тикка турган ҳолатида) фойдаланилади.

1. *Сагиттал сатҳ* — одам танасининг олдиндан орқа томонга қаратиб бошидан охиригача вертикал (тикка) кесилиши натижасида ҳосил бўлади. Агар сагиттал сатҳи музлатилган мурданинг қоқ ўрта қисмидан уни тенг иккита — ўнг ва чап нимталарга ажратилса, ўрта (mediana) сатҳ ҳосил бўлади (14-расм).

Фронтал (frontis — пешона) сатҳ сагиттал сатҳга нисбатан тўғри бурчак ҳосил қилиб ёки аниқроғи одам пешонасига параллел ҳолатда ўтказилган юзадан вужудга келади.

3. Горизонтал сатҳ — фазо (горизонтал) га параллел ёки сагиттал ҳолда фронтал сатҳларига тўғри бурчак ҳосил қилиб ўтказилган юзадан ҳосил бўлади. Одам организмини ва унинг алоҳида қисмларини ўрганишда, аъзоларни текширишда ана шу юқорида кўрсатилган учта юза (сатҳ) дан кенг фойдаланилади. Юқорида баён этилган сатҳларга нисбатан жойлашган аъзоларни аниқлашда алоҳида атамалар қўлланилади: Масалан, ўрталик — medialis ёки medius — ўрта деб аталадиган бўлса, ёнбоши — lateralis, олдингиси — anterior, қоринга яқинроқ жойлашган бўлса — вентрал (venter — қорин) сўзлари билан аталади. Бундан ташқари, орқа томонни — posterior ёки дорсал (dorsum — орқа), тананинг юқорисига яқинроқ бўлса, юқори — superior ёки краниал (cranium — калла), аксинча, пастки томонида

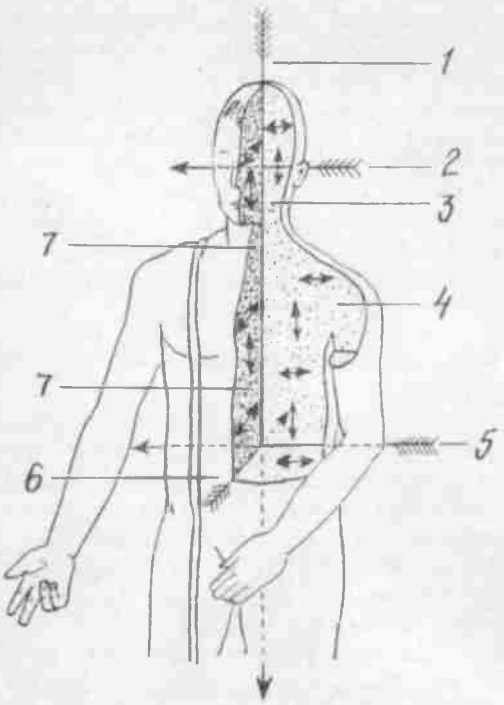

14-расм. Сатҳлар.

1-тикка (вертикал) ўқ, 2-кўндаланг ўқ, 3-фронтал (пешона) сатҳ, 4-фронтал, горизонтал ва сагиттал сатҳлар бўйлаб ўтказилган ўқлар. 5-фронтал сатҳдаги чизиқ, 6-сагиттал ўқ чизиқ. 7-сагиттал сатҳдаги чизиқ.

бўлса — inferior (қуйи) ёки каудал (cauda — дум), тана сўзи эса корпус (corpus) номи билан аталади.

Қўл ва оёқларга нисбатан қуйидаги атамаларни қўллаш мумкин. Жумладан қўл ҳамда оёқларнинг юқори қисми ёки танага яқин жойлашган бўлаги — қўлнинг бошланиш жойи проксималис (proximalis) дейилса, танадан узоқроқ бўлаги дисталис (distalis) деб аталади. Масалан, оёқнинг тизза қисми панжаларига нисбатан проксимал бўлса, панжаларнинг ўзи тиззага нисбатан дистал жойлашган.

Агар аъзоларнинг бир-бирига ўхшаш қисмлари мавжуд бўлса, у ҳолда бир-биридан каттароқ (major) ёки кичикроқ (minor), катта (magnus) ёки кичик (parvus) атамалари қўлланилади.

Одам организмидаги баъзи бўшлиқларни ёки алоҳида аъзоларнинг жойлашиш ўрнини аниқроқ кўрсатиш мақсадида сиртқи (externus), ички (internus) ёки юза (superficialis), чуқурроқ (profundus) атамалари ишлатилади ва ҳоказо. Одам организмини ўрганишда қўлланиладиган бошқа атамалар тўғрисида аъзоларнинг, жумладан, суяк ва бойламлар ёритилган қисмларида уларнинг маъно ва иборалари хусусида батафсил тўхталиб ўтамиз.

ХУСУСИЙ ҚИСМ

Биринчи бўлим

ҲАРАКАТ АЪЗОЛАРИ СИСТЕМАСИ

Одам ҳаракат қилиш қобилиятига эга. Ҳаракат аппарати фаол ҳаракатчан қисм — мускуллар ва пассив (фаолиятсиз) қисм — суяклар (бойламлар билан) га ажратилади. Лекин мускуллар, суяклар ва уларни бирлаштириб турган бойламлар вазифаси бир-бирига боғлиқ бўлиб, битта эмбрионал қават — мезодермадан ривожланади. Қисқаси, ҳаракат аппарати учта: 1) суяк, 2) суякларни бирлаштирувчи бойламлар ва 3) мускуллар системасидан ташкил топган.

Ҳаракат системаси организмнинг кўп қисмини ташкил қилади ёки гавданинг умумий оғирлигига нисбатан 72,45 фоизни ташкил этади. Шу жумладан, мускуллар гавданинг 2/5, суяклар эса 1/5—1/7 қисмини ташкил этади.

Мускуллар деярли барча суяклар устини қоплаб туради ва гавданинг ташқи кўриниши (қомат) шаклланишида асосий вазифани бажаради.

СУЯКЛАР ҲАҚИДАГИ БИЛИМ

Организмни ҳаракатга келтирадиган аъзолар мускуллар (ёрдамчи қисмлар билан), скелет ва уларни бириктириб турувчи бойламлардан иборат.

Скелет (skeletos — қуритилган)[1] организмдаги юмшоқ тўқима ва аъзоларнинг бирикиб туриши (тузилмалар йиғиндиси) натижасида вужудга келади (15-расм). Скелет бир қанча алоҳида жойлашган суяклардан таркиб топиб, ўзаро бириктирувчи тўқималар, бойламлар ва тоғайлар воситасида бирлашади ва пассив ҳаракат аппаратини ҳосил қилади. Скелет бўлмаса, ер юзидаги ҳайвонларнинг бирортаси ҳам ўзини тик тутиб туролмайди ва қомат шаклланмайди. Скелет организмда асосан уч вазифани бажаради. Булар: таянч (суянчиқ), ҳаракат ва ҳимоя вазифаларидир.

1. Таянч вазифаси юмшоқ тўқима ва аъзоларнинг скелетнинг айрим қисмларига бирикиб туриши натижасида вужудга келади.

2. Ҳаракат вазифаси — скелетни ташкил қилиб турган суякларнинг ҳар хил ричаг ҳосил қилиб, бўғим орқали бирлашиши ва нерв системаси ёрдамида мускуллар қисқариши билан юзага келади.

3. Ҳимоя вазифаси — скелетнинг алоҳида қисмларидан вужудга келган бўшлиқлар орқали бажарилади. Масалан, умуртқалар йиғилиб

[1] Қадимда скелетлар офтобда ёки қум кизигида тайёрланар эди.

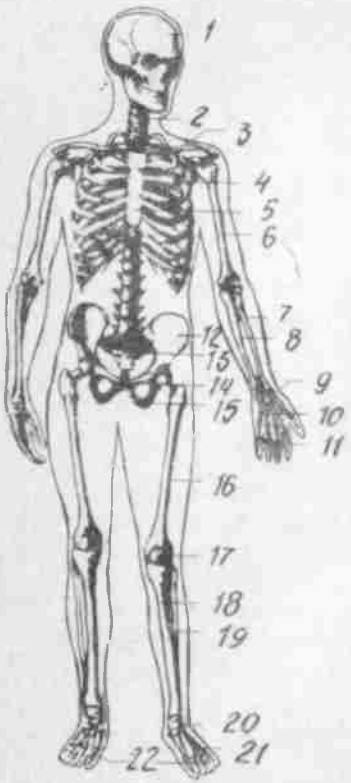

15-расм. Скелет.

1 — бош скелети, 2 — умуртқа поғонаси, 3 — умров, 4 — қирра, 5 — ковурғалар, 6 — елка суяги, 7 — билак суяги, 8 — тирсак суяги, 9 — билак суяклари, 10 — кафт суяклари, 11 — бармоқ суяклари, 12 — енбош суяги, 13 — думғаза суяги, 14 — ков суяги, 15 — ўтирғич суяги; 16 — сон суяги, 17 — тизза копқоғи, 18 — катта болдир суяги, 19 — кичик болдир суяги, 20 — оёқ кафти усти суяклари, 21 — оёқ кафт суяклари, 22 — бармоқ суяклари.

орқа миянинг жойланиб туришига мослашган; канал, бош мия учун калла суякларидан ҳосил бўлган — калланинг мия бўшлиғи; юрак ва ўпкаларнинг сақланишига мослашган кўкрак қафаси, жинсий аъзоларни ташқи таъсирдан сақлаб турадиган чаноқ бўшлиқлари шулар жумласидандир. Булардан ташқари, суяклар организмининг биологик муҳофазасини бажарадиган ва тўқималарга кислород элтувчи қон таначаларини вужудга келтирадиган суяк илиғи (мия) ни ҳам сақлаб туради. Одам скелетининг деярли ҳаммаси — калла суягининг тепа бўлаги ва юз қисмининг баъзи бир суяклари, умров суякларининг кўпчилик қисмларидан мустасно[1] эмбрионнинг ўрта варағи — мезодермадан уч даврни ўтаб такомиллашади: 1) бириктирувчи тўқима парда даври, 2) тоғайланиш ва 3) суякланиш даврларидир.

СУЯКЛАР

Одам скелети икки юздан ортиқроқ суяклардан тузилган бўлиб, оғирлиги ўртача 5—6 кг ёки гавданинг 8—10 % оғирлигини ташкил этади. Скелет суякларининг аксарияти жуфт суяклардир. Суяк — os ossis асосан суяк тўқималаридан тузилган (16-расм).

Суяклар қаттиқ ва эластик бўлиб, асосан икки турли моддалардан ташкил топган, улардан 1/3 қисми органик моддалар (оссеин, мугуз модда) бўлса, қолган 2/3 қисми анорганик моддалардир (асосан кальций тузлари, айниқса фосфор кислотали оҳак — 51,04 % ни ташкил этади). Суяклар эластиклигини оссеин моддалари таъминласа, қаттиқ (пишиқ)лигини минерал тузлар ҳосил қилади. Органик ва анорганик моддаларнинг суяклар таркибидаги нисбати натижасида керакли бўлган мустаҳкамлик вужудга келади ва бу ҳолат ёшга қараб ўзгариб боради. Ёш организм суяклари таркибида оссеин кўп бўлганлигидан улар эгилувчан ва маҳкам бўлади. Ёш улғайиб борган

[1] Бу суякларда бириктирувчи тўқима давридан кейин суякланиш бошланади.

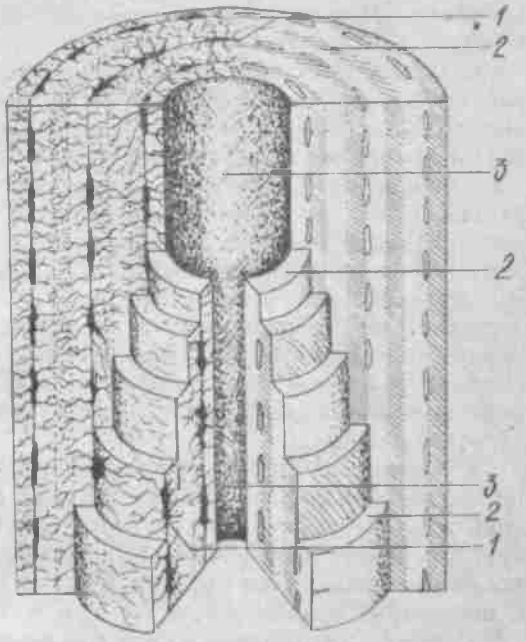

16-расм. Суяк тузилишининг схемаси.
1-суяк ҳужайралари, 2-оралиқ моддалар, 3-Говерс каналлари.

сайин суякларда минерал тузлар таркиби кўпаяди. Шунинг учун кекса кишиларнинг суяклари ўзининг эластиклик хусусиятини аста-секин йўқотиб бориб мўртлашади ва тез синадиган бўлиб қолади.

Суяклар таркибида органик ва анорганик моддалардан ташқари А, D ва С витаминлари ҳам бўлади. Ёш болалар суяклари таркибида кальций тузлари ва D витамини етишмаслиги рахит касаллигини нужудга келтиради, суяклар мустаҳкамлиги камаяди ва ҳар томонга қийшаяди. Агарда суякларда А витамини етишмаса, суяклар ҳаддан ташқари йўғонлашиб, ичидаги бўшлиқлари ва каналчалари катталашиб қолади.

Оссеин билан анорганик модданинг қўшилиши натижасида нормал суяк муҳим физик хоссаларга эга бўлади, яъни эластик ва қаттиқ (пишиқ) бўлади. Нормал суяк дуб дарахтидан пишиқ, гранитдан қаттиқ бўлиб, мис билан темирга баробар келади.

Суякларнинг ички тузилишини уларни арралаб қарагандагина кўриш мумкин. Улар икки хил моддадан, яъни бири зич (қаттиқ) — substantia compasta моддаси бўлса, иккинчиси ғовак (кўмик — substantia spongiosa) моддадир. Зич модда яхлит массага ўхшаб кўринади, ғовак модда эса ингичка ҳовонлар тўридан иборат, ҳовонлар бир-бири билан чалкашиб, ҳар хил бурчаклар ҳосил қилади. Булар орасида майда катак (бўшлиқлар) вужудга келади. Суякларда қаттиқ модда ташқи қисмида жойлашган бўлса, ғовак моддалари ичкарида бўлади. Сербар суякларда ички ғовак моддалар кам бўлиб, зич моддаларнинг икки пластинкалари орасида юпқа кўмик ҳолида учрайди. Калла суякларининг қопқоқ қисмидаги ғовак моддалар diploe (икки қават) номи билан юритилади, ана шу суякларнинг ички қаттиқ пластинкаси *шишасимон пластинка*

дейилади (16- расм). Чунки унинг ташқи пластинкаси юпқа, органик моддаси кам ва мўрт бўлади. Сербар суякларнинг баъзи жойларида ғовак моддалари сира бўлмаслиги мумкин, унда зич модданинг ташқи ва ички пластинкалари бир-бирига ёпишиб, битта бутун қаватни ҳосил қилади. Калта суяклар нуқул ғовак моддалардан иборат бўлади, ташқи қисми эса фақат юпқагина зич модда пластинкаси билан қопланади. Узун суякларнинг икки учи — (epiphysis), эпифизлари калта суякларга ўхшаш бўлса, танаси диафизи (diaphysis) узунасига жойлашган кавак цилиндр шаклли бўлиб, девори қалин зич модда пўстидан тузилган. Узун суяк эпифизлари бўғим юзалари (facies articularis) билан тугайди. Ана шу кавак илик канали бўлади, бу канал узун суякнинг иккала учи (эпифиз) даги ғовакларга туташиб кетади. Суяклар эпифизи ва диафиз оралиқ қисмига метафиз (metaphysis) дейилади. Бундан ташқари, суяклар тузилиши унинг шакл ва вазифасига боғлиқ бўлади, яъни суяклар вазифаси ўзгарганда, унинг тузилиши ҳам ўзгаради ёки бунинг акси кузатилади.

Суякнинг микроскопик тузилишига келганда, унинг асоси гаверс пластинкаларидан тузилган кўпдан-кўп гавер каналчаларидан иборат эканлигини микроскопда кузатиш мумкин. Гаверс каналчалари аксари суяклар бўйига қараб жойлашган ва бир нечта зич суяк пластинка-компакт модда билан ўралган бўлади. Гаверс системалар орасидаги бўшлиқларни оралиқ модда (пластинка) лар тўлдириб туради.

Суякнинг сиртқи юзаси суяк устки пардаси (периост — periosteum) билан қопланган (суякнинг бўғим юзалари, пайлар ва бойламлар ёпишган жойларда периост бўлмайди). Периост юпқа, пушти рангли бириктирувчи тўқимадан иборатдир. Периост суякларнинг алоҳида тешикчаларидан ўтиб борадиган толачалари воситасида суяклар устига мустаҳкам ёпишиб туради (17- расм).

Периост икки қаватдан, яъни ташқи қаватдаги толали фиброз тўқимасидан ва ички нерв, қон томирларга бой бўлган суяк ҳосил қиладиган қисмлардан иборат. Қон томирлари суякларга алоҳида озиқа тешиклар (foramina nutricia) — орқали йўналиб боради. Периостнинг ички қавати суякларни энига ўстиради. Суякларнинг бўғим ҳосил қиладиган сатҳлари бўғим тоғайлари билан қопланган (бўғимлар ҳақидаги бобга қаралсин).

Суяк каваклари, илик бўшлиғи (cavitas medullaris) ҳамма вақт суяк илиги билан тўла. Кўпинча найсимон суякларда илик марказий бўшлиқ қисмида жойлашганлигидан, уни илик бўшлиғи (cavitas medullaris) ёки канали деб аталади. Суяк илиги организмда қон яратади ва биологик ҳимоя вазифасини бажаради. Суякларда учрайдиган ўсиқларга (дўмбоқча, ғадир-будур ва ҳ.к.) апофиз (apophysis — ўсиқ) лар, бўйнига метафиз ёки суяк бўйни (collum), суяк бошчасига (capitulum), бўғим чуқурчасига (fossa articularis), ғадир-будур тепача (condylus) лари киради.

СУЯКЛАРНИНГ РИВОЖЛАНИШИ

Одам эмбрионида суяк тўқимаси бошқа тўқималарга нисбатан кечроқ ёки эмбрионлик даврининг 6—8-ҳафталарида мезенхима

(эмбрион бириктирувчи тўқимаси) дан вужудга келган бириктирувчи тўқима (остеобластлар) ҳужайраларидан пайдо бўлади.

Суяклар такомили даврида уларнинг ҳаммаси ҳам бир хилда ривожланмай, балки баъзилари бириктирувчи тўқимадан тараққий этади, булар бирламчи суяклар деб аталади. Бирламчи суякларга калланинг мия қисмидаги қопловчи суяклар ва барча юз суяклари киради: бошқа суяклар тоғайдан тузилади, бунга иккиламчи суякланиш дейилади. Умуман суякланиш жараёни қуйидаги турт: 1) эндесмал, 2) перихондрал, 3) периостал ва 4) энхондрал турларига бўлинади.



17-расм. Елка суяги, суяк усти пардаси билан
1-суяк, 2-суяк усти пардаси, 3-илик бўшлиғи.

1. Эндесмал суякланиш (en — ичида, desma — алоқа) бириктирувчи тўқимадан бошланиб, бирламчи суякланиш вужудга келади. Эмбрион ёш бириктирувчи тўқимасининг маълум бир нуқтаси (кейинги суяк нуқтаси — punctum ossificationis га яқин жой) дан остеобластлар зўр бериб кўпайиб, қатор жойлашади ва суякнинг асосий моддасини ҳосил қилиб, суяк ҳужайраларига айланади. Натижада суякланиш нуқтаси (ядроси — punctum ossificationis) ҳосил бўлади. Суякланиш нуқтаси турли томонга қараб ўсади.

2. Перихондрал суякланиш (peri — атроф, chondral — тоғай) мезенхима тўқималаридан ҳосил бўладиган суяклар шаклида вужудга келади. Кейинчалик булар яхлит гиалин тоғайига айланади ва тоғай усти пардаси (перихондр — perichondrium) билан қопланади. Перихондрнинг ички қаватидаги ҳужайраларнинг зўр бериб кўпайиши натижасида остеобластлар (суяк моддаси) ҳосил бўлади. Суяк моддалари аста-секин тоғай моддасини эгаллайди ва суякнинг зич (компакт) моддасини ҳосил қилади.

3. Суякларнинг ривожланишида тоғайдан иборат бўлган суяк модели суякланиб бўлгандан кейин тоғай пардаси суяк устки пардасига айланади. Кейинчалик суякларнинг энига ўсиши асосан суяк устки пардаси ҳисобига бўлганлигидан периостал суякланиш (пери — атрофи, остал — суякланиш) деб аталади. Шундай қилиб, перихондрал ва периостал суякланиш даврлари ўзаро боғланган бўлиб, бирин-кетин бошланади. Периостал суяк энига ўсади, яъни кенгайиб, йўғон тортади.

4. Энхондрал (ичида) суякланишда перихондрумнинг иштироки билан остеобластлар ёрдамида суяк вужудга келади. Бундай тоғайнинг марказида суяк оролчаси (ядроси ёки нуқтаси) пайдо бўлиб, периферияга қараб ўсади ва суякнинг ғовак қисмини вужудга келтиради.

Бу хилдаги суякланишда тоғайлар тўғридан-тўғри суяк моддасига айланмасдан, балки улар емирилганидан сўнг вужудга келади. Шунинг

учун бу шаклдаги суякланиш *иккиламчи суякланиш* деб аталади. Калла туби (асос) суяклари, тана ва қўл-оёқ суяклари иккиламчи суякланишдан пайдо бўлади. Суякланиш жараёни дастлаб ўрта қисмдан бошланади ва суяк танаси (диафизи) пайдо бўлади. Асосий оғирлик ҳамма вақт суяклар диафизига тушади. Суяк учлари (эпифизи) нинг мускул ва бойламлар ёпишган жойи икки ёшлик даврдан бошлаб суяклана бошлайди.

Суякланиш жараёнининг охирида метафиз тоғай тўқимаси ҳамда эпифизни қоплаб турган юпқа бўғим пардаси, шунингдек, эпифиз тоғайлари қолади. Эпифизар, метафизар тоғайлар аста-секин 22—25 ёшгача бўлган даврда емирилиб, суякка айланади. Натижада суяклар бўйига қараб ўсади ва охирида диафиз билан эпифизлар бирлашиб, бир бутун суякни вужудга келтиради, бунга *синостоз* дейилади.

СУЯКЛАР КЛАССИФИКАЦИЯСИ

Одам скелети 200 дан зиёд алоҳида-алоҳида суяклардан тузилган. Скелет тана суяклари (умуртқалар, қовурғалар ва тўш суяги), калла суяги (мия ва юз қисмлардан иборат), елка камари (кўкрак ва ўмров суяклари), қўл суяклари (елка, билак ва панжа суяклари), чаноқ суяклари (ёнбош, қовуқ ва қуймич) ва сон, болдир ҳамда оёқ панжаси суякларидан иборат.

Суяклар тузилиши, ривожланиши ва вазифаларига кўра қуйидаги турларга бўлинади:

I. Найсимон суяклар

1. Узун суяклар. 2. Калта суяклар

II. Ғовак суяклар

1. Узун суяклар. 2. Калта суяклар. Сесамасимон суяклар

III. Ясси суяклар

1. Калла суяклари. 2. Камар суяклари

I. Найсимон суяклар: а) узун суяклар — елка, билак ва болдир суяклари, яъни қўл-оёқ суяклари бўлиб, ғовак ва зич моддалардан тузилган, бу ердан илик канали ўтади, у ричаг ҳаракатига эга бўлиб, таянч, муҳофаза вазифаларини бажаради; б) калта найсимон суякларга қўл-оёқ, кафт ва панжа суяклари киради, улар калта ҳаракат қилиш ричагларигагина эгадир.

II. Ғовак суяклар: а) узун ғовак суяклари — қовурға ва тўш суяклари. Асосан ғовак моддадан тузилган; суякларни юпқа, зич модда пластинкаси қоплаб туради, у таянч вазифасини бажаради; б) калта ғовак суякларга умуртқалар, қўл-оёқ, кафт усти суяклари киради; в) сесамасимон суяклар — тизза қопқоғи, нўхатсимон суяк ва бармоқ суякларининг сесамасимон суяклари ғовак моддадан тузилган мускул пайлари орасида, деярли бўғим атрофида жойлашиб, уларни ҳосил қилишда қатнашади ва ҳаракатини осонлаштиради.

III. Ясси суяклар: а) калланинг ясси (қопқоқ) суяклари

ҳимоя вазифасини бажаради; б) ясси камар суяклар — курак ва чаноқ суяклари таянч, муҳофаза вазифаларини бажаради.

IV. Аралаш суяклар. Бунга бир қанча суякларнинг бирикишидан вужудга келган калла суягининг асосий қисмини ташкил этувчи суяклар киради.

ТАНА СКЕЛЕТИ

Одамнинг тана скелети умуртқа поғонаси, 12 жуфт қовурға ва тўш суягидан ташкил топган кўкрак қафаси (compages thoracis, tharax BNA) суягидан тузилган.

Умуртқа поғонаси (collumna vertebralis) бир-бирининг устида жойлашган 33,34-умуртқалар йиғиндисидан ташкил топган, булар бўйин умуртқалари (еттита), кўкрак умуртқалари (ўн иккита), бел умуртқалари (бешта), думғаза умуртқалари (тўртта, бештаси ўзаро бирлашиб, битта думғаза суягини ҳосил қилган) ва дум умуртқалари бўлимларига ажратилади.

Умуртқа поғонасининг ўртача узунлиги эркакларда 73—75 см, аёлларда эса 69—71 см гача бўлади; шундан бўйин қисмининг узунлиги 13—14 см кўкрак бўлими 27—30 см, бел қисми 17—18 см ва думғаза қисми 12—15 см.

Одам умуртқа поғонаси организмнинг таянчи бўлибгина қолмай, балки умуртқа каналида жойлашган орқа мияни муҳофаза қилади ва гавда билан калла ҳаракатида фаол қатнашади.

Ҳар қайси умуртқанинг таянч вазифасини бажарадиган танаси (corpus vertebrae) равоғи (arcus vertebrae) бор. Умуртқа равоғи танасида иккита оёқчаси (pedunculi arcus vertebrae) воситасида бирлашиб, умуртқа тешигини (foramen vertebrae) ҳосил қилади. Қолган умуртқалар тешиги ўзаро қўшилиб, умуртқа канали (canalis vertebralis) ни ҳосил қилади, орқа мия ана шу каналда жойлашиб, ташқи муҳит таъсиридан сақланиб туради. Умуртқа равоғида тепа ва пастки жуфт бўғим ўсимталари (processus articulares superiores et inferiores) жойлашган. Умуртқа равоғининг ўрта қисмида орқа томонга битта ўткир қиррали ўсиқ (processus spinosus), икки ён томонидан биттадан кўндаланг ўсиқ (processus transversus) кўринади. Умуртқа танаси билан бўғим ўсиқларининг ўрта қисмида юқори ва пастки ўймалар (incisurae vertebrales superiores et inferiores) жойлашган. Умуртқа поғонасида юқори умуртқанинг пастки ўймаси пастки умуртқанинг юқори ўймаси билан бирлашиб, ҳар тарафда биттадан умуртқа оралиқ тешиги (foramen intervertebrale) ни ҳосил қилади. Бу тешиклар орқали орқа мия нервлари ва қон томирлари ўтади. Одам умуртқалари ичида бел ва думғаза умуртқалари катта ҳажмли бўлиб, бош, тана ва қўл оғирлиги ана шулар воситасида чаноқ орқали оёққа тарқалади. Дум умуртқалари эса аксинча, ўсишдан тўхтаб, йўқолиб бораётган қолдиқ умуртқалар ҳисобланади. Уларнинг танаси кичкина, равоқлари бўлмайди.

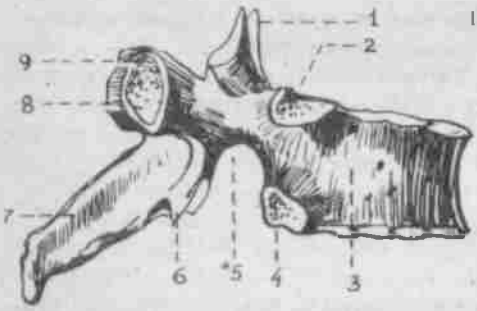

18-расм. Кўкрак умуртқаси (vertebrae thoracicae).

1 — processus articularis superior; 2 — fovea costalis superior; 3 — corpus vertebrae; 4 — fovea costalis inferior; 5 — jnicisura vertebralis inferior; 6 — processus articularis inferior; 7 — progessus spinosus; 8 — processus transversus; 9 — fovea costalis transveralis.

УМУРТҚАЛАР

Умуртқалар жойлашувига кўра *бўйин, кўкрак, бел, думғаза* ва *дум* умуртқаларига бўлинади:

1. Бўйин умуртқалари.

2. Одам умуртқа поғонасининг кўкрак қисми (кўкрак умуртқалари— vertebrae thoracicae) 12 дона.

Кўкрак умуртқаларининг (18- расм) танаси — corpus vertebrae (тепадан пастга караб) ҳажми жиҳатидан катталашиб боради. Кўкрак умуртқаларининг икки ёнбошига ва кўндаланг (processus transversus) ўсимталарига 12 жуфт қовурғанинг бўғим ҳосил қилиб қўшилиб туриши сабабли улар бошқа умуртқалардан ажралиб туради. Аксарият қовурға бошчалари ёнма-ён жойлашган иккита умуртқа таналарининг ёнбош оралиғига ўрнашиб туради. Шунинг учун кўпинча умуртқаларнинг иккала томонида (тепа ва пастида) яримтадан чуқурча (fovea costales superior et inferior) бўлади. Бундан биринчи умуртқа мустасно бўлиб, танасининг юқори қиррасида биринчи қовурға учун битта бутун қовурға чуқурчаси (fovea costalis superior), танасининг пастида иккинчи қовурға чуқурчаси (fovea costales inferior) бўлади. 10-умуртқанинг икки ёнбошида (X қовурға учун) биттадан ярим чуқурча, XI — XII умуртқалар ҳар бирининг икки ёнбошида (тегишли қовурғалар учун) биттадан тўла чуқурчалар жойлашган. Ана шу чуқурчаларга юқорида айтилган қовурға бошчалари бўғим ҳосил қилиб жойлашади.

Умуртқа танаси ва равоғи ўртасида умуртқа тешиги (foramen vertabralis) мавжуд. Юқори ва пастдаги бир жуфтдан фронтал ҳолатда жойлашган бўғим ўсимталари (processus articularis superior et inferiores) билан умуртқалар ўзаро бирлашиб туради. Умуртқа танасининг икки ёнбошида, кўндаланг ўсиқларнинг олд томонида бўғим юзачалари (fovea costalis transversalis) жойлашади. Умуртқа равоғининг ўрта қисмидан ўткир қиррали ўсиқ (processus spinosus) ўрин олган.

1. Бўйин умуртқаси (vertebrae cervicales) 7 дона бўлиб, юқоридан биринчи ва иккинчи умуртқалар, бошқа бешта бўйин умуртқаларидан тузилишлари билан анча фарқ қилади. Шунинг учун уларнинг тузилишига қуйида алоҳида тўхталиб ўтамиз. Қолган бештаси бошқа умуртқалар каби тузилган. Бўйин умуртқалари танаси (corpus

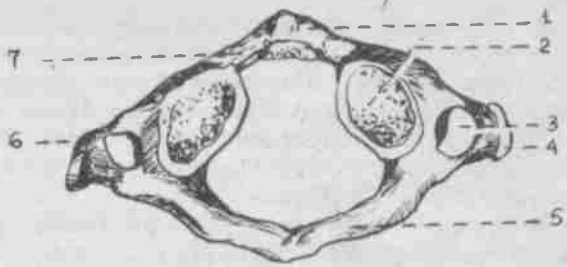

19-расм. Бўйин умуртқаси атлант (atlas).

1 — arcus anterior; 2 — fovea articularis superior; 3 — foramen transversarium; 4 — processus transversus; 5 — arcus posterior; 6 — processus costarius; 7 — fovea dentis.

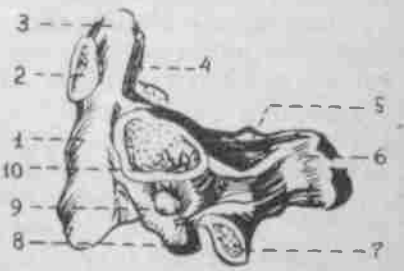

20-расм. Бўйиннинг II умуртқаси (ўқли умуртқа — axis).

1—corpus vertebrae; 2 — facies articularis anterior; 3 — dens; 4 — facies articularis posterior; 5 — lamina arcus vertebrae; 6 — processus spinosus; 7 — processus articularis inferior; 8 — processus transversus; 9 — foramen transversarium; 10 — facies articularis superior.

vertebrae) кичкина кўндаланг-овал шаклда бўлади, умуртқа тешиги эса (foramen vertebrae) катта, учбурчак шаклидадир. Кўндаланг ўсиқ (processus transversus) ларининг олдинги томонига эмбрион ривожланиши давридаги қовурға қолдиқлари ёпишиб, кўндаланг ўсиқ тешиги (foramen transversus) ни ҳосил қилади. Ўсиқ учлари кўпинча иккита дўмбоққа бўлинади.

VI умуртқанинг олдинги дўмбоғи олдидан уйқу артерияси ўтганлиги учун *уйқу дўмбоғи* (tuberculum caroticum) деб аталади. Артерия жароҳатланганда ана шу дўмбоқчани босиб, қон тўхтатилади. Кўндаланг ўсимта тешикчалари йиғиндисидан умуртқа артерияси канали (canalis art. vertebralis) ҳосил бўлади. Бу каналдан худди шу номли артерия ўтади.

II — V бўйин умуртқалари танасининг орқа томонида жойлашган ўткир қиррали ўсиқ (processus spinosus) лар калта ва учи айри (VI — VII умуртқалар бундан мустасно) бўлади. VII умуртқанинг орқа ўсиғи бошқа бўйин умуртқаларига нисбатан узун ва йўғон бўлиб, тери остидан билиниб туради. Шунинг учун бу умуртқа туртиб чиққан умуртқа (vertebra prominens) деб юритилади.

Биринчи бўйин умуртқаси — атлант (atlas, 19-расм). Ривожланиш даврида унинг танаси иккинчи умуртқага ўтиб, тишсимон ўсиқни ҳосил қилади. Шу сабабли, тана ўрнига олдинги равоқ (arcus anterior) вужудга келган, умуртқа тешиги (foramen vertebrale) эса кенгайган. Олдинги равоқнинг олд томонида олд дўмбоқ (tuberculum anterius) жойлашган. Равоқнинг ички юзасида эса II бўйин умуртқасининг тишсимон ўсиғи жойлашадиган чуқурча (fovea dentis) бор. Орқа равоғи (arcus posterior) да ўткир қиррали ўсиқ қолдиғи — кичкина дўмбоқ

(tuberculum posterius) пайдо бўлган. Умуртқанинг ёнбош (massae laterales), олдинги ва орқа равоқларининг қўшилиб жойлашган ёнбош қисмининг юқори ва пастки юзаларида бўғим чуқурча — facies articulares superior et inferiors) кўринади. Юқори бўғим юзаси овал шаклли бўлиб, энса суягидаги дўнгсимон ўсиқ бўғим юзаси билан бўғим ҳосил қилиб қўшилади. Mossae lateralis нинг орқасида умуртқа артерияси арикчаси (sulci a. vertebrales) бор.

Бўйиннинг II умуртқаси (axis — ўқли, 20-расм) тишсимон ўсиғи ёки тишининг (dens) бўлиши билан бошқа умуртқалардан ажралиб туради. Иккинчи умуртқа тишининг биринчи умуртқа равоғи ички юзасидаги бўғим юзаси (facies articularis anterior) билан бирлашиб туриши сабабли калла ҳар томонга бурилади.

Цилиндрсимон шаклдаги тишсимон ўсиқнинг учи — арех — и мавжуд. Ўсиқнинг олдинги юзасида жойлашган бўғим юзаси (facies articularis anterior) атлант олди равоғининг ички юзасидаги бўғим чуқурчасига (favea dentis) бўғим ҳосил қилиб қўшилса, dentis — нинг орқа бўғим юзаси (facies articularis posterior) атлантнинг кўндаланг жойлашган бойлами билан бирлашади.

Axis — нинг икки ёнбошида жойлашган юқори бўғим юзаси (facies articularis superior) атлантнинг пастки бўғим чуқурчаси билан, пастки бўғим юзаси (facies articularis inferior) эса учинчи бўғим умуртқасининг юқори бўғим юзаси билан қўшилади.

3. Бел умуртқалари (vertebrae lumbales) 5 дона бўлиб, гавда оғирлиги тушгани сари катталашган танаси буйрак шаклига ўхшаш тус олган corpus vertebrae, тешиги катта ва учбурчак шаклида. Кўндаланг ўсиғи (processus transversus) деярли фронтал вазиятда бўлиб, учи орқага қараб туради (21-расм).

Ўткир қиррали ўсиқ (processus spinosus) ҳаракатчан бўлганидан тўғридан-тўғри орқага қараб жойлашган. Тепа бўғим ўсиқлар (processus articularis superior) нинг бўғим юзалари (facies articularis superior) медиал томонга, пастки бўғим ўсиқлари (processus articularis inferior) юзалари (facies articularis inferior) ташқарига қараган бўлади. Тепа бўғим ўсиғининг орқасида кичкина сўрғичсимон дўмбоқ (processus mamillaris) жойлашган.

4. Думғаза умуртқалари (vertebrae sacrales) 5 дона (22-расм) бўлиб, 17—25 ёшга бориб ўзаро қўшилиб, битта бутун думғаза суяги (os sacrum) ни вужудга келтиради. Бу ҳам одамнинг вертикал ҳолатга ўтиши билан гавда оғирлигининг думғаза умуртқаларига тушиши натижасида ҳосил бўлган. Думғаза суяги учбурчак шаклидадир. Унинг сербар қисми — туби (асоси — basis ossis sacri) бор. Ана шу қисмининг икки ёнбошида эса тепа бўғим ўсиғи (processus articulares superior) жойлашган. Суякнинг пастга, олдинга қараган учи (apex ossis sacri) мавжуд. Думғаза суяги туби билан 5-бел умуртқасининг танасига бирлашади. Думғаза суягининг олдинги чаноқ сатҳи (faciea pelvina) текис ва ёйсимон букилган, бу ердан тўртта олдинги тешиклар (foramina sacralia pelvina) ва кўндаланг жойлашган чизиқ (lineae transversae) лар кўриниб туради.

Думғазанинг орқа юзаси ғадир-будур бўртиб чиққан, бу ерда

21-расм. Бел умуртқаси (vertebrae lumbalis).

1 — corpus vestebrae; 2 — incisura vertebralis inferior; 3 — processus articularus inferior; 4 — processus spinosus; 5 — processus costarius; 6 — processus articularis superior; 7 — incisura vertebralis superior.

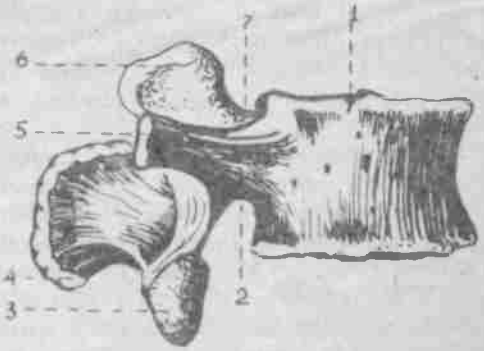

22-расм. Думғаза суяги (sacrum).

А. Олд томондан кўриниши.

1 — basis ossis sacri; 2 — processus articularis superior; 3 — pars lateralis; 4 — lineae transversae; 5 — forr sacralia pelvina; 6 — apex ossis sacri.

Б. Орқа томондан кўриниши. 1 — canalis sacralis; 2 — processus articularis superior; 3 — tuberositas sacralis; 4 — crista sacralis intermedia; 5 — crista sacralis mediana; 6 — hiatus sacralis; 7 — cornu sacrale; 8 — forr sacralia dorsalia; 9 — crista sacralis lateralis.

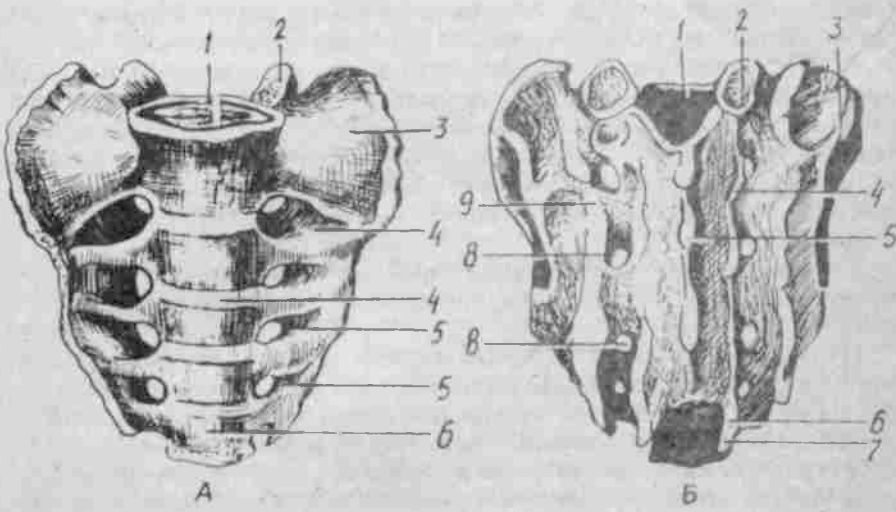

умуртқа ўсиқларининг ўзаро суякланиб кетишидан ҳосил бўлган 5 та қирра ва думғазанинг орқа тўртта жуфт тешиклари (foramina sacralis dorsalis) кўзга ташланади. Жумладан, ўткир қиррали ўсиқларнинг бирлашишидан думғазанинг ўткир қирраси (crista sacralis mediana), бўғим ўсиқларининг бирлашишидан ҳосил бўлган оралиқ қирраси (crista sacralis intermedia — орқа тешикларнинг ташқи томонида жойлашган) кўринади. Ниҳоят умуртқаларнинг кўндалаиг ўсиқ қолдиқлари йиғиндисидан думғаза суяги орқа юзасининг энг четида жойлашган латерал қирра (crista sacralis lateralis) ларни кўриш мумкин. Қирраларнинг ташқи томонида мускуллар ёпишадиган думғаза ғадир-будури (tuberositas sacralis) жойлашган. Думғаза тубининг ён қисмида (partes lateralis) ўсиқларнинг ковурға қолдиқлари билан ўзаро қўшилиб кетишидан пайдо бўлган қулоқсимон юза (fasies auricularis) бор, у чаноқ суягининг ана шундай юзаси билан бўғим ҳосил қилиб, қўшилиб туради. (Чаноқ суякларининг бирлашувига қаралсин). Думғаза умуртқалари тешиклари ўзаро қўшилиб, думғаза канали

(canalis sacralis) ни ҳосил қилади. Думғаза каналининг пастки тешиги (hiatus sacralis) ни иккала томонидан чиқиб турадиган ўсиқчалар (cornu sacrale) ҳосил қилади. Аёлларнинг думғаза суяги кенгроқ, калтароқ ва камроқ букилган бўлиши билан эркаклар думғазасидан ажралиб туради.

5. Қолдиқ (рудиментар) умуртқалари бўлмиш дум умуртқалари (vertebrae coccygeae) 4—6 донадир. Улар ўрта яшар одамларда суякланиб, дум суяги (os coccygis) ни вужудга келтиради. Биринчи дум умуртқасининг икки ёнбошида танасидан ташқари бир жуфт шохча (cornu coccygeum) сини ҳам кўриш мумкин.

Умуртқалар ривожланиши уч босқични ўтайди. I босқичда мезодерма самитларининг маҳсулоти — склеротомлардан пайдо бўлган парда даври икки ойгача давом этиб, сўнгра II тоғайланиш даврига ўтади. Суякланиш нуқталари умуртқаларда 3 ойлик даврдан бошланади. Шундай қилиб, 2—3 ойлик эмбрион умуртқаларида учала босқич (парда, тоғай ва суякланиш) ни кузатиш мумкин.

Умуртқаларда 3 та суякланиш нуқталари мавжуд, уларнинг бири танасида, иккитаси эса умуртқа равоғидадир. Умуртқа равоғи боланинг 3 ёшлигида ривожланса, қолган барча умуртқа ўсиқлари балоғатга етганда суякланади. Умуртқаларнинг батамом суякланиб битиши 22—25 ёшларда тугайди. Баъзан V бел умуртқа равоғи ва думғаза каналининг 11—18 ёшларгача ўсиб беркилмасдан (spina bifida) қолиши кузатилади.

Умуртқаларнинг суякланишида хорда дарсалис аста-секин йўқолиб бориб, қолдиқ умуртқа оралиқ тоғайи — nucleus pulposus ни ҳосил қилади.

Тўш суяги (sternum). Кўкрак умуртқалари ва қовурғалар билан биргаликда кўкрак қафасини ҳосил қилади. Тўш суяги, узунчоқ ясси шаклда бўлиб, ўрта одамда учта айрим қисмларни ташкил қилади:

1) юқори қисми — дастаси — manubrium sterni,

2) ўрта қисми — танаси — corpus sterni,

3) пастки қисми — ханжарсимон ўсиқ — processus xiphoideus деб аталади. Булар ўзаро юпқа тоғай қатлами билан қўшилган бўлиб, кексалик даврида суякланиб, яхлит битта тўш суягини ҳосил қилади. Даста қисми кенг ва қалин бўлиб, тепа қисмида ўйма — incisura jugularis кўринади.

Дастанинг икки ёнбошида, ўмров суягининг тўш суягига қараган учининг қўшилиш жойида — incisurae claviculares ва ундан пастда I қовурға тоғайига бирикадиган incisura costalis ўймалари ҳосил бўлади. Дастаси ва танаси бир оз олдинга туртиб қўшилган жойида angulus sterni (тўш бурчаги) ни кўриш мумкин. Даста билан тана оралиғида II — VII қовурға тоғайлари учун ўйма (incisurae cortales) ҳосил бўлган.

Ханжарсимон ўсиқ (processus xiphoideus) тўш суяги танасининг пастки томонида жойлашади.

Аёллар тўш суяги эркаклар тўш суягига нисбатан бироз калтароқ бўлади.

Тўш суягининг дастасида 1—2 та (эмбрионнинг 6—9 ойлик даврида), танасида 4—13 та, ханжарсимон ўсиғида 1 та (6—20 ёшлар-

да) суякланиш нуқтаси пайдо бўлади. Тўш суягининг дастаси умр бўйи алоҳида жойлашса, ханжарсимон ўсиқ 30—35 ёшларда суякланиб, танасига бирикади.

ҚОВУРҒАЛАР

Қовурғалар (costae, 23-расм) 12 жуфт ингичка ёйлардан иборат бўлиб, орқа томондан кўкрак умуртқалари таналарига ёпишиб туради. Ҳар қайси қовурға икки қисмни ташкил қилади. Қовурғанинг орқа қисми суяк (os costale) дан, олдинги қисми тоғай (cartilago costalis) дан тузилган. Юқоридаги I — VII қовурғалар бевосита тоғай қисмлари воситасида тўш суягига бирикади ва чин қовурға (costae verae) деб аталади. Кейинги VIII — IX ва X жуфт қовурғалар ўзларининг олдинги тоғай қисмлари билан бевосита тўш суягига ёпишмасдан, ўзидан юқорида жойлашган қовурға тоғайига туташади ҳамда *ёлғон қовурғалар* (costae spuriae) деб аталади. Қолган XI ва XII жуфт қовурғалар тоғайи эса ҳеч жойга ёпишмасдан қорин мускуллари орасида эркин жойлашган. Шу сабабдан улар жуда ҳаракатчан бўлади ва *етим қовурғалар* (costae fluctuantes) деб аталади. Қовурғаларнинг олдинги, орқа учлари оралиқ қисми, танаси бор. Қовурғанинг орқа учида йўғонлашган бошча (caput costae) мавжуд. II — X қовурғалар бошчаси умуртқалараро чуқурчаларга қўшилгани учун уларнинг бўғим юзалари қирра (crista capitis costae) билан иккига ажралган. I, XI ва XII қовурға бошчаларида қирра бўлмайди, чунки улар умуртқа танасидаги бутун бўғим чуқурчалари билан қўшилган бўлади. Қовурға бошчаси ингичкалашган бўйин (collum costae) қисмига ўтади. Бўйин қисмининг қовурға танасига ўтиш чегарасида дўмбоқча (tuberculum costae) кўринади. I — X қовурға дўмбоқчаларидаги бўғим юзалари (facies articularis tuberculi costae) икки қисмга ажралган, уларнинг пастки қисми умуртқа кўндаланг ўсиқларидаги бўғим чуқурчаларига қўшилиб туради. Дўмбоқча бўғим юзасининг юқори қисмига эса бойламлар ёпишади. XI — XII қовурғалардаги дўмбоқчалар унчалик ривожланмаган, бўғим юзалари бўлмайди. Қовурға танасининг (corpus costae), ташқи, ички юзалари ва пастки чеккалари бор. Биринчи қовурғанинг аксинча юқори ва пастки юзалари, ички ва ташқи, чеккалари мавжуд. Қовурға танаси бироз букилиб, қовурға бурчаги (angulus costae) ни ҳосил қилади. Қовурғалар ички юзасининг пастки чеккасига яқин жойда қовурға эгатчаси (sulcus costae) жойлашган. Қовурғаларнинг ҳажми ва узунлиги кўкрак қафасининг тузилишига, шаклига боғлиқ. Қовурғаларнинг узунлиги I — VII қовурғагача ортиб бориб, VIII қовурғадан охирги XII қовурғагача қисқариб, камаяди.

I қовурғанинг юқори юзасида ўмров ости артерияси ва венаси учун эгатча (sulcus arteriae subclaviae), олдинда sulcus venae subclaviae ва уларнинг оралиғида олдинги нарвонсимон мускул дўмбоғ tuberculum musculi scaleni anteriores борлиги билан тафовут қилади.

Қовурғалар одам эмбрионида умуртқа поғонасининг (дум умуртқаларидан ташқари) икки ёнбошида пайдо бўлган қовурға куртакларидан пайдо бўлади. Бўйин қовурғаларининг тоғай куртаклари ривожланиш

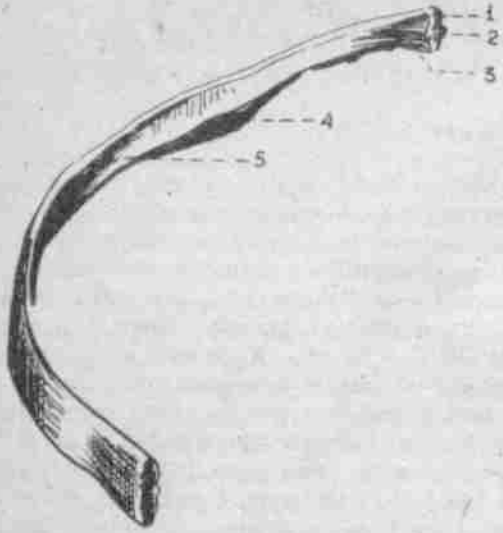

23-расм. Ўнг томондаги қовурға суяги (os costae — VIII).

1 — caput costae; 2 — facies articularis capitalis; 3 — collum costae; 4 — sulcus costae; 5 — corpus costae.

даврида бир учи билан умуртқа танасига, иккинчи учи билан кўндаланг ўсиққа ёпишиб тешик ҳосил қилади. Бел ва думғаза умуртқаларида қовурғалар кўндаланг ўсиқларига бирлашиб кетади.

Думғаза умуртқаларининг қовурғалар куртаги думғаза суягининг ёнбош қисмини ҳосил қилишда қатнашади.

Қовурғаларнинг биринчи суякланиш нуқтаси қовурға бурчагида, иккинчиси қовурға бошчасида, учинчиси эса қовурға дўмбоғида 15—20 ёшларда пайдо бўлади. Қовурғалар (олдинги тоғай бўлагидан бошқа қисмлари) 18—25 ёшга бориб бутунлай суякланиб битади.

ҚЎЛ-ОЁҚ СУЯКЛАРИ

Одам қўл-оёқ скелетининг умумий кўриниши. Одам қўл скелети билан оёқ скелетининг тузилишида бир қадар ўхшашлик бўлса ҳам, вазифасига кўра бир-биридан тубдан фарқ қилади. Одам оёқлари ёрдамида бир жойдан иккинчи жойга юриб боради ва гавдасини кўтариб тура олади. Қўл эса меҳнат қуроли бўлиб, ушлаш вазифасини бажаради.

Қўл-оёқ суяклари камар ва эркин турган бўлимларига ажратилади. Қўл ўз камарлари воситасида тана скелетига қўшилиб туради.

Қўл скелети — елка камари (cingulum membri superioris) ўмров ва курак суякларидан иборат. Қўлнинг эркин жойлашган skeleton mebri superioris libri) елка суяги билак (тирсак ва билак) суяги ва қўл панжа скелетидан тузилган.

ЕЛКА КАМАРИ СУЯКЛАРИ

Елка камари икки томонда биттадан *ўмров* ва *курак* суякларидан ташкил топган.



24-расм. Ўмров суяги (clavicula).

1 — extremitas acromialis; 2 — extremitas sternalis; 3 — tuberculum conoideum.

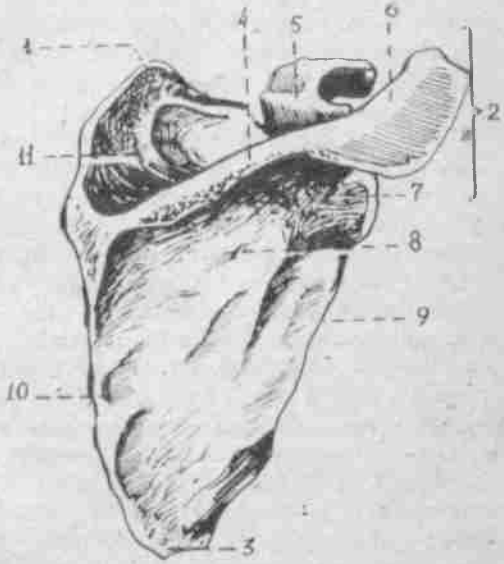

25-расм. Курак суяги (scapula).

1-angulus superior; 2-angulus lateralis; 3-angulus inferior; 4-spina scapulae; 5-processus coracoideus; 6-acromion; 7-cavitas glenoidalis; 11-fossa supraspinata; 8-fossa infraspinata; 9-margo lateralis; 10-margo medialis.

Ў м р о в (clavicula, 24-расм), қўлни танага бирлаштириб турадиган бирдан-бир суяк бўлиб, шакли латинча «~» ҳарфига ўхшаб букилган, узун. Тўш суягига бирлашган учи — extremitas sternalis бўғим юзаси — facies articularis sternalis дейилади. Иккинчи куракда жойлашган елка ўсиғи бирлашадиган учига — extremitas acromialis — дейилади, бу ердан елка ўсиғига бўғим ҳосил қилиб бирлашадиган кичик бўғим юзаси — facies articularis acromialis кўринади. Ўмров суяги елка бўғимининг танадан узоқроқда бўлишини таъминлайди. Натижада қўлнинг ҳар турли мураккаб ҳаракатларни осонгина бажаришига қулайлик яратиб беради. Ўмров суягининг ўрта қисми танаси (corpus claviculae) дейилади. Тана пастида конуссимон дўмбоқча — tuberculum conoideum ва трапециясимон чизиқ — linea trapecoi dea жойлашган. Ўмров суяги эмбрионнинг 6-ҳафтасидан суякланади. Бола 16—18 ёшга етганда битта суякланиш нуқтаси (тўш суяги қараган учида) пайдо бўлади. Ўмров суягининг суякланиш даври 20—25 ёшга бориб тўхтайди.

К у р а к (scapula, 25-расм) суяги ялпоқ, учбурчак шаклида бўлиб, кўкрак қафасининг орқа томонида, II — VII қовурғалар ташқи соҳасида

жойлашади. Куракнинг учта: умуртқа поғонасига қараган медиал (margo medialis), қўлтиққа қараган латерал (margo lateralis) ва юқорида жойлашган калта чеккалари (margo superior) тафовут қилинади. Юқори чеккасида курак ўймаси (incisura scapulae) кўриниб туради. Курак суягининг учала чеккаси ўзаро учта бурчак ҳосил қилиб қўшилган; шулардан бири пастга қараган бурчак (angulus inferior), иккинчиси юкори томондаги бурчак (angulus superior) ва учинчиси латерал бурчак (angulus lateralis) ларидир.

Латерал бурчак йўғонроқ бўлиб, ундаги чуқурроқ бўғим юзаси (cavitas glenoidalis) орқали елка суяги билан бўғим ҳосил қилиб бирлашади. Бўғим юзаси тепасидаги дўмбоқча — tuberculum supras-glenoidale, пастидаги дўмбоқча — tuberculum infraglenoidale деб аталади. Бўғим юзаси орқа томонда жойлашган танага ингичка бўйин (collum scapulae) орқали ўтади.

Курак суягининг бўғим юзаси устидан тумшуксимон ўсиқ (processus coracoideus) бўртиб чиққан. Куракнинг олдинги, қовурғаларга қараган юзаси (facies costalis) ботиқроқ бўлиб, курак ости чуқури (fossa subscapularis) ни ҳосил қилади, ана шу юзадаги бир неча ғадир-будур чизиқдан курак ости мускули бошланади. Куракнинг орқа юзаси баланд қирра (spina scapulae) билан иккита тенг бўлмаган қисмга бўлиниб туради. Қирра тепасидаги қирра усти чуқурчасига — fossa supraspinata, пастки чуқурчага — fossa infraspinata, дейилади. Бу чуқурчаларга айнан шу номли мускуллар ёпишади. Куракнинг баланд қирраси латерал томонга давом этиб, бақувват елка ўсиғи — акрамион (acromion) да тугайди. Ана шу ўсиқ учидаги бўғим юзаси facies articularis acromialis ёрдамида ўмров билан бўғим ҳосил қилиб қўшилади.

Курак суягининг суякланиши тумшуксимон ўсиқда биринчи суякланиш нуқтаси (1 ёшлик даврида) нинг пайдо бўлишидан бошланади ва 16—17 ёшда танаси билан суякланиб, қўшилади. Курак суягининг қолган қисмларида 11—18 ёшда бошланиб, 18—24 ёшда суякланиб битади.

ҚЎЛНИНГ ЭРКИН ТУРГАН ҚИСМИДАГИ СУЯКЛАРИ

Елка суяги (humerus), (26-расм, А), росмана узун суяклар туркумидан бўлиб, унинг танаси — диафизи (corpus humeri), иккала (тепа ва пастки) учлари — эпифизлар ва улар ўртасида жойлашган метафизлари тафовут қилинади.

Елка суягининг юқори учи шарсимон тўмтоқ бошча (caput humeri) бўлиб тугайди. Бошча суяқнинг қолган бошқа қисмларидан унчалик чуқур бўлмаган арикча — анатомик бўйинчаси (collum anatomicum) ёрдамида ажралиб туради; ана шу бўйинчанинг пастки томонида иккита дўмбоқча (латерал томондаги каттароғи — tuberculum majus ва олдроқ томондаги кичкина — tuberculum minus) жойлашган. Ҳар қайси дўмбоқчадан пастга қараб биттадан ғадир-будур қирра — crista tuberculi majoris (катта дўмбоқдан) ва crista tuberculi minoris (кичик дўмбоқдан) кетган. Ана шу иккала дўмбоқ ва ғадир-будур қирралар орасида эгатча (sulcus intertubercularis) бўлиб, бу ердан елка икки

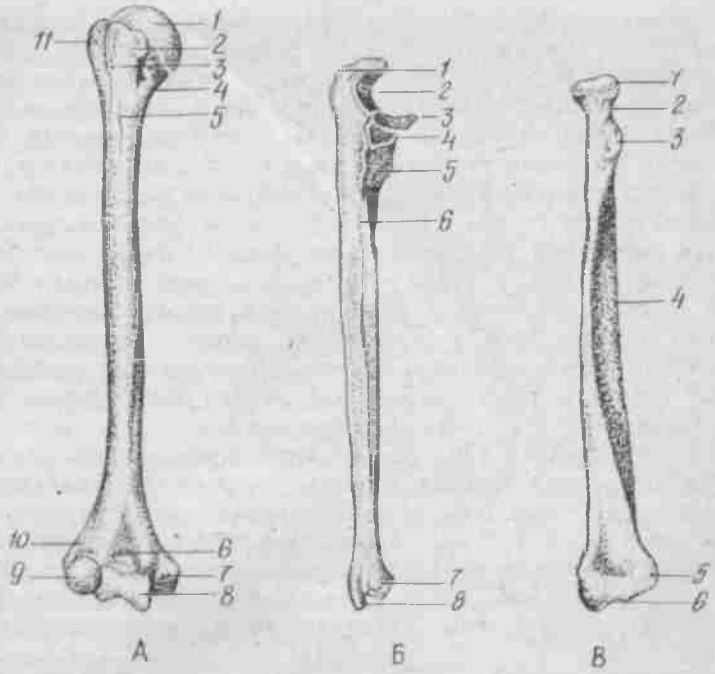

26-расм. А. Ўнг томондаги елка суяги (humerus).

1—caput humeri; 2 — tuberculum minus; 3 — sulcus intertubercularis; 4 — collum chirurgicum; 5 — tuberositas deltoidea; 6 — fossa coronoidea; 7—epicondylus medialis; 8 — trochlea humeri; 9 — capitulum humeri; 10 — fossa radialis.

Б. Ўнг томондаги тирсак суяги (ulnae).

1 — olecranon; 2 — incisura trochlearis; 3 — processus coronoideus; 4 — incisura radialis; 5 — tuberositas ulnae; 6 — crista musculi supinatorius; 7 — circumferencia articularis; 8 — processus styloideus medialis.

В. Ўнг томондаги билак суяги (radius).

1 — caput radii; 2 — collum radii; 3 — tuberositas radii; 4 — margo interosseus; 5 — incisura ulnaris; 6 — processus styloideus lateralis.

бошли мускулининг узун бошли пайи ўтади. Дўмбоқча ва қирраларга мускуллар келиб ёпишади. Елка суягининг дўмбоқчаларидан пастки қисми хипчароқ бўлиб, хирургик бўйин (collum chirurzgicum — кўпроқ елка суяги ана шу жойидан синади) деб аталади ва суяк танаси (диафиз) ни эпифизга қўшиб туради.

Елка суяги танасининг юқори қисми цилиндр шаклли, пастки қисми учта чеккали бўлади. Чеккалар орасида орқа юза — faciea posterior, олдинги латерал юза — facies anterior lateralis, олдинги медиал юза-facies anterior medialis ва суякнинг олдинги латерал юзасида дельтасимон ғадир-будур — tuberositas deltoi dea жойлашган. Ғадир-будур пастидан билак нерви учун спиралсимон эгат (sulcus nervi radialis) бошланади. Ушбу эгат суякнинг орқа юзасини айланиб, пастга тушгач, латерал қиррада тугайди.

Елка суягининг пастки кенгайган учи, икки томонидан ғадир-будур

тепача ҳосил қилиб тугайди, булар медиал тепача (epicondylus medialis) ва латерал тепача (epicondylus lateralis) лардир. Тепачалар юқорига медиал ва латерал қирралар сифатида давом этади. Медиал тепача кўпроқ ўсган бўлиб, орқа юзасидан тирсак нерви жойлашадиган эгатча (sulcus nervi ulnaris) кўринади. Иккала тепачалар орасида билак суяклари билан бирлашадиган бўғим юзаси жойлашган, у икки бўлакка ажралади; медиал томонда кўндаланг жойлашган ва тирсак суяги билан бирлашадиган ғалтак (trochlea humeri) бўлса, латерал томонда билак суяги билан бирлашиш учун яримшарга ўхшаш бўғим юзали бошча (capitulum humeri) бор. Ғалтакнинг тепасида, олдинги томонда тож чуқурчаси (fossa coronoidea) кўринади, унга тирсак суягининг тож ўсиғи кириб туради. Тож чуқурчасининг латерал томонида билак суягининг боши кириб турадиган чуқурча (fossa radialis) жойлашган. Ғалтакнинг тепасида, орқа томонда тирсак суягининг тирсак ўсиғи кириб турадиган чуқурча (fossa olecrani) бор.

Б и л а к с у я к л а р и (26-расм, Б), antebrachium найсимон иккита узун суяклардан иборат. Медиал томонда тирсак суяги (ulna), латерал томонда эса билак суяги (radius) жойлашади.

Тирсак суяги (ulna, 31-Б расм) нинг юқори, йўғон учида елка суяги ғалтаги билан қўшиладиган каттагина ғалтаксимон бўғим ўймаси (incisura trochlearis) бор. Бўғим ўймаси олд томонда тож ўсиғи (processus coronoideus) ва орқа томонда тирсак ўсиғи (olecranon) билан чегараланади.

Тож ўсиғининг латерал томонидан билак суяги бошчаси билан бўғим ҳосил қилувчи ботиқ юзача (incisura radialis) ўрин олган. Тож ўсиғининг пастида, олдинги томонда елка мускули ёпишишидан пайдо бўлган ғадир-будур жойга тирсак ғадир-будури (tuberositas ulnae) дейилади. Тирсак суягининг танасида олдинги, орқа ва медиал юзалари бўлиб, улар олдинги, орқа ва оралиқ қирралари билан ажралган. Тирсак суягининг пастки учи юмалоқ тирсак боши (caput ulnae) билан тугайди, медиал чеккасидан эса бигизсимон ўсиқ (processus styloideus) чиқиб туради. Ўсиқ ёнида билак суягининг ботиқ бўғим юзаси билан бирлашадиган доира бўғим юзаси (circumferentia articularis) бор.

Суякланиш нуқтаси суяқнинг юқори қисмида 8-10 ёшларда, пастки қисмида 4-8 ёшларда тараққий этади. 16—17 ёшларда диафиз қисми билан суякланиш даври бошланади ва 20-24 ёшларга бориб батамом суякланиб битади.

Билак суяги (radius) 26-расм, В) нинг проксимал учи аксинча думалоқ бошча (caput radii) ли бўлиб, елка суягининг бошчаси тепа томонда ботиқ бўғим юзаси (fovea articularis) орқали ана шу чуқурчага жойлашган бўлади. Билак суягининг шу айланган бўғим юзаси (circumferentia articularis) эса тирсак суягининг бўғим юзаси билан бўғим ҳосил қилади. Билак суягининг боши бошқа қолган бўлакларида ингичка бўйни (collum radii) билан ажралиб туради. Бўйин пастида ғадир-будур (tuberositas radii) жойлашган. Билак суягининг пастки учи йўғонлашган бўлиб, ташқи томонидан бигизсимон ўсиқ (processus styloideus) кўриниб туради. Ички томонидаги ботиқ бўғим ўймаси (incisura ulnaris) эса тирсак суягининг доира бўғим юзаси билан

қўшилади. Билак суягининг танасида олдинги, орқа ва латерал юзалари бўлиб, улар алоҳида қирралар орқали бир-биридан ажралган. Билак суяги пастки учининг пастки томони учбурчак шаклидаги ботиқ бўғим юзаси (facies articularis carpea) воситасида кафт суяклари билан бўғим ҳосил қилиб қўшилади.

Биринчи суякланиш нуқтаси проксимал учида 5—6 ёшда, дистал учида 1—2 ёшда пайдо бўлиб, танаси билан 17—18 ёшларда қўшилади. Билак суягидаги суякланиш 20—25 ёшгача давом этади.

Қўл панжасининг скелети (ossa manus, 27-расм), кафт усти (ossa carpi), кафт (ossa metacarpi) ва бармоқ (фаланга) — phalanges digitorum manus суякларига ажратилади.

Кафт усти суяклари (ossa carpi) турли шаклдаги 8 та майда суяклардан иборат бўлиб, тўрттадан икки қатор жойлашган. Булардан биринчи ёки проксимал қатор (бош бармоқ томондан ҳисоблаганда) қайиқсимон суяк, яримойсимон суяк, уч қиррали суяк ва нўхатсимон суякларидан ташкил топган.

Қайиқсимон суяк (os scaphoideum) биринчи қатордаги суякларнинг энг каттаси бўлиб, бўртиб чиққан юзаси ва чап томондаги дўмбоқча (tuberculum ossis scaphoidei) си билан кўзга ташланади. Яримойсимон суяк (os lunatum) нинг тепа юзаси бўртган, пастки юзаси эса букилган бўлади. Уч қиррали суяк (os triquetrum) да нўхатсимон суяк қўшиладиган бўғим юзаси кўринади. Нўхатсимон суяк (os pisiforme энг кичкина суяк бўлиб, кафтни тирсак томонга букувчи мускул пайи орасида жойлашади. Ана шу тўртта суякларнинг биринчи учтаси ўзаро бирлашиб, эллипс шаклидаги қавариқ турган бўғим юзасини ҳосил қилади ва билак суягининг бўғим юзаси билан бирлашади. Пастки юзалари эса пастки (иккинчи) қатор суяклари билан бўғим ҳосил қилиб қўшилади.

Кафт усти суякларининг иккинчи, дистал қатори *трапеция* шаклидаги суяк (os trapezium) *трапециясимон* суяк (os trapezoideum), *бошчали* суяк (os capitatum)лардан иборат. Улар юқорига қараб йўналган бошчалари ёрдамида бошқа суяклардан ҳоли жойлашади. Илмоқли суяк (os hamatum) нинг кафт томонига йўналган илмоғи (hamulus ossis hamati) мавжуд.

Кафт усти суякларининг номлари шаклларига мос келади, уларнинг ҳар бирида ўзаро қўшиладиган мос бўғим юзалари ва шу билан бирга баъзида кафт юзасига туртиб чиқувчи ғадир-будур дўмбоқлари бўлади.

Ossa carpi суяклари орқа томонга қавариқ, олдинги кафт томонга ботиқ, кафт эгати sulcus carpi ни ҳосил қилади. Эгатча бош бармоқ томонидан қайиқсимон ва трапециясимон суяк дўмбоқлари, жимжилоқ томонидан илмоқли суяк илмоғи ва нўхатсимон суяклар ёрдамида чегараланади.

Кафт суяклари (ossa metacarpalia), бешта калта найсимон суякдан тузилган, бош бармоқ томонидан саналганда I, II ва ҳоказо номи билан аталади. Ҳар бир кафт суягининг туби (basis), танаси (corpus) ва думалоқ шаклдаги бошчаси (caput) тафовут қилинади.

Кафт суяклари учидаги бўғим юзалари ясси бўлиб, кафт усти суякларининг иккинчи қаторида жойлашган суяклари билан қўшилади,

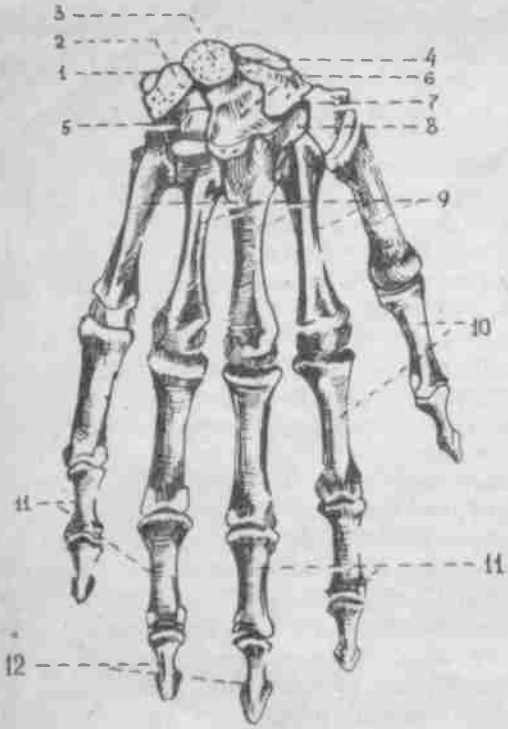

27-расм. Қўл панжаси скелетининг (ossa manus) орқа томондан кўриниши.

1 — os pisiforme; 2 — os triquetrum; 3 — os lunatum; 4 — os scaphoideum; 5 — os hamatum; 6 — os capitatum; 7 — os trapezoideum; 8 — os trapezium; 9 — ossa metacarpalia; I; II; III; IV; V; 10 — phalanx proximalis; 11 — phalanx media; 12 — phalanx distalis.

ёнбош эса ўзаро бўғим ҳосил қилиб бирлашади. I кафт суяги калта, асосида эгарсимон бўғим юзаси бўлади. II кафт суяги бирмунча узун бўлса, V кафт суяги энг калтаси ҳисобланади.

Кафт суяклари бошчасидаги шарсимон бўғим юзалари биринчи бармоқ фалангаси суяклари билан бўғим ҳосил қилади.

Бармоқ суяклари (phalanges digitorum, 27-расм) кафт суякларига ўхшаш калта найсимон суяклардан тузилган ва бармоқларда кетма-кет жойлашган.

Бош бармоқдан бошқа қолган тўртта бармоқнинг учтадан фаланга суяклари мавжуд, бош бармоқ эса фақат иккита фаланга суягидан тузилган. Бош бармоқнинг биринчи ва учинчи фаланга суяклари бўлса, ўрта фаланга суяк бўлмайди. Қолган тўрт бармоқларда проксимал, ўрта ва дистал фаланга суяклари бўлади. Бармоқ суякларининг асоси (basis phalangis), танаси (corpus phalangis), бошчаси (caput phalangis) тафовут қилади.

I ва II бармоқ суяклари кафт томонига бир оз букилиб жойлашган. I бармоқ суяклари асосидаги бўғим юзалари иккинчи қатордаги кафт суяклари билан бирлашади. Бу ерда II ва III бармоқ суякларининг ғалтаксимон бўғим юзалари жойлашган.

Охирги тирноқ фалангаларининг учлари сиқилиб, ясси бўлиб, тирноқ ғадир-будури — tuberositas phalangis distalis ни ҳосил қилади.

Кафт суякларининг суякланиб, ривожланиш тартиби қуйидагича бўлади:

— кафт суякларининг суякланиш нуқтаси эмбрион ривожланиши даврининг 9—10 — хафталарида диафизда пайдо бўлиб, 15—20 ёшгача давом этади;

— кафт бармоқларидаги биринчи суякланиш нуқтаси эса боланинг 2 ойлик даврида пайдо бўлади ва 18—20 ёшда тўхтайди.

Оёқ суяклари.

Оёқ суяклари қўл суяклари сингари иккита қисмга бўлинади. Биринчиси оёқ камари (cingulum membri inferioris) бўлиб, икки томонда биттадан чаноқ суягидан тузилган. Иккинчиси, эркин турган қисми — skeleton membri inferioris liberi эса уч қисмни ташкил қилади.

1) проксимал қисми — сон суягидан; 2) ўрта қисми — болдир (катта ва кичик болдир) суякларидан ҳамда тизза қалпоғи суягидан; 3) дистал бўлими — оёқ панжаси скелетидан тузилган.

ОЁҚ КАМАРИ СУЯКЛАРИ

Чаноқ суяги (os coxae, 28-расм) иккита ялпоқ чаноқ ёки номсиз суякдан иборат бўлиб, одамнинг юришида гавда оғирлигини оёққа ўтказади ва чаноқ бўшлиғидаги аъзоларни ташқи муҳит таъсиридан сақлаб туради. Чаноқ суягининг бу хилдаги вазифалари унинг мураккаб тузилишига сабаб бўлган.

Ўрта яшар одам чаноқ суякларида учта айрим суяклар: ёнбош суяги (os ilium), қов суяги (os pubis) ва қуймич (ўтирғич) суяги (os ischii) тафовут қилинади. Бу суяклар 14—16 ёшга киргунча алоҳида жойлашади, сўнгра тоғай пластинкалари воситасида ўзаро қўшилади ва кейинчалик суякланиб, бир бутун чаноқ суягини ҳосил қилади. Чаноқ суягининг ташқи юзасида (учала суякнинг ўзаро бирлашган жойида) сон суягининг боши кириб турадиган қуймич косаси (acetabulum) бўлиб, гир атрофи яримой бўғим юзаси (facies lunata) билан ўралган. Унинг пастки қисми қуймич ўймаси (incisura acetabuli) билан чегараланади. Қуймич косасига сон суягининг бошчаси бўғим ҳосил қилиб жойлашади. Қуймич косасининг марказида коса чуқурчаси — fossa acetabuli кўринади.

Ёнбош суяги (os ilium) нинг пастки йўғонроқ қисми, танаси (corpus ossis ilium) қуймич косасини ташкил қилади. Ёнбош суягининг танасидан, юқорига сербар пластинка, қанот (alaossis ilii) «S» шаклида кенг бўлиб, мускуллар ёпишади. Ёнбош суягининг қаноти тепага қирра (crista iliaca) бўлиб тугайди. Қирра олдинги томонда устки ва пастки ўткир ўсиқ (spina iliaca anterior superior ва spina iliaca anterior inferior) билан чегараланади. Ёнбош суяги қиррасининг орқа томони юқори ва пастки ўсиқ (spina iliaca posterior superior ва spina iliaca posterior inferior) ларга боради. Қанотнинг тепа қисмида ташқи лаб (labium externum) оралиқ чизиғи (linea intermedia) ва ички лаби — labium internum) жойлашган. Ёнбош суягининг орқа томонида катта ўтирғич ўймаси (incusura ischiadica major) ва унинг пастида ўткир ўсиқ (spina ischiaica) жойлашган. Ёнбош суяк қанотининг ички юзаси силлиқ ва



2 8 - р а с м . Ўнг томондаги чаноқ суяги (os coxae).

1 — ala ossis ilii; 2 — crista iliaca; 3 — linea glutea anterior; 4 — spina iliaca anterior superior; 5 — spina iliaca anterior inferior; 6 — linea glutea inferior; 7 — acetabulum; 8 — os pubis; 9 — for. obturatum; 10 — os ischii; 11 — incisura ischiadica minor; 12 — spina ischiadica; 13 — incisura ischiadica mafor; 14 — spina iliaca posterior inferior; 15 — spina iliaca posterior superior; 16 — linea glutea posterior.

ботиқроқ бўлиб, ёнбош чуқурча (fossa iliaca) деб аталади. Ана шу чуқурча пастки ёйсимон чизиқ (linea arcuata) билан чегараланади, орқа ва пастки томонида қулоқ супраси шаклидаги бўғим юзаси (fasies articularis) ўзига мос келадиган думғаза суягидаги шунга ўхшаш бўғим юзаси билан бирлашиб туради.

Ёнбош суяк қанотининг ташқи юзасида мускуллар ёпишадиган учта ғадир-будур чизиқлар бор. Улар олдинги думба чизиғи — linea glutea anterior, орқадаги думба чизиғи — linea glutea posterior ва пастки думба чизиғи — linea gletea inferior дир.

К о в с у я г и (os pubis) нинг калта ва кенг қисми, танаси (corpus ossis pubis) бўлиб, қуймич косасининг олдинги бўлагини ҳосил қилади. Қов суягининг юқори (ramus superior ossis pubis) ва пастки (ramus inferior ossis pubis) бутоқлари бурчак ҳосил қилиб, ўзаро бирлашиб туради. Ана шу бурчакнинг медиал чеккаси юзасида жойлашган овал шаклидаги чўзинчоқ бўғим юза (facies sumphysialis) орқали иккита қов суяклари ҳам ўзаро бирлашади. Юқори бутоқнинг ёнбош суяк чегарасида ёнбош қов тепалиги — eminentia iliopubica кўринади. Юқори бутоқнинг facies sumphysialis га ўтиш чегарасидаги дўмбоқ — tuberculum pubicym орқага қов қирраси (crista pubica) бўлиб давом этади ва қов тепалигига қўшилади. Қов суяги тепа бутоғининг ички ва пастки юзасида ёпилувчи эгат — sulcus obturatorius жойлашган.

Қ у й м и ч с у я г и (os ischii) нинг қов суягига ўхшаш қуймич косаларини ҳосил қилишда қатнашадиган қисми, танаси (corpus ossis ischii) ва ундан давом этган бутоғи (ramus ossis ischii) бор. Ана шу бутоқ бурчак ҳосил қилиб, пастки бутоққа ўтади. Бу эса қов суягининг пастки бутоғи билан қўшилади. Қуймич суяги иккала бутоқларининг ўзаро бирлашган жойи кенгайиб, йўғонлашган қуймич дўмбоғи (tuber ischiadicum) ни ҳосил қилади. Қуймич суяги танасининг орқа томонидаги ўткир учли ўсиқ (spina ischiadica) билан қуймич дўмбоғи орасида кичкина кесимта (incisura ischiadica) жойлашган.

Қуймич ва қов суяклари бутоқлари ўзаро қўшилиб, тухум

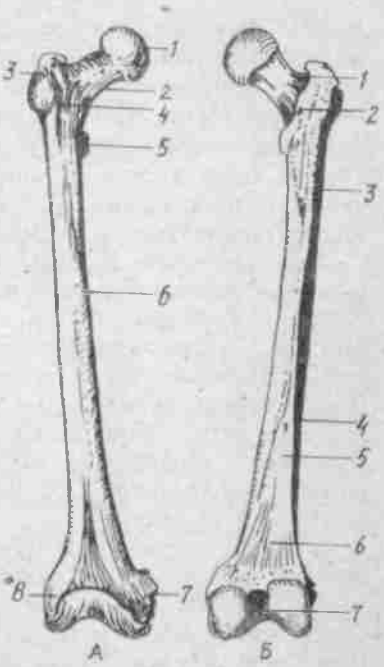

29-расм. Ўнг томондаги сон суяги (femur) А. Олд томондан кўриниши.

1 — caput femoris; 2 — collum femoris; 3 — trochanter major; 4 — linea intertrochantérica; 5 — trochánter minor; 6 — corpus fémoris; 7 — epicóndylus mediális; 8 — epicóndylus laterális;

Б. Орқа томондан кўриниши.

1 — fóssa trochantérica; 2 — crista intertrochantérica; 3 — tuberósitas glutéa; 4 — labium laterále linea áspera; 5 — lábium mediále lineae ásperae; 6 — fácies poplitea; 7 — fossa intercondylária.

шаклидаги каттагина ёпилувчи тешик (foramen obturatum) ни ҳосил қилади.

Чаноқ суякларининг ичида биринчи суякланиш нуқтаси эмбрион ривожланиши давринг 4-ойларида, қуймич суягининг танасида пайдо бўлади. Қов суягида биринчи суякланиш нуқтаси эмбрионнинг 5-ойида, ёнбош суягида эса 6 ойлик даврида пайдо бўлади. 14-16 ёшга келиб, учала суяклар ўзаро суякланиб, қўшилиб битта чаноқ суягини ҳосил қилади.

ОЁҚНИНГ ЭРКИН ТУРГАН БЎЛИМИДАГИ СУЯКЛАР

Оёқ скелетининг эркин турган қисми (sceleton membri inferioris liberi) *сон суяги* (femur), *тизза қопқоғи* (patella), *болдир суяклари* (ossa cruris) ва *оёқ панжасининг скелети* (ossa pedis) дан ташкил топган.

Сон суяги (femur, 29-расм) найсимон суяклар орасида энг узуни ва каттаси бўлиб, танаси (corpus femoris), пастки ва юқори томон (эпифиз) лари тафовут қилинади. Сон суягининг юқори учида (ички томонга қараб жойлашган) шарсимон бошча (caput femoris) кўриниб туради. Бошча марказининг пастроғида чуқурча (fovea capitis ossis femoris) жойлашган. Сон суягининг бошчаси қолган бўлаги билан бўйин (collum femoris) орқали қўшилган. Сон суягининг бўйни танасига 130° ўтмас бурчак ҳосил қилиб қўшилган. Аёллар чаноғининг кенг ва катталигига кўра, сон суягининг бўйни тўғри бурчак ҳосил қилиб бирлашади.

Сон суяги бўйнининг танасига ўтиш чегарасида мускул ёпишишидан пайдо бўлган иккита дўмбоқ, катта қўст (trochanter major) ва кичик қўст (trochanter minor) жойлашган. Катта қўстнинг ичкарисида чуқурча (fossa trochanterica) кўринади. Қўстлар оралиғида (орқа томондан) қирра (crista intertrochanterica), олдинги томонда ғадир-будур чизиқ (linea intertrochanterica) бўлади.

Сон суягининг танаси — corpus femoris олдинга қараб бироз букилган, учи қиррали думалоқ шаклида бўлади. Орқа томонидан бўйига қараб иккита лабдан ташкил топган ғадир-будур қирра (linea

aspera) кўринади. Унинг ички томондаги лаби (labium mediale) юқоридаги кичик дўмбоққача давом этади. Дўмбоқлар ўз навбатида оралиқ — тароқсимон чизиқ (linea pectinea) қа қўшилиб кетади. Ташқи лабсимон чизиқ (labium laterale) эса катта дўмбоқнинг пастигача боради ва думба ғадир-будури (tuberositas gletea) га айланади. Бу жойга дўмбоқ катта мускул пайининг бир қисми ёпишади. Иккала лабсимон чизиқлар пастга йўналиб, бир-биридан узоқлашади ва тизза ости юза (facies poplitea) сини ҳосил қилади.

Сон суягининг пастки, йўғонлашган (дистал) учи орқага қараб бурилган, иккита мускул ёпишадиган ўсиқ билан тугайди. Бу ўсиққа — condylus medialis, ташқи томонидаги ўсиққа — condylus leteralis дейилади. Ўсиқларнинг олдинги томонида тизза бўғим юзаси (facies patellaris) билан ўзаро туташиб турувчи тизза қопқоғи жойлашади. Ички, ташқи ўсиқларнинг орқасида ва оралиғида чуқурча (fossa intercondylaris) жойлашган. Ҳар бир ўсиқнинг бўғим юзалари ён томонида, тепароғида биттадан ғадир-будур тепачалар: медиал томонда — epicondylus medialis, латерал томонда — epicondylus lateralis кўриниб туради.

Тизза қопқоғи (patella) тўрт бошли сон мускули пайининг орасида жойлашган энг катта сесамасимон суякдир. Тизза қопқоғининг олдинги юзаси (facies anterior) ғадир-будир бўлса, орқаси, силлиқ бўғим юзаси (facies articularis) сон суяги билан бўғим ҳосил қилади. Унинг кенг асосига — basis patellae ва учига — apex patellae дейилади.

Биринчи суякланиш нуқтаси сон суягининг пастки эпифизида, эмбрионнинг 8—9 ойлигида пайдо бўлади. Суякланиш даври юқори эпифизда боланинг 1—4 ёшлигида пайдо бўлиб, 18—24 ёшгача давом этади.

Тизза қопқоғида суякланиш нуқтаси боланинг 3—5 ёшлигида бошланиб, 7 ёшда тўхтайди.

Болдир суяклари иккита найсимон суякдан, яъни медиал томонда жойлашган катта болдир ва латерал томонда жойлашган кичик болдир суягидан ташкил топган. Бу икки суяк орасидаги масофага — spatium interosseum cruris дейилади.

Катта болдир суяги (tibia (30-расм, А), кичик болдир суягига нисбатан катта бўлади, юқори учи (эпифизи) да иккита дўнг медиал — condylus medialis ва латерал — condylus lateralis лар жойлашган. Иккала дўнглар юқорисида сон суяги билан бўғим ҳосил қилувчи ботиқроқ юза (facies articularis superior) кўринади. Ана шу бўғим юзалар иккита дўмбоқ (медиал дўмбоқ — tuberculum intercondylare mediale, латерал дўмбоқ — tuberculum intercondylare laterale) дан тузилган тепача (eminentia intercondyloris) воситасида бир-биридан ажралиб туради. Тепачанинг олдинги томонидаги юзага — area intercondylaris anterior, орқа томонидаги юзага — area intercondylaris porterior дейилади. Кичик болдир суягининг юқори учи латерал дўнгнинг пастида ва орқа томонида ясси бўғим юзаси — facies articularis fibularis билан бирлашади.

Катта болдир суягининг танаси (corpus tibiae) уч қиррали бўлиб, олдинги ўткир қирра (margo anterior) тери остидан

30-расм. Болдир суяклари

1 — eminentia intercondylaris; 2 — condylus medialis; 3 — tuberositas tibiae; 4 — tibia; 5 — fibula; 6 — margo anterior; 7 — malleolus medialis; 8 — malleolus lateralis; 9 — apex capitis fibulae; 10 — condylus lateralis tibiae.



кўриниб туради. Қирра тепа томонда ғадир-будир тепа — tuberositas tibiae га қўшилади. Кичик болдир суяги томонида латерал қиррага (margo interosseus) суякларарo парда ёпишади. Медиал томонда эса тўмтоқ қирраси (margo medialis) бор. Қирралар доирасида учта юза тафовут этилади. Улардан медиал силлиқ юза (facies medialis) тери остида жойлашган. Латерал (facies lateralis) ва орқа юза (facies posterior) мускуллар остида жойлашган. Катта болдир суягининг пастки учи (эпифиз) тўртбурчак шаклида бўлиб, медиал томондан пастга қараган, бу ердан махсус ўсиқ — ички тўпиқ (malleolus medialis) ва sulcus malleolaris ўрин олган. Катта болдир суягининг пастки учида оёқ панжаси суяклари билан бўғим ҳосил қиладиган ботиқ бўғим юзаси (facies articularis inferior) ва ички тўпиқнинг бўғим юзаси (facies articularis malleole) бор. Катта болдир суягининг латерал томонида кичик болдир суяги жойлашадиган ўйма (incisura fibularis) ни кўриш мумкин.

Кичик болдир суягининг (fibula, 30-расм, Б) икки учи йўғон ҳамда жуда ингичка бўлади, унинг юқори (проксимал учи — эпифиз)—суяк боши (caput fibulae) ва учи (apex capitis fibulae) тафовут қилинади. Кичик болдир суягининг медиал юзасида катта болдир суягининг латерал дўнги ва бўғим ҳосил қиладиган юзаси (facies articularis capitis fibulae) мавжуд. Суяк танаси (caput fibulae) уч қиррали бўлиб, ўз ўқи атрофида бироз буралган ва суяк бошчасидан бўйни (collum fibulae) орқали ажралган. Суяк танасининг медиал юзасида оралиқ парда (membrana) ёпишадиган оралиқ қирра (margo interosseus) ни кўриш мумкин. Олдинги томонида — margo anterior, орқа юзасида — margo posterior жойлашган. Қирралар орасидан латерал юза (facies lateralis), медиал юза (fasies medialis) ва орқа юза (facies posterior) ўрин олган. Суякнинг пастки учи (эпифиз) йўғонлашиб, ташқи тўпиқ (malleo lus lateralis) ни ҳосил қилади.

Тўпиқнинг бўғим юзасига facies articularis malleoli дейилади. Бўғим юзасининг орқа томонида чуқурча (fossa malleoli lateralis) мавжуд.

Суякланиш нуқтаси катта болдир суягининг юқори учида эмбрионнинг 8—9 ойлигида, пастки учида боланинг 2 ёшлигида пайдо бўлиб, 19—24 ёшгача давом этади.

Суякланиш нуқтаси кичик болдир суягининг пастки учида боланинг 2 ёшлигида, юқори учида 3—5 ёшлик даврида пайдо бўлади ва 20—22 ёшда тўхтайди.

Оёқ панжасининг скелети (ossa pedis, 31-расм) *кафт олди қисми*



31-расм. Ўнг томондаги оёқ панжасининг скелети. (ossa pedis)

1 — calcaneus; 2 — talus; 3 — os cuboideum; 4 — os naviculare; 5 — os cuneiforme laterale; 6 — os cuneiforme intermedium; 7 — os cuneiforme mediale; 8 — os metatarsale I; 9 — phalanx proximalis; 10 — phalanx media; 11 — phalanx distalis.

(tarsus), *оёқ кафти* (metatarsus) ва *бармоқлар* (phalangea digitorum) дан тузилган.

Кафт олди қисми (tarsus) етита калта ғовак суяклардан ташкил топган бўлиб, кафт усти суяклари сингари икки қатор жойлашган: орқа ёки проксимал қатор — иккита (ошиқ ва товон) суякдан иборат, олдинги ва дистал қатор — қайиқсимон, учта понасимон ва кубсимон суяклардан тузилган.

Ошиқ суяк (talus). Бу суяк йирик бўлиб, унинг танаси carpus tali, бошчаси — caput tali ва уларни қўшиб турувчи бўйни — collum tali тафовут қилинади. Ошиқ суягининг тепа қисмида ғалтак (trochlea tali) бор, бу ерда учта бўғим юзаси кўринади, улардан тепа бўғим юзаси (facies superior) катта болдир суягининг пастки бўғим юзаси билан қўшилади, қолган иккита ёнбош бўғим юзалари (facies malleolaris medialis ва facies malleolaris lateralis) ташқи ва ички тўпиқларнинг бўғим юзалари билан қўшилади. Ошиқ суягининг ташқи тўпиқ юзаси ўсган бўлиб, унга processus lateralis tali (ошиқ суягининг ёнбош ўсиғи) дейилади. Ошиқ суяги ғалтагининг орқасидаги ўсиқ (processus posterior tali) дан m. flexor hallucis longus пайи ўтади ва ўсиқни иккита дўмбоқча (tuberculum mediale ва laterale га ажратади. Ошиқ суягининг пастки юзасида товон суяги билан бирлашадиган учта бўғим юзалари жойлашган. Бу ерда ўрта ва орқа бўғим юзалари орқасида, sulcus tali эгати кўринади. Ошиқ суягининг бош қисмидаги бўғим юзаси (facies articularis navicularis) қайиқсимон суяк билан қўшилади.

Товон суяги (calcaneus) энг катта суяклардан бўлиб, ошиқ суяги ва учта понасимон суяклар орасидан жой олган. Унинг орқа томонидан товон дўмбоғи (tuber calcanei) кўринади. Унинг пастки юзасидан иккита дўмбоқча — processus lateralis tuberis calcanei ва processus medialis tuberis calcanei лар жой олган. Товон суягининг тепасида, ошиқ суягининг пастки бўғим юзаларига мос келувчи бўғим юзалари жойлашган. Уларнинг ўрта ва орқа бўғим юзалари ўртасида

жойлашган эгат — sulcus calcanei ошиқ суягидаги худди шунга ўхшаш эгат билан қўшилиб, кавак (sinus tali) ҳосил қилади.

Товон суягининг медиал юзасида ошиқ суякни кўтариб турувчи ўсиқ (sustentaculum tali) бор, унинг латерал юзасидан m. peronaeus longus пайи ўтади. Бу ерда шунингдек — sulcus tendinis m. peronei longi эгати жойлашган. Товон суягининг олд томонида кубсимон суяк билан бирлашадиган бўғим юзаси бор.

Қ а й и қ с и м о н с у я к — os naviculare ошиқ суяк бошчаси билан учта понасимон суяклар орасида жойлашган, унинг орқа томонида ошиқ суяги бошчаси билан бўғим ҳосил қилиб бирлашувчи ботиқ бўғим юзаси кўринади. Олдинги томонидан эса учта понасимон суяклар билан бирлашадиган, салгина бўртган учта бўғим юзалари жойлашган.

П о н а с и м о н с у я к л а р — ossa cuneiformia (медиал, ўрта ва латерал), қайиқсимон суяк (олд томондан) билан ошиқ суягининг бошчаси (орқа томондан) ўртасида ўрнашган. Понасимон суяклар орасида энг каттаси — os cuneiforme mediale биринчи кафт суяги билан бирлашса, ўртадаги — os cuneiforme intermedium иккинчи кафт суяги билан, латерал томондагиси — os cuneiforme laterale эса учинчи кафт суяги билан бўғим ҳосил қилиб қўшилади.

К у б с и м о н с у я к — os cuboideum товон суяги билан IV ва V кафт ўртасида, оёқ панжасининг латерал томонида жойлашган; бу ерда улар билан бирлашадиган бўғим юзалари мавжуд. Бундан ташқари, қайиқсимон ва латерал понасимон суякларни қўшувчи бўғим юзалари ҳам бўлади. Кубсимон суякнинг пастки юзасида ғадир-будур (tuberosi tas ossis cuboidea) юзача мавжуд, бу ердан, олдиндан кичик болдир мускули пайи ўтади.

О ё қ к а ф т и с у я к л а р и (ossa metatarsalia) бешта бўлиб, бош бармоқ томондан I, II ва ҳ. к. ҳисобланади. Ҳар бир кафт суякларининг проксимал учи — асоси (basis), танаси (coprus) ва дистал томонда бошчаси (caput) бўлади. I кафт суяги энг калтаси ва йўғони бўлса, II си энг узунидир. Кафт суяклари узунасига жойлашган оралиқ бўшлиғи ёрдамида бир-биридан ажралган. I, II ва III кафт суяклари асосидаги бўғим юзалари билан I, II ва III понасимон суякларга мос келувчи бўғим юзаларига қўшилиб туради. IV — V кафт суяклари — basis эса кубсимон суяк билан бирлашади. II — IV кафт суяклари икки ёнбошдаги кичкина бўғим юзаси орқали ўзаро бирлашади. I кафт суягининг бўғим юзаси II кафт суягига қараган томонда V суягидаги бўғим юза IV кафт суягига қараган томонда бўлади. V кафт суягининг латерал томонида ғадир-будур тепача (tuberositas ossis metatarsalis) бўлса, I кафт суягининг пастки юзасида (tuberositas ossis meratarsalis) бўлади.

О ё қ б а р м о қ л а р и н и н г с у я к л а р и — фалангалар (ossa phalanges) қўл бармоқ суякларига ўхшаб тузилган, бош бармоқлардан бошқа (бош бармоқда иккита фаланга бўлади) II — V бармоқларда учтадан бармоқ суяклари бўлади. Биринчи бармоқ суяги калтароқ йўғонроқ қолганлари бироз узунроқдир. Тирноқ фалангалари ғадир-будир дўмбоқчалар (tuberositas phalangis distalis) билан тугайди.

Оёқ кафт олди суякларида биринчи суякланиш нуқталари

эмбриоиннинг 6—9 ойлик даврида бошланиб, 12—16 ёшгача давом этади. Кафт суякларида биринчи суякланиш нуқтаси 3—6 ёшда бошланиб, 12—16 ёшда тўхтайди.

Бармоқ суякларида биринчи суякланиш нуқтаси 3 ойликда бошланиб, 18—20 ёшда тугалланади.

Одам гавдасининг вертикал ҳолатга ўтиши оёқ панжасининг скелет тузилишида ҳам ўз изини қолдирган. Натижада оёқ панжаси таянч нуқтасини бажаришга ва гавда оғирлигини кўтариб юришга мослашган. Шунинг учун одамда товон суяги анча йўғонлашган, орқадан олдинга (бўйига) узунлашган ва мустаҳкамлашган бўлади. Ошиқ суяги эса товон суягининг устида жойлашган бўлиб, юқорида болдир суяклари билан, олдинги томонда қайиқсимон суяк билан бўғим ҳосил қилиб бирлашади. Бинобарин, ошиқ суягининг тузилиши ва бўғим юзалари ана шунга мослашган. Қолган бошқа суяклар ҳам гавда оғирлигини кўтариб юришда муҳим аҳамиятга эга. Шунинг учун оёқ панжа суяклари аста-секин катталашган ва оёқ гумбазини ҳосил қилиб ўзаро қўшилиб, жойлашган.

ҚЎЛ ВА ОЁҚ СУЯКЛАРИ АНОМАЛИЯЛАРИ

Ўмров суяги турлича эгилган бўлиши мумкин. Курак суягининг тумшуқсимон ва елка ўсиқлари баъзида алоҳида суяк ҳолида учрайди. Кўкрак суягининг қолган қисмига у тоғай пластинка орқали қўшилади.

Билак суякларидан бири баъзан бўлмаслиги ҳам мумкин. Тирсак суягининг ўсиғи айрим одамларда тоғай пластинка орқали суяк танасига ёпишган бўлади.

Чаноқ суягининг fossa iliaca си баъзида тешилган, қов суяги билан қуймич суякларининг пастки бутоқлари ўзаро бирлашмаган ҳолда учрайди. Болдир суяклари унчалик ривожланмаган, тўпиқлари эса кичик бўлади. Оёқ панжаси суяклари, кўпинча товон суягининг пастки дўмбоғи ўсиб кетиб, одам юрганда қийналади.

Қўл ва оёқ панжасида баъзида (жимжилоқ ёки бош бармоқ томонида) қўшимча бармоқлар ҳам учрайди.

БОШ СКЕЛЕТИ

Б о ш с к е л е т и ёки к а л л а с у я к л а р и (cranium, 32-расм) бош мия ва у билан бирга такомил этган сезги аъзоларининг таянчи бўлиб, уларни ташқи муҳит таъсиридан сақлаб туради. Бундан ташқари, калла суягининг юз қисмида организм ҳаётида катта аҳамиятга эга бўлган нафас системасининг бошланғич қисми — бурун бўшлиғи cavum nasi ва овқат ҳазм қилиш системасининг оғиз бўшлиғи — cavum oris жойлашган. Калла суяги иккита бўлимга: I — калланинг мия бўлими — cranium cerebrale ёки neurocranium ҳамда II — калланинг юз бўлими — cranium viscerale, шунингдек splanchnocranium га ажратилади.

Мия бўлими тепа томондан калла қопқоғи (calvaria) билан қопланган, унинг ичида бош мия жойлашадиган калла бўшлиғи (cavum crani cerebralis) бор. Калла бўшлиғи умуртқа каналининг кенгайган учи ҳисобланади, бу ерда бош мия ва унинг пардалари, қон томирлари жойлашган.

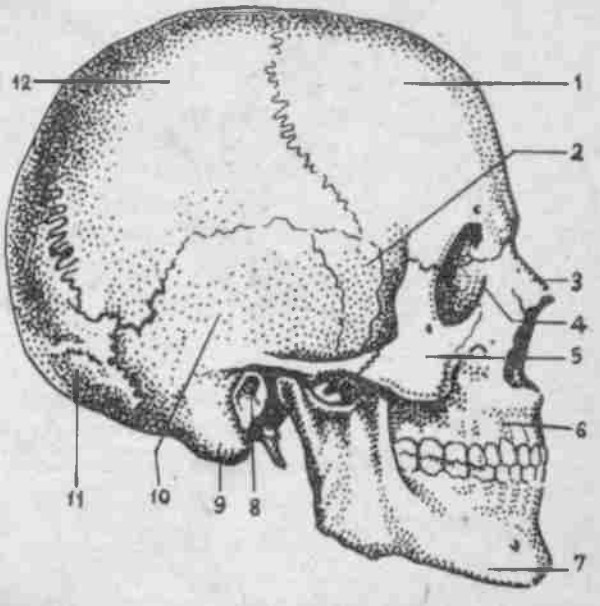

32-расм. Бош скелети.
1 — os frontale; 2 — os sphenoidale (ala major); 3 — os nasale; 4 — os lacrimale; 5 — os zygomaticum; 6 — maxilla; 7 — mandibula; 8 — porus acusticus externus; 9 — processus mastoideus; 10 — pars squamosa ossis temporalis; 11 — os occipitale; 12 — os parietale.

Калла бўшлиғи пастки томондан ҳар турли тешик ва каналлари бўлган калла туби — basis cranii билан чегараланади.

Калла қопқоғининг зич моддадан тузилган ташқи пластинкаси — lamina cranii externa ва ички ёки шишасимон пластинкаси lamina cranii interna s. vitrea мавжуд. Уларнинг орасида юпқа ғовак модда (diploe) жойлашган. Ғовак моддадан вена каналлари ўтади. Ички пластинкада органик моддалар камлигидан у мўрт, тез синувчан бўлади. Шишасимон пластинка деган ном ҳам ана шундан келиб чиққан. Калла суягининг мия бўлими — neurocranium энса суяги (os occipitale), пешона суяги (os frontale), тепа суяги (os parietale), понасимон ёки асосий суяк (os sphenoidale), ғалвир суяк (os ethmoidale) ва чакка суякларидан (os temporale) тузилган. Тепа суяги билан чекка суяклари бир жуфтдан, бошқалари эса тоқ.

Калланинг юз бўлими (cranium viscerale), юқори жағ (maxilla), танглай суяги (os palatinum), ёноқ суяги (os zygoma ticum), бурун суяги (os nasale), кўз ёши суяги (os lacrimale), бурун пастки чиғаноғи (concha nasalis inferior), димоғ суяги (vomer), пастки жағ (mandibula) ва тил ости (os hioiduem) суякларидан тузилган.

КАЛЛАНИНГ МИЯ БЎЛИМИ СУЯКЛАРИ

Энса суяги (os occipitale, 33-расм) қисман калла қопқоғининг орқа, пастки томони ва унинг асосини ташкил қилишда қатнашади. У олдинги томондан понасимон суякка, тепа ва чакка суякларига бирлашган. Унда палла, ён қисмлар, асос ёки тана тафовут қилинади. Энса суягининг ана шу қисмлари катта энса тешиги атрофида

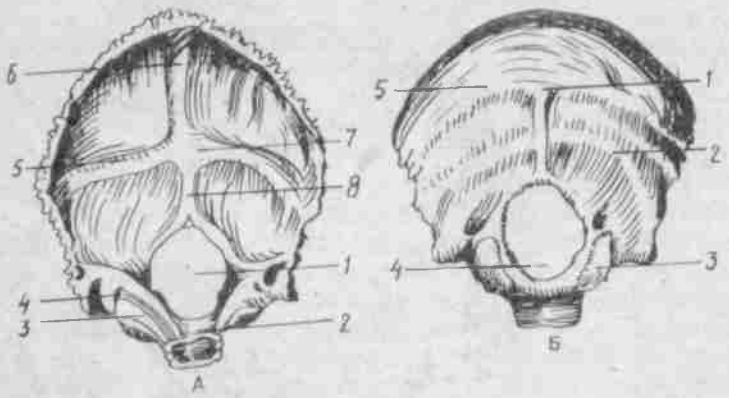

33-расм. Энса суяги (os occipitale) А — ички юзаси.

1 — for.occipitale magnum; 2 — clivus; 3 — sulcus sinus petrosi inferioris; 4 — canalis condylaris; 5 — sulcus sinus transversi; 6 — sulcus sinus sagitalis superioris; 7 — protuberantia occipitalis interna; 8 — crista occipitalis interna.

Б — ташқи юзаси.

1 — protuberantia occipitalis exsterna; 2 — linea nuchae inferior; 3 — condylus occipitalis; 4 — pars lateralis; 5 — linea nuchae superior.

жойлашади. Энса суяги катта тешик — (foramen ocipitale magnum) орқали умуртқа каналига қўшилиб туради.

Энса суягининг палласи — sguama occipitalis ташқи томонга қавариб, ички юзаси ботиқ бўлиб, эгилган сербар пластинка — палладан тузилган. Энса суягининг ташқи юзаси марказида ташқи энса дўмбоғи (суякланиш нуқтасининг ўрни) — protuberantia occipitalis externa мавжуд, унинг иккала томонида кўндаланг йўналган ғадир-будур чизиқ — linea nuchea superior кўринади. Ана шу чизиқдан юқорирокда параллел равишда юқори ғадир-будур чизиқ — linea nuchae suprema жойлашган. Энса дўмбоғининг пастида энса ташқи қирраси — crista occipitalis externa мавжуд. Ана шу қиррадан икки ёнбошга linea nuchae inferior чизиқлари тарқалади.

Палланинг ички юзаси крестсимон тепа — eminentia cruciformis билан туртта чуқурчага бўлинган, унинг ўртасида эса ички энса дўмбоғи protuberantia occipitalis interna бор, унда тепага йўналган эгатлар — sulcus sinus sagittalis superioris билан бирга икки ёнбош томонда жойлашган эгатчалар — sulsus sinus transversi кўринади. Пастки тармоғи — энсанинг ички қирраси — crista occipitalis interna энса тешигига қадар боради.

Катта энса тешигининг икки ёнбошида pars lateralis жойлашган, у пастки юзада жойлашган эллипс шаклидаги бўғим дўмбоқчалар — condylis occipitalis орқали I бўйин умуртқасининг юқори бўғим юзаси билан қўшилади. Энса суягининг бўғим дўмбоқчалари ўртароғида тил ости нерви ўтадиган канал — canalis hypoglossalis жойлашган. Дўмбоқча ён томонида эса бўйинтуруқ вена ўймаси — insisura jugularis бўлади. Бу ўйма чакка суягидаги ана шундай ўйма билан қўшилиб, бўйинтуруқ тешиги — foramen jugularis ни ҳосил қилади. Танаси —

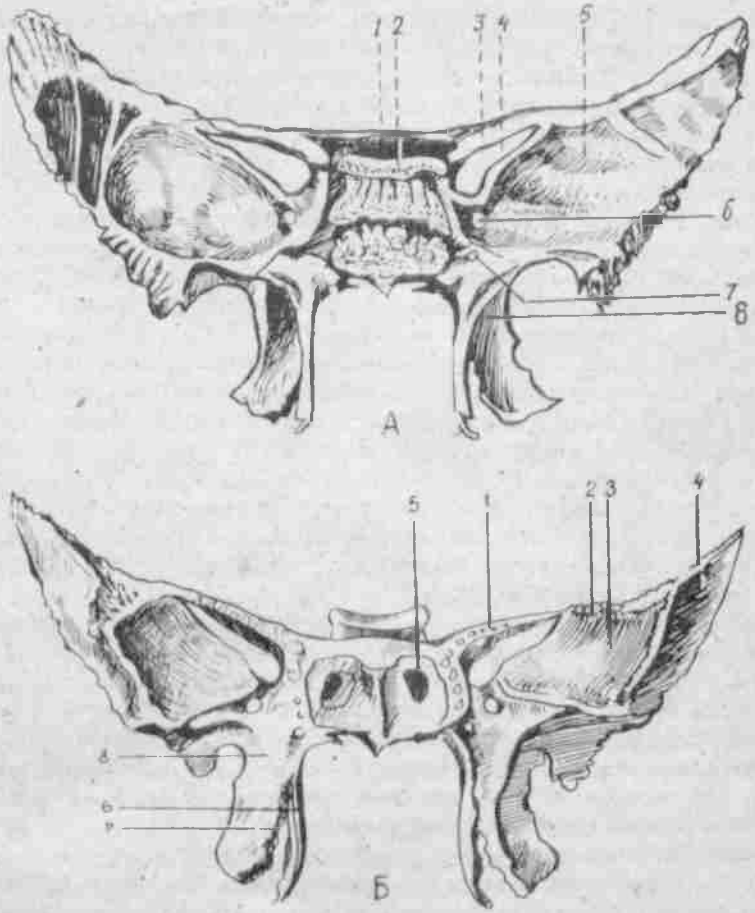

34-расм. Понасимон суяк (os sphenoidale)

А — олд томондан кўриниши.

1 — corpus ossis sphenoidalis; 2 — dorsum sellae; 3 — ala minor; 4 — fissura orbitalis superior; 5 — ala major; 6 — for. rotundum; 7 — canalis pterygoideus; 8 — processus pterygoideus.

Б — орқа томондан кўриниши.

1 — ala minor; 2 — ala major; 3 — facies orbitalis; 4 — facies temporalis; 5 — apertura sinus sphenoidalis; 6 — lamina lateralis; 7 — lamina medialis; 8 — processus pterygoideus

pars basilaris энса тешигининг олдинги томонида жойлашган бўлиб, 18—20 ёшларда понасимон суяк танасига қўшилиб кетади. Унинг калла бўшлиғига қараган юзаси ботиқ бўлиб, понасимон суяк танасидаги худди ана шундай юза билан қўшилиб, энса тешиги томонга йўналган нишаб — clivus ни ҳосил қилади. Бу нишабда узунчоқ мия ва мия кўприги жойлашади. Энса суяги танасининг икки чаккасида пастки тош эгатчаси — sulcus sinus petrosi inferiores кўриниб туради.

Понасимон суяк (os sphenoidale, (34-расм, А, Б) жуда мураккаб тузилган бўлиб, калла суягининг асосан ўртасида, деярли барча калла суяклари билан бирлашган ҳолда жойлашган. Унинг катта

ва кичик қанотлари — alae majoris et minoris учаётган куршапалак шаклига ўхшаш бўлиб, суяк танаси — corpus sphenoidale га бирлашади.

Понасимон суяк танаси — corpus sphenoidale нинг калла бўшлиғига қараган юқори юзасининг ўрта қисмида эгарчага ўхшаш чуқурча турк эгарчасининг (sellae turcica) туби — fossa hypophysialis бўлиб, бунда миянинг пастки ортиқ бези — гипофиз жойлашади. Эгарчанинг олдинги томонида кундалангига жойлашган думбоқча — эгар қоши — tuberculum sellae ва кўриш нервларининг кесишмаси жойлашган эгатча — sulcus chiasmatis бор. Улар иккала томонда кўз бўшлиғига очиладиган кўриш каналчалари — canalis optici тешигига туташади. Бу каналчалар орқали калла бўшлиғидан кўриш нервлари ўтади.

Турк эгари орқа томонда эгар суянчиғи — dorsum sellae билан чегараланади. Понасимон суяк танасининг икки ёнбошида уйқу артерияси жойлашадиган эгатча — sulcus caroticus бор. Понасимон суяк танасининг олдинги ва пастки юзаси ўртасида қирра — crista sphenoidalis бўлиб, унинг иккала томонидаги суяк пластинкалари понасимон чиғаноғи — canchae sphenoidales бир жуфт суяк кавакла-ри — sinus sphenoidalis ни чегаралаб туради. Ўнг томондаги бўшлиқ чап томондаги бўшлиқдан сагиттал тусиқ орқали ажралиб туради. Бу бўшлиқлар (кавакlар) кавак тешикчаси — aperturae sinus sphenoidalis орқали бурун бўшлиғига очилган.

Понасимон суяк танаси ёрдамида энса суяги билан бирлашади. Суяк танасида бўшлиқ мавжуд, у юпқа суяк девори билан ажралган. Бўшлиқлар тешикчалар орқали бурун бўшлиғига очилади. Кичик қанот билан катта қанот оралиғида жойлашган юқори кўз ёриғи — fissura orbitalis superior кўз косасини мия бўшлиғига қўшиб туради. Бу ердан уч шохли нерв тармоғи ва бошқа нервлар ўтади. Кичик қанот мия бўшлиғи тубини, кўз косаси юқори деворни ташкил қилишда қатнашади. Танасининг пастки томонида иккита қанотсимон ўсиқлар — processus pterygoideus жойлашган.

Ўсиқ тубидаги найча — canalis pterygoideus сагиттал йўналишда жойлашган, бу каналдан шу номли нерв ва қон томирлар ўтади. Қанотсимон ўсиқларнинг ҳар бири икки пластинка — медиал — lamina medialis ва латерал — lamina lateralis лардан тузилган. Қанотсимон ўсиқнинг олдинги чеккасидан sulcus pterygoideus эгатчаси ўтади. Орқа томонда processus pterygiodeus пластинкалари бир-биридан узоқлашиб, fossa pterygiodea ни ҳосил қилади. Пастки томондаги чуқурча, ўйма — incisura pterygoidea гача давом этади. Қанотсимон ўсиқнинг медиал пластинкаси латерал пластинкага нисбатан ингичка ва узунроқ бўлиб, пастда илмоқ — hamulus pterygoideus ни ҳосил қилади. Катта қанотнинг тўртта юзаси бор:

1. Калла бўшлиғига қараган юзаси — facies cerebralis
2. Кўз косасига қараган юзаси — facies orbitalis
3. Чакка юзаси — facies temporalis
4. Юқори жағга қараган юзаси — facies maxillaris

Катта қанотнинг танага яқин жойида юмалоқ тешик — foramen rotundum, чўзинчоқ тешик — foramen ovale ва ўткир киррали foramen spinosum жойлашган. Юмалоқ ва чўзинчоқ тешиклардан уч шохли нерв

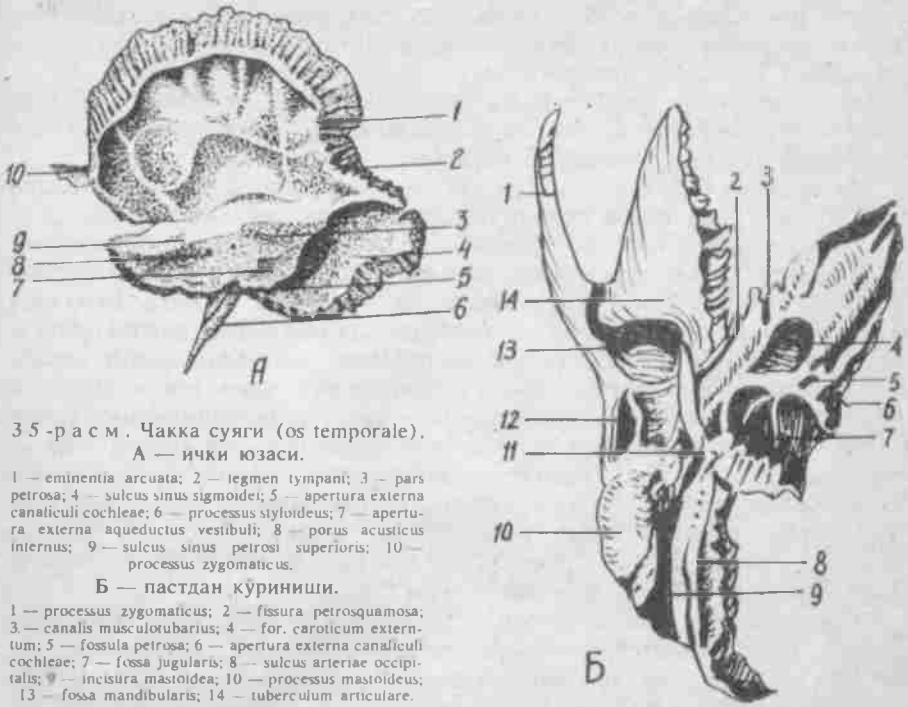

35-расм. Чакка суяги (os temporale).
А — ички юзаси.

1 — eminentia arcuata; 2 — tegmen tympani; 3 — pars petrosa; 4 — sulcus sinus sigmoidei; 5 — apertura externa canaliculi cochleae; 6 — processus styloideus; 7 — apertura externa aqueductus vestibuli; 8 — porus acusticus internus; 9 — sulcus sinus petrosi superioris; 10 — processus zygomaticus.

Б — пастдан кўриниши.

1 — processus zygomaticus; 2 — fissura petrosquamosa; 3 — canalis musculotubarius; 4 — for. caroticum externum; 5 — fossula petrosa; 6 — apertura externa canaliculi cochleae; 7 — fossa jugularis; 8 — sulcus arteriae occipitalis; 9 — incisura mastoidea; 10 — processus mastoideus; 13 — fossa mandibularis; 14 — tuberculum articulare.

тармоқлари ўтса, ўткир қиррали тешикдан мия пардасига борувчи артерия ўтади. Катта қанотнинг олдинги чеккаси юқорига томон давом этиб, пешона суяги билан бирлашади.

1. Чакка суяги (os temporale, 35- расм, А, Б) бир жуфт бўлиб, мураккаб тузилган. Эшитув, мувозанат сақлаш аъзоларини ўз таркибида сақлаб туради. Чакка суяги тўрт қисмдан иборат. Булар: палла (танга) — pars squamosa, ноғора — pars tympanica, пирамида (тошсимон) — pars petrosa ва сўрғичсимон pars mastoidea қисмларидир. Ана шу қисмлар янги туғилган чақалоқларда алоҳида бўлиб, бола бир ёшга тўлганда суякланиб, бирлашиб, битта бутун чакка суягини ҳосил қилади. Чакка суягининг тўрттала қисми ташқи эшитув йўли — meatus acusticus externus атрофида жойлашган.

Чакка суяги (тангасимон қисми) палласи pars squamosa нинг ички юзаси — facies cerebralis да мия эгатларининг излари бор. Палланинг ташқи юзаси — facies temporalis силлиқ бўлиб, чакка чуқурининг ҳосил бўлишида қатнашади, ундан чиққан ёноқ ўсиғи — processus zygomaticus ёноқ суяги билан бирлашади. Пастроқда пастки жағ билан бўғим тузадиган чуқурча fossa mandibularis жойлашган. Унинг олдинги tuberculum articulare дўмбоғи пастки жағнинг бўғим ўсиғини чуқурчадан чиқиб кетишдан сақлаб туради.

2. Ноғора қисми (pars tympanica) унчалик катта бўлмаган ва бироз эгилган пластинка бўлиб, чакка суяги ташқи эшитув йўлининг олди ва орқа томонини чегаралаб туради. Латерал томондан сўрғичсимон

ўсиқ — processus mastoideus ва медиал томондан пирамида қисмлари билан қўшилиб турса, пастки томон бигизсимон ўсиқ (processus styloideus) илдизини ўрайди.

3. Тошсимон қисми (pars petrosa) чакка суягининг бошқа қисмларига нисбатан каттиқроқ тузилишга эга, шунинг учун бу бўлаги тошсимон ёки шаклига қараб пирамида — pyramis деб аталади.

Пирамида бағрида эшитув ва мувозанатни сақлаш аъзолари жойлашган, улар турли ташқи таъсиротлардан сақланиб туради.

Пирамиданинг олдинги юзаси — facies anterior да (пирамиданинг учи яқинида), бош мия учлик нерв тугунининг чуқур изи — impresio trigemini жойлашган. Чуқурчанинг ён томонида иккита параллел жойлашган нозик эгатча бор, медиал томонда — sulcus n. petrosi majoris, латерал томонда — sulcus n. petrosi minoris, эгатчалар hiatus canalis n. petrosi majoris et minoris номли тешикчаларга давом этади. Олдинги юзанинг орқа бағридаги ярим доира — semicanalis каналининг (ички қулоқ тузилишига қаранг) туртиб чиқишидан вужудга келган тепа — eminentia arcuata бор. Ниҳоят пирамиданинг олдинги юзаси ноғора бўшлиғининг томи — tegmen tympani ҳолида жойлашган. Пирамиданинг орқа юзаси — facies posterior да жойлашган ички эшитув тешиги — porus acusticus internus орқали бош миянинг юз ва эшитув нервлари, ички эшитув қон томирлари ўтади.

Пирамиданинг пастки юзаси — facies inferior калла тубига қараган бўлиб, бигизсимон-сўрғичсимон тешик — foramen stylomastoideum орқали юз нерви калла бўшлиғидан ташқарига чиқади. Бигизсимон ўсиқнинг медиал томонида бўйинтуруқ чуқурча — fossa jugularis бор. Бу чуқурча энса суягидаги чуқурча билан қўшилиб, бўйинтуруқ тешиги — foramen jugulare ни ҳосил қилади. Бу ердан ички уйқу артериясининг калла бўшлиғига ўтадиган ташқи тешик — foramen caroticum externum кўриниб туради. Ички тешик — foramen caroticum internum эса пирамида учида жойлашган. Пирамиданинг олдинги чеккаси — margo anterior суякнинг параллел қисми билан ўткир бурчак ҳосил қилиб қўшилади, шу ердан мускул най каналининг — canalis musculotubarauis оғзи кўринади, бу каналнинг иккинчи тешигида эса ўрта қулоқ бўшлиғига очилади. Канал тўсиқ орқали иккита ярим каналга ажралган, юқоридаги кичикроқ бўлади — semicanalis m. tensori tympani дан қулоқ пардасини таранг қиладиган мускул бошланади, пастки каттароқ бўлаги — semicanalis tuboa auditivae эшитув найчасининг суяк бўлагини ташкил қилади.

4. Сўрғичсимон қисмда ўсиқ бўлиб, у ташқи эшитув йўли орқасида туради. Бу ўсиққа тўш-ўмров сўрғичсимон мускули — m. sternocleido mastoideus ёпишади. Сўрғичсимон ўсиқнинг медиал томонида иккита қоринчали мускул ёпишадиган чуқур ўйма — incisura mastoidea бор. Ўймадан параллел равишда (ички томонда) энса артериясининг эгати —sulcus arteriae occipitalis ўтади. Сўрғичсимон ўсиқнинг ташқи юзасида текис учбурчак шаклидаги бўлакча бор. Сўрғичсимон ўсиқнинг ички тузилиши кўпгина катаклар — cellulae mastoideae дан тузилган бўлиб, ўрта қулоқ билан қўшилган. Сўрғичсимон ўсиқнинг мия юзасида facies cerebralis сигмасимон (~) эгатча — sulcus sinus sigmoidei бор.

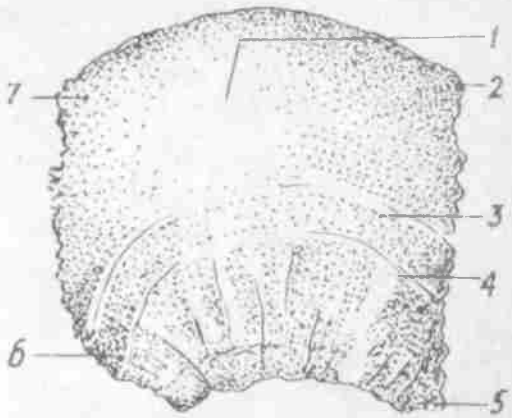

36-расм. Тепа суяги (os parietale).

1 — tuber parietale; 2 — margo frontalis; 3 — linea temporalis superior; 4 — linea temporalis inferior; 5 — angulus sphenoidalis; 6 — angulus mastoideus; 7 — angulus occipitalis.

Чакка суягининг каналлари: уйқу артерияси канали — canalis caroticus пирамиданинг пастки юзасида жойлашган — foramen caroticum externum дан бошланиб, юқорига, тепага кўтарилади ва тўғри бурчак ҳосил қилиб, уйқу артерияси каналининг ички тешиги — foramen caroticum internum да тугайди. Канал орқали шу номли артерия ўтади.

Юз нерви канали — canalis facialis ички эшитув тешигининг тубидан бошланиб, аввал кўндалангига йўналади, сўнгра орқага ва пастга қараб қайрилиб, тизза — genuculum canalis facialis ни ҳосил қилади, кейин пастга давом этиб, foramen stylomastoideum бўлиб тугайди.

Тепа суяги (os parietale, 36-расм) бир жуфт бўлиб, калла қопқоғининг ўрта қисмини ташкил қилади. Бош мия такомиллашган сари тепа суяк ҳам ривожланади. Бу суяк калла қопқоғининг талай қисмини эгаллайди, бош мияни механик таъсиротлардан сақлайди. Тепа суяк бошқа калла суякларига нисбатан тўрт қиррали ва тўрт бурчакли, сирти гумбазсимон бўртиб чиққан пластинка шаклида тузилган. Унинг олдинги чеккаси — marga frontalis пешона суяги палласига бирлашади, юқори чеккаси — margo sagittalis иккинчи томондаги тепа суягининг худди шундай чеккаси билан ўрта чизиқда бирлашади.

Орқа чеккаси — margo occipitalis энса суягининг палласига бирлашади. Палла чеккасининг (margo squamosus) олдинги қисми понасимон суякнинг катта қаноти билан, ўрта ва орқа бўлаги эса чакка суяги палласи билан тишлашиб бирлашади. Тепа суягининг олд, тепа ва орқа чеккалари тишли қиррани ҳосил қилса, пастки (тўртинчи) қирраси ташқи томондан қийшиқ ҳолда қирқилган бўлиб кўринади. Тепа суягининг тўртта бурчаги бор:

биринчи — олдинги-юқори пешона бурчаги — angulus frontalis,

иккинчи — олдинги-пастка понасимон бурчак — angulus sphenoidalis,

учинчи — орқадаги — юқори энса бурчак — angulus occipitalis ва

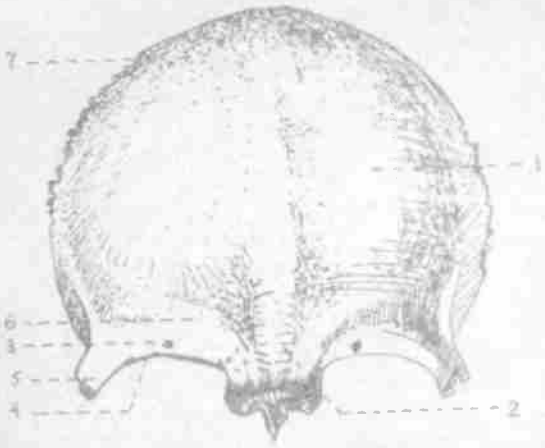

37-расм. Пешона суяги (os frontale).

1 — tuber frontale; 2 — glabella; 3 — for. supraorbitale; 4 — margo supraorbitalis; 5 — processus zygomaticus; 6 — arcus superciliaris; 7 — squama frontalis.

тўртинчи, орқадаги-пастки сўрғичсимон бурчак — angulus mastoideus дир.

Тепа суякнинг ташқи (каварик) юзаси мускул ва фасцияларнинг бирлашишига мослашган, унинг ўртасида тепа суяк дўмбоғи — tuber parietale бор.

Пастдаги иккита параллел чизиқларнинг бири чакка фасциясининг юқоридаги — linea temporalis superior чизиғи бўлса, иккинчиси чакка мускулининг m. temporalis га ёпишадиган linea temporalis inferior пастки чизиғидир.

Тепа суякнинг ички ботиқ facies interna юзасидан артерия эгатчалари — sulci arteriosi ҳамда мия қийиқларининг излари— foveolae granularis яққол кўринади. Булардан ташқари, тепа қирра бўйлаб давом этган ва сўрғичсимон ўсиқ билан бирлашадиган бурчак сохасида жойлашган эгатчалар бор.

Пешона суяги (os frontalis, 37-расм) битта бўлиб, калла қопқоғининг олдинги қисмини ташкил қилади. Пешона суягининг бу қисми сезги аъзолари (кўриш ва хид билиш аъзолари) билан узвий боғлиқ.

Пешона суяги вертикал жойлашган палла қисми — squama frontalis га ва горизонтал бўлакка ажратилади. Горизонтал бўлак эса бир жуфт кўз косаси (pars orbitalis) ва бурун бўлаги (pars nasalis) қисмларидан ташкил топган.

Пешона суяги бошқа суяклар палласи сингари ташқи томонга бўртиб чиққан пластинкадан иборат бўлиб, иккита юзаси тафовут қилинади. Булардан бири ташқарига қараган каварик юза — facies externa ва ичкари (facies interna) мияга қараган ботиқ юзасидир. Пешона суягининг ташқи юзасида бир жуфт пешона дўмбоғи tuber frontale кўриниб туради. Думбокларнинг қоқ ўртасида чуқурча glabella бор. Пешона суягининг палласи кўз косаси қисмидан бир жуфт кўз косасининг чеккаси — margo supraorbitalis билан чегараланиб туради. Ундан тепарокда қош усти равоғи — arcus superciliaris жойлашган

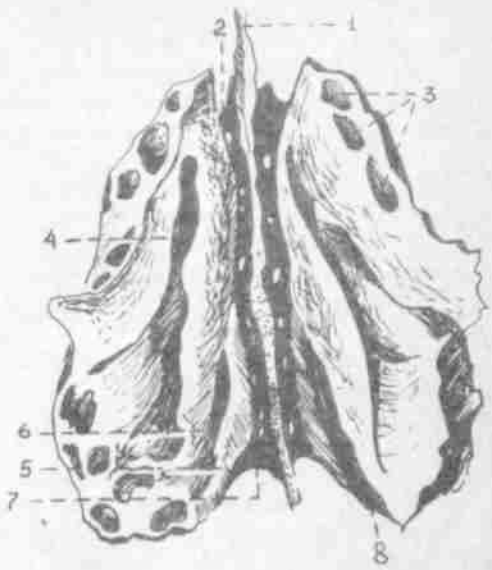

38-расм. Ғалвир суяк (os ethmoidale).

1 — lamina perpendicularis; 2,7— lamina cribrosa; 3 — labyrinthus ethoidalis; 4 — meatus nasi superior; 5 — consha nasalis superior; 6 — concha nasalis media; 8 — meatus nasi suprema.

Латерал томонда ёнок суяги билан processus zygomaticus ўсиғи бирлашади.

Палланинг ички юзасида жойлашган facies interna ўрта чизиғида sulcus sinus sagittalis эгатчаси мавжуд, у пастки томонда ток пешона қирраси — crista frontalis ни ҳосил қилади. Бу қирра олдинги томонда бош миянинг қаттиқ пардаси ёпишиб турадиган кўр тешик — foramen caecum билан тугайди. Палланинг мия юзасида булардан ташқари артерия эгатчалари — sulci arteriose мия қийиқларининг изларини кўриш мумкин.

Пешона суягининг кўз косаси қисми — pars orbitalis горизонтал жойлашган бир жуфт юпқа пластинкадан иборат. Пешона суяги кўз косасининг ўртасида ғалвир суяги жойлашадиган ўйма — incisura ethmoidalis билан ажралган. Ўймада ғалвир суягининг ғалвир пластинкаси — lamina crebrosa impressiones digitatae жойлашади. Кўз косаси қисмининг юқори (мия) facies cerebralis юзасида ва juga cerebralia (BNA) кўриниб туради. Пастки юзаси — fasies orbitalis силлиқ ботиқ бўлиб, кўз косасини юқори томондан чегаралаб туради. Латерал бурчагида кўз ёши безининг чукурчаси — fossa glandulae lacrimalis ва медиал томонда билинар-билинмас ғалтаксимон чуқурча — fovea trochlearis, шунингдек ғалтаксимон ўсиқ — spina trochlearis бўлади. Уларга тоғай ғалтак — trochlea ёпишади, у кўз соққасининг юқори қийшиқ мускул пайи учун хизмат қилади. Пешона суягининг бурун бўлаги — pars nasalis ғалвирсимон ўйманинг олдинги томонини ташкил қилади. Унинг ўрта қисмида ўткир қилтанок — spina nasalis бўлиб, у бурун тўсиғи — septum nasi ни ҳосил қилишда қатнашади. Қилтанокнинг икки ёнбошида жойлашган пешона бир жуфт sinus frontalis каваклари билан

тугайди. Каваклар сагиттал тўсиқ — septum sinus frontalium билан ажралган.

Ғалвир суяк (os ethmoidale, 38-расм) юз суяклари орасида марказда, бурун бўшлиғининг пешона суяги ўймасида — тепада жойлашган. У горизонтал жойлашган ғалвирсимон нафис пластинка — lamina cribrosa билан калла суягининг тубини (cranium cerebrale) ҳосил қилишда қатнашади. Ғалвир суяк каллада кўз косасининг медиал деворини ҳосил қилишда ҳам қатнашади. Ғалвир суяк 3 қисмдан иборат: горизонтал жойлашган ғалвирсимон (lamina cribrosa) пластинка, пастга йўналган перпендикуляр lamina perpendicularis пластинка ва унинг икки ёнида жойлашган лабиринт — ғовакчалар — labyrinti ethmoidales дир. Ғалвирсимон пластинканинг жуда кўп тешикчалари бор, улар орқали бурун бўшлиғига ҳид сезиш нервининг толалари ўтади. Пластинканинг қоқ ўртасида хўроз тожига ўхшаш ўсиқ — crista galli кўриниб туради. Бош миянинг қаттиқ пардаси шу тожга ёпишади. Ўсиқ олдинги томонга бир жуфт қанотсимон ўсиқ қаноти ala cristae galli бўлиб давом этади ва пешона суяги билан бирга кўр тешик — foramen caecum ни ҳосил қилади.

Ғалвирсимон суякнинг перпендикуляр пластинкаси — lamina perpendicularis бурун суяклари, димоғ суяги ва понасимон суяк қирраси билан бирлашади ва бурун тўсиғининг бир қисмини ҳосил қилади.

Ғалвир суягида бир жуфт катта-кичик суяк катаклари — cellulae ethmoidales бор. Катаклар латерал томонда қоғозсимон юпқа пластинка ёки кўз косаси пластинкаси — lamina orbitalis билан қопланган бўлиб, кўз косасининг медиал деворини ҳосил қилади. Ғалвир суягининг олдинги катаклари пешона суяги катаклари — sinus frontalis билан, орқадаги катаклари эса понасимон суяк катаги — sinus sphenoidalis conchae nasalis superior et media билан туташиб туради. Лабиринтнинг медиал томонида тепа ва пастки чиғаноқлар — conchae nasalis superior et media бор. Баъзида энг тепада жойлашган учинчи бурун чиғаноғи — conchae nasalis suprema ҳам учрайди.

КАЛЛАНИНГ ЮЗ БЎЛИМИ СУЯКЛАРИ

Калланинг юз бўлими юқори ва пастки жағ, танглай, бурун, пастки бурун чиғаноғи, димоғ, ёноқ ва тил ости суякларидан тузилган. Бу ерда сезги (кўриш ва ҳид билиш) аъзолари жойлашадиган бўшлиқлар ва нафас (бурун бўшлиғи) билан овқат ҳазм қилиш системаларининг (оғиз бўшлиғи) бошланиш қисмлари жойлашган. Шунинг учун юз суяклари тузилишида бир қанча хусусиятларни кузатиш мумкин. Бу хусусиятлар хусусида ҳар бир суякни таърифлаганда батафсил тўхталиб ўтамиз.

Юқори жағ (maxilla, 39-расм) бирмунча мураккаб тузилган. У кўз косаси, бурун ва оғиз бўшлиқларини ҳосил қилишда иштирок этади ва чайнов аппаратлари ишида фаол қатнашади.

Юқори жағнинг *танаси* ва *тўртта ўсиғи* бор:

Танаси — corpus maxillae нинг ичида ҳаво сақланадиган турли шаклда учрайдиган кавак (Гаймор каваги) — sinus maxillaris бўлиб,

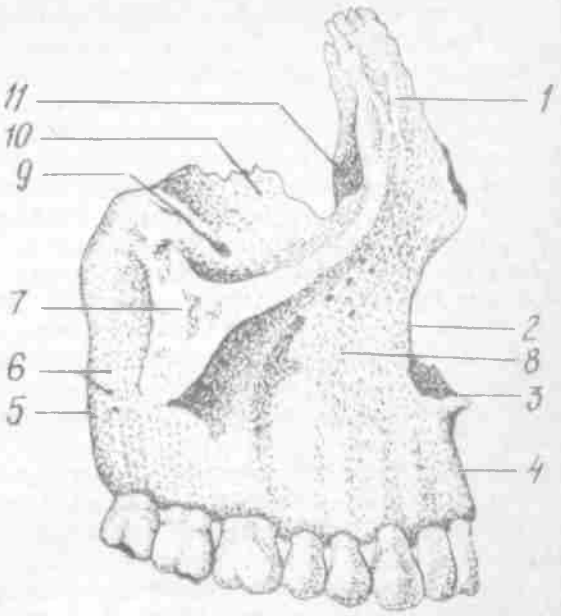

39-расм. Юқори жағ (maxilla).

1 — processus frontalis; 2 — incisura nasalis; 3 — spina nasalis anterior; 4 — arcus alveolaris; 5 — tuber maxillae; 6 — forr. alveolaris; 7 — processus zygomaticus; 8 — for. infraorbitale; 9 — sulcus infraorbitalis; 10 — facies orbitalis; 11 — sulcus lacrimalis.

бурун бўшлиғига тешик — hiatus maxillaris орқали очилиб туради. Танасида тўртта юза (олдинги, чакка ости, кўз косаси ва бурун бўшлиғи юзаси) тафовут қилинади.

Олдинга ёки юзага қараган facies anterior нинг пастки томонида тиш илдизларидан пайдо бўлган тепача — juga alveolaris лар бор, ана шу тепачаларнинг юқорисида, латерал томонда ит чуқурчаси (куллдиргич) — fossa canina ўрин олган. Ана шу чекканинг пастида жойлашган кўз косасининг остидаги тешик — foramen infraorbitale орқали қон томирлари ва нерв толалари чиқади. Медиал томондаги ўйма — incisura nasalis олдинда бурун қилтаноғи — spina nasalis anterior билан тугайди.

Чакка ости юзаси — facies infratemporalis олдинги юзасидан ёнок ўсиғи — processus zygomaticus нинг асоси билан чегараланади ва чакка ости ва қанот-танглай чуқурчаларини ҳосил қилишда қатнашади. Чакка остида жағ дўмбоғи — tuber maxillae, орқа томонида майда тешикчалар — foramina alveolaria бор. Бу тешикчалардан юқоридаги жағ тишларига борадиган қон томирлари ва нервлари ўтади. Жағ дўмбоғининг медиал томонида катта танглай эгатчаси — sulcus palatinus major бўлиб, танглай суягига бирлашади ва шу номли канал — canalis palatinus ни ҳосил қилади. Юқори жағ танасининг бурунга қараган юзаси — facies nasalis бурун бўшлиғининг латерал деворини ҳосил қилишда қатнашади, танглай суяги пастки бурун чиғаноғи билан бирлашади ва пастда танглай ўсиғининг юқори юзасига ўтиб кетади. Facies nasalis да иккита ғадир-будир қирра бўлиб, улар crista ethmoidales (ўртадаги қирра) ва crista conchalis (пастдаги қирра) деб аталади. Қирраларга бурун чиғаноқлари ёпишиб туради.

Пешона ўсиғи processus frontalis нинг орқа томонида жойлашган чуқур кўз ёши эгати — sulcus lacrimalis, кўз ёши канали — canalis nasolacrimalis ни ҳосил қилади ва кўз бўшлиғини бурун бўшлиғига қўшиб туради.

Кўзга қараган юзаси — facies orbitalis текис, бироз ботиқроқ учбурчак шаклидаги пластинкадан иборат бўлиб, кўз косасининг пастки деворини ташкил қилади. Медиал чеккаси кўз ёши суяги, ғалвир суягининг кўз косасига қараган пластинкаси ва танглай суягининг кўз ўсиғи (processus orbitalis) билан бирлашиб туради. Юзанинг орқа чеккаси кўз косасининг пастдаги ёриғи — fissura orbitalis inferior билан чегараланган. Орқа чеккадан кўз косаси остидаги эгатча — sulcus infraorbitalis бошланади ва олдинги томонга давом этиб — canalis infraorbitalis каналига айланади, канал кўз косасининг пастки тешиги — foramen infraorbitale юз соҳасига очилади. Пастки тешикдан қон томирлар ва нервлар чиқиб тарқалади.

Юқори жағнинг пешона ўсиғи — processus frontalis пешона суягига қўшилади. Пешона ўсиғининг латерал юзасида олдинги кўз ёши кирраси — crista lacrimalis anterior жойлашган, у пастки томонда кўз косасининг остки чаккаси (margo infraorbitalis) га ўтиб кетади ва пешона ўсиғи билан, ёш ўймаси — incisura lacrimalis ни олдиндан чегаралаб туради. Пешона ўсиғининг орқа чеккаси кўз ёши суяги билан бирлашиб, кўз ёши халтачасининг чуқури fossa sacci lacrimalis ни ҳосил қилади.

Тишлар жойлашадиган альвеолалар ўсиғида processus alveolaris саккизта тишнинг илдиз катаклари — alveoli dentalis бор. Танглай ўсиқлари ўзаро бирлашиб, қаттиқ танглай — palatum osseum ни ҳосил қилади.

Танглай ўсиғининг медиал чеккасида бурун кирраси — crista nasalis кўтарилиб туради. Танглай ўсиғининг пастки юзаси ғадир-будур бўлиб, бу ердан қон томир ва нервлар жойлашадиган эгат — sulci palatini ўтади. Ўнг ва чап томондаги танглай ўсиқлар ўрта чизиққа қўшилиб, чок ҳосил қилади. Чокнинг олдинги томонида курак тишнинг тешиги foramen incisium кўриниб туради, у шу номли каналга (canalis incisivum) давом этади.

Ёноқ суягига бирлашадиган ўсиқ — processus zygomaticus ёноқ суягига қўшилади.

Танглай суяги (os palatinum, 40-расм) бир жуфт бўлиб, кўз косаси, бурун бўшлиғи, оғиз бўшлиғи ва қанот-танглай чуқурининг ҳосил бўлишида қатнашади. Суякнинг горизонтал пластинкаси — lamina horisontalis орқа томондан юқори жағ суягининг танглай ўсиғи processus palatinus maxillae га бирлашиб, қаттиқ танглайни ҳосил қилади. Горизонтал пластинка қарама-қарши томондаги ана шу номли пластинка билан бирлашади ва бурун кирrасининг давоми — crista conchalis ни вужудга келтиради. Орқа тарафдаги чеккаси оз-моз букилган бўлиб, хоаналарнинг пастки чеккасини ҳосил қилади. Горизонтал пластинканинг латерал чеккаси вертикал пластинкага бирлашган. Унинг пастки юзасида жойлашган катта

танглай тешиги — foramen palatinum majus, шу номли канал — canalis palatinus majores га давом этади.

Вертикал пластинкаси — lamina perpendicularis юқори жағ суягининг бурун юзаси — facies nasalis maxilla га тегиб туради ва бурун бўшлиғининг ён деворини ҳосил қилишда қатнашади. Вертикал пластинканинг латерал юзасида жойлашган катта танглай эгати — sulcus palatinus major юқори жағ суягига шу номли эгат билан қўшилиб, canalis palatinus major каналини ҳосил қилади.

Танглай суягининг учта: *пирамидасимон, кўз* ва *понасимон* ўсиқлари бор. Пирамидасимон ўсиқ — processus pyramidalis танглай суягининг вертикал пластинкаси билан горизонтал пластинкаси бирлашган еридан бошланади. Бу ўсиқ пастга, орқага, латерал томонга йўналади ва бутун каллада понасимон суякнинг қанотсимон ўсиғидаги ўйма — incisura pterygoidea ни тўлдириб туради. Улардаги майда каналчалар — canalis minores дан қон томирлар ва нервлар ўтади. Processus orbitalis ён ва олдинги томонга йўналиб, кўз косасининг тубини ҳосил қилишда қатнашади ва ғалвирсимон суяк катакчаларини бироз беркитади. Понасимон ўсиқ — processus sphenoidalis медиал ва орқа томонга йўналиб, понасимон суяк танасига бирикади. Бу иккала ўсиқ вертикал пластинканинг юқори чеккасида жойлашган бўлиб, ўзаро понасимон танглай ўймаси — incisura sphenopalatina ни ҳосил қилади. Бу ўйма понасимон суяк танаси билан қўшилганда қанот-танглай тешигига (foramen sphenopalatinum) айланади.

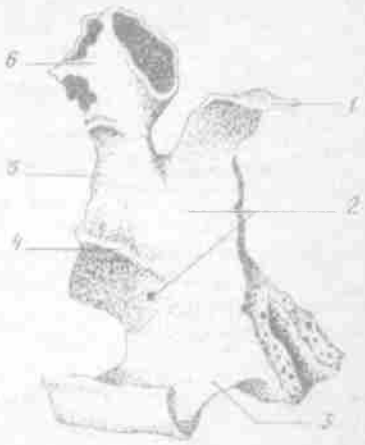

40-расм. Танглай суяги (os palatinum).

1 — processus sphenoidalis; 2 — facies nasalis; 3 — lamina horizontalis; 4 — crista conchalis; 5 — lamina perpendicularis.

Бурруннинг пастки чиғаноғи (concha nasalis inferior, 41-расм) бир жуфт суяк ҳамда юпқа букилган пластинкадан иборат. Унинг юқори чеккаси бурун бўшлиғининг ёнбош деворига ёпишиб туради. Суякнинг медиал буртиб турган юзаси бурун бўшлиғига туртиб кириб, бурунниинг ўрта йулини пастки йўлидан ажратиб туради.

Бурун суяги (os nasale, 42-расм). Бир жуфт бурун суяги бурун қиррасини ҳосил қилиб жойлашади. Бурун суякларининг юқори кирралари тепа томондан пешона суягига ёпишиб турса, пастки кирралари бурун тоғайи билан туташади (Мацерация[1] қилиниб тайёрланган каллада бурун тоғайлари бўлмайди). Шунинг учун бурун суякларининг пастки кирралари бурун тешиги — apertura piriformis ни тепа томондан чегаралайди, латерал кирралари эса юқори жағ суягининг пешона ўсиғи — processus frontalis га туташади.

[1] Мацерация — мускул ва бошқа тўқималардан ажратиб, қуритилган калла суяги.



41-расм. Бурунинг пастки чиғаноғи (concha nasalis inferior).



42-расм. Бурун суяги (os nasale).



43-расм. Кўз ёши суяги (os lacrimale).

Кўз ёши суяги (n. lacrimale, 43-расм). Бир жуфт кўз ёши суяги калла суякларининг орасида энг мўрти ва юпқасидир. Бу суяк юқори жағ суяги пешона ўсиғи — processus frontalis нинг орқа томонида жойлашиб, кўз косасининг медиал деворини ҳосил қилишда қатнашади. Латерал юзасидаги қиррасида жойлашган эгатча (sulcus lacrimalis) юқори жағ суягининг пешона ўсиғидаги шу номли эгат билан қўшилиб, кўз ёши халтасининг чуқурчаси — fossa sacci lacrimalis ни ҳосил қилади. Пастдан ва олдинги томондан кўз ёши суяги юқори жағ суягининг пешона ўсиғи билан, орқадан ғалвир суягининг кўз косасига қараган пластинкаси ҳамда юқоридан пешона суяги билан бирлашади.

Димоғ суяги (vomer, 44-расм), нотўғри тўртбурчак шаклидаги юпқа пластинкадан иборат тоқ суяк бўлиб, бурун тўсиғини ҳосил қилишда қатнашади. Суякнинг олдинги чеккаси ғалвир суягининг перпендикуляр пластинкаси билан туташади. Орқа чеккаси бўш бўлиб, бурун бўшлиғининг орқа қисми — хоанани иккига ажратиб туради. Димоғ суяги кўпинча чап томонга сал қайрилиб жойлашади.

Ёнок суяги (os zygomaticum, 45-расм) юз суяклари орасида энг қаттиғи бўлиб, калланинг юз қисмини мия бўлагига нисбатан мустаҳкамлаб туради. Ёноқ суяги чайнов мускули бошланадиган кенг сатҳни ҳосил қилади. Бу суяк лунж ва кўзга қараган иккита пластинкадан иборат бўлиб, ўзаро кўз ости чаккаси — margo infraorbitalis орқали қўшилади.

Ёноқ суягининг жойлашиш ўрнига кўра учта юза ва иккита ўсиқ тафовут қилинади:

Facies lateralis — тўрт киррали юлдуз шаклдаги дўмбоқ бўлиб, бу ерда tuber malare жойлашади. Орқа юза — facies temporalis силлиқ бўлади ва шу номли чуқурчага қараб туради. Учинчи юза — facies orbitalis кўз косасининг деворини ҳосил қилишда қатнашади. Пешона ўсиғи — пешона суягининг ёноқ ўсиғидаги понасимон суяк қаноти билан қўшилиб туради. Чакка ўсиғи — processus femporalis чакка суягидаги processus zygomaticus билан қўшилиб, ёноқ равоғи arcus zygomaticus ни ҳосил қилади.

Пастки жағ суяги (mandibula, 46-расм) калла суяклари



44-расм. Димоғ суяги (vomer).



45-расм. Енок суяклари (os zygomaticum).

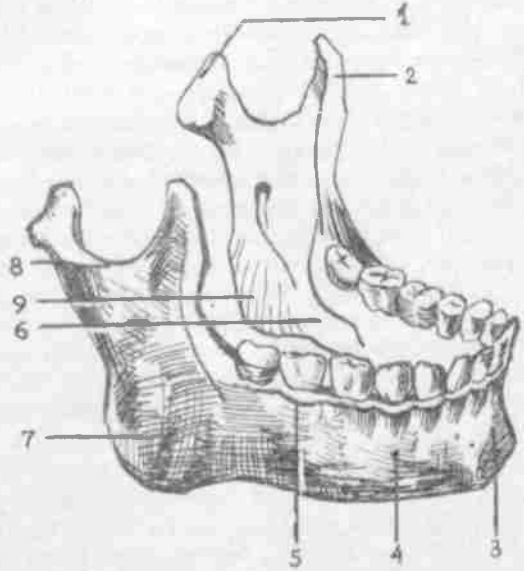

46-расм. Пастки жағ (mandibula).

1 — processus condyloïdeus; 2 — processus coronoideus; 3 — protuberantia mentalis; 4 — foramentale; 5 — linea obliqua; 6 — linea mylohyoidea; 7 — tuberositas masseterica; 8 — collum mandibulare; 9 — tuberositas pterygoidea.

ичида фаол харакатчанлиги, яъни чакка суякларига бир жуфт бўғим тузиб қўшилиши билан фарқ қилади. Пастки жағ суягининг тишлар ўрнашган горизонтал қисми, танаси — corpus mandibulae ва иккита вертикал жойлашган шохи — rami mandibulae бор, у ана шу шохлар воситасида бўғим ҳосил қилади ва чайнов мускуллари ёрдамида ҳаракатланади.

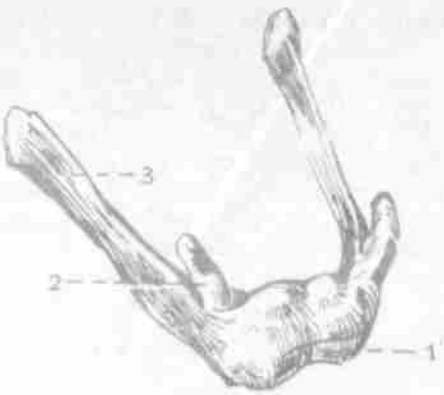

47-расм. Тил ости суяги (os hyoideum).
1 — corpus; 2 — cornu minus; 3 — cornu majus.

Пастки жағ суягининг танаси шохлари билан бурчак — angulus mandibulae ҳосил қилиб, қўшилади. Пастки жағ бурчагининг ташқи юзасига чайнов мускулининг ёпишиши натижасида ғадир-будурлик — tuberositas masseterica вужудга келади, ички юзасида эса медиал қанотсимон мускул — m. pterygoideus medialis ёпишадиган ғадир-будури — tuberositas pterygoidea бор. Ана шу чайнов мускулларининг вазифаларига ва ёшга қараб, пастки жағ бурчаги ўзгариб туради. Жумладан, янги туғилган бола пастки жағининг бурчаклари тахминан 150° бўлса, ўрта ёшли одамники 130—110° гача камаяди. Ёши улғайган қари одамларда эса тишлари тушиб кетиши билан чайнов мускуллари бирмунча бўшашади. Натижада пастки жағ бурчаги аста-секин яссиланиб бориб, чақалоқ боланинг пастки жағига ўхшаб қолади.

Пастки жағнинг юқори чеккасида тиш катакчалари — alveoli dentales бўлиб, уларни тусиқлар — septa interalveolaria бир-биридан ажратиб туради. Тиш катакчаларининг буртиб чиққан ташқи юзасига juga alveolaria дейилади. Пастки тананинг пастки чеккаси юмалоқ ва қалинроқ бўлади. У пастки жағ асоси — basis mandibulae деб юритилади. Пастки жағ танасининг олд юзаси қоқ ўртасида ияк дўмбоғи — protuberantia mentalis ва унинг икки ёнбошида энгак дўмбоқчаси — tuberculum mentale бўлса, латерал юзадан I — II кичик жағ тишларининг териси остида ияк тешиги — foramen mentale кўриниб туради. Бу тешикдан қон томирлари ва нервлар ўтади. Пастки жағ танасининг ички юзасида қилтаноқ дўмбоқ — spina mentalis бор, унинг икки томонига fossa digastricae чуқурчаси (қўш қоринли мускулнинг олдинги қоринчаси) ёпишади. Чуқурчадан юқорирокда, латерал томонда тил ости бези жойлашадиган чуқурча — fovea sublingualis бўлади.

Пастки жағ шохлари — ramus mandibulae танасидан икки томонга ўтмас бурчак ҳосил қилиб бошланади. Унинг ички юзасида пастки жағ тешиги — foramen mandibulae бор, пастки жағ канали — canalis mandibulae ана шу тешикдан бошланади.

Пастки жағ шохи юқорида иккита ўсиқ билан тугайди; буларнинг

олдинги тожсимон ўсиғи — processus coronoideus чакка мускулининг таъсиридан вужудга келган бўлса, орқа томондаги бўғим ўсиғи processus condularis сифатида силлиқ бошча бўлиб тугайди ва чакка суягининг бўғим чукурчасига кириб туради.

Тил ости суяги (os hyoideum, 47-расм) пастки жағ билан ҳиқилдоқ ўртасида (тил остида) жойлашган. У тақа каби букилган бўлиб, ўрта қисми, танаси — corpus ва катта-кичик икки жуфт шохи (cornea majora et minora) тафовут қилинади. Булар танаси билан тоғай орқали бирлашади. Фақат 50 ёшдан кейингина суякланиб бирлашади.

КАЛЛА СУЯКЛАРИНИНГ БИРЛАШУВИ ТЎҒРИСИДА ҚИСҚАЧА МАЪЛУМОТ

Калланинг айрим суяклари, айниқса унинг қопқоғини ташкил қилган суяклар (чакка суягидан бошқаси) ўзаро тишли чоклар — sutura serrata ҳосил қилиб бирлашади. Турлича бирлашган бу суяклар чеккаси кунгурадор бўлиб, бир суякнинг тиши иккинчи суяк тишчалари орасидаги камгакка кириб туради.

Чакка суягининг танга қисми қийиқ бўлиб, балиқ тангаси ёки черепица сингари тепа суяги чеккасига ёпишиб, уни бироз ёпади ва тангасимон чок — sutura squamosa ни ҳосил қилади.

Калланинг юз қисми суяклари бир-бирига теп-текис чеккалари — sutura plana билан тегиб бирлашади. Айрим чоклар махсус ном билан ёки бирлашадиган иккала суяк номлари билан аталади. Масалан:— sutura frontalis, sphenoparietalis ва ҳоказо. Булардан ташқари, махсус номли чоклар ҳам бўлади. Жумладан, пешона суяги билан тепа суяклари ўртасида тожсимон чок — sutura coranalis, тепа суяклари билан энса суягининг орасида ламбдасимон чок — sutura lambdoidea, иккала тепа суяк орасида сагиттал чок — sutura sagittalis ҳосил бўлади.

Калла асосини ҳосил қиладиган суяклар бир-бири билан толали тоғай воситасида, яъни синхондроз — synchondrosis petrooccipitalis бўлиб бирлашади. Чакка суягининг пирамидасимон қисми билан энса суягининг pars basilaris орасида бирлашиши шулар жумласидандир. Улар бош суягининг такомил этишидан қолган тоғайлар бўлиб, суяклар ўртасидаги ораликларни тўлдириб туради. Баъзи одамларда доимий чоклардан бошқа қўшимча ҳар доим ҳам учрамайдиган чоклар бўлади, масалан sutura frontalis metopica юнонча сўз бўлиб, лотинча glabella сўзига тўғри келади (пешона). Бу чок пешона суяги палласининг ўртасида учрайди ва уни икки бўлакка ажратиб туради.

БУТУН КАЛЛА

Калла скелетининг юз қисмида тепа томондан пешона қисми, бир жуфт кўз косаси ва уларнинг ўртасида, пастроқда жойлашган бурун бўшлиғининг нонсимон шаклидаги кириш тешиги (apertura periformis nasi) ни кўрамиз. Бурун тешигининг латерал томонида, юқори жағнинг олдинги юзасида тишлар жойлашадиган ўсиқ — processus alveolaris ва тишлар кўринади.

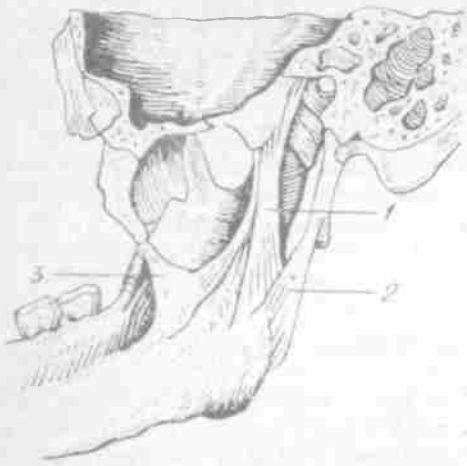

48-расм. Пастки жағ бўғими бойламлари.
1 — lig. sphenomandibulare; 2 — lig. stylomandibulare; 3 — lig. pterygospinale.

Кўз косасининг латерал деворини ёнок суяги ҳосил қилган. Бу суяк тепа томондан пешона суяги ва пастки томондан юқори жағ суяклари билан чок ҳосил қилиб бирлашади. Юз қисмининг пастки бўлагини пастки жағ суяги ва унда жойлашган тишлар ташкил қилган. Пастки жағ суяги калла асосига бўғим ҳосил қилиб қўшилган.

Пастки жағ бўғими (articulatio temporamandibularis, (48-расм). Пастки жағ суягининг (mandibula) икки томонидаги бўғим ўсиғи учидаги бошчаси билан чекка суякларидаги бўғим чуқурчаси — fossa mandibularis ўртасида ҳосил бўлган бўғим — articulatio temporomandibularis комбинациялашган бўғимлар туркумига киради. Чунки ўнг ва чап томондаги бўғимлар айни вақтда бирга ва бир хил ҳаракатни бажаради.

Пастки жағнинг бўғим чуқурчаси ва бошчалари фиброз толали тоғай билан қопланган. Бўғим бўшлиғи эса, устма-уст жойлашган фиброз тоғай пластинкаси (диск) — discus articularis билан икки бўлакка ажралади. Дискларнинг четлари бўғим халтачасига мустаҳкам ёпишиб кетганлигидан бўлаклар ўзаро туташмайди.

Дискларнинг икки чети баланд, ўртаси чуқур бўлади. Шу сабабли, бўғим бошчаси чуқурчага мослашгани сари пастки жағ ҳаракати осонлашади.

Пастки жағ бўғими ёнок ўсиғи — processus zygomaticus билан пастки жағнинг бўйин ўртасида тортилган асосий бойлам (liga mentum laterale), понасимон суяк билан пастки жағ оралиғида жойлашган бойлам ligamentum sphonomandibulare, пастки жағ чакка бигизсимон ўсиғи (ligamentum stylamandibulare) оралиғида тортилган бойламлар воситасида мустаҳкамланган. Пастки жағ бўғими дўнгли бўғимлар гуруҳига киради.

Функцияси: оғизнинг очилиб-ёпилиши, пастки жағнинг олдинга ва орқага, икки ён томонга ҳаракатлари содир бўлади. Оғизнинг очилиб-ёпилиши бўғимнинг пастки хоанасида, diccus articularis билан жағ ўсиғининг бошчаси орасида содир бўлади. Иккинчи хил ҳаракат

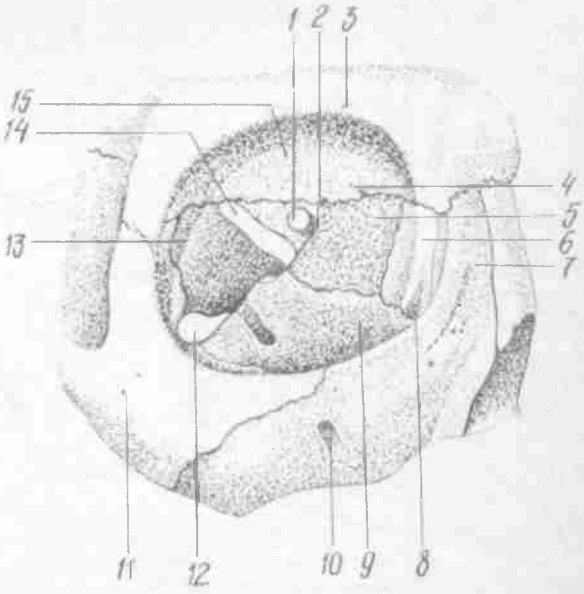

49-расм. Кўз косаси (orbita).

1 — for. opticum; 2 — for. supraorbitale; 3 — for. ethmoidale posterius; 4 — for. ethmoidale anterius; 5 — lamina orbitalis ossis ethmoidalis; 6 — os lacrimale; 7 — processus frontalis; 8 — sulcus lacrimalis; 9 — facies orbitalis maxillae; 10 — for. infraorbitale; 11 — for. zygomaticofaciale; 12 — fissura orbitalis inferior; 13 — facies orbitalis alae majoris; 14 — fissura orbitalis superior; 15 — facies orbitalis ossis frontalis.

(олдинга ва орқага) бўғимнинг устки хоанасида юз беради. Ён томонларга бўладиган ҳаракат эса жағ ўсиғи бошининг икки ён томонга сурилиши ҳисобига содир бўлади. Ён томонга ҳаракат содир бўлаётган вақтда пастки жағ бошчаси, бўғим чуқурчасидан бўғим дўмбоғи устига чиқади, қарши томондаги ўсиқнинг бошчаси бўғим чуқурида қолади ва вертикал ўқ атрофида айланади. Учта сатҳ атрофида айланма ҳаракатлар ҳам содир бўлиши мумкин.

Кўз косаси (orbito, 49-расм) бир жуфт бўлиб, тўрт бурчакли пирамидага ўхшаш бўшлиқдан иборат. Пирамиданинг асоси — оғзи олдинга, учи эса орқага (мия бўшлиғи томонига) ва медиал томонга қараб жойлашган. Кўз косасининг медиал, латерал, юқори ва пастки деворлари бор. Кўз косасининг медиал деворини (paries medialis) юқори жағ суягининг пешона ўсиғи — processus frontalis), кўз ёши суяги, ғалвир суяқнинг латерал пластинкаси, понасимон суяк танасининг кўрув каналидан олдинги қисми ҳосил қилади.

Латерал девори — paries lateralis, понасимон суяқнинг катта қанотидаги кўз косасига қараган қисми ва ёноқ суягидан ҳосил бўлган. Юқори девори ёки орбита томи пешона суягининг кўз косасига қараган қисмидан ва понасимон суяқнинг кичик қанотидан вужудга келган. Пастки девори — paries inferior ёки туби юқори жағ ва ёноқ суякларидан ташкил топган; бундан ташқари, орқа томонига танглай суягининг ўсиғи — processus orbitalis ҳам кириб туради. Кўз косасининг учида мия бўшлиғига очиладиган иккита тешик бор, улардан бири латерал томонда жойлашган кўз косасининг тепа томондаги ёриғи — fissura orbitalis superior бўлса, иккинчиси медиал

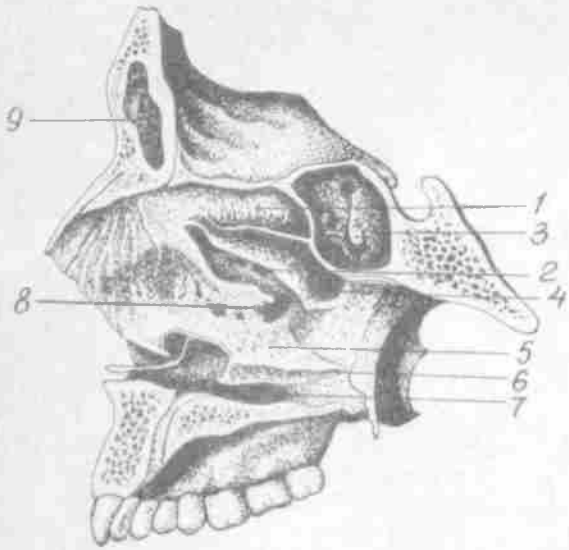

50- р а с м. Бурун бўшлиғи (cavum nasi).

1 — concha nasalis superior; 2 — concha nasalis media; 3 — sinus sphenoidalis; 4 — meatus nasi superius; 5 — meatus nasi medius; 6 — concha nasalis inferior; 7 — meatus nasi inferior; 8 — haitus sinus maxillaris; 9 — sinus frontalis.

томонда жойлашган юмалоқ тешиклдаги кўриш канали — canalis opticus дир. Кўз косасининг латерал ва пастки деворлари ўртасидаги бурчакда қанот-танглай ва чакка ости чуқурчаларига очиладиган кўз косасининг пастки ёриғи — fissura orbitalis inferior жойлашган. Кўз косасининг олдинги, медиал девори томонида кўз ёши халтасининг чуқурчаси — fossa sacci lacrimalis, пастда бурун-кўз ёши канали — canalis nasalacrimalis га айланиб, бурунниг пастки йўли — meatus nasi inferior га очилади. Пешона суягининг ғалвир суяк билан бирлашган чокида иккита тешик кўринади, олдинги тешик — foramen ethmoidale anterior мия бўшлиғига очилса, орқа тешик — foramen ethmoidale posterior бурун бўшлиғига очилади. Кўз косасининг пастки деворида жойлашган канал — canalis infraorbitalis юза қисмига очилиб туради.

Б у р у н б ў ш л и ғ и (cavitas nasi, 50- расм) юз қисмининг ўртасида (марказий қисмида) жойлашган, уни юқоридан калла бўшлиғи, икки ёндан кўз косалари ва юқори жағ суяги бўшлиқлари, пастдан оғиз бўшлиғи ўраб туради. Бурун бўшлиғи тўсиқ — septum nasi osseum билан иккига бўлинади. Бурун тўсиғи кўпинча чапга кийшайиб жойлашади. У ғалвир суякнинг вертикал пластинкаси ва димоғ суягидан, пешона суягининг spina nasalis ва crista sphenoidalis ларидан иборат бўлади, бурун тўсиғининг олдинги томонидаги тўсиқ бурунниг учигача бормайди, сабаби уни тоғай тўлдириб туради. Бурун тўсиғи пастда тепа жағ ва танглай суякларининг cristae nasalis сига ёпишиб жойлашади.

Бурун бўшлиғининг латерал девори жағ суягининг танаси ва пешона ўсиғи, кўз ёши суяги, ғалвир суяк, танглай суягининг перпендикуляр пластинкаси, понасимон суякнинг медиал пластинкаси ва пастки бурун чиғаноғидан ҳосил бўлади.

Бурун бушлиғининг юқори деворини ғалвир суякнинг ғалвирсимон пластинкаси, понасимон ва танглай суякларининг понасимон усиқлари, қисман пешона суяги ҳосил қилади. Бурун бушлиғининг туби — қаттиқ танглай — palatum osseum (юқори жағнинг танглай усиғи билан танглай суягининг горизонтал пластинкаси) дан вужудга келган.

Бурун бушлиғида учта туртиб чиққан чиғаноқлар бушлиқни учта йўлга бўлади. Унинг юқори йўли — meatus nosisuperior га ғалвирсимон суякнинг орқа катаклари — celullae ethmoidalis posterior ва понасимон суяк танасидаги бушлиқ очилса, ўрта йўл (meatus nasi media) га ғалвирсимон суякнинг ўрта ва олдинги ҳаво сақлайдиган катак (cellulae ethmoidalis mediae et anterior) лари, пешона суяги ғоваги (sinus frontalis) тепа жағ ғоваги (sinus maxillaris) қушилиб туради. Бурун бушлиғининг пастки йўли (meatus nasi inferior) га кўз ёши-бурун canalis nasolacrimalis канали очилади. Бундан ташқари, бурун бушлиғи калланинг юз кисмига ноксимон тешик apertura periformus nasi орқали очилса, орқа томондан у ҳалқумнинг бурун қисмига иккита тешик — хоаналари орқали қўшилади.

Оғиз бушлиғи (cavum oris) да суяк деворлари камроқ бўлади, юқори деворни қаттиқ танглай ҳосил қилади.

Оғиз бушлиғининг икки ёнбоши ва олдинги девори юқори жағ суякларининг альвеоляр усиқларидан, пастки жағнинг альвеоляр чеккаси билан танасидан ва тишлардан ташкил топган. Оғиз бушлиғининг туби мускуллардан тузилган. Оғиз бушлиғининг орқа томонини ташкил этган танглай суяги горизонтал пластинкасининг икки томонида катта-кичик тешикчалар очилган.

Чакка чукурчасини (fossa temporalis, 51-расм) орқадан ва тепадан чакканинг пастки чизиғи — linea temporalis inferior, олд томондан ёноқ суяги, пастдан понасимон суякнинг катта қанотидаги қирра, ёноқ равоғи чегаралайди. Чукурчани шу номли чайнов мускули тўлдириб туради.

Чакка суяги остидаги чукурча (fossa infratemporalis, 51-расм.) нинг олдинги чегарасини юқори жағ ва ёноқ суякларининг пастки қисмлари, латерал деворчасини ёноқ, пастки жағ суяги ўсимтаси, юқоридан понасимон суяк катта қанотининг юзаси ва чакка суяги палласининг озгина бўлаги ташкил қилади. Чакка суяги ости чукурчаси чакка чукурчаси билан қирра — crista infratemporalis орқали ажралади.

Қанот-танглай чукурчаси (fossa pterygopalatina, 51- расм) олдинги томондан юқори жағ билан орқа томондаги қанотсимон усиқ орасида жойлашган. Медиал деворчасини танглай суягининг вертикал пластинкаси ташкил қилади ва бурун бушлиғидан ажратиб туради. Латерал томондан чукурча чакка ости чукурчасига ёриқча — fissura pterygomaxillaris орқали қушилади. Чукурчанинг пастки бўлаги торайиб, шу номли канални хосил қилади ва танглайга (оғиз бушлиғига қаралсин) очилади. Қанот-танглай бушлиғи бурун бушлиғига foramen sphenopalatinum ёрдамида калла бушлиғи билан foramen rotundum орқали, кўз косасига fissura orbitalis inferior ёрдамида оғиз бушлиғига

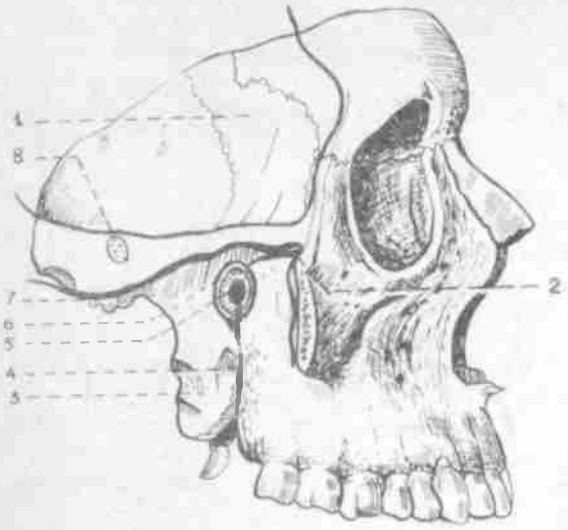

51-расм. Чакка (fossa temporalis), чакка суяк ости (fossa infratemporalis) ва қанот-танглай (fossa pterygopalatina) чуқурчалари.

1 — ala major ossis sphenoidalis; 2 — fissura orbitalis inferior; 3 — lamina lateralis processus pterygoidei; 4 — tuber maxillae; 5 — for. sphenopalatinum; 6 — fossa pterygopalatina; 7 — fossa infratemporalis; 8 — fossa temporalis.

canalis palatinus major орқали ва калла асосига canalis pterygoideus ёрдамида туташиб туради.

Калла скелетига юқоридан қаралганда тишсимон чокнинг (sutura denta) бир неча турларини, яъни пешона суяги ва тепа суякларини, энса суяги орасидаги ламбдасимон[1] чокни, иккита тепа суяк орасида ташкил топган сагиттал чокни кўриш мумкин.

Калла тубининг сирти (basis cranii externa, 52-расм), олдиндан юз қисми суяклари (пастки жағдан бошқаси) нинг пастки юзалари ҳамда калланинг мия бўлими суяклари йиғиндисидан тузилган.

Калла туби олдинги томондан юқори жағда жойлашган қурак тишлари, орқа томондан юқори энса қирраси, латерал томондан чакка суяк ости қирраси, сўрғичсимон ўсиқлар билан чегараланган.

Калла тубининг сирти учта (олдинги, ўрта ва орқа) бўлакка ажратиб ўрганилади...

Олдинги бўлаги юқори жағнинг альвеоляр ўсиғи ва қаттиқ танглайидан тузилган. Қаттиқ танглайнинг орқа томонида, альвеоляр ўсиқ якинида (иккала томонида) тешикчалар (canalis palatinus major et minor) кўриниб туради. Калла туби сиртининг ўрта бўлаги олдинги томонида хоана бўлиб, димоғ суяги орқали иккита бўлакка (хоанага) бўлинади, калла тубининг орқа бўлагида катта тешик — foramen magnum жойлашган. Бундан ташқари, пирамида танаси билан энса ва понасимон суяк таналари орасида нотўғри шаклли «йиртиқ» тешик — foramen lacerum, чакка суяги пирамидасининг пастки юзасидаги уйқу артерия каналининг ташқи тешиги — foramen caroticum externum,

[1] Юнонча «ламбда» ҳарфига ўхшаш.

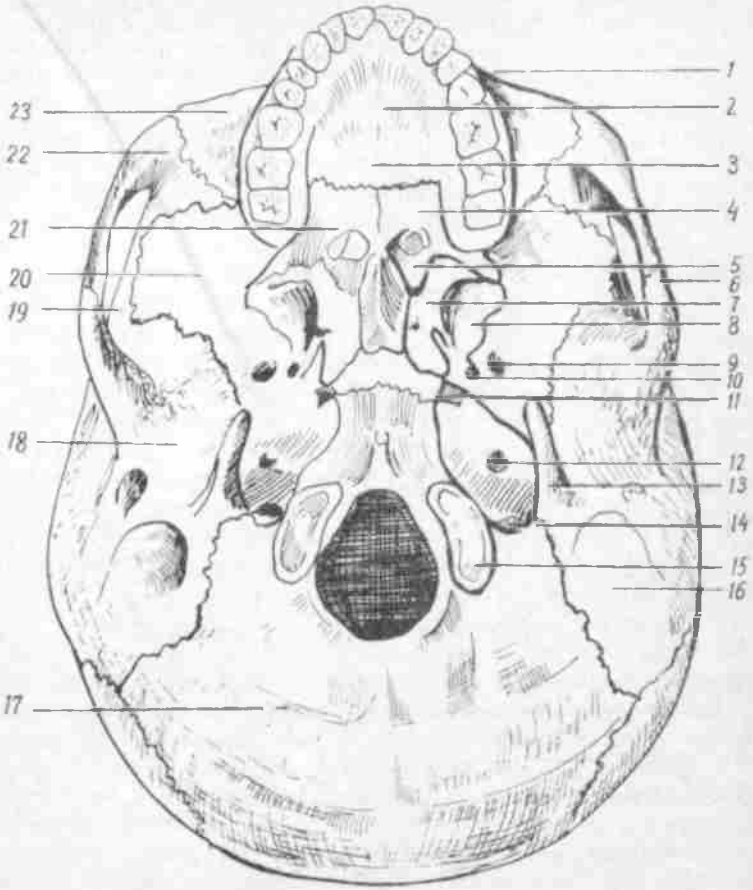

52-расм. Калла тубининг сирти (basis cranii externa)

1 — maxilla; 2 — processus palatinus; 3 — sutura palatina mediana; 4 — lamina horizontalis ossis palatini; 5 — choanae; 6 — arcus zygomaticus; 7 — lamina medialis processus pterygoidei; 8 — lamina lateralis; 9 — for. ovale; 10 — for. spinosum; 11 — for. lacerum; 12 — for. caroticum externum; 13 — processus styloideus; 14 — for. jugulare; 15 — condylus occipitale; 16 — processus mastoideus; 17 — os occipitale; 18 — os temperale; 19 — os parietale; 20 — os sphenoidale; 21 — os palatinum; 22 — os zygomaticum; 23 — maxilla.

овалсимон — foramen ovale ва foramen spinosum орқа тешикчалари кўриниб туради. Калла тубининг ташқариси энса суягидаги катта энса тешикка, яъни foramen magnum умуртқа каналига очилади. Буларнинг икки ёнбошида биринчи бўйин умуртқаси билан бўғим ҳосил қилиб бирлашадиган бўғим дўмбоқчалари — condulus occipitalis ва уларнинг орқа чуқурчаси fossa condularis, тил ости нерви канали — canalis nervi hypoglossi жойлашган. Энса суяги билан чакка суяги пирамидасидаги чуқурчалар қўшилиб, бўйинтуруқ тешиги — foramen jugulare ни ҳосил қилади. Ана шу тешикдан латерал томондан юз нерви тешиги — foramen stilomastoideum, қулоқнинг ташқи тешиги — meatus acusticus externus ва турли ёриқчалар жойлашган.

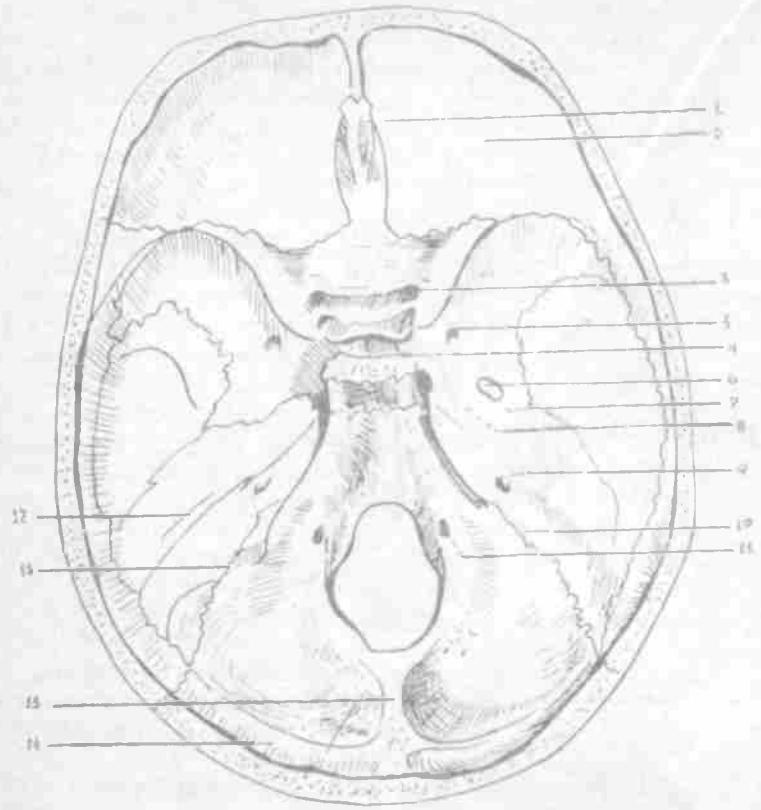

53-расм. Калла тубининг ички юзаси (basis cranii interna).

1 — crista galli; 2 — pars orbitalis ossis frontalis; 3 — canalis opticus; 4 — fossa hypophysialis; 5 — for. rotundum; 6 — for. ovale; 7 — for. spinosum; 8 — for. lacerum; 9 — porus acusticus internus; 10 — for. jugulare; 11 — canalis n. hypoglossi; 12 — pyramis; 13 — crista occipitalis interna; 14 — sulcus transversus; 15 — sulcus sigmoideus.

Калла тубичи (basis cranii interna, 53-расм) ни горизонтал ёки сагиттал қилиб кесгандагина кўриш мумкин. Калла тубининг ичи олдинги, ўрта ва орқа чукурчаларига бўлинади.

Калла тубининг олдинги ва ўрта чукурчаларида бош мия яримшарлари жойлашса, орқа чукурчасида мияча ўрнашади.

Калланинг олдинги чукурчаси — fossa cranii anterior пешона суягининг кўз косаси қисми, ғалвир суягининг ғалвир пластинкаси, понасимон суякнинг кичик қанотлари ва танасининг бир қисмидан ташкил топган. Олдинги чукурчада мия яримшарининг пешона қисми жойлашади. Ғалвир суякнинг пластинка қисми чукурроқ бўлиб, унда ҳид билиш, нерв тармоқларининг бурун бўшлиғига ўтадиган тешикчалари мавжуд. Олдинги чукур понасимон суяк кичик қанотларининг орқа чеккаси билан ўрта чукурдан чегараланиб туради.

Калланинг ўрта чукурчаси — fossa cranii media олдинги чукурчадан

ҳийла чуқур, ўрта қисми понасимон суягидаги турк эгарчаси билан икки бўлакка ажралган. Бу ерда мия яримшарининг чакка қисмлари жойлашган. Ўрта чуқурча понасимон суяк танаси ва катта қанотларидан, пирамиданинг олдинги юзаси ва чакка суягининг палла қисмидан тузилган. Турк эгарчасининг олд томонида жойлашган эгатча — sulcus chiasmatis иккала томонда кўриш каналлари — canalis opticus га боради. Калланинг ўрта чуқурчасида кўз косасининг юқори ёриқчаси (fissura orbitalis superior): думалоқ (foramen rotundum), овалсимон (foramen ovale), йиртиқсимон (foramen lacerum) ва орқа (foramen spinosum) тешиклар жойлашган. Ўрта чуқурчанинг орқа чегараси пирамиданинг юқори чеккаси билан турк эгарининг суянчиғидан ҳосил бўлган.

Калланинг орқа чуқурчаси — fossa cranii posterior юқорида қайд қилинган иккала чуқурчага нисбатан чуқур ва кенгроқ бўлиб, энса суяги, чакка суяги ва чакка суяги пирамидасининг орқа юзаси, понасимон суяк танасининг орқа бўлаги ва тепа суягининг орқадаги пастки бурчагидан тузилган. Орқа чуқурчадан катта тешик, (foramen magnum) тил ости нерви канали (canalis hypoglossus), бўйинтурук тешиги (foramen jugulare) ва пирамиданинг орқа юзасида жойлашган қулоқнинг ички тешиклари — porus acusticus internus ва foramen mastoideum лар кўринади.

КАЛЛА СУЯКЛАРИ ОНТОГЕНЕЗИ

Одам калласи эмбрион тараққиётининг бошланғич даврида орқа тор — chorda dorsalis нинг юқори учидан ривожланади. Бу пайтда бош мия мезенхима пардаси билан ўралиб, калла ёки бириктирувчи тўқимадан тузилган каллани пайдо қилади.

Эмбрионлик даврининг иккинчи ойида мезенхима пардаси (ҳужайралари) тоғай тўқимага айлана бошлайди. Тоғай тўқимаси пластинкалари хорданинг олдинги учига яқин жойидан ва унинг иккала томонидан ҳосил бўлади. Булар аста-секин қўшилиб, хордани ўз ичига олади ва калланинг тоғай негизини вужудга келтиради. Тоғай пластинкаларида бош мия нервларининг чиқиб кетиши учун тешиклар ҳосил бўлади. Тоғай фақат калланинг тубида такомил этади, калла қопқоғи эса бириктирувчи тўқима пардаси билан қопланади. Бу парда кейинчалик тўғридан-тўғри суякланиб кетади.

Тараққиётнинг учинчи ойи, биринчи ярмида тоғай калла яхши ривожланади: бу вақтда ҳид сезиш аъзосининг капсуласи, кўриш аъзолари жойлашадиган чуқурчалар, эшитув аъзолари капсулалари ва энса соҳалари аниқ тафовут қилинади. Уларнинг ҳаммаси ўзаро бирлашиб, яхлит каллани ҳосил қилади. Калланинг юз қисми эса жабра ёки 5 жуфт висцерал равоқлардан ривожланади. Улардан биринчи жуфти пастки жағ равоғи бўлса, иккинчиси—тил ости равоғидир. Қолган учинчи, тўртинчи ва бешинчиси жабра равоқлари номи билан аталади.

Пастки жағ равоғидан юқори ва пастки жағ, ўрта қулоқ суякчалари (болғача, сандонча, узанги) ривожланади. Тил ости суяги танасининг бир қисми (кичик шохчалар билан) учинчи висцерал равоқдан,

танасининг қолган қисми ва катта шохчалар, тўртинчи ва бешинчи жабра равоқларидан ҳиқилдоқ тоғайлари (каллага алоқаси йўқ) ривожланади.

Одамнинг калла суяклари ривожланишига кўра уч гуруҳга бўлинади:

I. Бош мия (капсуласи) пардасини пайдо қилувчи суяклар:

а) қўшувчи тўқима асосида ривожланадиган — калла қопқоғи суяклари: тепа, пешона, энса суяги палласи, чакка суяги палласи ва ноғора бўлаклари парда давридан суякланиш даврига (тоғай даврисиз) ўтади;

б) тоғай асосида ривожланадиган калланинг асосий суяклари — понасимон суяк (қанотсимон ўсиқнинг медиал пластинкасидан ташқари) энса суягининг танаси ва ён бўлаклари, чакка суягининг тошсимон қисми ва сўрғичсимон ўсиғи. Бинобарин, бу хилдаги суяклар олдин парда даврини ўтаб, сўнгра тоғай даврига ўтади. Кейинчалик тоғайлардан суякланиш даври бошланади.

II. Бурун капсуласидан ривожланадиган суяклар:

а) бирламчи суяклар, яъни қўшувчи тўқима асосида кўз ёши, бурун, димоғ суяклари;

б) иккиламчи суяклар, яъни тоғай асосида ривожланган ғалвир суяги, бурунниng пастки чиғаноғидир.

III. Жабра равоқларидан ривожланадиган суяклар:

а) ҳаракатсиз суяклар — юқори жағ, танглай суяк ва ёноқ суяги,

б) ҳаракатчан суяклар, пастки жағ, тил ости ва эшитув суяклари (болғача, сандонча, узангича).

Шундай қилиб, бош мия капсуласидан ривожланган суяклар калланинг мия қисмини ташкил қилса, қолган икки гуруҳидан тараққий этган суяклар ғалвир суякдан ташқари, калланинг юз қисми суякларини ҳосил қилади.

ЯНГИ ТУҒИЛГАН БОЛАНИНГ КАЛЛАСИ

Янги туғилган бола калласининг мия бўлими юз бўлимига қараганда каттароқ бўлади. Калла туби калла қопқоғига нисбатан кечроқ такомил этади, кўз косалари каттароқ бўлади.

Янги туғилган болаларда дастлаб суякланиш нуқталари бир-биридан кенг, бириктирувчи тўқима пластинкалари билан ажратилган бўлиб, узоқ сақланади. Суякланган калла қопқоғининг ушбу соҳалари парда билан қопланган ва суякланмаган бўлиб, кўпинча чоклар ўзаро кесишган қисмлардагина кузатилади. Калла қопқоғининг ана шундай юмшоқ (суякланмаган) жойлари лиқилдоқ (fonticulus) деб юритилади. Янги туғилган бола калласида (54-расм) қуйидаги лиқилдоқлар бўлади:

1. Ромб шаклидаги пешона лиқилдоғи — fonticulus anterior, тож, сагиттал ва пешона чоклари орасида жойлашади (узунлиги 3,5 см гача кундаланг ўлчами тахминан 2,5 см), бола икки ёшга тўлганда суякланиб ёпилади.

2. Учбурчак шаклидаги энса лиқилдоғи — fonticulus posterior

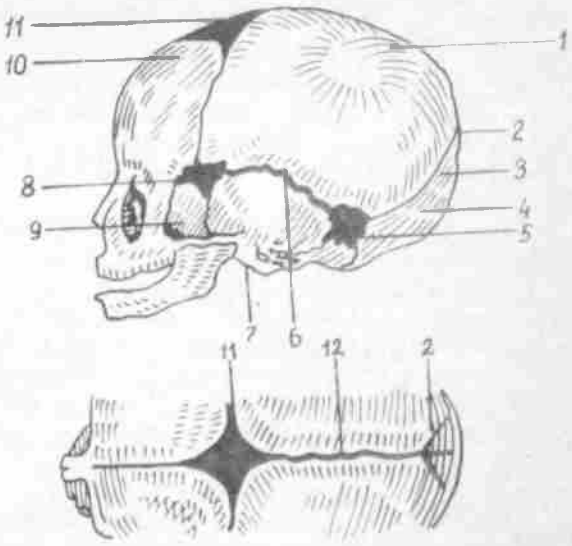

5 4 -р а с м. Чақалоқ калласи схемаси.

1 — тепа суяги; 2 — орқа томондаги лиқилдоқ; 3 — ламбдасимон чок оралигидаги тўқима пластинка; 4 — энса суяги; 5 — сўргичсимон ўсиқ томонидаги лиқилдоқ; 6 — пальласимон (тангасимон) чок; 7 — ногора парда тардиши; 8 — понасимон суяк томонидаги лиқилдоқ; 9 — понасимон суякнинг катта қаноти; 10 — пешона суяги; 11 — олдинги томондаги лиқилдоқ; 12 — сагиттал чок.

сагиттал чокнинг орқа томонида жойлашади, яъни олдиндан иккала тепа суяклари, орқадаги энса суягининг палласи билан чегараланади. Боланинг икки ойлигида беркилиб кетади.

3. Ён лиқилдоқлар — fornticuli laterales тўртта бўлиб, калланинг ҳар бир ёнида бир жуфтдан учрайди. Бу лиқилдоқларнинг олдингисига — fonticulus sphenoidalis орқада жойлашганига сўргичсимон — fonticulus mastoideus дейилади. Fonticulus sphenoidalis тепа суягининг angulus sphenoidalis пешона суяги, понасимон суякнинг катта қаноти ва чакка суягининг палласи орасида бўлади ва боланинг 2—3 ойлигида суякланиб битади. Fonticulus mastoideus тепа суягининг angulus mastoideus энса суяги чаккаси, палла суяги пирамидасининг асоси — ўртасида бўлади.

Янги туғилган боланинг калласида чоклар бўлмайди. Калла туби суяклари орасида эса тоғай пластинкалари бўлади. Чайнов функцияси янги туғилган болаларда яхши ривожланмаганлигидан жағ суяклари унчалик такомиллашмаган, пастки жағи эса икки бўлакдан иборат, орасида тоғай пластинкаси учрайди. Жағ суякларининг альвеоляр ўсиқлари бўлмайди.

Бола калласининг туғилгандан кейинги ривожи учта даврга бўлинади: биринчи ўсиш даври — бола туғилгандан кейин етти ёшгача давом этиб, бу давр мобайнида калланинг энса қисми ўсиб боради. Иккинчи ўсиш даври — етти ёшдан то балоғатга етгунча (14—16 ёшгача) давом этади ва калла бир қадар секин ўсади.

Калланинг учинчи ўсиш даври — балоғатга етган вақтдан гавданинг умумий суякланиш даври тамом бўлгунига...қадар (20—25 ёшгача) давом этади, бу вақтда калланинг олд қисми жуда тез ўсади.

КАЛЛА СКЕЛЕТИНИНГ ТУЗИЛИШИ ҲАҚИДАГИ ИРҚИЙ «НАЗАРИЯ» ТАНҚИДИ

Калла скелети организмда муҳим вазифани бажарадиган марказий нерв системасига, сезги аъзолари, ҳазм ва нафас системаларига боғлиқ ҳолда жойлашган. Ҳар бир индивидиумнинг калла суяги синчиклаб текширилганда, унинг тузилишида ўзига хос турли хусусиятлар борлигини кўрамиз.

Антропология...фани калла скелети қопқоғини шакли ва ҳажмига кўра уч турга ажратади:

1. *Калта калла* — брахицефал. 2. *Ўртача* «миёна» *калла — мезоцефал. 3. Узун калла* — долихоцефал.

Юқорида кўрсатиб ўтилганидек, калланинг турли шаклда эканлигини, ҳажмларининг бир хилда эмаслигини билиб олдик. Баъзи бир мамлакатларнинг олимлари каллани ҳажмига кўра *«олий»* ва *«паст»* турларига ажратишади. Бу хилдаги «назария» калта каллали одамларнинг *«паст ирққа мансуб»* эканлигини, узун каллали одамлар эса гўёки *«олий»* ирққа мансуб эканлигини «аниқлаб» беради.

Одамлар ўртасидаги ирқий белгиларни тўғри талқин этиш учун аввало «ирқ» билан «миллат» тўғрисидаги тушунчанинг фарқини аниқлаб олиш лозим. Ирқ маълум бир территорияда яшайдиган туркум одамлардаги морфологик белгиларнинг наслдан-наслга ўтиши натижасида келиб чиққан табиий-тарихий категория, табақа ҳисобланади. Ҳозирги замон одамлари ўртасидаги ирқларнинг турли даврда келиб чиқишига қарамасдан барча халқлар биологик, морфологик ва физиологик бир хил, баб-баравар ўсмоқда. Ирқларнинг турли даврда келиб чиқиши уларнинг яшаб турган шароитига, тараққиётига боғлиқ эканлигини эътиборга олиш лозим, аммо кун сайин халқларнинг ўзаро алоқалари кенгайиб бориши, турли ирқларнинг бир-бири билан қўшилиб, аралаш никоҳлар туфайли ирқий фарқларнинг аста-секин йўқолиб боришига сабаб бўлади. Шундай қилиб, фан ирқни «олий» ва «паст» табақаларга ажратадиган ҳеч қандай илмий асос йўқлигини исботлаб берди. Миллат — ижтимоий категория (туркум) урф-одатлар борлиги мажмуасидир. Шунинг учун биологик аломатларга (ирққа) қараб сиёсий ҳуқуқни, яъни ижтимоий устунликни исботлашга уриниш ҳақиқатга тўғри келмайди. Буни анатомия далиллари билан исбот қилиш қийин эмас. Жумладан, бизнинг ва чет эл олимларининг текширишларига қараганда, узун каллали одамларни ҳозирги пайтда ҳамма ирқларда учратиш мумкин. Барча миллатлар орасида турли (калта, узун) калланинг бўлиши уларнинг ўзаро яқин эканлигини, ҳажмларининг келиб чиқиши бир хил, яъни неандертал авлодидан эканлигидан далолат беради. Бундан ташқари, ҳамма миллат орасида ҳам 53—61 см диаметрли калласи бўлган одамлар борлигини кўрсатиб ўтиш лозим. Масалан, дунёга танилган атоқли одамлар (Лейбниц, Кант) нинг калласи ҳам кичкина (55 см) бўлган. Данте калласининг узунлиги эса атиги 54 см бўлган.

Калла мия бўшлиғининг ҳажми эволюцияси даврида питенантраддаги атиги 900 $см^3$ ҳажмли каллагача ўсиб катталашганлиги маълум.

Ҳозирги давр халқлари ўртасидаги ижтимоий ва маданий ривожланишнинг турлича бўлиши биологик (ирқий) белгиларга тааллуқли бўлмасдан, балки уларнинг ижтимоий тузумига боғлиқ.

Иккинчи бўлим

СУЯКЛАРНИНГ ЎЗАРО БИРИКИШИ

Анатомиянинг суякларнинг бир-бири билан ўзаро бирикишини ўрганувчи қисми **артрология** (artrologia) ёки **синдесмология** (syndesmologia) деб аталади.

Суяклар нималар воситасида ва қандай бирлашишига қараб қуйидаги иккита асосий гуруҳга бўлинади:

1) узлуксиз (ҳаракатсиз) бирлашмалар — synarthrosis

2) ҳаракатчан бирлашмалар (бўғимлар) — diarthrosis.

Бундан ташқари, узлуксиз бирлашмаларга ҳам, ҳаракатчан бирлашмаларга ҳам киритиш қийин бўлган бирлашмалар бор. Буларда юқорида айтиб ўтилган икки хил бирлашмага хос бўлган белгилар бўлади. Шу муносабат билан улар ярим бўғим (hemiarthrosis) деб аталади. Бундай бирлашмалар аксари узлуксиз бирлашмага ўхшаб кетади.

Узлуксиз равишда қўшилган суяклар қимирламайди ёки ҳаракати жуда чегараланган бўлади. Бинобарин, бу бирикмаларни *бўғим* деб атаб бўлмайди. Ҳаракатчан бирикмалар (бўғимлар) эса бутунлай бошқача тузилган ва ўзгача хусусиятга эга. Улар ичида бўшлиқ бўлади ва суякларнинг учлари бир-биридан анча қочиб туради, шу сабабли бўғимларда эркин ҳаракат содир бўлиши мумкин.

УЗЛУКСИЗ БИРЛАШМАЛАР

Суякларнинг ўзаро бирлашиш воситаларига кўра уч тур тафовут қилинади:

I. Junctura fibrosa — фиброз тўқималар (пардалар) воситасида бирлашиш;

II. Junctura cartilaginea — тоғайлар воситасида бирлашиш;

III. Баъзан суяклар бир-бири билан битишиб (чатишиб) кетади, яъни бир бутун суякка айланиб қолади. Бундай бирлашиш суяклар воситасида бирлашиш (synostosis) деб аталади.

Суякларнинг бундай уч турда бирлашиши уларнинг ривожланиш давридаги ўзгаришлар натижасидир: дастлаб суякларнинг ҳаммаси парда ҳолида бўлади, сўнгра уларнинг кўпчилиги иккинчи ҳолатга — тоғай ҳолатига ўтади, шундан кейин суякланиш (суякка айланиш) бошланади.

Энди юқорида санаб ўтилган бирлашиш турларининг ҳар бири устида тўхталиб ўтамиз.

Суякларни бирлаштирувчи материал ва уларнинг бирлашиш усулларига кўра junctura fibrosa уч хил бўлади:

1. **Syndesmosis** — суякларнинг толали бириктирувчи тўқима ёрдамида бирлашиши. Бириктирувчи тўқималар ўзининг жойлашиши ва шаклига кўра турлича бўлади. Баъзи суяклар орасида улар кенг парда шаклида бўладики, бу пардалар суякларо парда (membrana interossea) деб аталади. Масалан, билак ва тирсак суяклари орасидаги парда, катта ва кичик болдир суяклари орасидаги парда шундай пардалардан ҳисобланади. Суяклар ўртасидаги бириктирувчи тўқима толалари тутам-тутам бўлиб жойлашса, бойлам (ligamentum) деб аталади. Баъзан бундай бойламлар эластик (майин букилувчан) тўқимадан тузилган бўлади (умуртқа равоқлари орасидаги сариқ бойламлар — ligamentum flava).

2. **Sutura** — суякларнинг бир-бири билан тишсимон чиқиқлар ёрдамида бирлашиб ёки тақалиб чоклар ҳосил қилиши. Бош суякларининг кўпчилиги шу хилда бириккан бўлади. Бундай бирлашмаларнинг орасида юпқа бириктирувчи тўқима пардаси бўлади.

Чокли бирлашмаларнинг учта тури тафовут қилинади:

а) Sutura serrata — иккита суяк четидаги тишларнинг (тишсимон чиқиқларнинг) бир-бири орасига киришидан ҳосил бўлган чокка айтилади (масалан, калланинг ҳар иккала тепа суяклари орасидаги чок);

б) Sutura squamosa — битта суяк тангаси четининг иккинчи суяк тангаси четига устма-уст ёпишиб туришидан ҳосил бўлган чок (масалан, чакка суяги билан тепа суяги орасидаги чок);

в) Sutura plana (силлиқ ёки текис чок) бир суяк қирғоғининг иккинчи суяк қирғоғи билан ёнма-ён туришидан ҳосил бўлган чок (масалан, юз суяклари орасидаги чоклар).

3. Gomphosis — бир суякнинг иккинчи суяк орасига (худди мих қоқилгандай) кириб бориш йўли билан бирлашиши (масалан, тиш илдизининг жағ билан бирлашиши).

II. Junctura cartilaginea — суякларнинг тоғайлар воситасида бир-бири билан бирлашиши. Бундай бирлашиш чақалоқларда ва кичик ёшдаги болаларда кўп бўлади. Бу вактда кейинчалик яхлит бўлиб кетадиган баъзи суяклар, чунончи пешона суяги, пастки жағ суяги, энса суяги, чакка суяги, понасимон суяк, гавдадаги найсимон суяклар бир неча бўлаклардан иборат бўлади ва тоғайлар воситасида бирлашиб туради.

Катталарда сақланиб қолган бундай бирлашишлар икки хил тоғай воситасида, яъни *гиалин* (шишасимон) тоғай (масалан, қовурғалар билан тўш суягининг бирлашиши) ва *толали* (фиброз тола аралашган) тоғай орқали (масалан, умуртқа таналари ўртасидаги бирлашишлар) туташган бўлади. Баъзи ерларда суяклар орасидаги парда (калла суякларида) ёки тоғай (найсимон суякларда) йўқолиб кетади, бунга *синостоз* деб аталади.

Шуни ҳам айтиб ўтиш керакки, тоғайлар (айниқса толали тоғайлар) юмшоқ бўлгани туфайли, бундай бирлашишлар syndesmosis га қараганда бирмунча ҳаракатчан бўлади. Одатда, ҳақиқий бўғимларнинг атрофи фиброз тўқимадан тузилган халта билан ўралган бўлиб, ичида синовиал суюқлик туради. Лекин ярим бўғимлардаги бир-бирига яқин

турган иккита суякнинг ўртасини тўлдирган тоғай қисм (пластинка) нинг ичида бўшлиқ бўлади ва унда ҳам суюқлиқ бўлади (масалан, икки қов суягининг қўшилган жойи). Демак, бундай бирлашишлар ҳаракатсиз ёки камҳаракат бўлса ҳам, уларда ҳақиқий бўғимнинг баъзи элементлари (бўшлиқ, суюқлиқ) бўлади.

ҲАРАКАТЧАН БИРЛАШМАЛАР (БЎҒИМЛАР)

Суякларнинг бир-бирига жуда яқинлашмасдан, ўртада бўшлиқ қолдириб қўшилган жойи бўғим — articulatio деб аталади. Одатда, бўғимлар ичидаги бўшлиқда синовиал суюқлиқ бўлади.

Ҳаракатчан бирлашмаларни ҳақиқий бўғим деб ҳисоблаш учун қуйидаги асосий белгилар бўлиши лозим:

1. **Суякларнинг бўғим ҳосил қилишда иштирок қилувчи учлари (бўғим юзалари) (facies articularis) шакл жиҳатидан бир-бирига мос келиши керак.** Масалан, бир суякнинг учи юмалоқ шаклда бўлса, иккинчисининг учи шунга яраша ботиқ бўлиши лозим. Агар суякларнинг бўғим юзалари шакл жиҳатдан мослашмаган бўлса, бўғимнинг ҳаракатига халақит беради. Лекин гавдада юзалари асло мослашмаган бўғимлар ҳам учрайди (масалан, елка бўғими ёки тизза бўғими), бундай ҳолларда суяклардаги етишмовчилик толали тоғайлардан тузилган пластинка (discus articularis) ёки ҳалқа (lab labrum glinoidale) воситасида йўқотилган бўлади. Тоғай пластинкаларнинг ўртаси баъзан ярим ой шаклида тешик бўлиб, ташқаридан ичкарига томон юпқалаша боради. Бундай пластинкалар menisci articularis деб аталади.

Тоғай ҳалқалар ботиқ бўғим юзасининг чети бўйлаб жойлашган бўлиб, бўғим чуқурини яна ҳам чуқурлаштириш учун хизмат қилади.

2. **Суякларнинг бўғим юзалари 0,2—0,5 мм қалинликдаги тоғай (cartilago articularis) билан қопланган бўлиши керак.** Тоғай қават бўғим юзаларини силлиқлаб ҳаракатни енгиллаштиради. Бундан ташқари, тоғайлар анча юмшоқ бўлгани туфайли суякларни зарб ейишдан, эзилишдан сақлаб туради. Гавдадаги кўпчилик бўғимларда суякларнинг бўғим юзалари гиалин (шишасимон) тоғай билан қопланган, фақат баъзи бўғимлардагина толали тоғай учрайди, холос.

3. **Суякларнинг бўғим ҳосил қилувчи учлари ва улар ўртасидаги бўшлиқнинг гир атрофи бўғим халтаси** (capsula articularis) **билан ўралган бўлиши керак.** Одатда, бу халта бўғим юзаларининг четига ёки бўғимдан узоқроқ қисмларга бирикиб кетади.

Бўғим халтаси қуйидаги икки қаватдан иборат фиброз тўқимадан тузилган; ташқи қават (stratum fibrosum) ва ички синовиал қават (stratum synoviale 55- расм). Ташқи фиброз қават бўғим халтасини мустаҳкамлаш учун хизмат қилса, сийрак бириктирувчи тўқимадан ва эндотелиал ҳужайралардан тузилган ички қават халта юзасини силлиқлаш учун хизмат қилади. Ички (синовиал) қават бўғим ичига ширага ўхшаб чўзиладиган сарғиш рангли тиниқ суюқлиқ — синовиал суюқлиқни чиқаради. Бу суюқлик бўғим юзаларини намлаб туради,

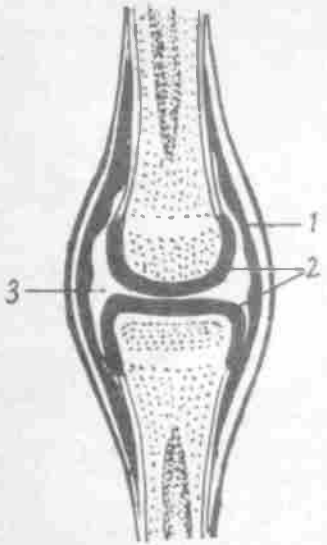

55-расм. Буғимнинг тузилиши (схема).
1 — буғим капсуласи; 2 — суякларнинг бирлаштирувчи учларини қоплаган тоғай; 3 — буғим бушлиғи.

баъзи серҳаракат буғимларда эса буғимни совутиб, қизишдан сақлаб туради.

Агар буғим ичида бойлам бўлса ёки буғим ичидан мускул пайи ўтса, улар ҳам юпқа синовиал парда билан ўралади.

Баъзи буғимларда буғим халтаси борган сари юпқалаша бориб, синовиал чўнтаклар (бушлиқлар, bursa synovialis)ни ҳосил қилади.

Буғим халталари ҳамма буғимларда ҳам бир хилда таранг бўлмайди, баъзи буғимларда у бўш (ҳалпиллаб) туради, баъзиларида эса таранг тортилган бўлади.

4. Ҳар қайси буғим сиртдан (баъзилари эса ичидан) зич бириктирувчи тўқима толаларидан тузилган бойламлар (ligamenta) билан мустаҳкамланган бўлиши керак.

Буғим халтасининг ташқи фиброз қисми қат-қат бўлиб, ташқи қаватида узунасига кетган толалар, ички қаватида кўпинча кўндаланг кетган толалар бўлади. Узунасига кетган толалар битта суякдан бошланиб, иккинчисига бориб ёпишади ва халтанинг баъзи жойларида зичлашиб (қалинлашиб), бойлам шаклини олади. Шунинг учун ҳам кўпчилик бойламлар буғим халтаси билан бирикиб (чатишиб) кетади, уларни фақат сунъий йўл билан ажратиш мумкин. Алоҳида буғимларда (тирсак буғими, тизза буғими ва ҳоказо) сиртқи бойламлар, айниқса буғим ичидаги бойламлар, халтага қўшилиб кетмасдан алоҳида ажралиб туради.

Бойламларнинг шакли, катта-кичиклиги, жойлашиши буғимнинг тузилиши ва ҳаракатига қараб ҳар хил бўлади. Агар буғим кам ҳаракатланишга ва унча кўп бўлмаган оғирликка мослашган бўлса, унинг бойламлари ҳам ингичка ва юпқарок, ўзи бўшроқ тортилган бўлади, кўп ҳаракат қилувчи ва катта оғирлик тушадиган буғимларда эса бойламлар йўғон, кучли ва таранг тортилган бўлади. Бундай буғимлардаги баъзи бойламлар бир қадар тормозлаш вазифасини ҳам бажаради. Шуни ҳам айтиб ўтиш керакки, баъзан мускулларни ўраб турувчи (остидан ва устидан) пардалар (фасция) суякларнинг қисмлари ўртасида қалинлашиб, худди бойламга ўхшаб қолади (масалан, курак суягида).

5. Буғим халтаси ичида суякларнинг учлари ўртасида буғим бушлиғи (cavum articulare) бўлиши керак. Бу бушлиқ унча кенг бўлмайди. Буғим ҳосил қилувчи суякларнинг бир-бирига мослашишига (шаклига) ва буғим халтасининг жойлашишига қараб буғим бушлиғи ҳам ҳар хил кенгликда ва шаклда бўлади.

Буғим халтасининг синовиал қаватида буғим бушлиғи томонда

бурмалар (plicae synoviales) ҳосил бўлади. Бу бурмалардан қон томирлар ўтади. Бурмаларга баъзан ёғ тўқималари йиғилиб, уни ёғ бурмаси (plica adiposa) га айлантириши мумкин.

Бўғим юзаларини бир-бирига мослаштириш учун бўғим бўшлиғи ичида толали тоғайдан тузилган ҳалқалар (labrum glinoidale, чаноқ-сон бўғимида, елка бўғимида), тоғай пластинкалар (fibrocartilagines interarticulares) ҳамда бўғимларни ичдан мустаҳкамлаш (суякларнинг бошларини бир текис ушлаб туриш) учун бўғимлараро бойламлар (ligamenta) бўлади.

Баъзи бўғимларнинг халталари деворида бир томони (бўғим бўшлиғига қараган томони) силлиқ бўлади, ялтироқ тоғай билан қопланган суяклар (ossea secamoideae) ҳам учрайди. Бундай суяклар аксари шу бўғим яқинидаги мускулларнинг пайи ичида ҳосил бўлади. Одам организмидаги энг катта сесамасимон суяк тизза қопқоғи (patella) дир.

Бўғимларнинг ҳаракат қилиши суяклардаги бўғим юзаларининг шаклига боғлиқ. Одатда, бир суякнинг бўғим ҳосил қилувчи учи юмалоқ (шар) шаклда бўлса, иккинчи суякнинг учи шунга мос равишда ботиқ (чуқурча) бўлади ёки бир суякнинг учи цилиндр шаклида бўлса, иккинчисида шунга мосланган кемтик бўлади ва ҳоказо. Демак, бўғим ҳосил қилишда иштирок этувчи суяклар бошларининг шаклига қараб, уларнинг ҳаракатлари аниқланади ва аксинча, бўғимлардаги ҳаракатга қараб суяклар бошининг шакллари аниқланади. Агар бўғимлар фақат бир ўқ атрофида ҳаракат қилса (яъни фақат букилиб-ёзилса) *бир ўқли бўғим* деб аталади (масалан, тирсак бўғими, бармоқлардаги бўғимлар). Бундай ҳаракат суяклардан биттасининг учи цилиндр ёки ғалтак шаклида бўлганда содир бўлади. Агар бўғим икки тарафлама ҳаракат қилса, яъни бир-бири билан кесишган икки ўқ атрофида айланса, *икки ўқли бўғим* дейилади (масалан, билак суяги билан кафт усти суяклари ўртасидаги бўғим). Бундай ҳаракат суяклардан биттасининг учи тухумсимон (эллипссимон) ёки эгарсимон бўлганда содир бўлади. Баъзи бўғимлар ҳар тарафлама ҳаракат қилиш хусусиятга эга. Шунинг учун улар *кўп ўқли бўғим* деб аталади. Бундай бўғимни ҳосил қилишида боши юмалоқ (шар) суяклар қатнашади (масалан, елка бўғими, чаноқ-сон бўғими).

Умуман тўрт хил ҳаракат тафовут қилинади:

1. **Кўндаланг ўқ атрофидаги ҳаракат:** букиш (flexio) ва ёзиш (extensio) ёки фронтал (тикка) ўқ атрофида икки ёнга ҳаракатланиш.

2. **Сагиттал (олдиндан орқа томонга кетган) ўқ атрофидаги ҳаракат:** яқинлаштириш (ўрта чизиққа яқин келтириш, adductio) ва узоқлаштириш (abductio).

3. Доира ҳосил қилиб айланиш: суякнинг бир учи жойида тургани ҳолда иккинчи учининг (доира радиуси каби) айланиши (circumductio).

4. **Ўз ўқи атрофида айланиш** (бурилиш): суякнинг ўз бўйлама ўқи атрофида ичкарига ёки ташқарига буралиши (rotatio).

Ҳаракатларнинг катта ва кичиклиги ёки тезлиги аввало бўғим юзаларининг шаклига, бўғимнинг кенг ёки торлигига боғлиқ бўлса,

иккинчидан, бўғим атрофидаги бойламлар, пайлар, мускулларнинг тормозланишига ҳам боғлиқ бўлади.

Баъзи бўғимларни ҳосил қилишда фақат иккита суяк қатнашади. Бундай бўғимлар *оддий бўғимлар* (articulatio simplex) деб аталади. Агар бўғим ҳосил қилишда иккитадан ортиқ суяк қатнашса *мураккаб бўғим* (articulatio composita) деб аталади.

Энди бўғимлар турини кўриб чиқамиз.

БИР ЎҚЛИ БЎҒИМЛАР

Бўғим ҳосил қилишда иштирок этувчи суяклар учининг бир-бирига мослашишига қараб бир ўқли бўғимлар уч турга бўлинади.

1. **Буралувчи ёки цилиндрик бўғимлар (articulatio trochoidea);** бунда суяклардан бирининг учи цилиндр шаклида бўлиб, иккинчисининг учида шунга мосланган кемтик ёки чуқурча бўлади (масалан, билак ва тирсак суякларининг устки учлари ўртасидаги бўғим). Бундай бўғимнинг ўқи тикка, яъни суякнинг бутун узунаси бўйлаб ўтганидан, суяклар шу ўқ атрофида ичкарига (pronatio) ёки ташқарига (supinatio) буралади, яъни фақат битта ўқ атрофида айланади. Одатда, буралувчи бўғимларнинг бойламлари бир суякдан бошланиб, иккинчисининг учини (бошини) ҳалқа сингари ўраб олади, шу билан унинг ўз жойидан қўзғалмай айланишига қулайлик туғдиради.

Биринчи ва иккинчи бўйин умуртқалари ўртасидаги бўғим (art.atlantoaxialis) ни ҳам буралувчи бўғимларга мисол қилиб келтириш мумкин. Бу ерда ҳаракат тишсимон ўсиқ атрофида бўлади.

2. **Ғалтаксимон бўғимлар (articulatio ginglymis).** Агар бўғим ҳосил қилувчи суякларнинг учи унчалик кенг (ялпоқ) бўлмаса, улардан бирининг учи ғалтак шаклида (ўртаси ботиқ, икки чети кўтарилган), иккинчисининг учи эса шунга мос (икки чети ботиқ ва ўртаси кўтарилган) бўлади. Бармоқ суяклари (фалангалар) ўртасидаги бўғимлар бунга мисол бўлиши мумкин.

Агар бўғим ҳосил қилувчи суякларнинг учи кенг (ялпоқ) бўлса (масалан, елка суяги билан тирсак ва билак суяклари ўртасидаги бўғим), у ҳолда ғалтаксимон бош ўртасида қиррасимон кўтарилган жой пайдо бўлади. Бу қирра суякларни ён томонга сурилиб кетишдан сақлаб туради.

Бундай бўғимларнинг ўқи ғалтак ўртасидан кундалангига ўтган бўлиб, шу ўқ атрофидаги ҳаракат букилиш ва ёзилиш (тўғриланиш) дан иборат бўлади, яъни букилганда суякларнинг бўғимдан узоқдаги учлари бир-бирига яқинлашади, ёзилганда эса узоқлашади.

3. **Бурама (винтсимон) бўғимлар (art.cochlearis)** — ғалтаксимон бўғимнинг бир тури бўлиб, унда ғалтакнинг ўрта ўймаси винтсимон (бурамасимон) шаклда бўлади (масалан, елка суяги билан тирсак ва билак суяги ўртасидаги бўғим).

Ғалтаксимон ва бурама (винтсимон) бўғимларнинг эркин бойламлари икки томонда жойлашиб, бўғимларнинг букилишига ва ёзилишига имкон беради ҳамда суякларни ўз жойида ушлаб туради.

ИККИ ЎҚЛИ БЎҒИМЛАР

Икки ўқли (икки тарафлама ҳаракат қилувчи) бўғимлар суякларнинг бўғим ҳосил қилишда қатнашувчи учларининг шаклига қараб уч турга бўлинади:

1. **Тухумсимон (эллипс шаклидаги) бўғим.** (art. ellipsoidea) Бунда суяклардан бирининг учи худди тухумнинг бир палласи (ярми) сингари чўзинчоқ, ярим тўгарак дўнг ҳосил қилади, иккинчи суяк учида эса шунга мослашган чўзинчоқ текис чуқурлик бўлади. Бундай бўғимларда ҳаракат ўзаро тик кесишган икки ўқ атрофида юз беради. Яъни, кўндаланг (горизонтал) ўқ атрофида букилиш ва ёзилиш ёки олдинга ва орқага энгашиш ҳаракати содир бўлса, сагиттал (олдиндан орқага томон кетган) ўқ атрофида икки ён томонга ҳаракат қилинади. Билак билан панжа ўртасидаги ёки биринчи бўйин умуртқаси билан энса суяги ўртасидаги бўғимлар (art.rodiocarpeum, art.atlantooccipitalis) бунга мисол бўла олади.

2. **Эгарсимон бўғим (art. sellaris);** бунда суякларнинг бўғим ҳосил қилувчи учлари эгар шаклида (ўртаси кемтик, икки чети кўтарилган) бўлиб, бир-бирига мингашиб туради. Бу бўғимда ҳам ҳаракат иккита ўқ атрофида содир бўлади. Бундай бўғимга қўлдаги бош бармоқнинг кафт ва кафт усти суяклари ўртасидаги бўғим мисол бўлади (56- расм).

3. **Дўнгли бўғим (art.condylaris)** тухум (эллипс) симон бўғимларнинг бир туридир. Бунда бир суякнинг бўғим юзаси дўнг, иккинчисиники эса шунга яраша ўйиқ бўлади. Лекин дўнг билан чуқурчанинг катта-кичиклиги бир хилда бўлмаслиги ҳам мумкин. Бундай бўғим кўпинча фронтал ўқ атрофида ҳаракат қилади.

Дўнгли бўғимда суяк дўнги иккита (масалан, сон суягининг пастки учида) ёки битта (масалан, энса суягининг бир томонидаги дўнг) бўлиши мумкин. Бу дўнгларнинг ҳар бири алоҳида халта билан (энса суяги билан биринчи умуртқа ўртасидаги бўғим) ёки иккита дўнг битта халта билан (тизза бўғими) ўралган бўлади. Маълумки, эллипссимон бўғимда ҳаракат кўпинча кўндаланг ва сагиттал ўқ атрофида содир бўлади. Лекин бу (тиззадаги) бўғимда иккинчи ҳаракат вертикал (тик) ўқ атрофида ҳам содир бўлиши мумкин.

КЎП ЎҚЛИ БЎҒИМЛАР

Суякларнинг бўғим ҳосил қилишда иштирок этадиган учининг шаклига ва бир-бирига нисбатан жойлашишига қараб кўп ўқли бўғимлар икки турга бўлинади:

1. **Юмалоқ (шарсимон) бўғим (art.spheroidea);** суяклардан биттасининг учи юмалоқ (ярим шар) шаклда бўлиб, иккинчисининг учи шунга мослашган чуқурликдан иборат бўлади. Юмалоқ бўғимлар бошқа хил бўғимларга нисбатан жуда эркин ҳаракат қилади. Шунинг учун ҳам бундай бўғимларда бойламлар ҳам оз бўлади (масалан, елка бўғими — art.humeri). Суякнинг боши юмалоқ бўлгани туфайли, у сирғаниб ҳар томонга айланиши мумкин. Бинобарин, бундай бўғимларнинг ўки ҳам

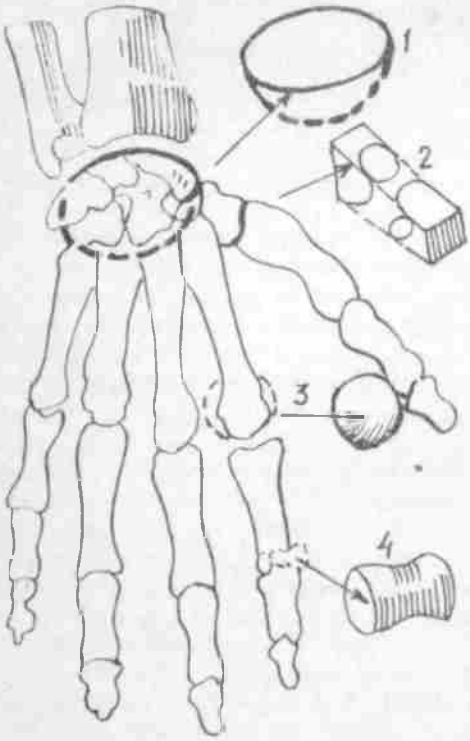

56-расм. Турли шаклдаги бўғимлар.
1 — тухумсимон (эллипссимон) бўғим; 2 — эгарсимон бўғим; 3 — юмалоқ (шарсимон) бўғим; 4 — галтаксимон бўғим.

жуда кўп. Лекин асосий ҳаракат қуйидаги уч ўқ атрофида бажарилади (шунинг учун бундай бўғимлар уч ўқли бўғимлар деб ҳам аталади):

а) кўндаланг (фронтал) ўқ атрофида елка олдинга йўналади anti-flexio) ёки орқага йўналади (retroflexio);

б) олдиндан орқага томон кетган (sagittal) ўқ атрофида елка танадан узоқлашади (abductio) ёки танага яқинлашади (adductio);

в) тик (вертикал) ўқ атрофида елка ичкарига ва ташқарига буралади (rotatio).

Бу асосий ҳаракатлардан ташқари, шарсимон бўғимлар айланма ҳаракатлар (circumductio) ҳам қила олади, яъни суякнинг бўғимдаги учи ўз жойида тургани ҳолда, иккинчи (қарама-қарши томондаги) учи доира ҳосил қилиб айлана олади. Бундай ҳаракат вақтида юқорида кўрсатилган учта ўқ бир-бири билан ўрин алмашади.

Шарсимон бўғимларнинг яна бир тури — *косасимон бўғим* бўлиб, бунга фақат чаноқ-сон бўғимини мисол қилиб кўрсатиш мумкин. Чаноқ суягида чуқур косаси бўлганидан косасимон бўғим деб аталади. Бу бўғим сон суягининг боши юмалоқ бўлганлиги туфайли ёнғоқсимон бўғим[1] enarthrosis деб ҳам аталади. Косасимон бўғим шарсимон бўғим сингари эркин ҳаракат қила олмайди.

2. **Ясси бўғим (art.plana);** катта шарнинг бир қисмига ўхшагани учун бўғим юзалари ясси бўлади. Масалан, умуртқаларнинг бўғим ўсиқлари ўртасидаги бирлашмалар (art.intervertebrales). Уларда ҳаракат уч ўқ атрофида содир бўла олади, лекин ҳаракатлар эркин бўлмай, анча чегараланган бўлади. Шу жиҳатдан уларни кам ҳаракатли бўғимлар (амфиартрозлар) га ҳам киритилади.

---

[1] Бир суякнинг боши иккинчи суяк ботиғи ичига чуқур кириб, пўсти ичида турган ёнғоқни эслатади.

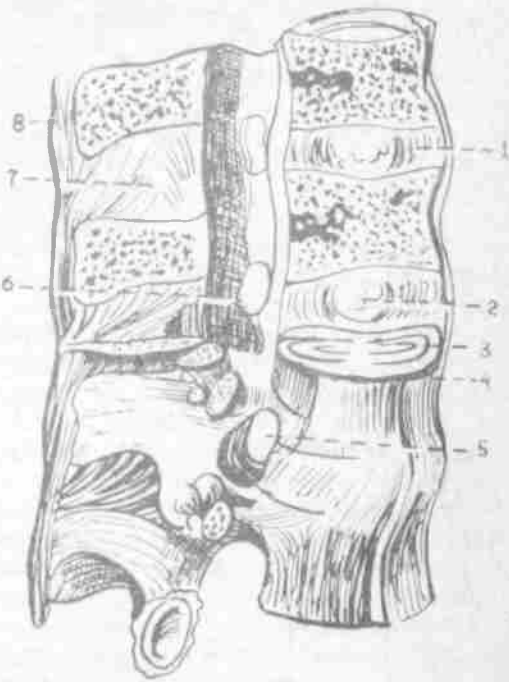

57-расм. Умуртқаларнинг ўзаро бирлашиши.

1 — discus intervertebralis; 2 — nucleus pulposus; 3 — lig. longitudinale posterius; 4 — lig. longitudinale anterius; 5 — foramen intervertebrale; 6 — lig. flavum; 7 — lig. interspinale; 8 — lig. supraspinale.

ҲАМКОР (КОМБИНАЦИЯЛАНГАН) БЎҒИМЛАР

Анатомик тузилишига кўра бир хил бўлган икки ёки ундан кўп бўғимлар биргаликда бир хил ҳаракатни (битта вазифани) бажарса, бундай бўғимлар ҳамкор (комбинацияланган) бўғимлар деб аталади. Масалан, жағ бўғими, билак ва тирсак суякларининг юқори ва пастки учлари ўртасидаги бўғимлар ва ҳоказо.

Қуйида суякларнинг юқорида санаб ўтилган барча турдаги бирлашмаларининг схемаси келтирилган.



ТАНА СУЯКЛАРИНИНГ БИРЛАШИШИ

УМУРТҚАЛАРНИНГ ЎЗАРО БИРЛАШМАЛАРИ

Умуртқалар ўзаро таналари, равоқлари ва ўсиқлари воситасида бирлашади.

1. Умуртқа таналарининг бир-бирига қараган юзалари фиброз толали тоғай дисклари (disci intervertebrales) воситасида бирлашади (57- расм), лекин бундай тоғай I ва II умуртқалар ўртасида бўлмайди. Демак, охирги бел умуртқаси билан биринчи думғаза умуртқаси ўртасидаги тоғайни ҳам қўшганда, умуртқада ҳаммаси бўлиб 23 та discus intervertebrales борлигини кўрамиз.

Толали тоғай пластинкаларнинг қалинлиги ҳамма умуртқалар ўртасида бир хил бўлмайди (у бўйин қисмидан пастга (белга) томон узоқлашгани сари қалинлаша ва катталаша боради. Унинг қалинлиги бўйин қисмида 2 мм бўлса, бел қисмида 10 мм га етади. Шу билан бирга ҳар қайси тоғай пластинканинг ўзи ҳам бир текис қалин бўлмайди, унинг қаери қалин ёки юпқа бўлиши умуртқа поғонасининг эгрилигига боғлиқ. Масалан, бўйин ва бел қисмидаги тоғайларнинг олд томони қалин, орқа томони юпқа, кўкрак қисмида эса аксинча, орқа томони қалин ва олд томони юпқа бўлади.

Толали тоғайлар шакл жиҳатидан умуртқа таналарининг шаклини такрорлайди, яъни олдиндан орқага томон яссилашган тўғарак шаклида, орқа томони бирмунча кўпроқ ботиқ бўлади.

Ички тузилиши жиҳатидан ҳам умуртқалараро тоғай сидирғасига бир хил эмас. Тоғай дискининг ташқи қисми зич жойлашган фиброз толалар (фиброз ҳалқа annulus fibrosus) дан иборат бўлиб, у бирмунча чўзилиш ва қисқариш хусусиятига эга. Бу хусусият одамнинг эркин энгашишига (умуртқа поғонасининг букилишига) имкон беради. Тоғайнинг ўртасида (марказида) лиқилдоқ ўзак (nucleus pulposis) деб аталувчи модда туради. Бу эмбрионнинг орқа тори (chorda dorsalis) нинг қолдиғи бўлиб, ўзининг эластиклик хусусияти билан ажралиб туради. Лиқилдоқ ўзаклар худди босилган пружина сингари босим остида туради. Бу ҳол умуртқаларни эзилишдан сақлайди ва одамнинг ҳаракатини енгиллаштириб, тушадиган оғирликни камайтиради.

2. Остин-устун турган умуртқаларнинг равоқлари ўртасида сариқ бойламлар (lig.flava) тортилган (57- расм). Бу бойламлар сарғиш бўлиб, устки умуртқа равоғининг ички юзаси ҳамда пастки қирғоғидан бошланади ва остки умуртқа равоғининг ташқи юзасига ёпишади. Бойлам унга сарғиш рангли эластик тўкима аралашгани туфайли сарғиш рангда кўринади. Бундай бойламлар I ва II умуртқаларнинг равоқлари ўртасида бўлмайди.

Сариқ бойламларнинг толалари деярли тикка жойлашган бўлиб, умуртқа равоқлари орасини тўлдириб туради (фақат орқароқда артериялар ўтиши учун кичик тешикчалар қолади).

3. Умуртқаларнинг қиррали (ўткир) ўсиқлари ёки орқа ўсиқлари (processus spinosus) орасини тўлдириб турувчи бойламлар ligg.interspinalia дейилади. Бу бойламлар устки умуртқа ўсиғининг пастки қирғоғидан пастки умуртқа ўсиғининг устки қирғоғига тортилган. Барча умуртқаларнинг орқа ўсиқлари орасидаги бойламлар ўсиқларнинг учларига етиб, бир-бири билан қўшилиб кетади ва қирра усти бойламлари ligg.supraspinalia ни ҳосил қилади. Бу бойламлар бирмунча йўғонлашган (қалинлашган) бўлиб, бўйин қисмида умуртқа поғонасининг эгрилигини такрорламасдан, тўғри энса суягининг ташқи қирраси (crista occipitalis externa) га ва думбоғига боради. Натижада бўйин қисмида (VII бўйин умуртқасининг орқа ўсиғи билан энса ўртасида) тахминан учбурчак шаклидаги кенглик вужудга келади. Бу қисмга бўйин (гардон) бойлами (ligamentum nuchae) деб ном берилган. Бу бойлам шохли ҳайвонларда жуда яхши ривожланган.

Юқорида айтиб ўтилган ҳар учала бойламлар (ligg.interspinalis,

supraspinale, nuchae) умуртқа поғонасининг олд томонга жуда ҳам эркин (кўп) эгилиб кетмаслиги учун бир қадар тормоз вазифасини ўтайди.

4. Умуртқаларнинг кўндаланг ўсиқлари ўртасида ҳам бойламлар тортилган, lig.intertransversalia деб аталувчи бу бойламлар кўндаланг ўсиқларнинг ташқи учлари ўртасида жойлашган бўлиб, унча йўғон бўлмаган фиброз тола тутамларидан иборат.

5. Бир умуртқанинг пастки бўғим ўсиғи (processus articularis inferior) билан иккинчи умуртқанинг устки бўғим ўсиғи (processus articularis superior) ўртасида (икки томонда) умуртқалараро бўғимлар (articulationes intervertebrales) ҳосил бўлади. Бу бўғимларнинг ичидаги юзалар гиалин (шишасимон) тоғай билан қопланган бўлиб, бу юзаларнинг кирғоғига бўғим халтаси (капсуласи) ёпишган. Бу бўғимлардаги ҳаракат чегараланган бўлса ҳам, улар кўп ўқли бўғим ҳисобланади.

6. Умуртқа таналарининг олди ва орқаси бўйлаб жуда ҳам узун иккита бойлам тортилган. Булардан биттаси узун олд (бўйлама) бойлам (lig.longitudinale anterius) деб аталади. У энса суягининг асос қисми (pars basillaris) ҳамда биринчи умуртқанинг олд дўмбоқчасидан, то биринчи думғаза умуртқасига қадар бўлган ораликда — умуртқа таналарининг олд томонида жойлашган. Узун ва кенг ипак лентага ўхшаган ялтироқ бу бойлам умуртқа таналари ва улар ўртасидаги фиброз тоғайга фиброз толалар воситасида бирикади. Шунинг учун уни осонлик билан ажратиб бўлмайди.

Иккинчи узун (бўйлама) бойлам умуртқа танасининг орқасида (умуртқалар каналининг ичида) жойлашгани учун узун орқа бойлам (lig.longitudinale posterius) деб аталади. Бу бойлам аслида энса суяги асос қисмининг ички томонидаги нишаб (clivus occipitalis) дан бошланган бўлса ҳам, одатда иккинчи бўйин умуртқаси танасидан бошланади деб ҳисобланади. Узун олд бойламга нисбатан торроқ (ингичкароқ) бўлган бу бойлам умуртқалар ўртасидаги фиброз тоғайга жуда ҳам жипс ёпишиб кетган ва шу ёпишган жойида бирмунча кенгайган бўлади. Унинг иккинчи учи думғаза каналининг ичига қадар боради. Бу бойлам билан умуртқа таналари ўртасида веналар (вена чигаллари) жойлашганидан у умуртқаларга унча жипс ёпишмайди.

ДУМҒАЗА ВА ДУМ СУЯКЛАРИ ЎРТАСИДАГИ БИРЛАШМАЛАР

Аввало шуни айтиш керакки, думғаза ва дум соҳасидаги умуртқалар ўзаро суяк тўқима воситасида қўшилиб (битишиб) кетиб (Synostosis) думғаза ва дум суякларини ҳосил қилади. Ана шу иккита мустақил суяк ҳам бир-бири билан фиброз тоғай диск (discus intervertebralis) воситасида қўшилади. Лекин умуртқа поғонасининг юқори қисмларидаги бундай бирлашишларга нисбатан пастки қисмлардаги бирлашишларнинг фарқи шундаки, фиброз тоғай ўртасида (ичида) кўпинча кичкинагина бўшлиқ бўлади. Шунинг учун дум суяги бирмунча енгил ҳаракат қила олади, яъни зарур бўлганда (масалан, бола туғиш

вақтида) орқарокка сурилиши мумкин. Баъзан бу тоғай диск суякланиб, думғаза ва дум суяклари битишиб кетищи ҳам мумкин.

Думғаза суягининг чаноқ ичига қараган (олд) юзасидан дум суягининг олд юзаси бўйлаб унинг охирига қадар кетган бир бойлам (lig.sacrococcygeum ventrale) мавжуд бўлиб, у умуртқаларнинг узунчоқ олд бойламига ўхшайди ва уни шу бойламнинг давоми деса бўлади.

Юқорида айтиб ўтилганидек, думғаза ва дум суяклари ўзаро бир-бири билан битишиб кетган умуртқалардан иборат бўлгани туфайли, улар ўртасидаги бойламлар ўрнида қирралар ҳосил бўлган. Масалан, умуртқаларнинг бўғим ўсиқлари қўшилишидан ҳосил бўлган қирралар дум суягининг устки шохлари (cornusacralis, cornu coceygeum) ўзаро lig. sacrococcygeum воситасида қўшилган.

Думғаза суяги ташқи қирраси (crista sacralis lateralis) нинг пастки қисмидан дум суяги биринчи умуртқасининг кўндаланг ўсиғига (тўғрироғи, кўндаланг ўсиқ қолдиғига) ҳар икки томондан биттадан бойлам тортилган бўлиб, lig.sacrococcygeum laterale деб аталади (буни биз ҳақиқий умуртқалар қўшилишида lig.intertransvarsarium деб атаган эдик). Бу бойлам баъзан суякка айланиб кетиши ҳам мумкин.

Думғаза ва дум суякларининг орқа томонида икки бойлам бор. Буларнинг бири орқа юза бойлам (lig.sacrococcygeum dorsale superficialis) деб аталиб, думғаза суяги каналининг пастки (чиқиш) тешиги (hiatus canalis sacralis) нинг орқа кирғоғидан ва шохидан бошланади ва дум суягининг орқа юзасига ёйилади. Иккинчи бойлам охирги (бешинчи) думғаза умуртқаси билан биринчи дум умуртқаси таналарининг орқа юзасида жойлашган бўлиб, у орқадаги чуқур бойлам (lig.sacrococcygeum profundum) деб аталади. Демак, бу бойлам юза бойламнинг олд томонида туради ва уни умуртқа поғонасининг юқори қисмидаги узун орқа (бўйлама) бойлам (lig.longitudinale posterius) нинг давоми, деб ҳисобласа бўлади.

БИРИНЧИ ВА ИККИНЧИ УМУРТҚА ҲАМДА ЭНСА СУЯГИ ЎРТАСИДАГИ БИРЛАШМАЛАР

Бу учта суяк қисмлари ўртасида иккита жуфт ва битта тоқ (ҳаммаси бўлиб бешта) бўғим ҳосил бўлади: бир хил тузилишдаги икки бўғим энса суяги билан биринчи умуртқа ўртасида — art.atlantooccipitalis, бир хил тузилишдаги икки бўғим биринчи ва иккинчи умуртқалар ўртасида — art.atlantoaxialis lateralis ва битта бўғим биринчи умуртқа билан тишсимон ўсиқ ўртасида art.atlantoaxialis medialis жойлашган. Ана шу бўғимларда содир бўладиган ҳар хил ҳаракатлар мажмуаси шарсимон бўғим ҳаракатини эслатади, яъни шу бўғимларнинг бирга ишлаши туфайли бош бўйин устида ҳар тарафлама эркин ҳаракат қилиши мумкин.

Шу бўғимлар ва уларнинг бойлам аппаратларини алоҳида-алоҳида кўриб чиқайлик.

Articulatio atlantooccipitalis — биринчи бўйин умуртқасининг устки бўғим чуқурчалари билан энса суягининг ён қисмларидаги дўнглар

(condyli occipitales) бирлашишидан ҳосил бўлади. Бир хил тузилиш ва шаклга эга бўлган бу икки бўғим биргаликда бир хил ҳаракатни амалга оширгани туфайли ҳамкор (комбинацияланган) бўғимларга тааллуқли бўлади. Тухумсимон (эллипссимон) шаклдаги бу бўғимда ҳаракат икки ўқ атрофида содир бўлади. Кўндаланг (фронтал) ўқ атрофида икки ёнга ҳаракат қилади ёки салгина сурилади.

Articulatio atlantoaxialis lateralis — биринчи бўйин умуртқасининг пастки бўғим юзалари билан иккинчи умуртқанинг устки бўғим юзалари ўртасида ҳосил бўлади. Қўшиладиган юзалари у қадар чуқур бўлмаган бу бирлашмага ёрдамчи сифатида яна битта бўғим articulatio atlantooccipitalis medialis ҳосил бўлади. Бу бўғим биринчи бўйин умуртқаси олд равоғининг ички томондаги бўғим юзаси билан иккинчи умуртқанинг тишсимон ўсиғидаги бўғим юзасининг қўшилишидан ҳосил бўлади. Мана шу учта (иккита ён томондаги ва битта ўртадаги) бўғимлар биргаликда фақат битта тикка ўқ атрофида айланма ҳаракат қилади, яъни биринчи умуртқа тикка ўқ атрофида айланади (бошни икки ёнга айлантириш).

Энди бу бўғимларни мустаҳкамловчи ҳамда уларни ҳосил қилувчи учта суяк ўртасида жойлашган бойламлар билан танишиб чиқамиз.

Ўз-ўзидан маълумки, юқорида кўриб ўтилган бўғимларда бўғим халталари (капсулалари) бор. Уларда бу капсулалардан ташқари яна мураккаб жойлашган бойламларни ҳам кўрамиз. Бу бойламлар қўшилувчи учта суякнинг маълум қисмлари билан тишсимон ўсиқ ўртасида тортилган.

Тишсимон ўсиқнинг учидан (чўққисидан) бошланиб, энса суягининг нишаби (clivus occipitalis) га тортилган бойлам lig.apicis dentis деб аталади. Бу бойлам кўринишидан ингичка бўлса ҳам, жуда пишиқ толалардан тузилган. Биринчи бўйин умуртқасининг иккинчи четидаги нотекисликлардан бошланиб кўндалангига йўналган бойламлар тишсимон ўсиқнинг орқасидан ўтади ва ҳар икки томонда бирга шу ўсиққа ёпишиб атлантнинг кўндаланг бойлами (lig.transversum atlantis) ни ҳосил қилади. Анча пишиқ бўлган бу бойлам тишсимон ўсиқни биринчи умуртқанинг олд равоғига ёпиштириб туради ва орқага томон силжишига йўл қўймайди (58-расм).

Тишсимон ўсиқ учининг икки ён юзасидан мустаҳкам толалардан тузилган қанотсимон бойламлар — ligamenta alaria бошланиб, энса суяги икки ён қисмларининг ички юзаларига бориб ёпишади. Бу бойламлар тишсимон ўсиқни икки ён томонга силжишдан сақлайди. Атлант (биринчи умуртқа) кўндаланг бойламининг устки ва пастки қирғоқларидан (тишсимон ўсиқдан) юқори ва пастга томон иккита бойлам кетган, уларнинг усткиси устки оёқ (srus superius) деб аталади ва энса суяги тешигининг олд қирғоғига ёпишади, пасткиси (crus inferius) эса иккинчи умуртқа (axis) танасининг орқа юзасига ёпишади. Бу икки бойлам билан кўндаланг бойламнинг қўшилишидан кесишган (хочсимон) бойлам (lig.cruciforme) ҳосил бўлади (67- расм).

Юқорида санаб ўтилган бойламларнинг орқа томонидан (умуртқа канали ичида) ёпма парда (membrana tectoria) қоплаб туради. Бу кенг

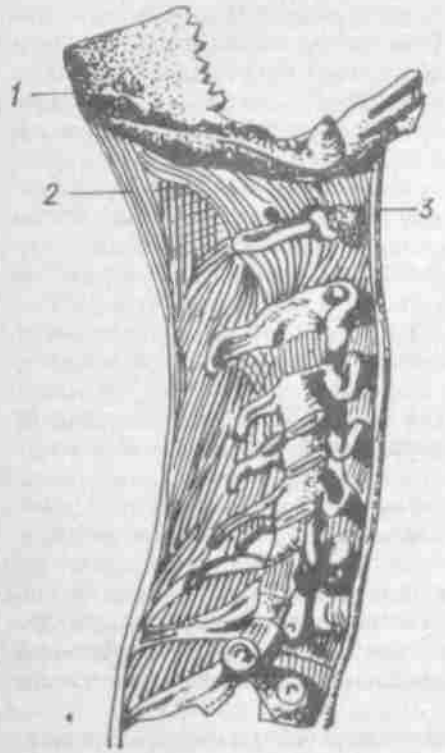

58-расм. Бўйин умуртқасининг калла суяги билан бирлашиши.
1 — os occipitale; 2 — lig. nuchae; 3 — lig. longitudinale anterior.

парда энса суяги нишабидан ва энса тешигининг олд ярим тўгарак қирғоғидан бошланиб, иккинчи умуртқа танасининг пастки четига бориб тугайди. Шунинг учун уни умуртқа поғонасининг орқадаги бўйлама бойламининг бошланиш қисми деб аташ мумкин.

Энса суяги билан биринчи умуртқа ўртасидаги очиқ оралиқни иккита парда тўлдиради. Булардан бири (олдингиси) membrana atlantooccipitalis anterior деб аталиб, биринчи умуртқанинг олд равоғидан энса тешигининг олд ярим айлана четига тортилган бўлади; иккинчиси (орқадагиси) эса membrana atlantooccipitalis posterior деб аталиб, биринчи умуртқанинг орқа равоғидан энса тешигининг орқа ярим тўгарак четига тортилган бўлади.

УМУРТҚА ПОҒОНАСИ

Бўйин, кўкрак, бел умуртқалари, думғаза, дум суякларининг устмауст бирлашишидан умуртқа поғонаси (columna vertebralis) ҳосил бўлади. У умуртқа таналарини қўшувчи қалин тоғай дисклар ҳисобига анча узаяди ва юқорида танишиб ўтилган бойламлар билан ҳар тарафлама мустаҳкамланади.

Умуртқаларнинг бундай қўшилиши натижасида бирмунча янги тузилмалар вужудга келади. Умуртқа тешиклари (foramen vertebrale) биргаликда умуртқа канали (canalis vertebralis) ни ҳосил қилади. Бу каналда орқа мия (medulla spinalis) туради.

Устки умуртқанинг остки кемтиги (incisura vertebralis inferior) билан унинг остидаги умуртқанинг устки кемтиги (incisura vertebralis superior) қўшилиши натижасида умуртқалараро тешиклар (foramina intervertebralis) ҳосил бўлади. Орқа мия нервлари (nervi spinales) бу тешиклар орқали каналдан ташқарига чиқади.

Умуртқа поғонасига орқа томондан қаралса, икки чуқур эгат диққатни ўзига тортади: ҳамма умуртқалар орқа (қиррали) ўсиқларнинг бир қаторга жойлашиши натижасида ҳосил бўлган узун тикка қирранинг икки ён томонида, яъни орқа ўсиқлар билан кўндаланг ўсиқлар ўртасида иккита чуқур эгат (Sulci dorsales) пайдо бўлади. Бу

эгатларда орқанинг чуқур мускуллари жойлашади. Диққатга сазовор тузилмаларнинг иккинчиси шуки, дум учидан (чўққисидан) ингичка бўлиб бошланган устун юқорига томон тез кенгайиб бориб, думғаза суягининг устки (асос) қисмида энг катта кенгликка айланади. Ундан кейин юқори томонга яна аста-секин торая бошлайди. Бундай торайиш тахминан кўкрак умуртқасига қадар давом этади. Шу жойдан бошлаб яна умуртқаларнинг икки томонга салгина кенгайганлигини кўрамиз, сўнгра бўйин қисмида яна торайиш бошланади.

Агар умуртқа поғонасига ён томондан қаралса, аввало умуртқаларнинг юқоридан пастга томон катталаша борганини кўриш мумкин.

Одам умуртқа поғонасининг ўзига хос хусусияти шундан иборатки, икки оёқлаб юришга ўтиш муносабати билан унда бир нечта физиологик эгриликлар ҳосил бўлган, бу айниқса ён томондан қараганда яхши кўринади.

Умуртқа поғонасининг бўйин ва бел қисмлари олд томонга қийшайган бўлиб, уни lordosis дейилади, орқа томонга қийшайган кўкрак ва думғаза қисмлари kyphosis деб аталади. Лекин бу ҳаммада мавжуд бўладиган нормал физиологик эгриликларни бирорта сабаб (нотўғри ўтириш, касалликлар) натижасида пайдо бўладиган патологик қийшайишлар билан чалкаштириш керак эмас (масалан, ён томонга қийшайиш — букрилик ва ҳоказо). Бел лордози соҳасида охирги бел умуртқаси билан биринчи думғаза умуртқаси қўшилган жой худди тумшуқ сингари олдинга туртиб чиқади, бу жой promontorium деб аталади. Бу тушмуқ чаноқ бўшлиғига кириш тешигининг ўлчаш (аниқлаш) учун қулай нуқта ҳисобланади.

Умуртқа поғонасининг бу қийшаймалари янги туғилган болаларда ҳали у қадар сезиларли бўлмайди, фақат бўйин қисмидагина озгина қийшайиш (лордоз) кўрилади. Кейинчалик, бола ўзини тута оладиган, ўтирадиган ва турадиган бўлганда мускулларнинг ишга тушиши туфайли поғонанинг доимий қийшайишлари пайдо бўла бошлайди.

Умуртқа поғонасининг умумий узунлиги эркакларда (ўрта бўйли ёш кишиларда) 73 см, аёлларда 69 см, бўйин қисми 13 см, кўкрак қисми 30 см, бел қисми 18 см, думғаза ва дум қисмлари — 12 см бўлади. Кекса ёшдаги кишиларда ёш улғайган сари суякларнинг кичрайиши натижасида умуртқа поғонаси қисқара боради (ўрта ҳисобда 7 см гача қисқариши мумкин).

Умуртқа поғонасининг одам ҳаётидаги роли (вазифаси) жуда катта: у ўз ичида (каналида) орқа мияни сақлайди, уни эзилиш, чўзилишдан асрайди, бошни ушлаб туради, қоматни (танани) тикка тутади, кўкрак, корин ва чаноқ деворларини ҳосил қилишда иштирок қилади, мускулларнинг бошланиши ва ёпишиши учун хизмат қилади ва ҳоказо.

Умуртқа поғонасида ҳар тарафлама ҳаракат содир бўлади. Лекин бу ҳаракатлар ҳамма умуртқалар ўртасида содир бўладиган кам (чегараланган) ҳаракатларнинг қўшилишидан бир бутун ва енгил ҳаракат сифатида вужудга келади. Шундай қилиб, умуртқа поғонаси тўрт хил ҳаракатни амалга ошириши мумкин:

1. **Олдинга ва орқага энгашиш** (фронтал ўқ атрофида) бирмунча

енгил ҳаракатлардан ҳисобланади. Бу ҳаракатда умуртқа таналари орасидаги тоғай дискнинг четидаги фиброз толалардан тузилган ҳалқа (anulus fibrosus) нинг чўзилувчанлик ва қисқарувчанлик хусусиятлари катта роль ўйнайди. Олдинга энгашиш вақтида тоғай дискнинг олд томондаги толалари қисқариб (калта тортиб, эзилиб) орқа томондаги толалари аксинча чўзилади. Ҳамма умуртқалар орасидаги тоғай дискларнинг шундай ҳолати йиғиндисидан анча эркин ҳаракат вужудга келади ва тана олдинга эркин равишда керагича энгаша олади.

Текширишлар шуни кўрсатадики, одамнинг кун бўйи тик ҳолатда бўлиши ва меҳнат қилиши натижасида тоғай дисклар гавда оғирлиги остида бир оз эзилади, қисқаради. Натижада кечга бориб одамнинг бўйи 1,5—2 см қисқаради ва тунги дам олишдан (ухлагандан) сўнг асл ҳолига қайтади.

2. **Сагиттал ўқ атрофида икки ён томонга энгашиш.** Бу ҳаракат фронтал ўқ атрофидаги ҳаракатга нисбатан бирмунча чегараланган.

3. **Яна ҳам кўпроқ чегараланган ҳаракат тикка (вертикал) ўқ атрофида айланишдир.** Бу ҳаракат кўпроқ бўйин ва бел умуртқалари орасида содир бўлади.

4. **Юқори ва пастга пружина сингари ҳаракат қилиш.** Бундай ҳаракат сакраган ва тез юрган вақтда бўлади.

Юқорида айтилган ҳаракатлар вақтида умуртқа поғонасининг мустаҳкамлигини умуртқа қисмлари ўртасидаги бойламлар, тоғай диск ва умуртқа атрофида жойлашган (айниқса орқа томондаги) мускуллар таъминлайди. Умуртқалараро тоғай диск уларни зарбдан, эзилишдан сақлайди.

ҚОВУРҒАЛАРНИНГ УМУРТҚА ВА ТЎШ СУЯГИ БИЛАН БИРЛАШИШИ

Қовурғалар орқа учи (capitulum costae) ва дўмбоқчалари (tuberculum costae) билан кўкрак умуртқаларининг икки жойига бўғим ҳосил қилиб бирлашади. Биринчи бўғим қовурға боши билан умуртқа таналари ўртасида, иккинчи бўғим эса қовурға дўмбоқчаси билан умуртқанинг кўндаланг ўсиғи ўртасида бўлади. (Фақат XI ва XII қовурғаларгина кўндаланг ўсиқлар билан бўғим ҳосил қилмайди, I, XI ва XII қовурғалар иккита умуртқа орасига кирмасдан, ўзига қарашли умуртқа танаси билан бирлашади). Бу икки бўғим қуйидагилардир:

1. Қовурға бошчаси билан умуртқа таналари ўртасидаги бўғим (articulationes capitis costae) — қовурға бошчаларидаги бўғим юзалари (facies articularis) capituli costae билан умуртқа таналаридаги чуқурчалар (ёки ярим чуқурчалар fovea costalis) ни бир-бири билан бирлашишидан ҳосил бўлади.

Бу бўғимлар ичида қовурға бошчасининг ўртасидаги қиррадан умуртқалар орасидаги тоғай дискка ингичка битта бойлам (ligamentum capitulicostae interarticulare) тортилган бўлиб, у бўғим бўшлиғини устма-уст турувчи икки хонага (бўлакка) ажратади. Лекин бу бойлам I, XI ва XII қовурғалар бошининг бўғимида бўлмайди.

Ташқи томонда ҳар бир қовурғанинг бошидан пишиқ ва кенг бойлам бошланиб, икки умуртқа танасининг ён томонларига ва умуртқалар орасидаги тоғай дискка тарқалиб ёпишади, бу бойлам худди шуълага ўхшаб ҳар тарафга тарқалганидан унга шуъласимон бойлам (lig.capituli costae radiatum) деб ном берилган.

2. Қовурға дўмбоқчаларидаги бўғим юзалари умуртқа қундаланг ўсиқларидаги бўғим чуқурчалари билан қўшилиб бўғим ҳосил қилади. Бу бўғим articulationes costatransversaria деб аталади. Бўғимни қуйидаги бойламлар мустаҳкамлаб туради: бўғим халтасининг орқасида қовурға дўмбоқчасидан қундаланг ўсиққа тортилган бойлам (lig.tuberculi costae), қовурғанинг бўйнидан қундаланг ўсиқнинг олд томонига тортилган бойлам (lig.colli costae). Бу асосий бойламлардан ташқари, қовурға билан қундаланг ўсиқнинг ўртасида устки ва ташқи бойламлар мавжуд бўлиб, буларнинг усткиси lig.costatransversarium superius, ташқиси lig.costatransversarium laterale деб аталади.

Қовурғаларнинг олд учлари (extremitas sternalis) қовурға тоғайи (cartilago costalis) билан мустаҳкам бирлашган. Бу ҳисобга I қовурға кирмайди, чунки у тўғридан-тўғри тўш суяги билан бирлашади. Қовурға тоғайлари ташқаридан ичкарига томон яссиланган цилиндр шаклида бўлиб, II қовурғадан то VII қовурғага қадар узая боради (энг узун тоғай VII қовурғада бўлади), ундан кейин яна калталаша бошлайди. Бу тоғайлар ҳар қайси қовурғанинг олд томондаги давоми ҳисобланиб, кенглиги бошланиш қисмида қовурғалар кенглигига тўғри келса ҳам, кейинчалик торая бошлайди, VII қовурғадан пастда эса учлари ўткирлашади. III қовурға тоғайидан бошлаб, пастдаги қовурға тоғайлари деярли ўткир бурчак ҳосил қилиб, юқорига томон бурилади. Қовурғалардан фақат олти жуфти (II жуфтдан VII жуфтгача) олд учидаги тоғайи билан I қовурға эса ўзининг олд учи билан тўш суягига қўшилиб, бўғим ҳосил қилади (баъзан VI ва VII қовурғаларнинг олд учларида бўғим бўлмасдан, тўғридан-тўғри қўшилиши ҳам мумкин). Қолган VIII, IX ва X қовурғаларнинг тоғайлари бир-бирига четлари билан ёндошиб, бойламлар воситасида қўшилади. Шунинг учун улар тоғайлараро бўғимлар (art.interchondralis) деб аталади. (Баъзан бу бойламлар ичида бўшлиқ бўлади). Бундай бўғим VI ва VII қовуғаларнинг тоғайлари орасида ҳам учраши мумкин. Юқорида айтилган қовурғалар (VIII — IX — X) нинг бу хилда бирлашиши натижасида ҳар икки томонда қовурғалар равоғи (arcus costarum) пайдо бўлади. Кўкрак қафасининг пастки ён чети бу хилда эркин туриши нафас олганда кўкрак қафасининг кенгайишига қулайлик туғдиради.

Қовурға-тўш бўғимларининг ичида торроқ бўшлиқ бўлиб, бу бўшлиқ бўғим ички бойлами (lig.sternocostale interarticulare) воситасида иккига ажралади. Бу бойлам II қовурға бўғими ичида яхши тараққий этган ва тўш суягининг дастаси билан танаси ўртасидаги тоғайга бирикиб кетган (59- расм) бўлади.

Шуни ҳам айтиб ўтиш керакки, қовурға-тўш бўғимларида махсус халта (капсула) бўлмайди, капсула вазифасини қовурға тоғайларидан тўш суягига ўтувчи парда бажаради.

Ташқи томондан (олд томондан) бу бўғимлар шуъласимон

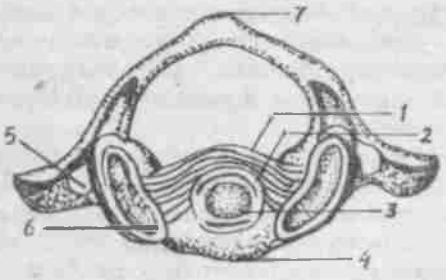

59-расм. I ва II бўйин умуртқасининг ўзаро бирлашиши (уст томондан кўриниши).

1 — lig. transversum; 2 — cavum articulare; 3 — dens axis; 4 — tuberculum anterius; 5 — fovea articularis superior; 6 — for. transversarium; 7 — tuberculum posterius.

бойламлар (lig.sternocostalia radiata) деб аталадиган пишиқ ва ялтироқ фиброз тутамлар воситасида мустаҳкамланади. Бу бойламлар қовурғаларнинг тоғайлари учидан бошланиб, шуъла каби ҳар тарафга тарқалади ва тўш суягининг олд юзасидаги пардага қўшилиб кетади, яъни тўш пардаси (membrana sterni) ни ҳосил қилади. Шуъласимон бойлам тўш суягининг орқа томонида ҳам бор, лекин у олд томондаги сингари яхши тараққий этмаган.

Маълумки, XI ва XII қовурғаларнинг учлари ҳеч каерга бирлашмай, эркин туради. Уларнинг учидаги калта тоғайлар қорин деворининг мускуллари бағрига кириб туради.

ҚЎЛ СУЯКЛАРИНИНГ БИРЛАШИШИ

ЕЛКА КАМАРИ СУЯКЛАРИНИНГ БИРЛАШИШИ

Ўмров суяги ўзининг тўмтоқ учи билан тўш суягига бирлашиб, тўш-ўмров бўғими (art.sternoclavicularis) ни, япалоқ (ясси) учи билан курак суягининг елка ўсиғи (acromion) га бирлашиб эса, articulatio acromioclavicularis ни ҳосил қилади:

1. Art. sternoclavicularis тўш суяги дастасидаги бўйинтурук кемтигининг икки ён томонида жойлашган ўмров кемтиклари (incisura clavicularis) билан ўмров суякларининг шу томонга қараган учлари ўртасида ҳосил бўлади. Бўғимнинг хусусияти шундан иборатки, унинг бўшлиғи фиброз толали тоғай пластинка (диск, discus articularis) воситасида иккита ярим бўшлиқларга ажралган (68-расм), устма-уст жойлашган бу бўшлиқлар биргаликда умуртқалараро тешикни ҳосил қилади. Бу бўғим пишиқ толали тўртта бойлам билан ҳар томондан мустаҳкамланган. Бойламларнинг иккитаси бўғим халтасининг олд ва орқа томонида, ўмров билан тўш суяги ўртасида тортилган бўлиб, олдингиси олд тўш-ўмров бойлами (lig.sternoclaviculare anterius), орқадагиси эса орқа тўш-ўмров бойлами (lig.sternoclaviculare posterius) деб аталади. Учинчи бойлам биринчи қовурға тоғайидан ўмров суягига тортилганлиги учун lig.costaclaviculare деб аталади. Бу учта асосий бойламлардан ташқари ҳар иккала ўмров суягининг тўшга қараган учлари ўртасида (оралиғида) бўйинтуруқ ўймаси устидан lig.interclaviculare деб аталувчи тўртинчи бойлам тортилган.

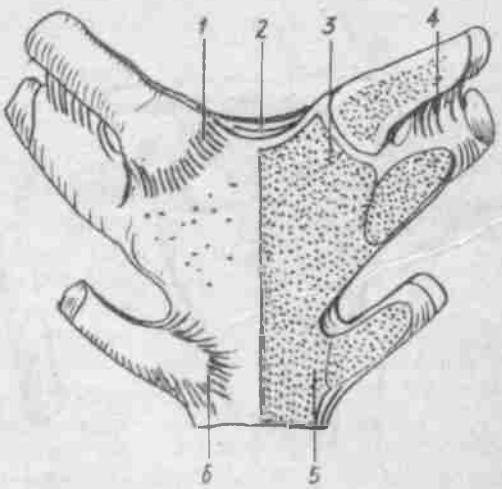

60-расм. Тўш суягининг қовурғалар ва ўмров суяги билан бирлашиши.

1 — тўш-ўмров бойлами; 2 — ўмровлараро бойлам; 3 — тўш-ўмров бўғимидаги тоғай диск; 4 — ўмров-қовурға бойлами; 5 — тўш-қовурға бўғими; 6 — тўш суяги.

Ўмров суягининг бўғимда иштирок этувчи учи аниқ шар шаклида бўлмаса ҳам, бўғим халтаси кенглиги ва бўғим ичида ҳаракатчан диск борлиги туфайли бу бўғим деярли ҳар томонга эркин ҳаракат қила олади. Шу жиҳатдан у шарсимон бўғимларга яқин туради. Лекин асосий ҳаракат кўпроқ икки ўқ атрофида содир бўлади: тикка (вертикал) ўқ атрофида ўмров олдинга ва орқага, сагиттал ўқ атрофида эса юқорига ва пастга ҳаракат қилади.

2. Art.acromioclavicularis да шу қўшилувчи суяклар ва қўшни суякларнинг номлари билан аталадиган учта бойлам бор. Бойламларнинг биттаси юқори томонда бўлиб, ligamentum acromioclaviculare superius деб аталади, иккинчиси эса паст томонда бўлиб, lig.acromioclaviculare inferius деб аталади. Учинчи бойлам курак суягининг тумшуксимон ўсиғи билан ўмров суяги ўртасида тортилганлиги туфайли lig.corococlaviculare деб аталади. Бу бойлам икки қисмга бўлинади: биттаси тўртбурчакка ўхшаш (олд ва ташқи томонда) бўлиб, lig.trapezoideum деб, иккинчиси эса учбурчак шаклида (орқа ва медиал томонда) бўлиб lig.conoideum деб аталади.

Курак суягининг юқорида айтилган икки ўсиғи билан ўмров ўртасидаги бойламлардан ташқари, курак суягининг ўзига хос (бўғимга алоқаси бўлмаган) яна учта бойлами бор. Булардан бири куракнинг икки ўсиғи (акромион билан тумшуксимон ўсиқ) ўртасида тортилган бўлиб, lig.corocoacromiale деб аталади, иккинчиси курак суягининг устки қирғоғидаги ўйма устида кўндаланг тортилганлиги учун lig.transversum scapulae superius деб аталади. Учинчи бойлам — lig.transversum scapulae inferius анчагина кучсиз бўлиб, акромионнинг асосидан (тубидан) елка бўғим чуқурининг орқа қирғоғига тортилган (60- расм).

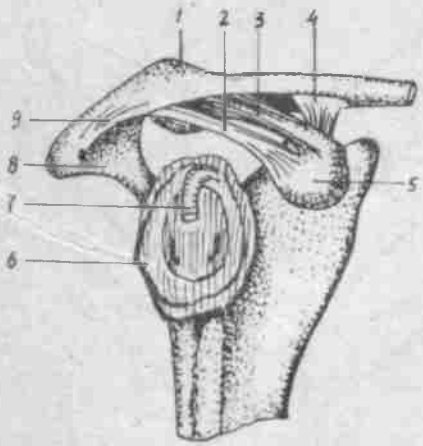

61-расм. Курак ва умров суякларининг бирлашиши.

1 — clavicula; 2 — lig. coracoacromiale; 3 — lig. trapezoideum; 4. lig. conoideum; 5 — processus coaracoideus; 6 — cavitas glenoidalis; 7 — tendo m. bicipitis brachii, 8 — acromion; 9 — lig. acromioclaviculare.

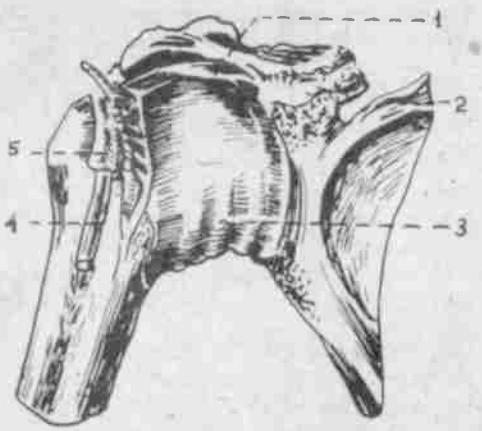

62-расм. Елка бўғими.

1 — lig. coracohumerale; 2 — scapula; 3 — capsula articularis; 4 — tendo m. bicipitis brachii; 5 — vagina synovialis intertubercularis.

ЕЛКА БЎҒИМИ

Елка бўғими (Articulatio humeri) елка суягининг боши (caput humeri) билан курак суягининг бўғим чуқури (cavitas glenoidalis) қўшилишидан ҳосил бўлади. Лекин, куракнинг бўғим чуқури жуда ҳам юза бўлгани туфайли елка суягининг шарсимон (юмалоқ) боши унда яхши ўрнаша олмайди . Шу туфайли бўғим чуқурининг атрофида фиброз толали тоғайдан ясалган лаб (ҳалқа, labrum glinoidale) мавжуд. Бу ҳалқа биринчидан, куракнинг бўғим юзасини чуқурлаштириб, елка суягининг бошига мослашса, иккинчидан, елка суяги бошини ҳар хил зарблардан сақлайди (61- расм).

Бу бўғимнинг ўзига хос хусусияти шундан иборатки, бўғим халтасининг ичидан (бўғим бўшлиғидан) икки бошли елка мускули узун бошининг пайи (caput longum) ўтади. Бу пай бўғим ичига киришда фиброз тоғай ҳалқага чатишади ва елка суяги бошини айланиб ўтиб, иккита дўмбоқчалар ўртасидаги эгат (Sulcus intertubercularis) да тугайди.

Бўғим халтаси куракдаги бўғим чуқурининг теварак қирғоғидан бошланиб, елка суягининг бошини ўз ичига олади ва анатомик бўйин айланасига ёпишади.

Елка бўғими жуда кўп ва кучли мускуллар билан ўралган. Шунинг учун ҳам бу ерда бойлам кўп эмас. Бу бўғимда фақат битта бойлам бўғимни мустаҳкамлашда иштирок қилади. Бу бойлам lig.coracohumerale деб аталади ва куракдаги тумшуксимон ўсиқдан елка суягининг катта дўмбоқчасига тортилган бўлади (62- расм).

Шуни ҳам айтиб ўтиш керакки, бу бўғим атрофини жуда кўп

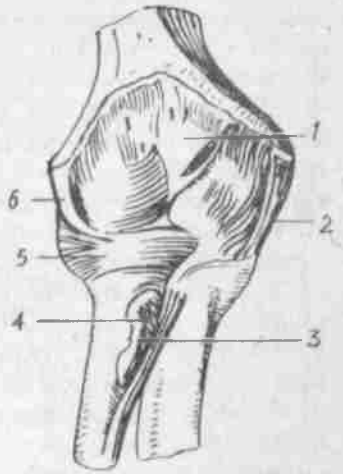

63-расм. Тирсак бўғими (олд томондан кўриниши).

1 — capsula articularis; 2 — lig. collaterale ulnare; 3 — chorda oblique; 4 — tendo m. bicipitis brachii; 5 — lig. anulare radii; 6 — lig. collaterale radiale.

мускуллар (m.m. supraspinatus, teres major, teres minor, subscapularis, deltoideus ўраган бўлса ҳам, улар бўғимни бойлам сингари мустаҳкамлай олмайди. Шу сабабдан ва бўғимда бойлам кам бўлгани туфайли елка суягининг жойидан қўзғолиш ҳоллари (чиқиши) тез-тез учраб туради.

Елка бўғими шарсимон бўғимлар гуруҳига кириб, бўғим халтаси кенг (қаттиқ тортилмаган) бўлади ва шу сабабли жуда эркин (ҳар тарафлама) ҳаракат қила олади. Елка бўғими одам танасидаги энг енгил ва эркин ҳаракат қиладиган бўғимдир.

Елка бўғимида қуйидаги асосий ҳаракатлар содир бўлади: 1) елка суягининг олдинга ва орқага ҳаракати (фронтал ўқ атрофида); 2) елкани танадан узоқлаштириш ва яқинлаштириш (сагиттал ўқ атрофида), 3) елка суягининг ичкари ва ташқарига бурилиши (вертикал ўқ атрофида), 4) юқорида айтилган ўқлар атрофидаги ҳаракатларнинг навбат билан юз бериши натижасида айланма ҳаракат (circumductio) содир бўлади, яъни елка суягининг пастки учи доира ясаб айланади. Лекин бу ҳаракатларнинг ҳаммаси бир хил эркинликда содир бўлмай, баъзилари бирмунча чегараланган (орқага, медиал томонга ҳаракатланиш, вертикал ўқ атрофида айланиш). Елка ташқи томонга ҳаракат қилганда қўл фақат елка текислигига қадар (горизонтал ҳолатга қадар) кўтарилиши мумкин. Ундан юқорига бўладиган ҳаракат (кўтарилиш) курак суягининг айланиши ҳисобига бўлади.

ТИРСАК БЎҒИМИ

Тирсак бўғими (articulatio cubiti) учта суякнинг яъни елка суягининг пастки (дистал) учи билан билак ва тирсак суякларининг юқори (проксимал) учларининг бирлашишидан ҳосил бўлади (63- расм). Бу суякларнинг ҳар иккиси ўртасидаги бирлашмалар ўзича мустақил ҳаракат қилиш хусусиятига ҳам эга бўлганидан, тирсак бўғимини учта бўғимдан ташкил топган деса бўлади, булар — елка суяги билан билак суяги ўртасидаги бўғим (articulatio humeroradia) елка суяги билан тирсак суяги ўртасидаги бўғим (art.humeroulnaris) ва билак суяги билан тирсак суяги ўртасидаги бўғим (art.radioulnaris proximalis) лардир.

Тирсак бўғимининг ўзига хос хусусияти шундан иборатки, юқорида айтиб ўтилган учта бўғимнинг ҳар қайсиси алоҳида халтага (капсулага)

эмас, балки ҳаммаси умумий битта ҳалтага ўралган, демак бўшлиғи битта. Шу туфайли, тирсак бўғими мураккаб тузилган бўғим ҳисобланади.

Бўғим халтаси олд ҳамда орқа томондан сал бўшашиб туради. У елка суяги пастки учининг бўғим юзаси чегарасидан бошланиб, билак суягининг бўғим тоғайи қирғоғига ёпишади. Халта орқа томонда тирсак чуқури (fossa olecrani) нинг тепа қирғоғидан бошланади, икки ён томондан эса елка суягидаги дўнг усти дўмбоғи (epicondylus) ни ташқарида қолдириб ўтади.

Елка-билак бўғими (art.humeroradialis) шакл жиҳатидан шарсимон бўғимларга киради, чунки у елка суяги пастки учининг шарсимон бошчаси ва билак суяги бошчаси устидаги чуқурча (fovea capitis) нинг қўшилишидан ҳосил бўлади. Лекин шундай бўлишига қарамасдан, бу бўғимда ҳаракат фақат битта ўқ атрофида содир бўлади, чунки, биринчидан, бу бўғим ўзи алоҳида бўлмай, тирсак бўғимининг бир қисмидир, иккинчидан, билак суягининг боши тирсак суяги билан ҳам қўшилади. Бу кейинги ҳолат ҳар тарафлама ҳаракат учун халақит беради.

Елка-тирсак бўғими (art. humeroulnaris) шакл жиҳатидан ғалтаксимон бўғим бўлиб, елка суяги пастки учидаги ғалтаксимон юза билан тирсак суягининг ғалтаксимоң кемтиги (ярим ойсимон кемтик) қўшилишидан ҳосил бўлади. Лекин ғалтаксимон юзанинг ўртасидаги ботиқ ғалтак ўқи билан тик кесишиб (перпендикуляр) турмасдан, сал бир томонга қийшайиб туради, шунинг учун бўғим юзаси винтсимон шакл олади. Ғалтакнинг ички (медиал) чети елка суягининг пастки учидаги умумий бўғим юзаси ўртасида қиррача ҳосил қилади, бу қиррача билак ва тирсак суяклари устки учларининг қўшилган жойлари ўртасига кириб туради.

Articulatio radioulnaris proximalis билак суяги бошчаси атрофидаги айланма бўғим юзаси (circumferentia articularis radii) билан тирсак суягидаги билак кемтиги (incisura radialis ulnae) нинг қўшилишидан ҳосил бўлгани учун цилиндр шаклидаги бўғимлар гуруҳига киради.

Тирсак бўғими икки ён томонидан худди йўғон каноп ип сингари юмалоқ ва пишиқ бойламлар воситасида мустаҳкамланган. Бу бойламларнинг ички (медиал) томондагиси ёнлама тирсак бойлами (lig.collaterale ulnare) деб аталиб, елка суягининг медиал дўнг усти дўмбоғи (epicondylus medialis) нинг пастки четидан бошланади ва тирсак суягидаги катта ўйманинг пастки ички қирғоғи атрофига ёпишади. Бу бойлам пастга томон тушаётиб, елпиғич сингари кенгаяди. Иккинчи бойлам ёнлама билак бойлами (lig.collaterale radiale) деб аталади. У елка суяги дистал учининг ташқи дўнги устининг пастки четидан бошланиб, билак суягининг бошини ҳалқа сингари ўраган бойлам (lig.annulare radii) га қўшилиб кетади. Бу сўнгги бойлам тирсак суягидаги билак суягининг бошчаси учун мосланган ўйма (incisura radialis ulnae) нинг олд четидан бошланиб, билак суягининг бошчасини айланиб ўраб ўтади ва кемтикнинг орқа (қарама-қарши томонидаги) четига ёпишади. Бу айланма бойлам суякнинг

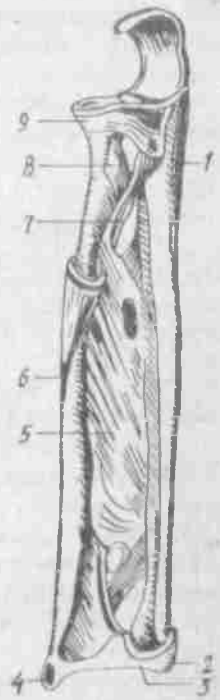

64-расм. Билак суякларининг ўзаро бирлашиши (ўнг билакнинг олд томондан кўриниши).

1 — ulna; 2 — processus styloideus medialis; 3 — fovea articularis; 4 — processus styloideus lateralis; 5 — membrana interossea antebrachii; 6 — radius; 7 — chorda obliqua; 8 — tendo m. bicipitis brachii; 9 — lig. anulare radii.

бошчасига бирикмаганлиги учун билак суяги ўзининг тик (вертикал) ўқи атрофида эркин айлана олади.

Тирсак бўғимидаги ҳаракат асосан битта ўқ (кўндаланг ўқ) атрофида содир бўлади (букилиш ва ёзилиш). Шунинг учун у бир ўқли бўғимлар гуруҳига киради. Бундай ҳаракат вақтида икки бўғим, яъни art.humeroradialis билан art.humero ulnaris қатнашади. Тирсак бўғимида букилиш тўлиқ (охирига қадар) амалга оширилганда елка суяги билан билак суяклари ўртасида 30—40° ли ўткир бурчак ҳосил бўлади ва тирсак суягидаги тож ўсиғи (processus coronoideus) елка суягидаги шу номли чуқурчага кириб қолгач букилиш тўхтайди. Худди шунингдек, ёзилиш ҳам маълум чегарагача, яъни билак тўғри бўлиб ёзилгунга қадар давом этади. Бунда ҳам тирсак суягининг катта ўсиғи (olecranon) елка суягининг орқа томонидаги тирсак чуқури (fossa lecrani) га кириб тақалади ва ёзилишни давом эттиришга қўймайди.

Юқорида билак суягининг ўз вертикал ўқи атрофида айланишини айтиб ўтган эдик. Лекин бу ҳаракат тирсак бўғимига алоқадор бўлмагани туфайли у ҳақда алоҳида тўхталиб ўтмаймиз.

БИЛАК СУЯКЛАРИНИНГ ЎЗАРО БИРЛАШИШИ

Билак суяги билан тирсак суягининг бир-бирига қараган қирралари (margo interossea) ўртасида фиброз тўқимадан тузилган парда (membrana interossea) тортилган. Бу пардaнинг ўрта қисми бирмунча қалин ва жуда пишиқ бўлиб, икки суякни бир-бирига мустаҳкам бирлаштириб туради, лекин уларнинг ҳаракатларига мутлақо халақит бермайди. Бу парда билакдаги кўпгина мускулларнинг бошланиш жойи ҳамдир. Пардaнинг фиброз толалари билак суягидан тирсак суягига қийшиқ ўйма ҳолда тортилган бўлиб, унинг устки томонида катта ва пастки томонида бир нечта майда тешиклари бор, улардан артериялар ўтади (64- расм).

Билак ва тирсак суякларининг устки ва остки (пастки) учлари ўзаро бўғим ҳосил қилиб қўшилади. Булардан бири (articulatio radioulnaris proximalis) ҳақида юқорида, тирсак бўғимини баён этганда айтиб ўтган эдик. Суякларнинг пастки учлари ўртасидаги бўғим (articulatio radioulnaris distalis) билак суягидаги махсус ўйма (incisura ulnaris radii) билан тирсак суягининг бошчаси қўшилишидан ҳосил бўлади. Билак суягидаги ўйманинг пастки қирғоғидан тирсак суягининг

бигизсимон ўсиғи томон фиброз тоғайдан тузилган пластинка (discus articularis) тортилган бўлиб, у суякларнинг бўғим юзаларини мослаштиришда ва мустаҳкамлашда муҳим аҳамиятга эга. Бу пластинка баён этилаётган бўғимни пастки бўғимдан (билак-панжа бўғимидан) ажратиб туради. Бу бўғим кенг ва пишиқ капсула билан ўралган бўлиб, юқори қисмида — ҳар иккала суяк ўртасида халтасимон бўртма бўшлиқ (чўнтак) ҳосил қилади. Мазкур бўғим цилиндр шаклидаги бўғимлар гуруҳига киради.

Суякларнинг юқори учларидаги бўғимда билак суягининг бошчаси тирсак суягидаги ўймага кириб туради, пастки учларидаги бўғимда эса, аксинча, тирсак суягининг бошчаси билак суягининг ўймасига кириб туради, шу сабабли ҳар икки бўғим бир вақтда уйғун ҳаракат қилиш қобилиятига эга бўлади. Бу икки бўғимнинг уйғун ҳаракати, яъни суякларнинг ўз вертикал ўқи атрофида айланиши туфайли билак ичкарига (pronatio) ва ташқарига (supinatio) бурилади (яъни кўл кафти олд ва орқа томонга айланади). Бунда билак суяги ўзининг юқори учи билан елка суягига у қадар мустаҳкам тақалмагани туфайли, тирсак суягига нисбатан эркинроқ ҳаракат қилади ва ичкарига бурилганда тирсак суягига мингашади. Билак ва тирсак суякларининг юқори ва пастки учлари ўртасидаги бўғимлар бир вақтда ҳаракат қилиши сабабли ҳамкор (комбинацияланган) бўғимлар гуруҳига киради.

КЎЛ ПАНЖАСИДАГИ СУЯКЛАРНИНГ ЎЗАРО ВА БИЛАК СУЯКЛАРИ БИЛАН БИРЛАШИШИ

Икки қатор жойлашган кафт усти суяклари (carpus) нинг биринчи қаторидаги учта суяк (scaphaideum, lunatum, triquetrum) нинг проксимал томондаги бўғим юзалари ҳамда билак суягининг пастки учидаги кенг бўғим юзаси ўртасида ҳосил бўладиган бўғим-билак-кафт бўғими (art.radiocarpea) деб аталади. Кафт суякларининг биринчи қатори билан иккинчи қатори ўртасидаги бўғим эса ўрта кафт бўғими art.mediocarpea деб аталади. Ана шу икки бирлашманинг бирлашиш жойи панжа бўғими (articulatio manus) деб аталади. Бундан ташқари, кафт суяклари ҳам бир-бири билан ўзаро бирлашади. Натижада юқорида айтиб ўтилган суяклар ўртасида жуда мураккаб бирлашмалар ҳосил бўлади (65- расм).

Бўғимлар ва бирлашмалар. 1. Art. radiocarpea шакл жиҳатидан тухумсимон бўғим, чунки устки қатордаги кафт усти суякларининг бўғим юзалари бир текис қатор тизилиб, яримта тухумни эслатадиган чўзинчоқ гумбаз (эллипс) шаклини олади. Лекин бу бўғимни ҳосил қилишда нўхатсимон суяк (os pisiforme) билан тирсак суяги қатнашмайди. Тирсак суяги фақат ўзининг пастки учи (бошчаси) тегиб турган фиброз тоғай диски воситасидагина умумий бўғим юзасининг бир чеккасини тўлдиради. Бўғим ҳосил қилишда иштирок этувчи учта кафт усти суяклари ўзаро lig.intercarpalia деб аталувчи бойламлар билан мустаҳкамланган.

Бўғим бойламлари асосан панжанинг кафт томонида ва ён

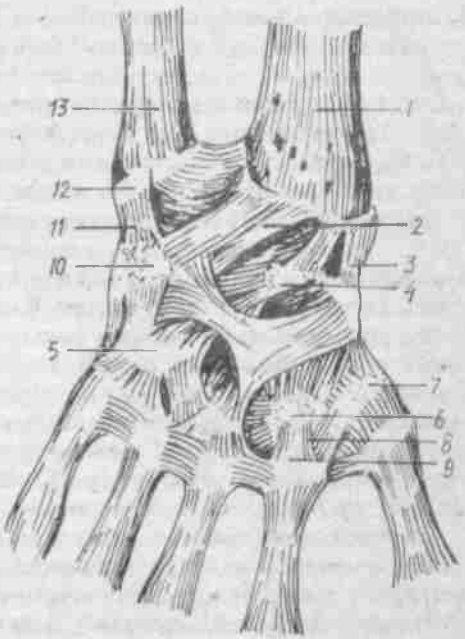

65-расм. Билак-кафт усти бўғими (фронтал кесими).

1 — articulatio radiocarpea; 2 — lig. collaterale carpi radialis; 3 — art. mediocarpea; 4 — art. carpometacarpea; 5 — lig. metacarpea interossea; 7 — lig. collaterale carpi ulnare; 8 — discus articularis.

томонида жойлашган. Ён томонда иккита бойлам бўлиб, булардан бири бўлмиш ёнлама кафт-билак бойлами (lig.collaterale carpiradiale) билак суягининг бигизсимон ўсиғи (processus styloideus) дан бошланиб, қайиқсимон суякка (os scaphoideum), қисман катта кўп бурчакли суякка (os trapezium) ёпишади. Иккинчи бойлам — кафт-тирсак ёнлама бойлами (lig.collaterale carpi ulnare) тирсак суягининг бигизсимон ўсиғидан бошланиб, уч қиррали суяк (os triquetrum) ва қисман нўхатсимон суякка ёпишади.

Кафт томондаги бойлам (lig.radiocarpeum volare) билак суягининг бигизсимон ўсиғидан ва шу суяк бўғим юзасининг олд четидан бошланиб, пастга ва медиал томонга қия тушади-да, биринчи қатордаги кафт усти суякларига ва бошчали суякка (os capitatum) тарқалиб ёпишади. Шунингдек, иккинчи бойлам (lig.radiocarpeum dorsale) панжанинг орқа томонида туради.

2. **Art.mediocarpea** устки қатордаги учта суяк (бунга мускул пайидан ҳосил бўлувчи сесамасимон суяк кирмайди), билан иккинчи қатордаги тўртта кафт усти суяклари ўртасида ҳосил бўлади. Иккинчи қатордаги суяклар ҳам бир-бири билан кафт усти суяклари орасидаги бойламлар (lig.intercarpea) воситасида қўшилган. Лекин бу бойламлар у қадар таранг тортилмагани (калта бўлмагани) сабабли суяклар бир-бирига унча яқин келмайди. Шу сабабли, суяклар орасида колган масофа (бўшлиқ) юқоридаги (биринчи ва иккинчи қатор суяклар ўртасидаги) бўғим бўшлиғи билан туташади.

Кафт устининг кўрсатиб ўтилган икки бўғими мустақил равишда ўз бўғим капсулаларига эга ва бир нечта майда (калта) бойламлар

воситасида мустаҳкамланади. Lig.intercarpea palmaria ва lig.intercarpea dorsalia деб аталувчи бойламлар кўндалангига ва қийиғига кафт усти суякларининг биридан иккинчисига тортилган бўлиб, ўша иккита қўшилувчи суякларнинг юми билан аталади. Булардан ташқари, кафт томондаги яна бир бойлам борки, у бошли суяк (os capitatum) дан бошланиб, шуъла сингари қўшни суякларга бўлиниб кетгани учун кафт устининг шуъласимон бойлами (lig.carpi radiatum) деб аталади.

Нўхатсимон суяк уч қиррали суяк билан бирлашиб, алоҳида кичик бўғим (art.ossis piriformis) ни ҳосил қилади. Бу бўғимнинг ҳам ўзига мос капсуласи бўлиб, у шу иккита суяк бўғим юзаларининг чегарасига ёпишган. Нўхатсимон суякдан бошланувчи икки бойламнинг бири (ҳақиқий бойлам) илмоқли суякка ёпишгани учун lig.piso hamatum деб аталади, иккинчиси эса III, IV ва V кафт суякларининг проксимал учларига ёпишади ва lig.pisometacarpeum деб аталади; лекин бу аслида бойлам эмас, балки панжани букувчи тирсак мускули (m.flexor carpi ulnaris) пайининг давомидир. Сесамасимон суяк шу мускул пайи ичида пайдо бўлгани учун пайнинг бу пастки қисми ажралиб қолади ва бойлам деб аталади.

Билак суяги билан кафт усти суяклари ўртасидаги ҳаракатлар ўзаро кесишган икки ўқ атрофида, яъни фронтал ва сагиттал ўқлар атрофида содир бўлади. Кафт усти суяклари ичида бошли суяк бошқа суякларга нисбатан марказий ҳолатда (ўртада) тургани туфайли бу икки ўқ (айниқса сагиттал ўқ) шу суякнинг бошидан ўтади. Демак, кўндаланг ўқ атрофида панжанинг букилиши — flexio (60—70° га) ва ёзилиши — extensio (45° га) юз берса, сагиттал ўқ атрофида икки ён томонга ҳаракат, яъни тана томонга — adductio (35—40° га) ва ташқи томонга abdyctio (20° га) ҳаракат содир бўлади. Бундан ташқари, бўғимлар устма-уст жойлашганлиги туфайли чегараланган айланма ҳаракат (circumductio) ҳам юз беради, яъни панжанинг (бармоқларнинг) учи ўз доираси атрофида айланиб келади.

3. **Articulationes carpometacarpea** кафт усти ва кафт суяклари ўртасидаги бўғимлар, иккинчи қатордаги устки (проксимал) учлари ўртасида ҳосил бўлади.

Бош бармоқнинг кафт суяги билан катта кўп бурчакли суяк ўртасидаги бўғим мустақил бўлиб, кенг бўғим капсуласи бор. Бўғимнинг шакли эгарсимон, шу сабабли иккита кесишган ўқ атрофида икки томонлама эркин ҳаракат қила олади, яъни бош бармоқ битта ўқ атрофида ўзининг ён томони билан иккинчи (кўрсаткич) бармоққа яқинлашиш (adductio), узоқлашиш (abductio) хусусиятига эга, иккинчи ўқ атрофида бурилганда эса у бошқа бармоқларга ўзининг кафт томони билан қарама-қарши (oppositio) келади (яқинлашади). Бундай ҳаракат катта аҳамиятга (меҳнат қилишда) эга.

Қолган тўртта бармоқнинг кафт суяклари билан кафт усти суяклари ўртасидаги бўғимларнинг ҳаракати жуда ҳам чегараланганлиги туфайли уларни кам ҳаракат бўғимлар гуруҳига киритилади. Улар кафт (олд) томондан ва орқа томондан lig.carpometacarpeae palmaria ва lig.carpometacarpeae dorsalia деб аталувчи бойламлар воситасида мустаҳкамланган. Бу бойламлар таранг тортилгани сабабли бўғим

ҳаракати анча чегараланган, фақат жимжилоқ бўғимида ҳаракат бошқаларига нисбатан эркинроқ, чунки V кафт суяги устки учининг шакли ҳам деярли эгарсимон.

Тўртта бармоқ (II — V) кафт суякларининг устки учлари кенгайиб бир-бирига яқинлашгани туфайли, улар ўртасида суякларараро бўғимлар (art.intermetacarpea) ҳосил бўлади. Бу бўғимлар суяклар асосининг оралиғидаги бойламлар (lig.basium interossea) деб аталувчи ингичка толалар билан ичкаридан ва сиртдан кўндалангига ўтувчи lig.basium palmaria, lig.basium dorsalia деб аталувчи бойламлар билан кафт ҳамда орқа томондан мустаҳкамланган. Articulatio carpometocarpea II, III, IV, V ларнинг ҳаммаси битта бўғим халтаси билан ўралган. Шу сабабли уларнинг бўғим бўшлиқлари ҳам туташиб кетган. Бу умумий бўшлиқ ўз навбатида суякларараро бўғимнинг бўшлиқлари билан ҳам туташган (74- расм).

4. **Articulationes metacarpophalangea** деб аталувчи кафт суяклари билан бармоқ суяклари ўртасидаги бўғимни эллипс шаклидаги бўғимлар гуруҳига киритса бўлади. Бу бўғимлар кафт суягининг дистал учидаги бошчаси билан биринчи қатордаги бармоқ суяклари (фалангалар) нинг устки учлари чуқурчасининг қўшилишидан ҳосил бўлади. Бўғим халтаси кенг бўлиб, унинг кафт томони фиброз тоғай аралашиши ҳисобига бир оз қалинлашади, бу қўшимча бойлам деб аталади. Бўғим халтаси кенг бўлгани туфайли ҳаракати ҳам эркин. Икки ён томондаги, кафт суягидан бошланиб, бармоқ суягига ёпишган боғламлар (lig.collateralia) бу бўғимни мустаҳкамлаб туради. Бўғим халтасининг кафт томонидаги қалинлашган қисми остида I, II, III, IV кафт суякларининг бошчалари оралиғида яна битта кўндаланг бойлам бўлиб, у lig.palmare деб аталади. Бўғим халтаси кенг бўлгани учун ҳаракат эркин бўлади. Икки ён томондаги, кафт суягидан бошланиб, бармоқ суягига ёпишган lig.collateralia деб аталувчи бойламлар бу бўғимни мустаҳкамлаб туради. Бўғим халтасининг кафт томондаги қалинлашган қисми остида I, II, III, V кафт суякларининг бошчалари оралиғида яна бир неча кўндаланг бойламлар (lig.metacarpea transversa profundus) бўлиб, улар суякларнинг бошчаларини текис тутиб туради. Бу бўғимда ҳаракат икки ўқ атрофида (букилиш ва ёзилиш) юз берса, сагиттал ўқ атрофида бармоқлар букилмаган ҳолда бир-бирига (тўғрироғи, II, IV, V бармоқлар III бармоққа) яқинлашади ва узоқлашади. Лекин бармоқлар букилган пайтда, ён томонга ҳаракат мумкин бўлмай қолади, чунки ён томондаги бойламлар (ligamenta collateralia) таранглашиб, ҳаракат қилишга халақит беради.

5. **Articulationis interphalangeae** — бармоқ суяклари (фалангалар) ўртасидаги бўғимлар — ғалтак шаклидаги бўғимлар гуруҳига киради. Бўғим II, III, IV, V бармоқлардаги биринчи ва иккинчи фалангаларнинг пастки ғалтаксимон юзалари билан ҳар учала фаланганинг устки бўғим чуқурчалари ўртасида, бош бармоқда эса биринчи ва иккинчи фалангалар ўртасида ҳосил бўлади.

Бу бўғимларнинг ҳам халтаси кенг бўлиб, атрофдан учта бойлам билан мустаҳкамланади. Бойламларнинг иккитаси (ҳар қайси бўғимда) икки ён томонда қўшилувчи фалангалар ўртасида тортилганлиги

туфайли lig.collateralia деб аталади, учинчиси эса (қўшимча бойлам) кафт томонда туради. Бу сўнгги бойлам аслида бўғим халтасининг қалинлашган бир қисми холос. Бармоқ бўғимларида фақат кўндаланг ўқ атрофида ҳаракат (букилиш ва ёзилиш) содир бўлади.

ОЁҚ СУЯКЛАРИНИНГ БИРЛАШИШИ

ЧАНОҚ СУЯКЛАРИНИНГ БИРЛАШИШИ

Маълумки, чаноқ (pelvis) ни ҳосил қилишда учта суяк қатнашади: икки ён ва олд томондан чаноқ суяклари (os coxae) орқа томондан думғаза (sacrum) ва дум (os coccygis) суяги. Бинобарин, бу суяклар ўзаро бўғимлар ҳосил қилиб қўшилади ва бўғимларга алоқадор ёки алоқаси бўлмаган бойламлар воситасида мустаҳкамланади.

Бўғимлар, бирлашмалар ва уларнинг бойламлари. 1. Думғаза ва чаноқ суякларидаги қулоқсимон юзаларнинг бир-бири билан қўшилишидан думғаза-ёнбош бўғими (art.sacroiliaca) ҳосил бўлади. Қулоқсимон юзалар толали тоғай билан қопланган бўлиб, ҳар жиҳатдан бир-бирига мослашган. Суякларнинг қўшиладиган қисмлари (юзалари) ҳар икки томонда ҳам бир текис — ясси бўлади, шу сабабли бу бўғимни ясси бўғимлар гуруҳига киритиш мумкин. Бўғим капсуласи калта ва таранг тортилган, бўғим бўшлиғи эса жуда тор ораликдан иборат. Шунинг учун бўғим эркин ҳаракат қила олмайди. Бинобарин, бу бўғим амфиартроз (чала) бўғимлар гуруҳига киради.

Art.sacroiliaca олд ва орқа томондан бир неча бойламлар билан мустаҳкамланган. Олд томондаги бойлам lig.sacroiliacum ventrale бошқа бойламлардан ўзининг юпқалиги билан фарқ қилади (66- расм). Орқа томондаги худди шундай бойламлар lig.sacroiliaca dorsalia думғаза суягининг ташқи қирраси (crista sacralis lateralis) дан бошланиб, ёнбош суягининг устки ва пастки орқа ёнбош ўсиқларига ёпишади (67- расм).

Булардан ташқари, думғаза суяги билан ёнбош суяк қулоқсимон юзаларининг орқасидаги ғадир-будур қисмлари (tuberotas sacralis) оралиғидаги масофани суякларараро бойлам (lig.sacroiliacum interosseum) тўлдиради.

Думғаза ёнбош бўғимига тааллуқли бу бойламлар жуда пишиқ ва мустаҳкам ёпишган.

2. Олд томондан ҳам икки қов суяклари бир-бири билан қўшилиб, ярим (чала) бўғим ҳосил қилади. Symphysis pubica деб аталадиган бу бирлашма қов суякларининг бўғим юзалари (facies symphisialis) ўртасида ҳосил бўлади. Бу юзалар бир-бирига тақалмаган ва ўртадаги ораликни тоғай пластинка (discus interpubicus) тўлдириб туради. Демак, тоғай бу жойда иккала суякни бирлаштирадиган восита ҳисобланади. Бу пластинканинг суякларга яқин қисми гиалин (шишасимон) тоғайдан, ўртаси эса толали тоғайдан тузилган. Аёлларда қалинроқ, эркакларда юпқароқ бўлган бу тоғай пластинканинг орасида торгина бўшлиқ (cavum symphisiosis) бор.

Қов суякларини ташқи ва ички томондан қоплаган пардалар

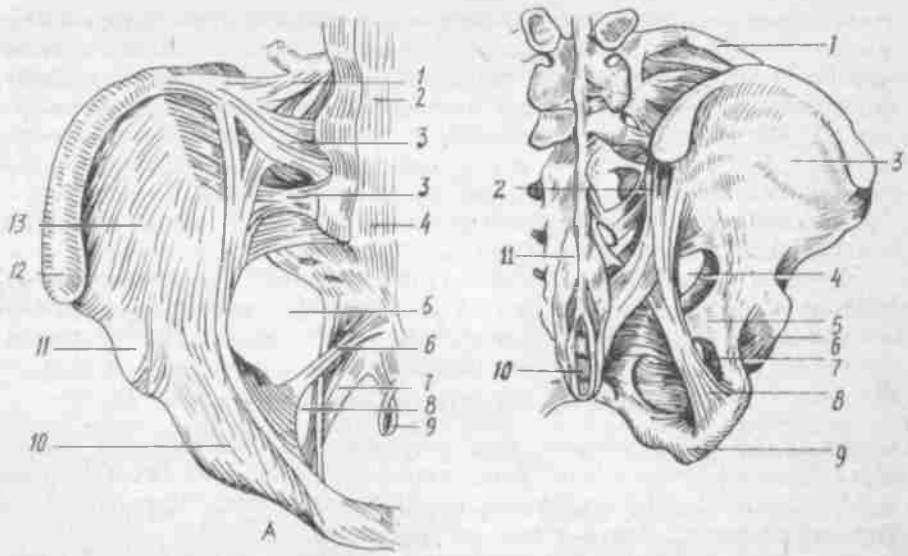

66-расм. Чаноқ бойламлари (олд томондан кўриниши).

1 — lig. iliofemorale; 2 — lig. longitudinale anterius; 3 — lig. sacroiliaca ventralia; 4 — promontorium; 5 — for. ischiadicum majus; 6 — lig. sacrospinale; 7 — lig. sacrotuberale; 8 — for. ischiadicum minus; 9 — lig. sacrococcygeum anterius; 10 — eminentia iliopubica; 11 — spina iliaca anterior inferior; 12 — spina iliaca anterior superior; 13 — fossa iliaca.

67-расм. Чаноқ бойламлари (орқа томондан кўриниши).

1 — lig. iliolumbale; 2 — lig. sacroiliaca dorsalia; 3 — ala ossis ilium; 4 — for. ischiadicum majus; 5 — lig. sacrospinale; 6 — acetabulum; 7 — for. ischiadicum minus; 8 — lig. sacrotuberale; 9 — tuber ischiadicum; 10 — os coccygis; 11 — lig. suprospinale.

симфизни ҳам қоплайди. Бир суякдан иккинчи суякка ўтадиган бу парданинг бирлашма усти ва остидаги қисмлари бирмунча қалинлашиб, бойлам тусини олади. Шунинг учун уларнинг бири устки қов бойлами (lig.pubicum superius), иккинчиси эса қов равоғининг бойлами (lig.arcuatum pubis) деб аталади.

Чаноқни ҳосил қиладиган суяклар ўртасида бўғим ёки бирлашмаларга алоқаси бўлмаган бир неча бойлам ва пардалар ҳам бор.

Қов суяги билан қуймич суягининг устки ва остки шохлари ўртасидаги ёпилувчи тешик (foramen obturatum) ни фиброз тўқимасидан тузилган парда (membrana obturatorius) беркитади. Бу парда ёпилувчи тешикнинг орқа ва пастки қирғоқларидан бошланади ҳамда қов суягининг устки шохи қирғоғига келганда икки вараққа ажралиб, шу жойдаги ёпилувчи эгат (sulcus obturatorius) нинг икки четига ёпишади. Натижада шу номдаги канал — canalis obturatorius ҳосил бўлади.

Бешинчи бел умуртқасининг кўндаланг ўсиғи асосидан бошланган ёнбош-бел бойлами (lig.iliolumbale) ёнбош суяги қиррасининг орқа қисмига ёпишади.

Бўғимлардан узоқда, чаноқ суяги билан думғаза суяги ўртасида

иккита катта ва пишиқ бойлам тортилган. Булардан бири lig.sacrotuberale деб аталади, унинг толалари думғаза суяги ташқи четининг деярли ҳаммасидан бошланиб, пастки ва ташқи томонга қиялаб тушиб, қуймич дўнгининг орқа медиал юзасига ёпишади. Натижада бу бойлам билан кичик қуймич ўймаси (incisura ischiadica minor) ўртасида кичик қуймич тешиги (foramen ischiadicum minus) ҳосил бўлади. Lig.sacrospinale деб аталадиган бойлам билан чаноқ суягидаги катта қуймич ўймаси (incisura ischiadica major) ўртасида эса катта қуймич тешиги (foramen ischiadicum major) ҳосил бўлади.

Думғаза суяги билан дум суяги ўзаро lig.sacrococcygeum ventrale ва lig.sacrococcygeum dorsale деб аталадиган бойламлар воситасида бирлашади. Бу бойламлар бир суякнинг олд ва орқа юзаларидан иккинчи суякка тортилган (75, 76- расмлар).

ЧАНОҚ ҲАҚИДАГИ УМУМИЙ МАЪЛУМОТЛАР

Юқорида айтиб ўтилган учта бирлашмадан ҳосил бўлган чаноқ катта чаноқ ва кичик чаноқ (pelvis major et pelvis minor) деб аталувчи икки қисмга бўлинади. Уларни чегараловчи чизиқ (linea arcuata) ажратиб туради. Чегараловчи чизиқ икки томондаги ёнбош суякларнинг равоқсимон чизиқлари (linea arcuata), олд томондан эса қов устки қирғоғининг бир-бири билан бирлашишидан ҳосил бўлади.

Катта чаноқ икки ён томондан ёнбош суякларининг қанотлари ва орқа томондан пастки иккита бел умуртқасининг танаси билан ўралган бўлиб, олд томони суякдан холи, очиқ бўлиб, бу томонни фақат қорин девори мускулларининг пастки қисми эгаллайди. Катта чаноқ бўшлиғи қорин бўшлиғининг давоми ҳисобланади ва унда бир қанча аъзолар жойлашади.

Катта ва кичик чаноқларни ажратувчи чизиқ билан чегараланган тешик чаноқнинг устки тешиги (apertura pelvis superior) деб аталади. Дум суяги, қуймич дўмбоғи, қуймич ва қов суякларининг пастки шохлари ҳамда lig.arcuatum pubis лар билан чегараланган тешик эса кичик чаноқнинг пастки (чиқиш) тешиги (apertura pelvis inferior) деб аталади. Ана шу устки ва остки тешиклар ўртаси кичик чаноқ бўшлиғи (ёки чаноқ бўшлиғи cavum pelvis) деб аталади, унда сийдик ва таносил аъзолари, йўғон ичакнинг бир қисми (тўғри ичак) жойлашади.

Кичик чаноқнинг атроф девори бир хил катталик ва текисликда эмас. Орқа деворни думғаза ва дум суяклари ташкил қилгани туфайли узун ва кенг бўлади. Икки ён деворини ёнбош, қов ва қуймич суякларининг таналари ўзаро қўшилган соҳа, яъни қуймич косаси соҳаси ва шу атрофдаги бойламлар ташкил қилади. Энг калта девор — олд девор бўлиб, у фақат қов суяклари ва симфиздан иборат.

Чаноқнинг шакли ва катта-кичиклиги тегишли ўлчамлар ёрдамида аниқланади[1]. Катта чаноқнинг олд томони очиқ бўлади, шу сабабли унинг фақат кўндаланг масофаларинигина ўлчаш мумкин. Кўндаланг масофа уч жойдан ўлчанади:

[1] Чаноқ ўлчамлари кўпроқ туғиш жараёнида аҳамиятга эга, шу сабабли ҳамма ўлчамлар аёллар чаноғига нисбатан берилади.

1) икки ёнбош суягининг олд устки ўсиқлари оралиғи (distantio spinarum) 25—27 см.

2) икки ёнбош суягининг устки қирралари оралиғи (distantio cristarum) 28—29 см.

3) икки сон суягининг катта кўстлари оралиғи (distantio trachanterica) 30—32 см.

Кичик чаноқнинг кириш ва чиқиш тешиклари ҳамда бўшлиғи ўлчовларини билиш учун уларни уч томонлама, яъни олдиндан орқага томон (diametr recta), кўндалангига (diametr transversa) ва қийиғига (diametr obliqua) ўлчанади.

Булардан ташқари, бир томондаги ёнбош суягининг олд ва орқадаги устки ўсиқлари spina iliaca anterior superior ва spina iliaca posterior superior оралиғи ҳам ўлчанади. Бу оралиқ 14,5—15 см га тўғри келади.

Шуни ҳам айтиб ўтиш керакки, кичик чаноқнинг олд-орқа ўлчамини ўлчашда олд томондаги учта нуқта эътиборга олинади, орқа томонда эса ўлчов нуқтаси ўзгармайди (бу масофа conjugata деб аталади).

Масалан: 1) охирги бел умуртқаси билан думғаза суяги оралиғи (promontorium) дан симфизнинг устки четига қадар бўлган масофа анатомик конъюгата (conjugata anatomica) деб аталиб, 11 см га боради;

2) promontorium дан симфизнинг ички томонга кўпроқ бўртиб чиққан жойига қадар бўлган масофа гинекологик конъюгата (conjugata ginecologica) деб аталади ва ўрта ҳисобда 10,5 см келади:

3) promontorium дан симфизнинг пастки қирғоғига қадар бўлган масофа қийшиқ (диагонал) конъюгата (conjugata diagonalis) деб аталади ва у 12—13 см келади.

Чаноқнинг кириш қисмидаги ва чиқиш қисмидаги ҳар бир тўғри диаметр (diametr recta) нинг ўртасида бир-бирига қўшиладиган нуқтадан, яъни чаноқ бўшлиғининг қоқ ўртасидан узунасига ўтган чизиқ — чаноқ ўқи деб аталади. Аёлларда чаноқ бўшлиғи туғруқ йўли (канали) ҳисобланган учун, бу ўқ туғруқ жараёнида йўналтирувчи, етакчи роль ўйнайди.

Одам чаноғи ҳайвонлар чаноғига нисбатан калта ва кенг, чунки одамнинг аста-секин икки оёқда юришга ўтиб, тик ҳолат олиши натижасида қорин бўшлиғидаги аъзоларнинг оғирлиги қисман чаноққа тушган. Тўрт оёқлаб юрувчиларда эса чаноққа ҳеч қандай оғирлик тушмайди, шунинг учун ҳам уларда чаноқ бирмунча тор ва узун бўлади.

Шакл ва ўлчовлари жиҳатидан аёлларнинг чаноқлари эркакларникидан анча фарқ қилади. Бундай жинсий тафовут айниқса балоғатга етгандан сўнг яққол билина бошлайди. Бу тафовутлар қуйидагилардир:

1. Аёлларнинг чаноғи эркакларникига нисбатан калта ва кенг, чаноқ суяклари эса анча юпқа ва текис бўлади.

2. Икки ёнбош суяклари (айниқса уларнинг қанотлари) аёлларда

---

[1] Бу маълумотлар И. И. Яковлевникидир (1953). Қийшиқ ўлчам чаноқнинг фақат кириш қисмига хос.

Аёллар ва эркаклар чаноғи ўлчамлари

Кичик чаноқ ўлчанадиган жойлар	Ўлчамлар (см)					
	тўғриси		кўндаланги		қийиғи	
	аёл	эркак	аёл	эркак	аёл	эркак
Чаноққа кириш тешиги	11,0	10,5	13,5	12,5	13,0	12,0
Чаноқ бўшлиғининг энг кенг қисми	12,5	11,0	12,5	11,0	—	—
Чаноқ бўшлиғининг энг тор қисми	11,5	9,5	10,5	8,0	—	—
Чаноқдаги чиқиш тешиги	9,5	7,5	11,0	8,0	—	—

ташқарига ётиқроқ туради, эркакларда эса бирмунча тик ҳолатда бўлади.

3. Аёллар чаноғининг кириш қисми олдиндан орқага томон сиқиқроқ (яъни кириш тешиги кўндаланг овал шаклида) бўлади, эркакларники эса икки ён томондан сиқиқ овал шаклда. Шунга қарамай, эркакларда аёллардагига нисбатан чаноқ ичига кўпроқ туртиб чиққан.

4. Чаноқнинг чиқиш тешиги аёлларда эркакларникига нисбатан анча кенг. У дум суяги ич томонининг у қадар букилмаганлиги ҳамда қуймич дўнгларининг ташқарига қараб ўгирилиши (тарвақайлаши) ҳисобига кенгайган.

5. Қов суяклари қўшилган жой (симфиз) нинг остида ҳосил бўлган бурчак аёлларда кенг бўлиб, равоққа ўхшайди, эркакларда ўткир бурчак шаклида бўлади. (Аёллар чаноғи чиқиш қисмининг кенг бўлиш сабабларидан бири ана шу).

6. Чаноқнинг тузилиши ва шаклидаги юқорида айтиб ўтилган тафовут назарда тутиладиган бўлса, эркакларнинг тор ва узун чаноқ бўшлиғи худди воронка шаклини эслатади, аёлларда эса кўпроқ цилиндрга ўхшаб кетади.

Ўз-ўзидан маълумки, аёллар билан эркаклар чаноғининг тузилиши ва шакли ўртасидаги бундай яққол тафовутлар туғиш жараёни билан боғлиқдир. Аёллар чаноғи шу муҳим жараёнга мослашган.

ЧАНОҚ (ЧАНОҚ-СОН) БЎҒИМИ

Чанок-сон бўғими (articulatio coxae) чаноқ суягидаги қуймич косаси (acetabulum) билан сон суягининг боши (caput femoris)

1 Бу жадвалдаги маълумотлар И. И. Яковлев ва В. Н. Тонковдан олинди

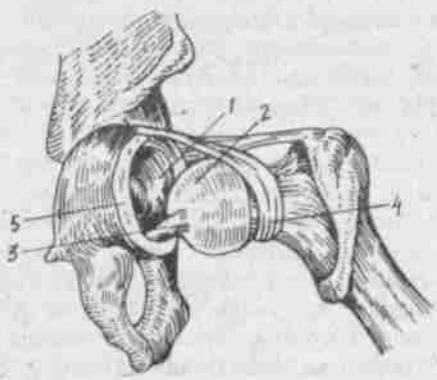

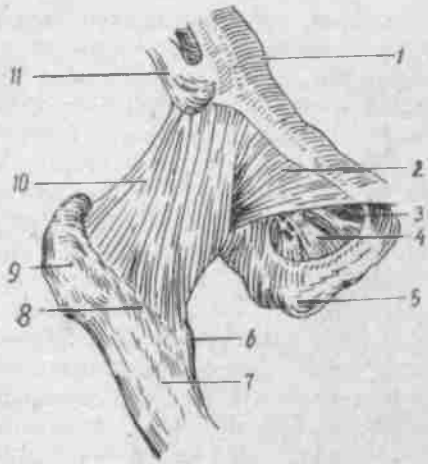

68-расм. Ўнг чаноқ-сон бўғимининг бойламлари (олд томондан кўриниши)

1 — eminentia iliopubica; 2 — lig. pubocapsulare; 3 — canalis obturatorius; 4 — membrana obturatoria; 5 — tuber ischiadicum; 6 — trochanter minor; 7 — corpus femoris; 8 — linea intertrochanterica; 9 — trochanter major; 10 — lig. iliofemorale; 11 — spina iliaca anterior inferior.

69-расм. Чаноқ-сон бўғимининг кайсула ичи бойлами.

1 — acetabulum; 2 — caput femoris; 3 — lig. capitis femoris; 4 — zona orbicularis; 5 — labrum acetabulare.

бирлашишидан вужудга келади (68- расм). Чақалоқларда бу бўғимда тўртта суяк иштирок этади, дейиш мумкин, чунки уларда чаноқ суягининг учта бўлаги (os ischii, os pubis, os ilium) қуймич чуқурида туташиб туради, бироқ ҳали бир-бири билан битишмаган бўлади.

Маълумки, қуймич косасининг чуқурчаси каттагина бўлиб, сон суягининг юмалоқ (шарсимон) боши бу чуқурликда кўмилиб кетади. Шунга қарамай, қуймич косасининг атрофида фиброз тоғайдан тузилган ҳалқа лаб (labrum acetabulare) бўлади. Бу ҳалқанинг ташқи (эркин) четй бўғим ичига томон бир оз торайган бўлгани учун сон суягининг бошини қисиб ушлаб туради. Бу ҳалқа қуймич косасининг пастки четидаги ўйма incisura acetabuli) ни тўлдиради ва қуймич косасининг кўндаланг бойлами (lig.transversum accetabuli) деб аталади. Чаноқ-сон бўғими ичида бу кўндаланг бойламдан ташқари яна битта бойлам бор. У қуймич косаси ўртасидаги чуқур (fossa acetabuli) устига тортилган сийрак тўқимали пардадан ва кўндаланг бойламдан бошланади; у сон суягининг бошидаги чуқурча (fovea capitis) га ёпишгани учун lig.capitis femoris деб аталади (69- расм). Бу бойлам синовиал парда билан ўралган.

Чаноқ-сон бўғимининг ўзига хос хусусияти шундан иборатки, lig.capitis femoris орқали чаноқ томондан сон суягининг бошига артерия ўтади ва уни озиқлантиради. Бошқа бўғимларда артерия ўтиши учун восита бўлувчи бойлам йўқ.

Чаноқ-сон бўғимининг капсуласи сон суягининг олд томонидан кўстлараро чизиқ бўйлаб ўтиб, орқадан эса кўстлараро қиррадан

бошланиб, қуймич косаси четининг ташқи айланасига ёпишади. Капсуланинг бундай эркин ва катта жой олиши натижасида сон суягининг боши, буйни ҳамда қуймич косаси четидаги тоғай ҳалқа халта ичида қолади. Лекин ҳалқа қуймич ўймаси соҳасида бўғим капсуласи билан бирикиб (битишиб) кетади.

Чаноқ-сон бўғими халтанинг сиртидан тўртта бойлам воситасида мустаҳкамланади: 1) ёнбош-сон бойлами (lig.iliofemorale) бўғимнинг энг бақувват ва катта бойламидир. У бўғимнинг олд томонида бўлиб, пастки ёнбош ўсиғи (spina iliaca anterior inferior) нинг пастки соҳаларидан бошланиб, кўстлараро чизиққа (linea inter trochanterica) келиб ёпишади; 2) қуймич-соң бойлами (lig. ischiofemorale) орқа томондан, қуймич суягининг бўғимга яқин қисмидан бошланиб юқори ва ён томонга кўтарилади, йўл-йўлакай бўғим халтаси билан чатишади, сунгра катта кўстга бориб ёпишади; 3) қов-сон бойлами (lig.pubofemorale) бойламлар ичида бирмунча кичикроғи бўлиб, ички (медиал) томонидан, яъни қов суяги устки шохининг асосидан кичик кўстга тортилган; 4) юқорида айтилган учта бойламнинг тагида сон суяги буйнини айланасига ўраб олган zona orbicularis деб аталувчи яна бир бойлам бўлиб, у пастки олд ёнбош ўсиқдан пастки соҳага ёпишади. Бу бойламнинг толалари ўз устидаги учта бойлам толалари билан чатишиб кетганида алоҳида ажратиб бўлмайди.

Чаноқ-сон бўғимининг ҳар икки суякдаги юзалари гиалин тоғай билан копланган, фақат қуймич чуқури бундан мустаснодир. У тузилиши жиҳатдан шарсимон бўғимлар гуруҳига кирса ҳам ҳаракати елка бўғиминики сингари эркин эмас, бирмунча чегараланган. Бойламларнинг кўплиги ва сон суягининг буйин узунлиги эркин ҳаракатга йўл бермайди. Бу бўғимда ҳаракат асосан уч томонлама бўлади: 1) фронтал ўқ атрофида сон букилади ва ёзилади; 2) сагиттал ўқ атрофида сонлар бир-биридан узоқлашади (70—75° атрофида) ва якинлашади; 3) вертикал (тикка) ўқ атрофида сон ташқарига ва ичкарига буралади (40—60° атрофида). Булардан ташқари, соннинг пастки учи ўз доираси атрофида айланиши ҳам мумкин (circumductio).

Шуни ҳам айтиб ўтиш керакки, бўғим капсуласи орқа томондан сон суягининг буйнига ёпишмаганлиги туфайли соннинг букилиши жуда эркин ва енгил (118—120°), лекин унинг ёзилиши анча чегараланган (19°), чунки тарангланувчи ёнбош-сон бойлами бунга йўл қуймайди.

Бўғим капсуласининг ташқи томонидаги учта асосий бойлам (ligg.iliofemorale, isciofemorale, pubofemorale) юқорида айтилган учта асосий ҳаракатга мослашиб жойлашган, яъни уларнинг ҳар бири ўзига нисбатан қарама-қарши томонга бўлаётган ортиқча ҳаракатга йўл қуймайди.

Чаноқ-сон бўғими атрофида жуда кўп ва кучли мускуллар бўлгани учун бойламлар ҳаракат вақтида унча қаттиқ таранглашмайди (бунга мускуллар йўл қуймайди).

ТИЗЗА БЎҒИМИ

Одам гавдасидаги барча бўғимлар ичида энг каттаси ва тузилиш жиҳатидан мураккаби бўлмиш тизза бўғими (art.genus) учта суякнинг,

70-расм. Тизза бўғими бойламлари.

1 — lig. cruciatum; posterius; 2 — lig. cruciatum anterius; 3 — lig. tranversum genus; 4 — meniscus medialis; 5 — lig. patellae; 6 — facies articularis; 7 — membrana interossea cruris; 8 — caput fibulae; 9 — lig. capitis fibulae; 10 — tendo m. bicipitis femoris; 11 — meniscus lateralis; 12 — lig. collaterale fibulare.



яъни сон суяги, катта болдир суяги ва тизза қопқоғи орасида ҳосил бўлади.

Сон суягининг эллипснинг бир қисмига ўхшаш бўлган пастки бўғим юзаси икки қисмдан иборат. Салгина ботиқ ва ўртасидан олдиндан орқага томон ўтган арикча билан ички (кичик) ва ташқи (катта) бўлакларга ажралган бўғим юзаси тизза қопқоғи билан бирлашишга мослашган. Patella нинг бўғим юзаси эса шунга яраша ўртаси бўртиб чиққан тепачадан иборат (70- расм).

Бўғим юзасининг қолган қисми ички ва ташқи дўнглар бўйлаб орқа томонга давом этган ва анчагина юмалоқланган. Шунинг учун ҳам сон суягидаги бу бўғим юзаси катта болдир суягининг устки учидаги бўғим юзасига мос келмайди, чунки бу сўнгги юза унчалик чуқур бўлмай, деярли текис. Икки суяк ўртасидаги бу етишмовчиликни толали тоғайдан тузилган махсус ярим ой шаклидаги пластинкалар (менисклар, menisci) бартараф этади, менисклар воситасида суякларнинг бўғим юзалари бир-бирига мослашади (конгруэнтлашади). Бундай менисклар бўғимда иккита бўлиб, бири ички томонда (meniscus medialis) ва бошқаси ташқи томонда (meniscus lateralis) туради. Ярим ой шаклидаги бу менискларнинг ташқи четлари қалин бўлиб, бўғим халтаси билан битишиб кетади, юпқа ва ўткир киргокка айланган ички четлари эса эркин туради. Уларнинг учлари олд ва орқа томондан дўнгларараро тепаликка (eminentia intercondylaris га) калтагина бойламлар билан ёпишган. Менисклар ўртасидаги кемтик олд томонидан менискларнинг биридан иккинчисига тортилган кўндаланг тизза бойлами (lig.transversum ganus) воситасида тўлдирилган бўлиб, бу бойлам ўз навбатида менискларни ҳам ушлаб туради.

Суякларнинг гиалин тоғай билан қопланган бўғим юзалари гоятда

кенг бўлгани туфайли бўғим халтаси ҳам кенг ва эркин тортилган. Бўғим халтаси катта болдир суягида ва тизза қопқоғида тоғай билан қопланган бўғим юзаларининг чегарасига ёпишган сон суягида эса бўғим юзаси чегарасидан бирмунча ўтиб (айниқса олд томонда) ёпишган. Халтанинг орқа қисми юпқалашган бўлиб, қон томирлар ўтадиган тешиклари бор. Capsula articularis тизза қопқоғининг тепасида жуда кенг қўшимча халта (чўнтак) bursa (ёки recessus) ҳосил қилади. Бу бўшлиқ сон суяги билан тўрт бошли мускул орасидан анчагина юқорига давом этади, деярли ҳамиша тизза бўғими бўшлиғи билан туташган бўлади.

Тизза бўғими халтанинг ичида ва сиртида жойлашган бир нечта кучли бойламлар воситасида мустаҳкамланади. Халтанинг ичида юқорида айтилган кўндаланг бойлам (lig.transversus genus) дан ташқари яна иккита жуда пишиқ бойламлар бор. Булар олдиндан орқага томон бир-бири билан кесишганлиги туфайли кесишган бойламлар деб аталади. Бойламларнинг олдингиси (lig.cruciatum anterius) сон суяги ташқи дўнгининг ички юзасидан бошланиб болдир суяги дўнглари оралиғининг олдинги соҳаси (arae.intercondylaris tibiae) га келиб ёпишади. Орқадаги бойлам (lig.cruciatum posterius) эса, аксинча, сон суяги ички (медиал) дўнгининг ички юзасидан бошланиб, болдир суяги дўнглари оралиғининг орқа соҳасига бориб ёпишади.

Тизза бўғимининг ўзига хос хусусияти шундаки, бўғим ичида юқорида айтилган махсус кесишма бойламлар, фиброз тоғайдан тузилган ярим ҳалқалар (менисклар) ва тизза қопқоғи устида қўшимча бўшлиқ (халта) бор.

Бўғим халтасининг ички (синовиал) қавати ташқи фиброз қаватига нисбатан анчагина кенг бўлгани туфайли бир неча жойда бурмалар вужудга келади. Шундай бурмалардан иккитаси тизза қопқоғидан пастроқда бўлиб, ўзида ёғ сақлайди. Улар шаклига кўра қанотсимон бурмалар (plica alares) деб аталади. Бу бурмаларнинг қўшилишидан битта plica synovialis infrapatelaris деб аталадиган бурма ҳосил бўлади ва у сон суяги дўнглари ўртасидаги чуқурни олд ва орқа бўлакларга ажратади, менисклар эса бўғим бўшлиғини устки ва остки қаватларга ажратади.

Тизза бўғими ташқи (сиртқи) томондан жуда пишиқ чизимчага ўхшаш юмалоқ ёнлама бойламлар воситасида (икки томондан) мустаҳкамланган. Уларнинг бири lig.collaterale tibiale деб аталиб, сон суягининг медиал дўнгидан катта болдир суягига тортилган, иккинчиси (lig collaterale fibulare) эса сон суягининг латерал дўнгидан кичик болдир суягининг бошига тортилади (70- расм). Бу бойламларнинг ички (медиал) томондагиси бўғим халтаси билан чатишган, иккинчиси эса халтадан мутлақо ажралиб туради. Ёнлама бойламлар суякларнинг икки ён томонга сурилиши ёки букилишига йўл қўймайди. Бўғимнинг орқа томонида қийшиқ тақим бойлами (lig.popliteum obliquum) ва равоқсимон тақим бойлами (lig. popliteum arcuatum) деб аталувчи яна икки бойлам бўлиб, улар бўғим халтаси билан чатишиб кетган. Уларни алоҳида ажратиб бўлмайди. Олд томонда patella нинг пастки четидан (чуққисидан) болдир суяги ғадир-будурига тортилган

йўғон ва мустаҳкам бойлам (ligamentum patella) туради. Бу бойлам аслида соннинг тўрт бошли мускулининг пайи бўлиб, кейинчалик шу пай ичида patella вужудга келиши муносабати билан мускулдан ажралиб, тизза қопқоғининг бойламига айланиб қолган. У бўғим халтасидан ёғ тўқималари билан ажралиб туради. Тўрт бошли мускул пайининг икки ён томондаги толалари эса тизза қопқоғини бўғим ҳаракати вақтида бир текисликда ушлаб туради. Бу толаларнинг усткилари сон суягининг ички ва ташқи дўнгларига, пасткилари эса катта болдир суягининг дўнгларига ёпишади. Шу туфайли уларни турган жойларига қараб retinaculum mediale ва retinaculum laterale деб аталган.

Бўғим атрофида бир нечта шиллиқ халтачалар жойлашган бўлиб, улардан баъзилари бўғим бўшлиғи билан туташган. Ана шулар ҳисобига бўғим бўшлиғи яна ҳам кенгаяди. Масалан, тизза қопқоғи яқинида учта халтача бор: 1) тизза қопқоғи билан тери ўртасидаги халтача (bursa subcutanea prepatellaris); 2) тизза қопқоғи билан фасция ўртасидаги халтача (bursa prepatellaris superficialis); 3) тизза қопқоғи бойламининг катта болдир суягига ёпишган жойидаги халтачаси (bursa infrapatellaris profunda). Лекин бу сўнгги халтача тиззадан узоқда бўлгани учун бўғим бўшлиғи билан туташмайди.

Бўғимнинг орқа томонидаги шиллиқ бўшлиқлари кўпинча шу атрофда ёпишувчи мускулларнинг пайлари остида жойлашган бўлади. Улардан бир нечтасини келтирамиз: 1) тақим мускули тагидаги халтача (bursa musculi poplitea); 2) болдир мускулларининг пайлари тагидаги халтача (bursa musculi gastrocnemii); 3) ярим пардали мускул тагидаги халтача (bursa musculi semimembranosus); 4) соннинг икки бошли мускули пайининг тагидаги халтача (bursa musculi biceps femoris) ва ҳоказо.

Тизза бўғими ғалтаксимон бўғимлар турига киради. Унда букилиш ва ёзилиш (фронтал ўқ атрофида) ҳамда ички ва ташқарига буралиш (тикка ўқ атрофида) содир бўлади. Лекин бу сўнгги ҳаракат анча чегараланган. Бўғим ичидаги кесишма бойламлар ва менисклар шундай жойлашганки, улар бўғимнинг букилишига мутлақо ҳалақит бермайди (бўғим букилганда улар бўшашади). Шунинг учун болдир орқасидаги мускуллар сон мускулларига бориб теккунга қадар тиззани эркин букиш мумкин. Лекин тизза бўғими ёзилганда менисклар сон суяги остида эзилиб, юпқалашади ва асл ҳолига келади, кесишган бойламлар таранг тортилади-да, тизза бўғимининг ёзилишини чегаралаб қўяди, яъни маълум белгиланган миқдордан ортиқ ёзилишга йўл қўймайди. Бўғимнинг ана шундай таранглашган ҳолатида болдир билан сон бир бутун тўғри оёқни ҳосил қилади ва узоқ вақт шундай қола олади.

Тизза бўғимида ён томонга букилиш рўй бермайди, чунки бўғим бунга мослашган эмас, бундан ташқари, ёнлама бойламлар бунга йўл қўймайди.

БОЛДИР СУЯКЛАРИНИНГ ЎЗАРО БИРЛАШИШИ

Катта ва кичик болдир суяклари ўзаро уч жойи билан: проксимал ва дистал учлари, ҳамда таналари билан бирлашади.

Кичик болдир суягининг юқори учи (бошчаси) даги бўғим юзаси катта болдир суягининг ташқи дўнги тагидаги махсус бўғим юзаси билан ясси бўғим ҳосил қилиб бирлашади. Деярли ҳаракатсиз бўлган бу бўғим art.tibiofibularis proximalis деб аталади. У олд ва орқа томондан ҳар икки суяк ўртасида тортилган бойламлар — lig.capitis fibuli anterior ва lig.capitis fibuli posterior воситасида мустаҳкамланган.

Суякларнинг пастки учлари қўшилишидан ҳаракатсиз бўғим вужудга келади. Бу бўғим ҳам худди юқоридаги сингари икки бойлам lig.talofibularis anterius ва lig.talofibularis posterius билан мустаҳкамланган.

Бу бойламлар ташқи тўпиқдан катта болдир суягининг учига тортилган.

Суякларнинг бир-бирига қараган томонларидаги четлари (margo interossea) ўртасида фиброз толалардан тузилган парда (membrana interossea) бўлади. Пардaнинг толалари катта болдир суягидан кичик болдир суягига томон қийиқ йўналган бўлиб, суякларaро оралиқни бутунлай тўлдиради, фақат тепа қисмида қон томирлар ўтиши учун тешиклар қолади, холос.

Суякларaро парда суякларни маълум бир текисликда ушлаб туради, бундан ташқари, болдирдаги чуқур мускуллар шу пардадан бошланади.

•

ОЁҚ ПАНЖАСИДАГИ СУЯКЛАРНИНГ БОЛДИР СУЯКЛАРИ БИЛАН ВА ЎЗАРО БИРЛАШИШИ

Икки болдир суяги (tibia, fibula) нинг пастки учларидаги бўғим юзалари билан ошиқ суягининг устки ва икки ён томондаги юзалари қўшилишидан ошиқ-болдир бўғими (art. talocruralis) ҳосил бўлади. Бунда катта болдир суягининг пастки учидаги катта бўғим юзаси ошиқ суягининг устки юзасига, болдир суякларидаги тўпиқларнинг юзалари эса ошиқнинг икки ён юзасига тўғри келади. Демак, бирлашган болдир суяклари ошиқ суягига миниб туради, чунки болдир суяклари қўшилишидан ҳосил бўлган умумий бўғим юзаси ошиқ суягининг ғалтаксимон юзаси (trochleatali) га мослашган (71—72- расмлар).

Бу бўғимнинг халтаси олд ва орқа томонда бирмунча эркин (бўш) тортилган бўлиб, ҳар учала қўшилувчи суяклар бўғим юзаларининг чети бўйлаб ёпишган. Фақат олд томонда у икки суяк (tibia ва talus) нинг бўғим юзалари қирғоғида бир-биридан бирмунча узоқлашади. Халтанинг олд ва орқа томондан эркин туриши шу томонларга қилинадиган ҳаракатни енгиллаштиради. Бўғим ичидаги бўшлиқ бошқа бўғимлар бўшлиқлари билан туташмайди.

Икки ён томондан ва қисман олд томондан бўғим қуйидаги тўртта бойлам воситасида мустаҳкамланган: 1) дельтасимон бойлам (lig.deltoideum) — тахминан учбурчак шаклида бўлиб, катта болдир суяги тўпиғи (molleolus medialis) дан бошланади ва худди елпиғич сингари ёйилиб пастга тушади-да, қайиқсимон суяк, ошиқ суяги ва товон суягига ёпишади; 2) олд ошиқ болдир бойлами (lig.talofibulare anterius) кичик болдир суяк тўпиғининг олд юзасидан бошланиб, ошиқ суягининг ташқи юзасига ёпишади; 3) товон-болдир бойлами (lig.calcaneofibula-

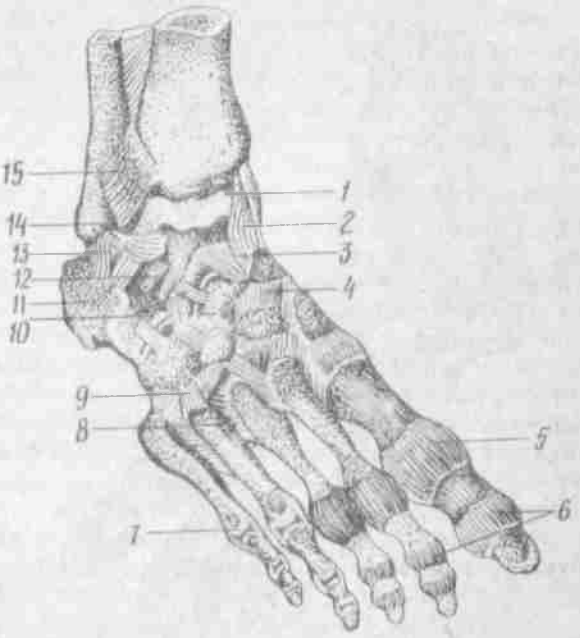

71-расм. Ўнг оёқ панжасининг бўғим ва бойламлари (кирқими).

1 — articulatio talocruralis; 2 — lig. mediale; 3 — talus; 4 — articulatio talocalcaneonavicularis; 5 — os naviculare; 6 — articulatio cuneonavicularis; 7 — os cuneiforme mediale; 8 — os cuneiforme intermedium; 9 — articulatio tarsometarsea; 10 — articulationis metatarsophalangeae; 11 — os cuneiforme laterale; 12 — os cuboideum; 13 — lig. bifurcatum; 14 — lig. talocalcaneum interosseum; 15 — articulatio subtallaris.

ге) кичик болдир тўпиғининг ташқи юзасидан бошланиб, пастга, бирмунча орқага томон боради, товон суягининг ташқи юзасига ёпишади; 4) орқа ошиқ-болдир бойлами (lig.talofibulare posterius) кичик болдир тўпиғининг орқа четидан бошланиб, ошиқ суягининг орқа ўсиғига ёпишади. Бу сўнгги бойлам аввалги учтасига нисбатан кучлироқ ва пишиқроқдир.

Ошиқ-болдир бўғими шакл жиҳатидан ғалтаксимон бўғимларга тааллуқли бўлгани учун ҳаракат фақат бир ўқ (кўндаланг ўқ) атрофида (63—66°) содир бўлади. Бу кўндаланг ўқ болдир суякларининг тўпиқлари ва ошиқ суяги ўртасидан ўтади. Панжа паст томонга букилган ҳолатда турганда уни икки ён томонга салгина ҳаракатлантириш ҳам мумкин, чунки бу ҳолатда ошиқ суягининг икки болдир суякларининг тўпиқлари орасига кирган орқа қисми тор бўлгани туфайли унча қисилмай, эркин туради.

Оёқ панжасидаги суяклар тузилиши ва бўғим юзаларининг шакллари ҳар хил бўлгани ҳамда мураккаб жойлашгани туфайли хилма-хил бўғимлар ҳосил қилади ва жуда кўп бойламлар билан мустаҳкамланади.

Оёқ панжасида қуйидаги бўғимлар ва бойламлар бор:

1. Ошиқ остидаги бўғим — art.subtalaris — ошиқ суягининг пастки томондаги орқа бўғим юзаси билан товон суягининг устки орқа бўғим юзаси қўшилишидан ҳосил бўлади. Цилиндрнинг бир бўлагини эслатувчи бу юзалар бўғим билан мустақил равишда ва эркин ўралган, капсула эса тўрт томон (олд, орқа ва икки ён томон) дан бойламлар

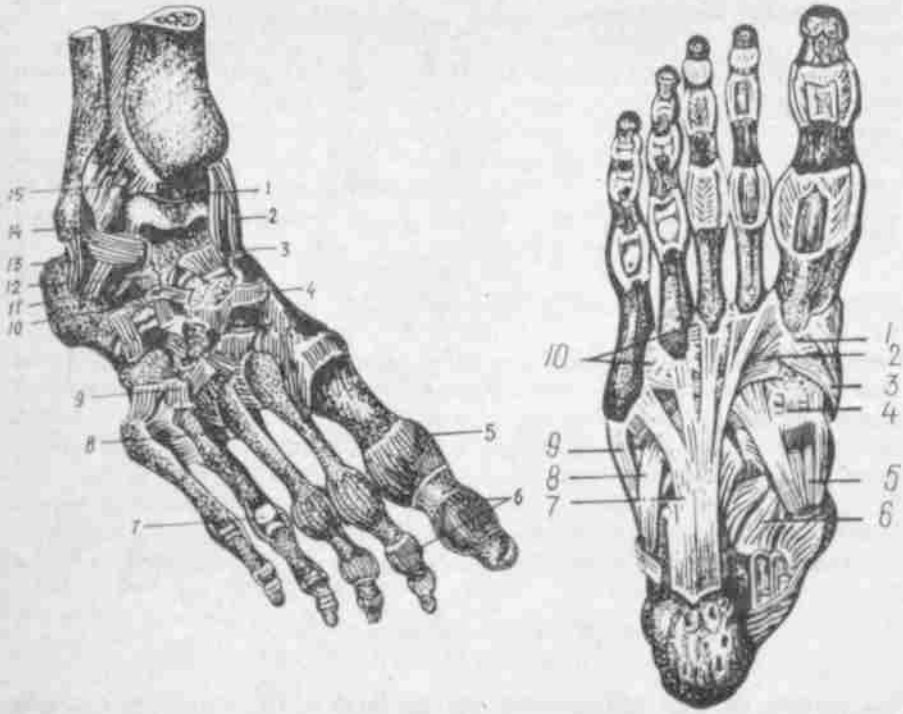

72-расм. Ўнг оёқ панжасининг бойламлари (уст томондан кўриниши).

1 — articulatio talocruralis; 2 — lig. mediale; 3 — lig. talonaviculare; 4 — ligg. cuneonavicularia dorsalia; 5 — capsula art. metatarsophalangeae; 6 — capsula art. interphalangeae; 7 — articulatio metatarsophalangea; 8 — ligg. metatarsea dorsalia; 9 — lig. tarsometatarsea dorsalis; 10 — lig. bifurcatum; 11 — lig. talocalcaneum laterale; 12 — lig. talocalcaneum interosseum; 13 — lig. calcaneofibulare; 14 — lig. talofibulare anterius; 15 — li. tibiofibulare anterius.

А-расм. Ўнг оёқ панжаси бойламлари (ост томондан кўриниши).

1 — articulatio tarsometatarsea; 2 — tendo musculi peronei longi; 3 — tendo m. tibialis anterioris; 4 — lig. cuneonavicularia plantaria; 5 — tendo m. tibialis posterioris; 6 — lig. calcaneonaviculare; 7 — lig. plantare longum; 8 — tendo m. peronei longi; 9 — tendo m. peronei brevis; 10 — lig. metatarsea plantaria.

билан мустаҳкамланган. Бу бўғимдаги чегараланган ҳаракат сагиттал ўқ атрофида бўлади.

2. Ошиқ, товон, қайиқсимон суяклар ўртасидаги бўғим (Art.talocalcaneonavicularis) — товон суягининг юзаси, ошиқ суягининг олд томонидаги остки бўғим юзаси ва боши ҳамда қайиқсимон суякнинг чуқур бўғим юзаси қўшилишидан ҳосил бўлади. Ошиқ суягининг остки юзаси унинг юмалоқланган бошидаги бўғим юзаси билан қўшилиб, шарсимон юзани ҳосил қилади.

Бўғим капсуласи ана шу айтилган учта суякларнинг бўғим юзалари четига ёпишган бўлиб, унинг ичидаги бўшлиқ қўшни бўғимларнинг бўшлиқлари билан туташмайди.

Бу бўғим сиртдан қуйидаги бойламлар билан мустаҳкамланади:

1. Ошиқ, товон суяклари оралиғидаги бойлам (lig.talocalcaneum interosseum) — икки суякнинг бир-бирига қараган юзалари ўртасидаги

эгатлар қўшилишидан ҳосил бўлган бўшлиқ — sinus tarsi ни тўлдириб, яъни бир суякнинг эгатидан иккинчи суяк эгатига тортилган бўлади.

2. Товон ва қайиқсимон суяклар ўртасидаги кафт бойлами (lig.calcaneanaviculare plantare) — товон суяги танасининг икки ён томонидан ҳамда унинг тирсак ўсиғи (sustetaculum tali) дан бошланиб, қайиқсимон суякнинг ички ва қисман остки четига ёпишади. Жуда пишиқ бу бойламнинг ошиқ суягининг боши билан қайиқсимон суяк ўртасидаги қисмига фиброз тўқимали тоғай аралашгани учун бу қисм fibrocartilago navicularis деб аталади.

3. Ошиқ ва қайиқсимон суяклар ўртасидаги орқа бойлам (lig.talonaviculare dorsalis) — панжанинг уст томонидан ошиқ суяги билан қайиқсимон суяк ўртасида тортилган.

4. Катта болдир суяги билан қайиқсимон суяк ўртасидаги бойлам (Lig.tibionaviculare). Бу бойлам аслида мазкур бўғимга тўғридан-тўғри алоқадор бўлмаса ҳам, ҳни мустаҳкамлашда бевосита иштироки бор. Бойлам катта болдир суяги тўпиғидан бошланиб, қайиқсимон суякнинг ички-тепа юзасига ёпишади.

Бўғим шарсимон бўлса ҳам, унда ҳаракат асосан сагиттал ўқ атрофида бўлади. Сагиттал ўқ товон суяги бўйлаб қайиқсимон суяк томон ўтган бўлиб, панжа шу ўқ атрофида ичкарига ва ташқарига салгина бурилади. Бундан ташқари, панжа ичкари ва ташқари томонларга айланганда, юқорига ва пастга букилганда ҳам бу бўғимда ҳаракат содир бўлади. Лекин бу ҳаракатларнинг ҳаммаси чегараланган бўлиб, бир-бирига боғлиқдир.

Шундай қилиб, ошиқ суягининг устидаги ошиқ-болдир бўғими (art.talocruralis) билан, ошиқ суяги остидаги икки бўғим (art.subtalaris, art.talocalcaneanavicularis) бирга оёқ панжаси бўғими (art.pedis) ни ташкил қилади (81-расм). Албатта, юқорида айтганимиздек, бу бўғимларнинг ҳар бири мустақил ҳаракатга эга. Лекин оёқ ҳаракати вақтида бу бўғимларнинг ҳаммаси биргаликда ишлаб, ягона бир бўғимга айланади, бунда ошиқ суяги шу бўғим ичидаги суяк мениски вазифасини ўтайди.

5. Товон-кубсимон суяк бўғими (Art.calcaneacuboidea) — товон суягининг олд томондаги юзаси билан кубсимон суякнинг орқа томонидаги бўғим юзаси ўртасида вужудга келади. Бўғимнинг ўзига хос ёпиқ халтаси бўлиб, у икки суяк бўғим юзаларининг четлари бўйлаб таранг тортилган ва икки томонда (устки ва остки томонларда) жойлашган бойламлар билан мустаҳкамланган. Бойламларнинг, айниқса пастки (кафт) томондагиси — lig.calcaneacuboideum plantare каттароқ ва кучлироқ бўлиб, узун кафт бойлами — lig.plantare longum нинг тагида жойлашган. Бу сўнгги бойлам товон суягидан бошланиб — унинг сиртки узун толалари кафт суякларининг (II дан V гача) асосига, калта (иккинчи қаватдаги) толалари эса кубсимон суякка ёпишади.

Одатда, art.calcaneacuboidea билан унинг қаторидаги иккинчи бўғим — art.talonavicularis ни биргаликда умумий битта ном билан, яъни кўндаланг кафт усти бўғими art.tarsitransversi (ёки Шопар бўғими) деб аталади. Бу икки бўғим бир-биридан сал олдинма-кейин

жойлашган: туфайли кўндаланг турган лотинча «~» ҳарфи шаклини олади.

Шопар бўғими ташқи томондан айрисимон бойлам (ligamentum bifurcatum) билан мустаҳкамланади. Бойлам товон суягининг ташқи юзасидан бошланиб, бир оз юқорига томон йўналади ва иккига бўлинади. Уларнинг бири — lig.calcaneanaviculare қайиқсимон суякнинг устки четига, иккинчиси — lig.calcaneacuboideum эса кубсимон суякнинг устки юзасига ёпишади. Бирор сабаб билан оёқ панжасининг олд қисмини шу Шопар бўғимидан ажратиш керак бўлиб қолса, айрисимон бойламни кесмасдан туриб бўғимни ажратиш қийин. Шу сабабли, айрисимон бойлам Шопар бўғимнинг калити ҳисобланади. Шакл жиҳатидан бу бўғим эгарсимонларга яқин туради, лекин бир ўқ атрофида салгина ҳаракат қилади.

6. Art.cuneocuboideonavicularis понасимон суякларнинг орқа бўғим юзалари билан қайиқсимон суякнинг олд бўғим юзаси ҳамда кубсимон суякнинг ички (медиал) томондаги бўғим юзаси бирлашишидан ҳосил бўлади. Бу бўғим бир нечта суяклар иштирокида пайдо бўлишига қарамай, умумий битта халта билан ўралган. У ҳар тарафлама бир суякдан иккинчи суякка ўтувчи ва шу суякларнинг номлари билан аталувчи кўп сонли бойламлар воситасида мустаҳкамланади. Суяклар оралиғидаги торгина бўғим бўшлиқлари бир-бири билан туташган.

Бу бўғим ярим бўғим (амфиартроз) лар гуруҳига киради, чунки унда ҳаракат жуда ҳам чегараланган дир.

7. Кафт усти ва кафт суяклари ўртасидаги бўғимлар (Art.tarsometatarseae) учта понасимон ва кубсимон суякларнинг устки (проксимал) учларидаги бўғим юзаларининг бирлашишидан ҳосил бўлади. Бу бўғимларни бирга қўшиб Лисфранк бўғими деб ҳам аталади.

Биринчи понасимон суяк билан бош бармоқнинг кафт суяги ўртасидаги бўғимнинг шакли эгарсимон бўлиб, алоҳида халта билан ўралган. Иккинчи ва учинчи понасимон суяклар ўртасидаги икки бўғим битта халта билан, қолган иккитаси — IV — V кафт суяклари билан кубсимон суяк ўртасидаги икки бўғим ҳам битта халта билан ўралган. Шундай қилиб, икки қатор суяклар оралиғидаги Лисфранк бўғими кўндалангига ёй шаклида ўртаси юқорига кўтарилган, икки чети пастга томон эгилган бўлиб, ҳаракати жуда ҳам чегараланган ва шу туфайли ярим бўғим (амфиартроз) лар гуруҳига киради. Бу бўғимларнинг ҳар бири уч томондан бойламлар билан, яъни уст томондан lig.tarsometatarsea dorsalia билан, кафт томондан lig. tersometatarsea plantarea билан ва икки ён томондан lig.tarsometatarsea interossea билан мустаҳкамланган.

Бўғим халталари ичидаги торгина бўшлиқлар кафт суякларининг ён ораликларига ҳам киради. Шунинг учун II, III, IV ва V кафт суякларининг бир-бирига қараган ён юзалари ўртасидаги бўғимларга art.intermetatarseae деб ном берилган. Бу сўнгги бўғимлар уст ва ост (кафт) томонлардан бир суякдан иккинчи суякка кўндаланг ўтувчи бойламлар ligg.metatarsea dorsalia ва art.metatarsea interossea plantaria лар ёрдамида мустаҳкамланади.

8. Кафт суяклари билан бармоқ суяклари ўртасидаги бўғимлар

(Art.metatarseophalangea) — худди қўл панжасидаги сингари кафт суякларининг бошчалари (дистал учлари) билан биринчи бармоқ суяклари (фалангалари) нинг устки (проксимал) учларидаги чуқурча бирлашишидан ҳосил бўлади. Ҳар қайси бўғимнинг капсуласи бўғим юзаларининг чети (чегараси) бўйлаб эркин тортилган ва бир неча бойламлар воситасида мустаҳкамланган. Икки ён томондаги бойламлар lig.collateralia деб, кафт томондагиси эса lig.interosseum plantare деб аталади. Бешта кафт суякларининг бошчаларини кўндалангига тортилган тўртта бойлам ушлаб туради.

Бу бўғимларда ҳаракат икки ўқ атрофида содир бўлади, яъни кўндаланг ўқ атрофида юқорига ва пастга букилса, тик (вертикал) ўқ атрофида бармоқлар узоқлашиб, яқинлашади. Бу сўнгги ҳаракатлар анчагина чегараланган. Лекин қўлга нисбатан оёқда бармоқларнинг юқорига томон букилишлари (айниқса панжанинг учи пастга қаратилган ҳолда) кучлироқ ва анча эркинроқ.

9. Бармоқ суяклари (фалангалар) ўртасидаги бўғимлар (Art.interphalangea) — оёқда ҳам худди қўлдагига ўхшайди.

Умуман оёқ панжаси бажарадиган вазифасига кўра қўл панжасидан анча фарқ қилади. Одам қўлини меҳнат қуролига айлантириб, икки оёқда юра бошлаши, яъни ҳамма оғирлиги фақат оёқларга тушиши муносабати билан оёқ панжасидаги суякларнинг шаклигина эмас, уларнинг жойлашиш тартиби ҳам ўзгарган. Масалан, қадам ташлаш вақтида гавда оғирлигини енгиллатиш ва оёқнинг ерга тегиш вақтидаги зарбни организмга сездирмаслик учун (оёқ панжасига ички (медиал) томондан қаралса) кафт суякларининг олд (пастки) учлари билан товон суягининг орқа дўнги ерга қадалиб, шу икки нукта оралиғи ердан анчагина кўтарилиб, гумбаз ҳолига киради. Ташқи (латерал) томондан қараладиган бўлса, бундай ҳолатни кўрмаймиз, чунки панжанинг ташқи чети ҳам ерга тегиб туради. Гумбазнинг ҳосил бўлишида узун кафт бойлами (lig plantare longum) билан оёқ тагидаги мускулларнинг роли жуда катта. Агар шу омиллар (бойлам ва мускуллар) бўшашса, оёқ гумбази йўқолиб, ясси панжа вужудга келади, бу эса юришни қийинлаштиради.

Оёқ гумбазининг икки жиҳатдан фойдаси бор: 1) юриш вақтида (орқада қолган оёқни олдинга ташлаш учун кўтариш пайтида) гавданинг оғирлиги ерга қадалган оёққа тушиб, гумбаз эзилади, сўнгра секин-аста бўшашиб, гавдани олдинга томон (худди рессор сингари) итариб беради, шу билан юришни енгиллаштиради; 2) оёқ панжасидаги суяклар, мускуллар, пайлар, тери ва бошқа тўқималарни эзиқлантирадиган томирлар ва уларни идора қиладиган нервларни эзилишдан (функцияларнинг бузилишидан) сақлайди. Ана шунинг учун ҳам оёқ гумбази ясси (ясси панжали) кишилар узоқ масофага юра олмайдилар (тез чарчайдилар) ва оёқ тагида санчиқ сезадилар.

БЎҒИМЛАРНИНГ РИВОЖЛАНИШИ

Одам организмидаги барча суяклар эмбрион тараққиёти даврида бир-бири билан узлуксиз (камҳаракат) усулда қўшилган бўлади.

Чунки скелет эмбрион тараққиётининг 6-ҳафталарида (ҳали суяк нуқталари ҳосил бўлмасдан), тоғайдан иборат давридаёқ бир-бири билан мезенхима тўқимаси ёрдамида бириккан бўлади. Эмбрион тараққиёти давом этар экан, бўғимларнинг ривожланиши муайян ерда қандай бирикиш ҳосил бўлишига қараб турлича кечади. Масалан, суяклар узлуксиз (кам ҳаракат) тоғай орқали бирикадиган ерларда, икки суяк орасидаги мезенхима зичлашиб тоғай тўқимасига айланади ва натижада тоғай орқали бирикиш — синхондроз ҳосил бўлади. Бўғим орқали — узлукли ёки ҳаракатчан бирикишда эса икки бирикувчи суяк орасидаги мезенхима тўқимаси орасида бўшлиқ ҳосил бўлади. Бу бўшлиқ бўғим бўшлиғига айланади. Бўшлиқнинг икки ён томонидаги мезенхима тоғайга айланиб, пировардида бўғим тоғайига айланади. Айни вақтда бирикувчи суяк учлари атрофидаги мезенхима тўқимасидан бўғим капсуласи, бойламлар ривожланади.

Янги туғилган чақалоқларда бўғим капсуласи хийла таранг бўлади. Бўғимларнинг ривожланиши 2—8 ёшларда жадал давом этиб, бола 13—16 ёшга тўлганда тузилиш жиҳатидан деярли етуклик даври даражасига етади.

Янги туғилган чақалоқларда умуртқалараро тоғайлар (дисклар) нисбатан катта, бўғим ўсиқлари яхши ривожланган, лекин кундаланг ва киррали ўсиқлар унча ривожланмаган бўлади. Умуртқа ўсиқлари ва бойламларининг ривожланиши ўсмирлик даврида — 16—17 ёшда тугалланади. Кексайганда умуртқалараро тоғайлар ўз эластиклигини йўқотади, туз йиғади, баъзан қисман суякка айланади, бу ўзгаришлар кўпинча 60 ёшдан ошганда рўй беради.

Кўкрак қафаси. Чақалоқларда кўкрак қафасининг шакли қўнғироқ шаклига яқин бўлади. Тўш суягининг пастки учидаги қовурға бурчаги ўтмас (90—95°) бўлади. Кўкрак қафасининг олдидан орқага кетган ўлчами унинг кундаланг ўлчамидан каттароқ бўлади.

Бола 3 ёшга тўлганда кўкрак қафасининг кундаланг ва олдидан орқага кетган ўлчамлари тенглашади, тўш суягининг остки учидаги қовурға бурчаги ўткирлашиб 60—70° га тенг бўлади. Ниҳоят бола 7 ёшга тўлганда кўкрак қафасининг кундаланг ўлчами унинг олдидан орқага кетган ўлчамидан катта бўлади. Кўкрак қафасининг шаклланиши 13—16 ёшга бориб тугайди.

Елка бўғими. Янги туғилган чақалоқда елка бўғимининг курак суягидаги бўғим юзаси яхши етилмаган, билинар-билинмас овал шаклида бўлади. Бўғим капсуласи эса нозик, юпқа ва таранг тортилган бўлади. Боланинг 7—14 ёшлик даврида курак суягидаги бўғим юзаси етилади ва шакли ҳамда тузилиши жиҳатдан катталарникидан деярли фарқ қилмайди.

Тирсак бўғими. Чақалоқларда тирсак бўғимининг капсуласи ҳам нозик ва таранг бўлиб, билак суягидаги ёнлама кетган ва айлана бойламлари ҳали яхши ривожланмаган бўлади. Бола 13—14 ёшга тўлганда тирсак бўғими катталарникидек шаклга эга бўлади.

Билак-билакузук бўғими. Янги туғилган чақалоқларда билак-билакузук бўғими яхши такомил этмаган бўлади, чунки ҳали билакузук суякларининг ўзи бўлмайди ёки бу суяклар ўрнида тоғайлар бўлади.

Тоғайдан иборат билакузук суякларининг суякланишлари бола туғилгандан сўнг бир ёшда бошланиб, 7 ёшда тугалланади (остеология бобига қаранг). Шунинг учун ҳам бола 7 ёшга тўлганда бу бўғимда шаклланиш ниҳоясига етади.

Чаноқ-сон бўғими. Чаноқ-сон бўғимининг чаноқ суягидаги бўғим чуқурчаси чақалоқларда ҳали етилмаган, бўғим капсуласи юпқа, нозик ва таранг тортилган бўлади. Остеология бобидан маълумки, чаноқ суягининг такомил этиши бола туғилгандан сўнг бошланиб, 16—17 ёшгача давом этади ва 17 га тўлганда бўғим чуқурчаси (қуймич косаси) шаклланиб, сон-чаноқ бўғими қатталарникидек тузилишга эга бўлади.

Ошиқ-болдир бўғими. Ошиқ-болдир бўғими ҳам чақалоқларда бошқа бўғимлар сингари ҳали етилмаган бўлиб, капсуласи юпқа, бойламлари нозик бўлади. Бола тик туриб, юра бошлаганидан сўнг бу бўғим тараққий эта бошлайди. Мутлақо теп-текис бўлган оёқ панжасининг ост томонида гумбаз ҳосил бўла бошлайди. Оёқ панжасининг ост томонидаги гумбазнинг ривожланиши (остеология бобига қаралсин), боланинг 7 ёшидан то 16 ёшигача давом этиб, 16—17 ёшларда катталарникидек ҳолга келади. Мазкур гумбазнинг нормал тараққий этиши болаларнинг активлигига, жисмоний тарбияга ва шу кабиларга боғлиқдир.

Умуман олганда, бўғимларнинг ривожланиши ҳаммада бир хил кечмайди. У ҳар бир кишининг фаол жисмоний ҳаракатига боғлиқдир.

УЧИНЧИ БЎЛИМ

МУСКУЛЛАР

УМУМИЙ МАЪЛУМОТЛАР

Мускуллар организм ҳаётида муҳим ўрин тутади. Марказий нерв системаси юборадиган импульслар таъсирида гавдадаги мускуллар қисқаради, бунинг натижасида скелет ҳаракатга келади ва гавда ёки унинг бир қисми бир жойдан иккинчи жойга кўчади.

Мускулларда ҳаракат ва сезувчан нервларнинг охирлари жойлашган бўлиб, ҳар бир мускул улар орқали марказий нерв системаси билан боғланади. Ўрта яшар одамнинг скелет мускуллари гавда оғирлигининг 40 фоизини, чақалоқларнинг мускуллари эса гавда оғирлигининг 20—22 фоизини ташкил этади.

Жисмоний машғулотлар билан мунтазам шуғулланиб турувчи спортчиларда скелет мускулларининг оғирлиги гавда оғирлигининг қарийб ярмини ташкил қилиши мумкин. Ёш улғайган сари мускулларнинг ҳажми ва оғирлиги аста-секин камая боради. Одам гавдасида 600 га яқин скелет мускуллари бор.

Мускулларнинг такомиллашиши. Гавда мускуллари мезодермадан такомиллашади. Мезодерманинг хорда ва бошлангич мия найчасининг икки ён томонида жойлашган дорсал қисми сегментларга ёки сомитларга бўлинади. Сомитлар ўз навбатида склеротомга ва миотомга

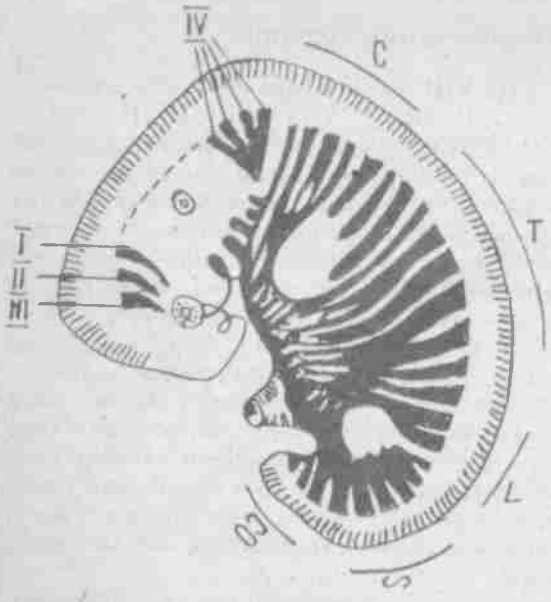

73-расм. Эмбрионлик даврида бош ва гавда миотомларининг жойлашиши.

I — II — III — равок олди миотомлари; IV — оиса миотомлари; С — буйин; Т — кўкрак; L — бел; S — думғаза; СО — дум миотомлари.

бўлинади. Склеротомдан умуртқа устуни ва скелет ҳосил бўлса, миотомдан мускуллар такомил топади.

Миотомлар кўпроқ вентрал томонга зўр бериб ўсиши туфайли каттароқ вентрал қисми ва ундан кичикроқ дорсал қисмлари тафовут қилинади. Миотомнинг дорсал қисмидан орқа мускуллар такомил этса, вентрал қисмидан гавданинг олд томонида жойлашган вентрал мускуллар такомил этади (73-расм).

Орқа миядан миотомларга нерв толалари ўсиб киради. Миотомлар икки қисмдан иборат бўлиб, вентрал (олд) ва дорсал (орқа) қисмларига алоҳида иккита нерв тортилган. Шунинг учун ҳам бир миотомдан такомил топган мускуллар бир-биридан узоқда жойлашган бўлса ҳам, битта нерв билан иннервация қилинади. Аксинча айрим-айрим миотомлардан такомил топган мускуллар бир-бирига яқин жойлашган бўлса ҳам турли нервлар билан иннервация қилинади.

Эмбриогенез даврида бир группа мускуллар ўзининг такомил топган ерида қолади ва *маҳаллий (аутохтон) мускуллар* деб аталади, иккинчилари гавдада такомил топиб, эмбриогенез даврининг сўнгги вақтларида қўл-оёққа ўтиб кетади ва *трункофугал (гавдадан қочувчи) мускуллар* деб аталади. Ниҳоят, учинчи группа мускуллар қўл-оёқда ҳосил бўлса-да, бироқ эмбриогенез даврида гавдага ўтиб кетади ва улар *марказга (гавдага) интилувчи (трункопетал) мускуллар* деб аталади. Қорин-кўкрак тўсиғи — диафрагма гавданинг олд томонидан V, VI буйин сегментларидан такомиллашади. Диафрагманинг ўнг ва чап томонида симметрик жойлашган жуфт мускул куртаклари каудал томонга ўтиб, тезда бир-бири билан туташади ва кўндаланг чодир шаклида қўшилиб, кўкрак қафасининг пастки тешигини беркитади.

МУСКУЛЛАРНИНГ ТАКОМИЛЛАШИШИ

Қўл мускуллари V, VI, VII, VIII ва V кўкрак соҳасидаги миотомлардан, оёқ мускуллари эса I, II, III, IV, V бел ва I, II, III думғаза соҳасидаги миотомлардан ҳосил бўлган мускуллар куртагидан такомиллашади ҳамда шу сегментлардан тортилган нервлар билан иннервация қилинади. Паст табақага кирувчи балиқларда (селахий) миотомлардан ҳосил бўлган мускул куртаклари икки қисмга — вентрал ва дорсал қисмларга бўлинадики, булар сузгич скелетининг олд ва орқа томонларида жойлашган. Қуруқликда яшовчи умуртқали ҳайвонларда ҳам худди шунга ўхшаш, олд оёқ мускуллари икки қисмдан — дорсал ва вентрал қисмлардан такомиллашиб, пировардида дорсал қисмдан ёзувчи мускуллар, вентрал қисмдан букувчи мускуллар такомил топади.

Тадрижий такомиллашиш натижасида одам вертикал ҳолатга ўтиши муносабати билан оёқлар асосан таянч вазифасини, қўллар эса меҳнат қилиш вазифасини бажаришга мослашган. Шу туфайли бажарадиган вазифаларига кўра оёқ мускуллари сербар ва вазмин бўлиб, асосан юк (яъни гавда ва кўтарилган юк) кўтаришга мослашган бўлса, қўл мускуллари эса анча нозик ва ҳаракатчан бўлиб, нозик ҳамда мураккаб ишларни ҳам бажаришга мослашгандир.

Бош мускуллари висцерал аппарат мезодермасидан такомиллашса, эмбрионнинг бош қисмига яқин жойлашган миотомлардан эса кўз соққасининг мускулларигина такомил этади, холос. Бошда жойлашган миотомларнинг қолган қисмлари эса қайта такомилга учраб, бошнинг ён томонидан энтодерма ўсиб чиқади ва ойқулоқ ёриқларини ҳосил қилади. Мана шу висцерал (ойқулоқ) ёйлар соҳасида жойлашган миотомлардан кўндаланг тарғил толали чайнов мускуллари, жағ-тил ости мускули такомил этади.

МУСКУЛЛАРНИНГ ТУЗИЛИШИ

Скелет мускуллари кўндаланг тарғил толалардан ташкил топган мускул тутамларидан иборат.

Мускулларнинг функционал ва структур бирлиги — *мускул толасидир*. Ҳар бир мускул толаси иккинчи мускул толасидан устини ўраб олган нозик бириктирувчи тўқима пардаси — эндомизиум ёрдамида ажралиб туради. Бир нечта мускул толалари қўшилиб мускул тутамини ҳосил қилади ва устидан ташқи қўшувчи тўқима пардаси — *перимизиум* билан ўралади. Бир неча мускул тутамларидан ҳосил бўлган бутун мускул эса *ташқи перимизиум* (perimysium externum) билан ўралган бўлади.

Мускул нервга бўйсинувчи аъзо ҳисобланади, шунинг учун ҳар бир мускул ичида ҳаракат ва сезувчи нерв охирлари бўлиб, улар мускулларни марказий нерв системаси билан боғлаб туради. Ҳаракат нервлари марказий нерв системасида ҳосил бўлган қўзғалишни мускулга етказиб беради, яъни импульсни узатади, натижада мускул марказий нерв системасининг хоҳиши билан қисқаради (ҳаракат анализатори). Мускуллар ичида жойлашган сезувчи нерв охирлари

мускулдаги сезгини марказий нерв системасига етказиб, унга хабар бериб туради. Булардан ташқари, мускуллар ичида симпатик нерв охирлари ҳам бор, шунинг учун тирик организм мускуллари бўшашган вақтда ҳам доимо сал қисқарган ҳолатда бўлади. Бунга мускул тонуси дейилади. Одам ўлгандан сўнг мускулларнинг тонуси йўколади ва бўшашиб кетади. 5—6 соат ўтгач, мускул таркибидаги оқсил ивийди ва қотади, натижада мускуллар ҳам қай аҳволда турган бўлса, ўша ҳолда қотиб қолади. Ҳар бир мускулнинг актив қисқарувчи гўштдор қисми — танаси (venter) ва икки учи, яъни бошланиш ва бирикиш жойлари — пай қисмлари (tendo) бўлади. Узун мускулларда бундан ташқари яна бош (caput) ва дум (cauda) ҳам тафовут қилинади.

Мускулнинг бошланиш ва бирикиш жойларидаги пайлари зич бириктирувчи тўқима — коллаген толаларидан иборат бўлиб, чўзилишга хийла чидамлидир. Ясси мускулларнинг (масалан, қорин мускулларининг) юпқа ясси пайи бўлади, бу пай *апоневроз* деб аталади. Гавданинг баъзи ерларида мускулларни ўраган фасциянинг қалинлашган жойлари ҳам апоневроз деб аталади (қўл-оёқ панжаларининг апоневрозлари шулар жумласидандир).

Мускуллар шаклига қараб узун, қиска, ясси бўлиши мумкин. Узун мускуллар аксари қўл ва оёқларда жойлашган бўлиб, урчуқсимон кўринишга эга. Урчуқсимон мускулларнинг танаси (venter), бошланувчи қисми (caput) ва бириктирувчи қисми — думи (cauda) тафовут этилади.

Ясси мускуллар асосан гавданинг олд ва орқа томонларида бўлади. Баъзи мускуллар бир неча жойдан бир неча бош билан бошланиши мумкин. Бундай мускулларни кўп бошли мускуллар дейилади, улар икки бошли, уч бошли ва тўрт бошли бўлиши мумкин. Мускул толалари йўналишига қараб тўғри, қийшиқ, кўндаланг ва айланма бўлади. Бундан ташқари, бир патли ва кўп патли мускуллар тафовут қилинади (74- расм).

МУСКУЛЛАРНИНГ ЁРДАМЧИ АППАРАТИ

Мускулларнинг юқорида айтиб ўтилган қисмларидан ташқари, уларнинг қисқаришига ёрдам берувчи аппаратлари ҳам бўлиб, уларга қуйидагилар киради:

Пайлар (tendo). Ҳар бир мускулнинг суякка келиб бирикувчи мустаҳкам пайи бўлади. Пай мускулнинг гўштдор қисмидан ўзининг ялтироқлиги, оқ ёки сарғиш ранги билан ажралиб туради. Баъзан пай мускулларнинг фақат бирикиш томонидагина бўлиб, бошланиш қисмида бўлмайди, баъзан эса мускулнинг бирикиш жойида ҳам, бошланиш жойида ҳам пай бўлмаслиги мумкин. Пайлар чўзилишга жуда чидамлидир. 1 мм² кўндаланг кесимга эга бўлган пай 7 кг гача юкни чўзилмасдан кўтара олади.

Фасциялар (fascia). Мускулларни бириктирувчи тўқимадан иборат парда ўраб туради, у фасция деб аталади. Фасция бир мускулни иккинчи мускулдан ажратиб туради. Шунинг учун ҳам у ҳар қайси мускулнинг алоҳида қисқаришини таъминлайди. Маълум бир группа

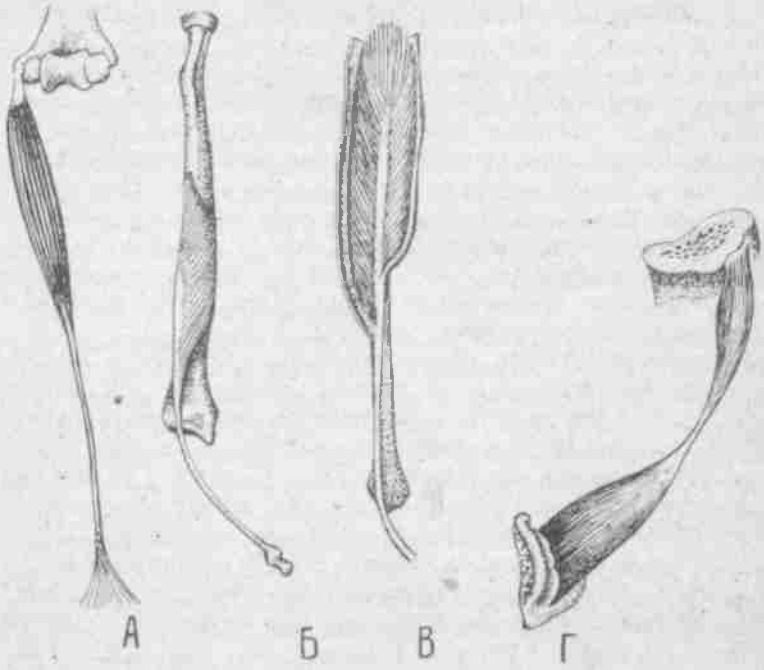

74-расм. Мускуллар шакли.

А — урчуксимон (дуксимон); Б — бир патли; В — икки патли; Г — икки қоринли.

1 — caput; 2 — venter; 3 — tendo

мускулларни ўраб ётган фасциялар ичкарига, суяк томонга йўналган бўлиб, суякка бориб бирикувчи фасцияли тўсиқ (septa intermusculare) ни ҳосил қилади.

Фасциялар қайси қаватдаги мускулларни ўраб ётишига қараб чуқур, ўрта ва юза (ёки тери ости) фасцияларга бўлинади. Тери остида жойлашган фасциялар fascia superficialis деб аталади. Айрим мускулларни ўраб ётган фасция fascia propria бир группа мускулларни ўраб ётган фасция fascia communis деб аталади.

Фасцияларни билиш жуда муҳим, чунки қон томирлар ва нервлар фасциялар орасида жойлашган. Бундан ташқари, яллиғланиш натижасида ҳосил бўлган йиринг ҳам фасциялар орасида тарқалади. Шу жиҳатдан фасцияларнинг хирургик аҳамияти жуда катта.

Ғалтаклар — (trochlea). Суякларда тоғайдан ёки зич бириктирувчи тўқимадан иборат дўнглар бўлади, ана шу ғалтаксимон дўнгдан мускулларнинг пайи айланиб ўтади. Ғалтак мускулнинг қисқариш самарасини оширади. Мускул пайи ғалтаклардан айланиб ўтган жойда уларга мос ариқчалар бўлади. Шу ариқчаларда жойлашган мускул пайини ён томонга силжиб кетишдан сақловчи, уни ғалтакка маҳкамлаб

турувчи кўшувчи тўкимадан ёки пайдан иборат бойламлар (retinaculum tendinea) бўлади.

Ичида мойсимон суюқлик сақловчи халтачалар (bursa synovialis). Бу халтачаларнинг шакли турлича бўлиб, катта-кичиклиги ҳам хилма-хилдир. Шиллиқ халтанинг девори хийла юпқа бўлиб, ичкарига қараган томонида ялалоқ бириктирувчи тўкима ҳужайралари бўладики, улар копча ичидаги суюқликни ишлаб чиқарса керак, деб тахмин қилинади. Суяк халтакларидан пай айланиб ўтган жой пай билан суяк орасидаги копча — bursa subtendinea деб аталса, иккита пай орасида жойлашган копча bursa intratendinea деб аталади. Агар ўзидан мойсимон суюқлик чиқариб турадиган копча бўғим ёнида бўлса ва шу бўғимга тешиги билан очилса, bursa synovialis дейилади.

Пай қинлари (vagina fibrosa tendinis) — қўл-оёк мускулларидаги узун пайларни *ўраб ётувчи фиброз қинлардир.* Улар синовиал халтачалардан ўзининг узун цилиндрсимон шакли билан фарқ қилади. Цилиндрсимон қин девори икки қаватдан иборат, ташқи цилиндр билан ички цилиндр орасида мойсимон суюқлик — синовий бўлиб, қин ичида мускул пайи сурилганда ички цилиндр у билан бирга сурилади. Қўл ва оёқларнинг панжаларига борувчи узун пайлар ана шу пай қинлари ичидан ўтган бўлиб, бемалол сурила олади, шу тарзда мускул иши енгиллашади. Пай қини ичида, ташқи қават ички қават билан уланадиган жойда кўндаланг тўсиқ — пай тутқичи (mesotendineum) бўлади.

Сесамасимон суяклар (ossa sesamoidea) — кичкина юмалоқ нўхатсимон суякчалар бўлиб, улар одатда мускуллар пайининг тагида жойлашади ва пайни бир оз кўтариб, унинг айланиш бурчагини оширади, ҳаракат эффектини кучайтиради.

МУСКУЛЛАРНИНГ ТУРКУМЛАРГА БЎЛИНИШИ

Мускуллар жойлашган ўрнига, шаклига, толаларининг йўналишига, латерал ёки медиал жойлашишига қараб катор туркумларга бўлинади.

Шаклига қараб узун, киска ёки сербар мускуллар, тўртбурчак (m.quadratus), юмалоқ (m.teres), дельтасимон (m.deltoideus), камбаласимон (m.soleus) мускуллар тафовут этилади. Баъзи мускуллар бир неча бошли бўлгани учун кўп бошли мускуллар туркумига киради: икки бошли (biceps), уч бошли (triceps) ва тўрт бошли (quadriceps) мускуллар шулар жумласидандир.

Мускул толаларининг йўналишига қараб тўғри (параллел) толали (m.rectus), толалари айланма жойлашган (m.orbicularis), кўндаланг жойлашган (m.transversus), кийшик жойлашган (m.obliquus) мускуллар тафовут қилинади. Ярим пайли (m.semitendinosus) ва ярим пардали (m.semimembranosus) мускуллар эса пайи билан гўштдор қисмининг бир-бирига нисбати жиҳатидан бошқа мускуллардан ажралиб туради.

Бажарадиган ишига қараб мускуллар букувчи (flexores), ёзувчи (extensores), яқинлаштирувчи (adductores), узоқлаштирувчи (abductores), айлантирувчи (rotatoris), ичкарига (pronatores) ва ташқарига (supinatorius) бурувчилар туркумларига бўлинади.

Мускуллар иши уларнинг қисқаришидан иборат. Мускуллар қисқарар экан, кўпинча бошланиш ва бирикиш жойларини бир-бирига яқинлаштиради, шунинг учун бошланган учининг қимирламай турган нуқтаси — punctum fixum ва бириккан учи, ҳаракат қилаётган томони — punctum mobile дейилади. Ҳаракат қилувчи ва қимирламай турувчи учлари айрим ҳолларда алмашиб туриши ҳам мумкин.

Мускул қисқарганда унинг бир учи иккинчи учига яқинлашади, натижада гавданинг ана шу қисми ҳаракатга келади, бинобарин, мускул механик иш бажаради. Мускуллар механик ишдан ташқари, статик иш ҳам бажаради. Мускулларнинг статик иши гавданинг маълум вазиятини тик сақлаб туриш учун сарф бўлади, аммо гавда фазода ўрин алмашмайди, чунончи — қимирламасдан оёқда тик туриш ёки стулда ўтириш вазиятини сақлаш учун мускуллар қисқариб туриши лозим.

Бажарилган ишнинг кучи шу ишни бажараётган мускулнинг қўндаланг кесимига боғлиқ. Мускулнинг иш бажариш қувватини *юк кўтариш кучи* дейиш мумкин. Бинобарин, мускулнинг юк кўтариш кучи унинг қўндаланг кесимининг катта-кичиклигига боғлиқ. Мускул қўндаланг кесимининг ўлчови унинг *анатомик қўндаланг кесими*, юк кўтариш қобилияти эса *физиологик қўндаланг кесими* дейилади. Мускулларнинг анатомик қўндаланг кесими см билан, физиологик қўндаланг кесими эса кг билан ўлчанади. Мускул қўндаланг кесимининг катта-кичиклиги мускул толаларининг йўналишига тик ўтказилган чизиқнинг узунлиги билан ўлчанади. Баъзан мускулларнинг мускул толалари қийшиқ йўналишга эга бўлади (масалан, патли мускуллар). Бундай мускулларнинг қўндаланг кесимини ўлчаш учун мускул толалари йўналишига ўтказилган тик чизиқ ҳам бир оз қийшиқ кетади. Агар мускул қўш патли бўлса, ҳар қайси патидаги мускул толаларига ўтказилган тик чизиқлар узунликларининг йиғиндиси олинади. Шунинг учун ҳам патли мускулларнинг физиологик қўндаланг кесими уларнинг анатомик қўндаланг кесимидан каттарок бўлади. Тирик одамда битта мускулнинг юк кўтариш кучи (яъни физиологик кесими) ни аниқлаш қийин албатта, одатда мускулларнинг физиологик кесими бир группа мускулларнинг юк кўтариш қобилиятига қараб ўлчанади. Масалан, Фишернинг текширишларига кўра, билакнинг олд томонида жойлашган букувчи мускуллар тахминан 150 кг, соннинг орқа томонидаги букувчи мускуллар эса 480 кг юкни кўтара олади. Фик ва Майерларнинг кузатишига кўра, 1 $см^2$ қўндаланг кесимга эга бўлган мускул ўрта ҳисобда 10 кг юк кўтара олади.

Шуни эсда тутиш керакки, мускулларнинг иш бажариш қувватини оширувчи ва унга қўмаклашувчи суяк пишанглари, яъни ричаглари бор. Механикада икки хил ричаг фарқ қилинади.

Биринчи хил ричаг одам гавдасида унча кўп учрамайди. Бу ричаг икки елкали бўлиб, куч қўйиладиган нуқтаси икки ён томонда жойлашган. Ричаг елкалари таянч нуқтасидан баробар узоқликда бўлгани туфайли *тик турувчи ричаг* ёки *мувозанат ричаги* дейилади.

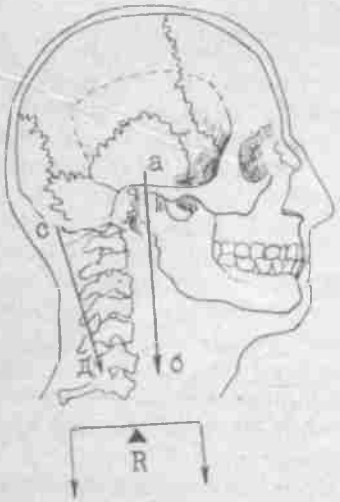

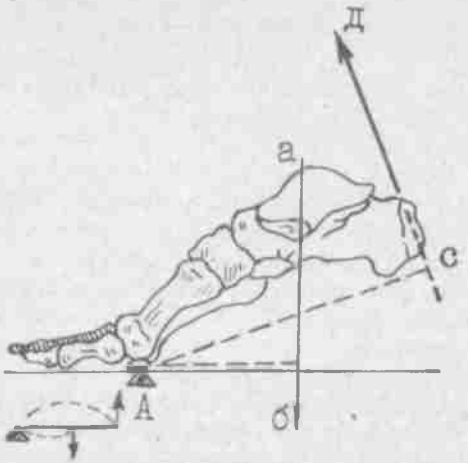

75-расм. Мувозанат ричаги.
А — таянч нуқтаси; а, б — оғирлик кучининг йуналиши; с, д — мускул кучининг йўналиши.

76-расм. Куч ричаги.
А — таянч нуқтаси; аб — гавда кучининг йўналиши; с,д — мускул кучининг йўналиши.

I умуртқа билан бош суяги орасидаги бўғим ва чаноқ билан умуртқа орасидаги бўғим мувозанат ричагига мисол бўла олади (75- расм).

Иккинчи хил ричаг (бир елкали ричаг) икки турли бўлади. У *куч ричаги* дейилади. Бу турдаги ричагнинг хусусияти шундан иборатки, қаршилик таянч нуқтаси билан куч қўйилган нуқта орасида бўлади. Бунга оёқ панжасини мисол қилиб кўрсатиш мумкин (76- расм).

Одам оёқ-кафт суякларининг бошчаларига таяниб, болдирнинг орқа томонида жойлашган ва товон дўмбоғига ёпишадиган мускуллар ёрдами билан гавда оғирлигини кўтаради. Айни вақтда таянч нуқтаси оёқ-кафт суяклари билан биринчи қатордаги бармоқ фалангалари орасидаги бўғим соҳасида бўлади.

Организмда *тезлик (чаққонлик) ричаги* деб аталувчи ричаглар ҳам мавжуд бўлиб, бундай ричагга тирсак бўғими мисол бўла олади. Бунда билакни букувчи икки бошли мускул ва елка мускуллари қисқарганда тирсак бўғими букилади. Таянч нуқтаси тирсак бўғими соҳасида, куч қўйиладиган нуқта (яъни билакни букувчи мускулларнинг бирикувчи жойи) эса таянч нуқтасидан бир оз олдинроқда бўлади, ундан анча пастда юк (қаршилик) қўйиладиган нуқта бўлади. Демак, қаршилик юк қўйилган елкага нисбатан узунроқ, шунинг учун ҳам озгина юкни кўтариш учун нисбатан кўп куч сарф қилинади. Лекин бу ричагда йўлдан ютилади (узоқ масофа қисқа вақт ичида босилади), шунинг учун ҳам бу хилдаги ричагни тезлик (ёки чаққонлик) ричаги дейилади (77- расм).

77-расм. Тезлик ричаги.

А — таянч нуқтаси; а,б — қўйилган юк оғирлигининг йўналиши; с,д — мускул кучининг йўналиши.

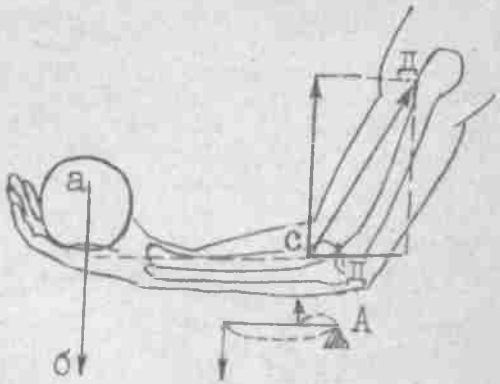

Мускулларнинг бошланиш нуқтаси билан бирикиш нуқтаси орасида қолган бўғимлар сонига қараб улар бир бўғимли, икки бўғимли ва кўп бўғимли мускулларга бўлинади.

Антагонист ва синергист мускуллар. Умуман мускуллар ишида том маънода антагонистлик йўқ. Ҳар қандай мускул қисқарар экан, гавдадаги бошқа мускуллар билан биргаликда гавда ҳаракатини таъминлайди. Аммо қисқарган вақтида иккинчи бор мускулга ёки мускуллар гуруҳига нисбатан қарама-қарши иш бажарса, бундай мускуллар антагонист мускуллар ҳисобланади. Масалан, панжани ёзувчи мускуллар панжани букувчи мускулларга нисбатан антагонистдир. Аксинча, ўзининг иши билан иккинчи бир мускулнинг ёки мускуллар гуруҳининг ишига ёрдам берадиган ёки уларнинг ишини тўлдирадиган мускуллар синергист мускуллар дейилади.

Мускуллар ишини уч фазага бўлиш мумкин.

I. Қаршиликни енгиш фазаси. Бу фазада мускул тананинг муайян қисми оғирлигини (ёки қўйилган юкни) енгиб қисқаради.

II. Қаршиликка бардош бериб туриш фазаси. Бунда мускулнинг қисқариш кучи қаршилик кучига тенг келиб, гавданинг муайян қисмида ана шу мускуллар қисқариб турган вазият тутиб турилади.

III. Қаршилик кучига бардош бера олмаслик фазаси. Бунда мускул қисқарган ҳолатда туришига қарамай, қарши кучларга бардош бера олмайди, аста-секин бўшашади.

Умуман мускулларнинг иши организмдаги бошқа аъзоларга катта таъсир кўрсатади. Мускулларнинг иши суякларнинг шаклланишига айниқса катта таъсир кўрсатади.

ХУСУСИЙ МИОЛОГИЯ

ТАНАНИНГ ОРҚА ТОМОНИДАГИ МУСКУЛЛАР

Орқа мускуллари одатда икки гуруҳга, чунончи, юза мускуллар ва чуқур мускуллар гуруҳларига бўлиб ўрганилади.

Орқанинг юза мускуллари (78-расм).

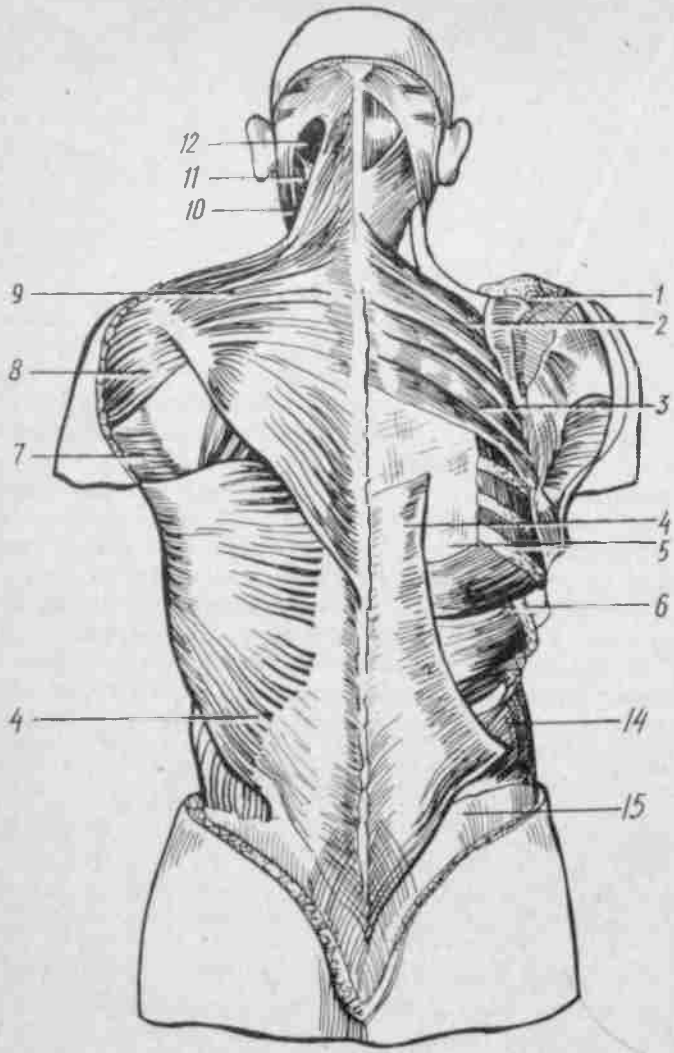

78-расм. Орқа мускуллари. (Юза ва ўрта қаватлар).
1 — m. trapezius; 2 — m. rhomboideus minor; 3 — m. rhomboideus major; 4 — latissimus dorsi; 5 — f. lumbodorsalis; 6 — serratus posterior inferior; 7 — m. teres major; 8 — m. deltoideus; 9 — m. levator scapulae; 10 — m. sternocleidomastoideus; 11 — m. splenius capitis; 12 — m. semispinalis capitis;

Трапециясимон мускул (m.trapezius) — энса суягининг Linea nuchae superior соҳасидан, барча кўкрак умуртқаларининг қиррали ўсимталаридан бошланиб, ўмров суягининг акромиал ўсиғи — акромион (spina scapulae) га ёпишади. Бу мускул орқанинг юқори қисмида жойлашган бўлиб, учбурчак шаклида. Ўнг ва чап томондаги

трапециясимон мускуллар билан биргаликда трапеция шаклига ўхшайди. Мускулнинг юқори тутамлари юқоридан пастга, ўрта тутамлари кундаланг, пастки тутамлари эса пастдан юқорига йўналган.

Трапециясимон мускул елка камарини (куракни ва умров суягини) юқорига кўтаради, айни вактда куракнинг пастки бурчагини латерал томонга тортади, бу ҳол қўлни юқорига кўтарганда рўй беради. Мускулнинг пастки тутамлари қисқарганда аксинча, куракни пастга тортади. Трапециясимон мускулнинг барча толалари бирданига қисқарса, елка камари орқага тортилиб, умуртқа поғонасига яқинлашади. Ўнг ва чап трапециясимон мускуллар баробар қисқарса, кураклар бир-бирига яқинлашади.

Трапециясимон мускул: n. accessorius ва C III — C IV воситасида бошқарилади ҳамда a.transversa colli, a occipitalis,— a.a.intercostales posteriores лар воситасида қон билан таъминланади.

Орқанинг сербар мускули — Latissimus dorsi пастки тўртта кўкрак умуртқасининг, барча бел ва думғаза умуртқаларининг қиррали ўсиқларидан, ёнбош суягининг ташқи қиррасидан ва пастки тўртта қовурғанинг бурчагидан бошланиб, елка суяги (crista tuberculi minores humeri) га ёпишади. Орқанинг сербар мускули орқа томонда, пастроқда жойлашган бўлиб, трапециясимон мускул каби терининг остида ётади. Мускулнинг толалари пастдан юқорига ва латерал томонга йўналган бўлиб, юқори чети билан куракнинг пастки бурчагига тақалиб туради. Орқа сербар мускулининг юқори қисми трапециясимон мускулнинг пастки қисми билан ёпилиб туради.

Орқанинг сербар мускули бошланган жойда ромбсимон шаклга эга бўлган кенг пай (fascia thoracolumbalis) бор. Мускулнинг пастки тўртта қовурғадан бошланувчи тишлари қориннинг ташқи қийшиқ мускулининг шу соҳадан бошланувчи тишлари билан навбатлашиб бошланади.

Орқанинг сербар мускули қисқарганда қўлни орқага ва пастга тортади (масалан, шимнинг орқа чўнтагидан бирон нарсани олиш имконини беради). Агар қўлни қимирлатмай туриб, бу мускулни қисқартирилса, кўкрак қафасини кенгайтиради. Бу мускул чангида юрувчиларда, эшкак эшувчиларда ва турникда машқ қилувчиларда яхши ривожланган бўлади.

Орқанинг сербар мускули n.tharacodorsalis билан иннервация қилинади ва a.tharacodorsalis, a.circumflexa humeri posterior, a.a.intercostales posteriores лар воситасида қон билан таъминланади.

Ромбсимон мускуллар (m.rhomboideus major et minor). Пастки иккита бўйин ва юқориги тўрттта кўкрак умуртқаларининг қиррали ўсиқларидан бошланиб, куракнинг медиал четига ёпишади.

Ромбсимон мускуллар қисқарса, куракни умуртқа поғонасига яқинлаштиради ва юқорига тортади, шунинг учун ҳам бу мускуллар орқанинг сербар мускулига синергист, m.serratus anterior га нисбатан эса антагонист ҳисобланади.

Бу мускул n.dorsalis scapulae билан иннервация қилинади; a.transversa colli қон билан таъминлайди.

Куракни кўтарувчи мускул (Levator scapulae) — юқори-

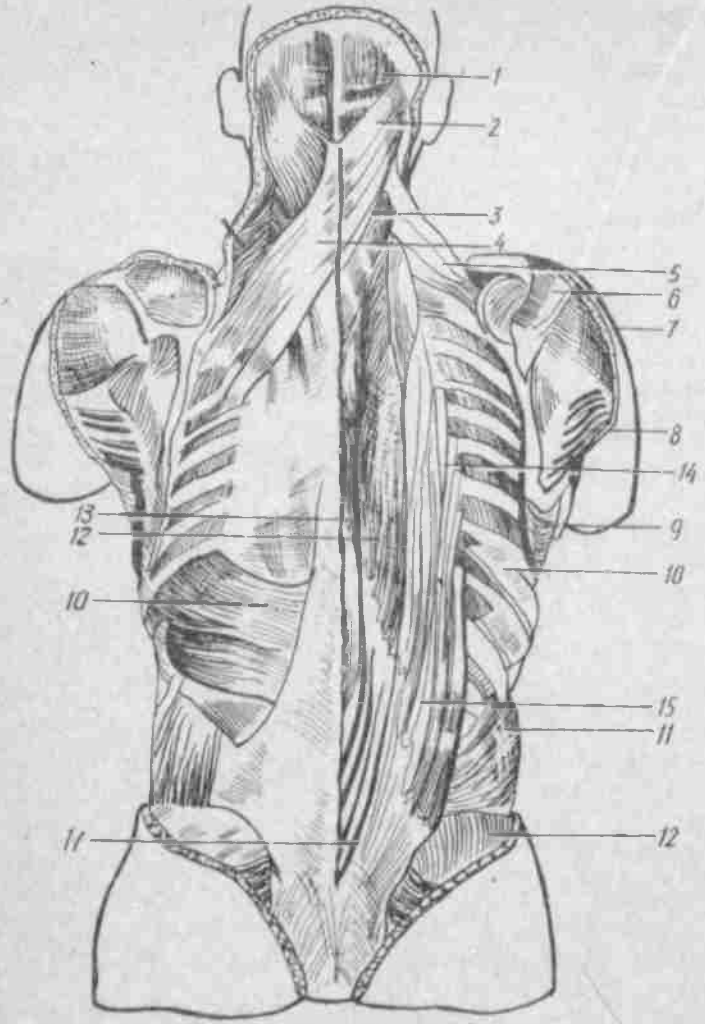

79-р а с м. Орқа мускуллари (ўрта ва чуқур қаватлар).

1 — m. semispinalis capitis; 2 — m. splenius capitis; 3 — s. splenius cervicis; 4 — m. serratus posterior superior; 5 — m. levator scapulae; 6 — m. supraspinatus; 7 — m. deltoideus; 8 — m. teres major; 9 — m. serratus anterior; 10 — m. serratus posterior; 11 — m. obliquus externus abdominis; 12 — m. longissimus thoracis; 13 — m. semispinalis thoracis; 14 — m. iliocostalis thoracis; 15 — m. iliocostalis lumborum; 16 — m. erector spinae.

даги туртта бўйин умуртқасининг кундаланг ўсиғининг орқа думбоғидан бошланиб, куракнинг юқори бурчагига ёпишади. Бу мускул трапециясимон мускул остида жойлашган бўлиб, толалари юқоридан пастга ва латерал томонга йўналган.

Функцияси номидан кўриниб турибди. Бу мускул қисқарганда куракни юқорига кўтаради.

У n.dorsalis scapulae воситасида бошқарилади; a.transversa colli, a.cervicalis superficialis орқали қон билан таъминланади.

5. Қовурғага ёпишувчи мускуллар (79-расм). Орқанинг қовурғага келиб ёпишувчи мускуллари юз ва ўрта қават мускуллари остида учинчи қават бўлиб жойлашган. Улар орқанинг тишли мускуллари (m.m.serratiposteriores) дейилиб, иккита бўлади:

Орқанинг юқориги тишли мускули — пастки иккита бўйин ва юқориги иккита кўкрак умуртқаларининг қиррали ўсиқларидан бошланиб, II — V қовурғаларнинг орқа томонига ёпишади. Мускул толалари юқоридан пастга ва латерал томонга йўналган.

Бу мускул қовурғаларни кўтаради.

У n.n.intercostales билан иннервация қилинади. a.a.intercostales posteriores қон билан таъминлайди.

Орқанинг пастки тишли мускули — m.serratus posterior inferior пастки иккита кўкрак ва юқоридаги иккита бел умуртқаларининг қиррали ўсиқлари соҳаси (fascia thoracolumbalis) дан бошланиб, IX — XII қовурғаларнинг орқа юзасига ёпишади. Бу мускулнинг толалари пастдан юқорига қараб йўналган. У пастки қовурғаларни пастга тортади.

Орқанинг пастки тишли мускули n.n.intercostales воситасида бошқарилиб, a.a.intercostales posteriores воситасида қон билан таъминланади.

Орқанинг чуқур мускуллари. Орқанинг чуқур мускуллари умуртқаларнинг қиррали ўсиқлари билан қовурғалар бурчаги орасидаги узунасига кетган ариқчаларда жойлашган. Улар латерал ва медиал жойлашган мускул трактларидан ва чуқурда скелетга яқин жойдаги майда калта мускуллардан иборат (80-расм).

Бўйин ва бошнинг тасмасимон мускуллари (splenius cervicis et capitis) пастки бешта бўйин ва юқориги олтита кўкрак умуртқаларининг қиррали ўсиқларидан бошланади. Бош қисми lineae nuchae superior, processus mastoideus га ёпишади. Бўйин қисми эса (M.splenius cervicis) II — III бўйин умуртқаларининг кўндаланг ўсиқларига ёпишади. Мускул тутамлари пастдан юқорига қараб йўналган тасмага ўхшайди.

Бўйин ва бошнинг тасмасимон мускуллари бир томондан қисқарса, бошни ўз томонига айлантиради. Бу мускуллар ҳар икки томондан бараварига қисқарса, бошни орқага тортади.

Умуртқа поғонасини тикловчи мускуллар М.(M.errector spinae) думғазанинг орқа сатҳидан, бел умуртқаларининг кўндаланг ўсиқлари (crista iliaca) дан бошланади. Бу мускул юқорига йўналади ва энса суягига етиб боради. Йўл-йўлакай турли жойларда ёпишишига қараб уч қисмга бўлинади: латерал томонда қовурғаларга ёпишувчи қисми m. iliocostalis thoracis ўртада кўндаланг ўсиқларга бирикувчи қисми — m.longissimus thoracis cervicis et capitis ва медиал томонда қиррали ўсиқларга ёпишувчи қисми — m.spinalis thoracis, cervicis et capitis деб аталади.

Узун мускул (m.longissimus) — M.iliocostalis билан m.spinalis лар ўртасида медиал жойлашган бўлиб, тўртта — чунончи, бел, орқа, бўйин ва бош қисмлари бор. У барча кўкрак ва 3 та пастки бўйин умуртқаларининг кўндаланг ўсиқларидан (бел қисмидан бошқа)

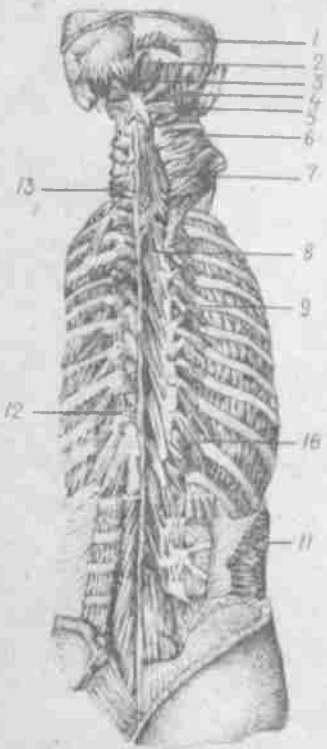

80-расм. Орқа ва энса соҳасининг чуқур мускуллари.

1 — m. occipitalis; 2 — m. rectus capitis superior minor; 3 — m. rectus capitis posterior major; 4 — m. obliquus capitis superior; 5 — m. obliquus capitis inferior; 6 — m. semispinalis capitis; 7 — m. semispinalis cervicis; 8 — m. multifidus; 9 — m. m. levatores costarum brevis; 10 — m. m. levatores costarum longi; 11 — m.transversus abdomuni; 12 — m.rotatores thoracis; 13 — m.rotatores cervicis.

бошланиб, барча кўкрак ва юқори бўйин умуртқаларининг кўндаланг ўсиқларига, II — XII қовурғаларига, processus mastoideus (бош қисм) га ёпишади.

Киррали мускул (m.spinalis) m.erector spinae нинг энг заиф қисми бўлиб, киррали ўсиқлар устида медиал жойлашган. Унинг учта қисми — калла, бўйин ва орқа қисмлари бор. Юқори иккита бел ва пастки иккита кўкрак умуртқаларининг киррали ўсиқларидан бошланиб, II — VII кўкрак, II — IV бўйин умуртқаларининг киррали ўсиқларига ва энса суягига ёпишади.

M.erector spinae умуртқа поғонасини тиклайди, бошни орқага ва ён томонларга тортади (m.longissimus), қовурғаларни туширади (m.iliocostalis). Агар мускул бир томонлама қисқарса, умуртқа устунини у ёки бу томонга букади.

Кўндаланг киррали мускул (m.transversaspinalis). Бу мускул медиал оралиқни эгаллаб ётади, остки умуртқаларнинг кўндаланг ўсиқларидан бошланиб, юқоридаги умуртқаларнинг киррали ўсиқларига бирикади. Мускулнинг ярим киррали мускул (m.semispinalis) деб аталувчи юза қавати 5—6 умуртқа ташлаб, кўп бўлакли мускул (m.multifidus) деб аталувчи ўрта қавати 3—4 умуртқа ташлаб, айлантирувчи мускул (m.m.rotatores) деб аталувчи чуқур қаватидагиси эса бир умуртқа ташлаб кейинги умуртқага ёпишади.

Медиал трактга булардан ташқари қирралараро мускуллар (m.m.interspinales) ҳам киради. Булар икки қушни умуртқаларнинг киррали ўсиқлари орасида тортилган.

Қирралараро мускуллар умуртқа поғонасининг ҳаракатчан қисмлари — бўйин ва белда яхши тараккий этган бўлиб, кўкрак қисмида бўлмайди. Думғаза билан думнинг орасида тортилган қирралараро мускулнинг қолдиғи m.sacrococygeus га айланган.

Бўйиннинг орқа томонида чуқур жойлашган калта мускуллар. Бу гуруҳ бир жуфт қийшиқ m.m.obliquus capitis superior et inferior ва бир жуфт тўғри m.m.rectus capitis major et minor мускуллардан иборат.

Бошнинг орқа катта тўғри мускули — (m.oecxus capitis posterior major) — II бўйин умуртқасининг киррали ўсиғидан бошланиб, linea nuchae superior нинг латерал четига ёпишади.

Бошнинг орқа кичик тўғри мускули (m.rectus capitis posterior minor) — I бўйин умуртқасининг кўндаланг ўсиғидан бошланиб, энса суягига — m.rectus capitis posterior major дан юқорироққа ёпишади.

Бошнинг юқори қийшиқ мускули (m.obliquus capitis superior) processus spinosus axis билан processus transversus atlantis ўртасида тортилган.

Бошнинг пастки қийшиқ мускули (m.obliquus capitis inferior) — II бўйин умуртқасининг қиррали ўсиғидан бошланиб, I бўйин умуртқасининг кўндаланг ўсиғига ёпишади.

Бу мускуллар art.atlantooccipitalis ва art.atlantoaxialis ни ҳаракатга келтиради. Бир томонлама қисқарса, каллани ўзи томонига, икки томондан баробар қисқарса каллани орқага тортади (90- расм).

Бу мускуллар орқа мия нервларининг орқа шохлари воситасида бошқарилади, a.cervicalis profunda қон билан таъминлайди.

Қовурғаларни кўтариб турувчи мускуллар (m.m.levatores costarum longi et brevis). Бу мускуллар фақат кўкрак соҳасидагина бўлади. Улар VII бўйин ва I — XI кўкрак умуртқаларининг кўндаланг ўсиқларидан бошланиб, тегишли умуртқанинг остидаги қовурғага ёпишади. Уларнинг функцияси номидан кўриниб турибди.

ОРҚА ФАСЦИЯСИ

Тери остидаги m. trapezius ва m.latissimus dorsi устидан орқанинг юза фасцияси ўраган. Юза фасция бўйиннинг орқа томонига борганда қалинлашиб fascia nuchae га айланади. Бундан ташқари, m.erector spinae ни устидан ўраб ётган хийла қалин фасция fascia thoracolumbalis бўлиб, унинг олд (чуқур) ва орқа варақлари тафовут қилинади. Ушбу фасциянинг юза вараги яхши ривожланган бўлиб, кўкрак, бел ва думғаза умуртқаларининг қиррали ўсиқларидан ҳамда lig.interspinale дан бошланиб, пастдан ёнбош суягининг ташқи қиррасига, қовурға бурчакларига бирикқандир. Бел қисмида m.erector spinae нинг четларида fascia lumbodorsalis нинг чуқур ва юза варақлари туташиб, m.erector spinae учун қин ҳосил қилади.

ТАНАНИНГ ОЛД ТОМОНИДАГИ МУСКУЛЛАР

Тананинг олд томонидаги мускулларга кўкрак ва қорин мускуллари киради.

Одам гавдаси вертикал ҳолатда бўлгани туфайли тепанинг вентрал (олд) томонидаги мускуллари яхшироқ такомил этган.

Тананинг олд томонидаги мускулларга бўйинда тил ости суягига бирикувчи мускуллар, шотисимон мускуллар ва умуртқа олди мускуллари, кўкракда — қовурғалараро мускуллар, кўкракнинг кўндаланг мускуллари ва диафрагма, қорин қисмида эса қориннинг қийшиқ, кўндаланг ва тўғри мускуллари киради.

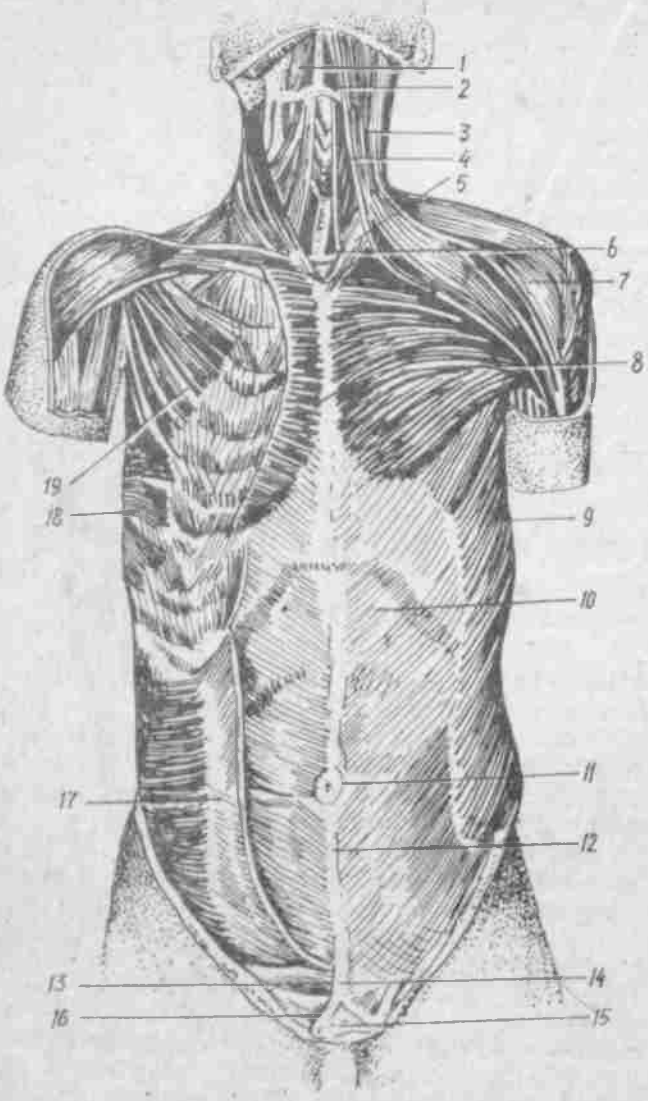

81-расм. Тана мускуллари (олд томондан кўриниши).

1 — m. digastricus; 2 — m. mylohyoideus; 3 — m. platysma; 4 — m. sternothyroideus; 5 — m. sternocleidomastoideus; 6 — m. sternohyoideus; 7 — m. deltoideus; 8 — m. pectoralis major; 9 — m. obliquus externus abdominis; 10 — қорин гўғри мускулли кинининг олд девори; 11 — киндик; 12 — linea alba; 13 — crus laterale; 14 — тери ости ёғ қавати; 15 — ковук; 16 — crus mediale; 17 — m. obliquus internus abdominis; 18 — m. serratus anterior; 19 — m. pectoralis minor.

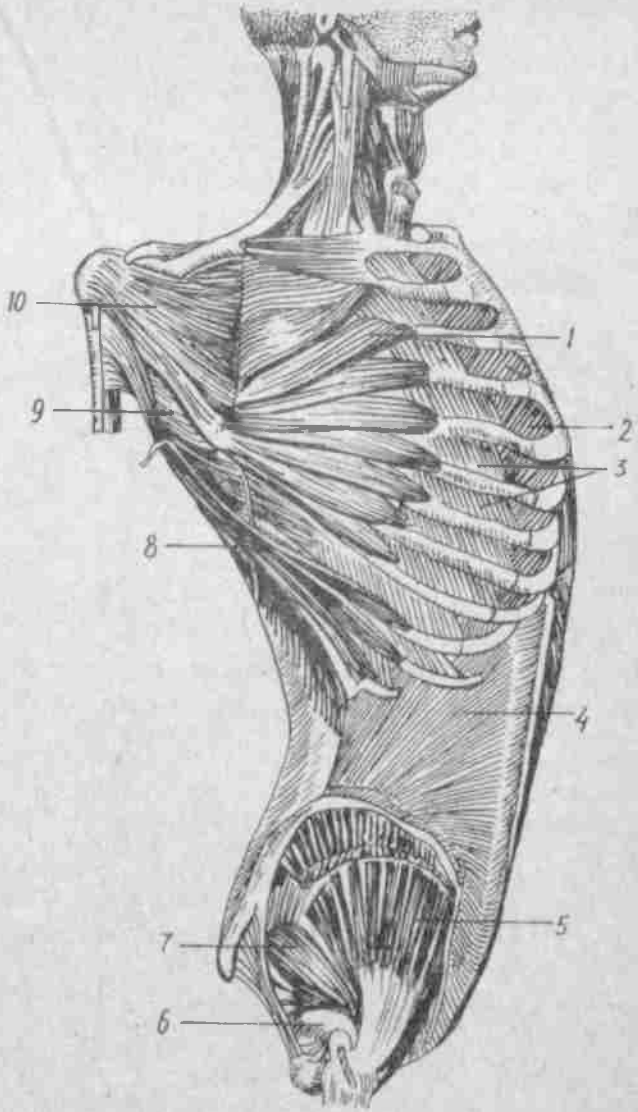

82-расм. Кўкрак ва корин мускуллари (чукур кават).

1 — m. serratus anterior; 2 — m. m. intercostales interni; 3 — m. m. intercostales externi; 4 — m. obliquus internus abdominis; 5 — gluteus medius; 6 — m. obturator internus; 7 — m. piriformis; 8 — m. latissimus dorsi; 9 — m. teres major; 10 — m. subscapularis.

КЎКРАК МУСКУЛЛАРИ

Кўкрак мускулларини асосан икки группага бўлиш мумкин. Биринчи группага кўкракнинг сербар мускуллари кириб, улар асосан кўкрак қафасидан бошланиб, елка камари суякларига ёпишади; иккинчи группага кўкрак қафасининг аутохтон (ўзига хос) мускуллари киради, бинобарин, бу мускуллар кўкрак қафаси соҳасидан бошланиб шу ернинг ўзига ёпишади (81—82- расмлар).

КЎКРАК ҚАФАСИДАН БОШЛАНИБ ЕЛКА КАМАРИ ВА ЕЛКА СУЯКЛАРИГА ЁПИШУВЧИ МУСКУЛЛАР

Кўкракнинг катта мускули (m.pectoralis major) — ўмров суягининг медиал ярмидан, тўш суягининг олд сатҳидан, II — VII қовурғаларнинг тоғай қисмидан, қорин тўғри мускули қинининг олд деворидан бошланиб, Crista tuberculi majoris humeri га ёпишади. Бу мускулнинг юқори латерал чети дельтасимон мускулнинг олд пастки чети билан ёпилган бўлиб, бу ерда аниқ арикча — sulcus deltoideopectoralis ни ҳосил қилади.

Бу мускул қўлни гавдага яқинлаштиради ва ичкарига буради. Ўмров суягидан бошланувчи юқори тутамлари қўлни олд томонга кўтаради. Агар қўл қимирламай турса, қовурғаларни кўтаради ва нафас олишда иштирок этади.

Кўкракнинг катта мускули n.n.pectorales lateralis et medialis лар воситасида иннервация қилинади ҳамда a.thoracoacromialis ва a.thoracica lateralis лар воситасида қон билан таъминланади.

Кўкракнинг кичик мускули (m.pectoralis minor) — II — V қовурғалардан бошланиб, куракнинг тумшуксимон ўсиғига ёпишади. Бу мускул кўкракнинг катта мускули остида ётади ва ундан анча кичик.

Бу мускул қисқарса, куракни олдинга ва пастга тортади. Қўл қимирламай турганда қисқарса, кўкрак қафасини кўтариб, нафас олишда иштирок этади.

Иннервацияси ва қон билан таъминланиши кўкракнинг катта мускули билан бир хил.

Ўмров ости мускули (m.subclavius) — жуда ҳам кичкина мускул бўлиб, ўмров суяги билан I қовурға орасида тортилган. У тўш-ўмров бўғимини мустаҳкамлайди, ўмров суягини пастга ва медиал томонга тортади.

M.subclavius (Cv) ни (Cv) иннервация қилади; a.transversa scapulae, a.thoracoacromialis қон билан таъминлайди.

Олдинги тишли мускул (m.serratus anterior) — саккизта ёки тўққизта юқори қовурғаларнинг устидан (одатда тўққизта тиш билан) бошланиб, куракнинг медиал четига ёпишади.

Бу мускул кўкрак қафасининг ён томонида жойлашган бўлиб, пастки тишлари қорин қийшиқ мускулининг юқори тишлари билан навбатма-навбат бошланади.

У ромбсимон мускул билан бирга куракни кўкрак қафасига яқинлаштиради. Олдинги тишли мускулнинг пастки тутамлари

куракнинг пастки бурчагини олд томонга айлантиради ва юқорига кўтаришга ёрдам беради.

Бу мускул n.thoracicus longus орқали бошқарилади ва a.thoracodorsalis, aa.intercostales anteriores лар орқали қон билан таъминланади.

КЎКРАК ҚАФАСИНИНГ АУТОХТОН МУСКУЛЛАРИ

Ташқи қовурғаларараро мускуллар (m.intercostales externi) — юқоридаги қовурғанинг ташқи пастки четидан бошланиб, пастдаги қовурғанинг юқори четига ёпишади. Ташқи қовурғаларараро мускулларнинг толалари юқоридан пастга ва орқадан олдинга йўналган бўлиб, қовурғанинг суяк қисмида (умуртқадан то тоғай қисмигача) мускул толаларидан иборат бўлса, тоғай қисмида фиброз тўқимадан тузилганки, membrana intercostalis externi деб ана шунга айтилади.

Ички қовурғаларараро мускуллар m. interocostales interni пастки қовурғанинг устки четидан бошланиб, устки қовурғанинг остки четининг ичкари лабига ёпишади. Ички қовурғаларараро мускуллар юқоридаги мускулнинг остида жойлашган бўлиб, унга нисбатан мускул толалари тескари, яъни пастдан юқорига ва олдиндан орқага йўналган. Бу мускулларнинг ташқи қовурғаларараро мускулдан яна битта фарқи шундаки, унинг толалари қовурғаларнинг тоғай қисмлари орасида ҳам давом этади. Қовурғаларнинг тоғай қисмлари орасида тортилган қисми membrana intercostalis interni дейилади. M.m.intercostales interni орқа томонда фақат қовурғанинг бурчакларигача давом этади холос. Қовурға бурчагидан қовурға бошигача бу мускул ўрнида membrana intercostalis interni бор.

Бу мускуллар n.n.intercostales орқали иннервация қилиниб, a.a.intercostales, a.thoracica interna лар орқали қон билан таъминланади.

Қовурға ости мускуллари — m subcostales жуда нозик мускул толаларидан ташкил топган бўлиб, пастки қовурғалар умуртқага қараган учларининг ички томонига жойлашган. Қовурға ости мускулининг бошланиши, ёпишиши ва толаларининг йўналиши ички қовурғаларараро мускуллардагига ўхшайди. Лекин қовурға ости мускули пастки қовурғаларнинг устки четидан бошланиб, юқори қовурғаларнинг пастки четига 1—2 та қовурға ташлаб бирикади.

Кўкракнинг кўндаланг мускули — m transversus thoracis — III —VI қовурғалар тоғай қисмининг орқа томонида жойлашган бўлиб, қорин кўндаланг мускулининг давоми ҳисобланади. Бу мускул кўпинча бўлмайди.

Қовурғаларараро мускуллар қисқарганда бу мускул қовурғаларни кўтаради ва нафас чиқаришда иштирок этади. Нафас чиқаришда яна m.m.subcostales ва m.transversus thoracis, шунингдек бошқа мускуллар ҳам иштирок этади. Шуни айтиб ўтиш керакки, ташқи ва ички қовурғаларараро мускулларнинг функцияси ҳақида турли фикрлар бор. Чунончи, М. Ф. Иваницкийнинг фикрича, ҳар иккала мускул нафас олишда ҳам, нафас чиқаришда ҳам иштирок этади.

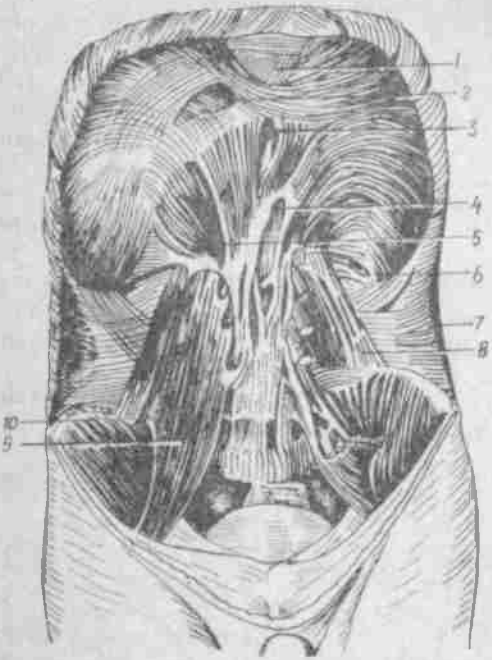

8 3 -р а с м . Диафрагма (ост томонидан кўриниши).

1 — centrum tendineum; 2 — foramen v. cavae inferioris; 3 — hiatus oesophageus; 4 — hyatus aorticus; 5 — pars lumbalis; 6 — pars costalis; 7 — m. transversus abdominis; 8 — m. quadratus lumborum; 9 — m. psoas major; 10 — m. iliacus.

Ҳар иккала мускул ҳам n.n.intercostales билан иннервация қилинади, a.a.intercostales ва a.thoracica interna қон билан таъминлайди.

Кўкрак-корин тўсиғи (diaphragma). У ясси ва юпқа мускулдан иборат бўлиб, кўкрак қафаси томонга бўртиб, гумбаз ҳосил қилиб жойлашган (93- расм). Мускул толалари кўкрак қафаси пастки тешигининг гир атрофи бўйлаб бошланиб, унинг ўртасида ясси пай (centrum tendineum) га айланади.

Диафрагмада бел, қовурға ва тўш қисмлари тафовут қилинади. Бел қисми (pars lumbalis) хийла маҳкам бўлиб, чап ва ўнг оёқлари (crus sinistrum et dextrum) бор.

Ўнг ва чап оёқлар ҳамда умуртка поғонаси орасида учбурчак шаклида тешик (hiatus aorticus) бўлиб, бунда аорта ва ductus thoracicus ўтади. Аорта тешигининг атрофи фиброз ҳалқа билан ўралгани туфайли диафрагманинг қисқариши аортадан ўтувчи қонга ҳалал бермайди. Диафрагманинг аорта ўтадиган тешигидан олдинроқда ва бир оз юқорироқда қизилўнгач ўтувчи тешик (hiatus esophageus) бор. Бу тешикдан қизилўнгач билан бирга ўнг ва чап адашган нервлар ўтади. Бел соҳасидаги тешиклардан n.n.splanchnici major et minor v.azygos ва hemiazygos, truncus sympaticus — симпатик ствол ўтади.

Диафрагманинг қовурға қисми VII — XII қовурға тоғай қисмларининг ички сатҳидан бошланиб, юқорига кўтарилади ва пай қисмига ўтиб кетади.

Диафрагманинг тўш қисми тўш суягининг ханжарсимон ўсиғидан бошланиб, пай қисмига ўтиб кетади. Pars sternalis билан pars costalis

орасида учбурчак шаклидаги ёриқ — trigonum sternocostale бўлиб бундан a.a.thoracica interna.epigastrica superior лар ўтади.

Pars costalis билан pars lumbalis орасида trigonum lumbacostale деб аталувчи ёриқ бўлиб, у эмбрионал даврда кўкрак ва қорин бўшлиқларини қўшиб туради. Катта одамда бу ёриқ кўкрак қафаси томонидан плевра билан, қорин томонидан эса қорин пардаси билан ёпилиб кетган бўлади. Қорин бўшлигининг тазйиқи ошган вақтда қорин аъзолари ана шу ёриқ орқали кўкрак қафасига чиқиб, диафрагма чуррасини ҳосил қилиши мумкин.

Диафрагманинг пай қисми турли томонга йўналган пай толаларидан ташкил топган. Пай қисмининг орқа ўнг томонида тўртбурчак шаклида тешик бўлиб, бундан пастки кавак вена ўтади, шунинг учун foramen venae cavae дейилади.

Диафрагма қисқарганда унинг гумбази яссиланади. Шунинг учун ҳам кўкрак қафаси (юқоридан пастга) кенгаяди, натижада ўпкалар нафас олганда бемалол кенгая олади.

У n.frenicus билан иннервация қилинади. a.a.phrenica superior et inferior қон билан таъминлайди.

ҚОРИН МУСКУЛЛАРИ

Қорин (abdomen) кўкрак қафасининг пастки қирғоғи тешиги билан чаноқ (pelvis) нинг устки қирғоги орасида жойлашган соҳа бўлиб, бу ердаги мускуллар қорин бўшлиғи (cavum abdominale) ни чегаралаб, қорин деворини ҳосил қилади.

Қорин деворини ҳосил қилувчи мускуллар (84- расм) ни олдинги латерал, олдинги ва орқа гуруҳларга бўлиш мумкин.

ОЛДИНГИ ЛАТЕРАЛ ТОМОНДАГИ МУСКУЛЛАР

Қориннинг ташқи қийшиқ мускули (m.obliquus externus abdominis) — кўкрак қафасининг ён томонидан, пастки саккизта қовурғадан тишлар билан бошланиб, ёнбош суяги қиррасининг labium externum ига; ёпишади. Қолган қисми эса ясси пай (апоневроз) га айланиб, тўғри мускулнинг устидан ўтиб, қарама-қарши томондаги шу номли мускул апоневрози билан қўшилиб, оқ чизиқ (linea alba) ни ҳосил қилади. Бу мускул тутамларининг йўналиши m. m. intercostales толаларининг йўналишига ўхшайди. Қорин ташқи қийшиқ мускули апоневрозининг пастки эркин қисми tuberculum pubicum билан spina iliaca anterior superior орасида тортилиб, тарновсимон арикча ҳосил қилади. Бу арикчанинг туби хийла мустаҳкам бўлиб, чов бойлами (lig inguinale) деб шунга айтилади. Демак, чов бойлами пишиқ чандир шаклидаги бойлам бўлиб, корин ташқи қийшиқ мускулининг қалинлашган ва бир оз қайрилган чеккасидир.

Чов бойламининг tuberculum pubicumга бирикувчи медиал учидан давом этган фиброз толалар пастга қараб pecten ossis pubis га қайрилиб, lig. lacunare ни ҳосил қилади. Орқа томонда қориннинг ташқи қийшиқ мускули ва m. latissimus dorsi чеккаларининг орасида

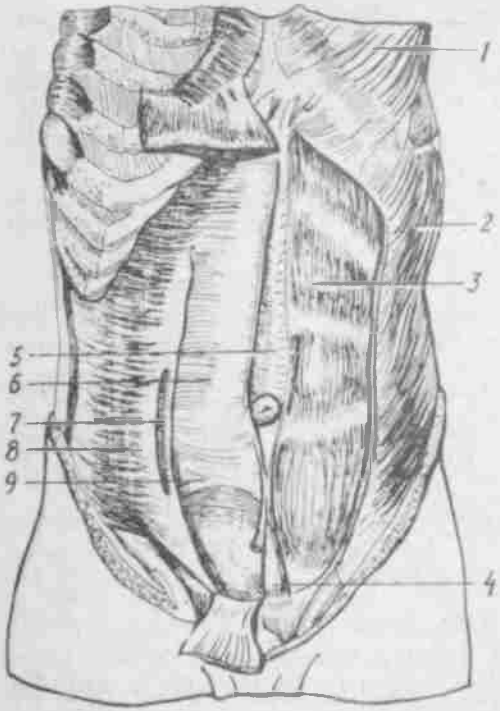

8 4 -р а с м . Қорин мускуллари.

1 — m. pectoralis major; 2 — m. oblique externus; 3 — m. rectus abdominis; 4 — m. pyramidalis; 5 — linea alba; 6 — vagina m. recti abdominis; 7 — linea semicircularis; 8 — m. tranversus abdominis; 9 — linea semilunaris.

кичкина учбурчакка ўхшаш жой қолади, trigonum lumbale деб аталадиган бу камгакнинг хирургияда амалий аҳамияти бор. Бел учбурчагининг латерал томони қориннинг ташқи қийшиқ мускулидан медиал томони m. latissimus dorsi дан, асоси эса қориннинг ички қийшиқ мускулидан ташкил топган.

Бу мускул n. n intercostales V — XII лар билан иннервация қилинади ва a. a. intercostales, epigastrica superior et inferiorлар уни қон билан таъминлайди.

Қ о р и н н и н г и ч к и қ и й ш и қ м у с к у л и (m. obliguus internus abdominis) fascia thoraco lumbalis, linea intermedia cristae iliacae lig. inguinale нинг латерал бўлагидан бошланиб, X, XI ва XII қовурғаларнинг пастки чеккасига ёпишади. Бу мускул қориннинг ташқи мускули билан деярли ёпилиб туради (бел соҳаси бундан мустасно) ва ундан кичикрокдир.

Мускул толалари (бошланган жойига қараб) кўндаланг, юқоридан пастга караган йўналишга эга бўлиб, қориннинг тўғри мускули четига яқинлашгач, сербар пай апоневрозга айланади. Бу апоневроз қорин тўғри мускули қинини ҳосил қилишда иштирок этиб linea alba abdominis га қушилиб кетади.

n. n intercostales,. iliohypogastricus, ilioinguinalis лар иннервация қилади.

a. a. intercostales. epigastricae inferior et superior қон билан таъминлайди.

Қориннинг кўндаланг мускули — m. transversus abdominis пастки олтита қовурғанинг ички юзасидан (тишлар билан), fascia thoraco lumbalis нинг чуқур варағидан, ёнбош суяги қиррасининг ички лабидан бошланиб, linea alba га ёпишади.

Мускул толалари орқадан олдинга, кўндалангига йўналиб, апоневрозга айланади. Мускул толаларининг апоневрозга ўтиш эпи ташқарига қараб ёйсимон чизиқ ҳосил қилади, бу чизиқ linea arcuata деб аталади.

Қорин кўндаланг мускулининг айрим толалари, қорин ички қийшиқ мускули тутамлари билан биргаликда чов каналининг ташқи (тери ости) тешигидан ўтиб, моякнинг устки четига бориб ёпишади ва моякни кўтарувчи мускул (m. cremaster)ни ҳосил қилади. Бу мускул аксари сут эмизувчи ҳайвонларда жуда яхши ривожланган бўлиб, моякни ёрғоқдан тортиб қорин бўшлиғига олиб кириши мумкин.

У n. n. intercostales (VII — XII), iliohypogastricus, ilioinguinalis орқали иннервация қилинади, a. a. epigastricae superior et inferior лар эса қон билан таъминлайди.

ОЛДИНГИ ГУРУҲ

Қориннинг тўғри мускули m. Rectus abdominis V—VI ва VII қовурғалар тоғай қисмининг ташқи юзасидан ва processus xiphoideus дан бошланиб, қов суягининг юқори чеккасига ёпишади.

Бу мускул узунасига бақувват мускул тутамларидан иборат бўлиб, уч — тўрт ерида intersectiones tendinae деб аталувчи пай белбоғлари бор. Пай белбоғларининг иккитаси киндикдан юқорида, учинчиси эса киндик соҳасида бўлади. Пай белбоғлари эмбрион тараққиёти даврида ҳосил бўлувчи вентрал мускулларнинг сегментар такомил этишидан нишонадир. Пай белбоғлари функционал жиҳатдан катта аҳамиятга эга; тўғри мускулларнинг пай белбоғи билан бўлинган қисмлари айрим-айрим қисқариши мумкин, буни кўп машқ қилган цирк артистларида (гимнастлар ва акробатларда) аниқ кўрса бўлади. Мускуллари яхши такомил этган спортчиларда қориннинг тўғри мускули тери остида тўрт бурчакли бўлаклардан тузилгани яққол кўзга ташланиб туради (94- расм).

Бу мускул n. n. intercostales орқали бошқарилади ва a. thoracica interna, a. a. lumbales лар орқали қон билан таъминланади.

Пирамидасимон мускул m. pyramidalis қов бирлашмаси (симфиз) дан бошланиб, linea alba га ёпишади ва уни таранглайди. Кичкинагина мускул қини олд деворининг остгинасида ётади. Бу мускул бир тешикли ва халтали ҳайвонларнинг бола олиб юрувчи халтасини ўраб турувчи мускул рудиментидир.

Yn. n. intercostales (XII), ilioinguinalis лар орқали иннервация қилинади. Қорин бўшлиғининг орқа деворини белнинг тўрт бурчакли мускули (m. quadratus lumborum) ҳосил қилади. Белнинг тўртбур-

чакли мускули квадрат шаклига эга бўлиб, ёнбош суягининг қирраси (ички лаби) дан бошланади ва XII қовурғанинг пастки четига, пастки бел умуртқаларининг кўндаланг ўсиғига ёпишади.

Бу мускул бир томонлама қисқарса, охирги қовурғани пастга тортади, ҳар икки томондан қисқарса, умуртқа поғонасини вертикал ҳолда ушлаб туришга ёрдам беради.

Y n. intercostalis XII, n. n. lumbales воситасида бошқарилиб, a. a. intercostales, a. a. epigastricae лар қон билан таъминланади.

ҚОРИН ФАСЦИЯСИ

Қорин соҳасининг юза фасцияси fascia superficialis abdominis тери ости мой қавати билан қорин мускуллари ўртасида жойлашган бўлиб, қориннинг ташқи қийшиқ мускулини, тўғри мускул қинини устидан ўраб туради. Қориннинг хусусий фасцияси fascia propria abdominis қориннинг ички қийшиқ мускулини ҳар икки томонидан ўраб ётади.

Ички қийшиқ мускул фасцияси чов каналининг ташқи (юза) тешиги соҳасидаги шу мускул толалари билан бирга ёрғоққа тушади. Моякни кўтарувчи мускул (m. cremaster) деб шунга айтилади.

ҚОРИН ТЎҒРИ МУСКУЛИНИНГ ҚИНИ

Қориннинг ҳар иккала тўғри мускули пишиқ фиброз халта бўлмиш тўғри мускул қини (vagina musculi recti abdominis) ичида жойлашган (85-расм).

Қорин тўғри мускулининг қини қорин сербар мускулларининг апоневрозлари ҳисобига ҳосил бўлади. Тўғри мускул қинининг олд ва орқа деворлари юқори ва пастки соҳаларида бир хил эмас. Чунончи, юқори қисмида, киндикдан юқорида, қориннинг ташқи қийшиқ мускулининг апоневрози тўғри мускулнинг олд томонидан, кўндаланг мускул апоневрози эса орқа томонидан ўтади. Қорин ички қийшиқ мускулининг апоневрози тўғри мускулнинг латерал қирғоғига келганда икки варақка бўлиниб, биттаси тўғри мускулнинг олд томонидан,иккинчиси эса орқа томонидан ўтиб, ташқи қийшиқ ва кўндаланг мускуллар апоневрозларига туташиб кетади. Киндикдан 4—5 см пастроққа келганда учала сербар мускулнинг апоневрозлари тўғри мускулнинг олд томонидан ўтиб, олд деворни ҳосил қилади. Натижада қиннинг орқа девори юпқа парда (fasci transversalis) дан иборат бўлиб қолади. Қиннинг орқа девори ана шу соҳада паст дан юқорига қараган ботиқ яримойсимон чизиқ (linea arcuata) билан кескин чегара ҳосил қилиб ўтади.

ҚОРИННИНГ ОҚ ЧИЗИҒИ (LINEA ALBA)

Қорин сербар мускулларининг апоневрозлари иккала тўғри мускулнинг ўртасида юқоридан пастга қараб кетган апоневрозлар бирлашмаси — оқ чизиқни ҳосил қилади.

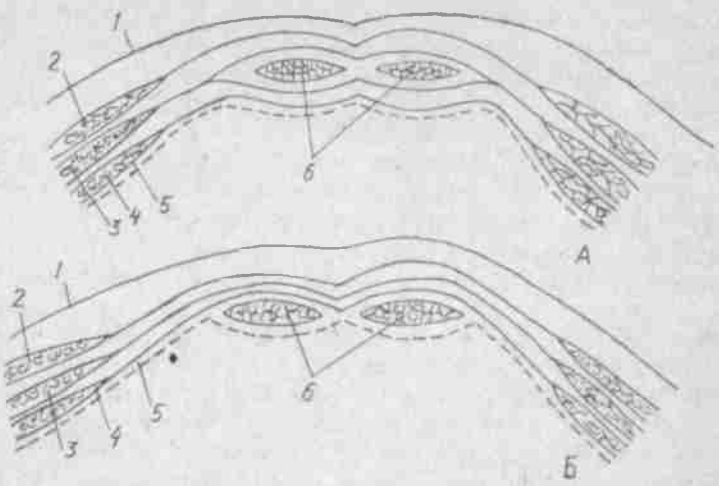

85-расм. Қорин олд деворининг (тўғри мускул қини соҳасида) кўндаланг кесими. А — киндикдан юқори қисм; Б — киндикдан пастки қисм.

1 — тери; 2 — m. obliquus externus abdominis; 3 — m. obliquus internus abdominis; 4 — m. transversus abdominis; 5 — fascia transversalis; 6 — m. rectus abdominis.

Бу чизиқ ўнг ва чап томондаги сербар мускуллар ясси пайлари (апоневрозлари) нинг фронтал текисликда кесишиши ва бу ерда қон томирларнинг камлиги туфайли оқ бўлиб кўринади. Бу ҳолат хирургларга қорин бўшлиғини кенг очишга (болани она қорнидан ёриб олиш ва шу каби операцияларда) имкон беради. Оқ чизиқ (linea alba) тўш суягининг ханжарсимон ўсиғидан қов суягининг устки чеккасига тортилган.Оқ чизиқнинг эни юқорида кенгроқ (2,0—2,5 см) бўлса, киндикдан бир оз пастда кескин тораяди, аммо қалинлиги ортади. Оқ чизиқнинг тахминан қоқ ўртасида киндик ҳалқаси (anulus umblicalis) бор. Оқ чизиқ қов соҳасига келганда қов соҳасига суякларининг юқори чеккасига учбурчакка ўхшаб кенгайган ҳолда бирикади.

ҚОРИН МУСКУЛЛАРИ ФУНКЦИЯСИ

Қорин мускуллари қисқарганда қорин бўшлиғи тораяди ва қорин ичидаги аъзоларга тазйиқ ортади. Шунинг учун ҳам қорин мускулларининг тазйиқи туғиш, дефекация ва қусиш вақтида қорин бўшлиғидаги аъзоларнинг бўшалишига ёрдам беради. Бундан ташқари, қорин мускуллари кўкрак қафаси билан чаноқ орасида тортилгани туфайли, кўкрак қафасини чаноққа яқинлаштиради ва умуртқа поғонасини олдинга букади. Бинобарин, орқада жойлашган умуртқа устунини ёзувчи узун мускулларга антагонистдир. Қорин мускуллари бир томонлама қисқарса, гавдани буради. Масалан, қориннинг ташқи қийшиқ мускули гавдани карама-қарши томонга, қориннинг ички

қийшиқ мускули эса ўз томонига боради. Ниҳоят, қорин мускулларининг юқори тутамлари қовурғаларга ёпишганлиги учун қовурғаларни пастга тортиб нафас чиқаришида қатнашади.

ЧОВ КАНАЛИ (CANALIS INGUINALIS)

Чов канали чов соҳасида қорин сербар мускулларининг орасида ҳосил бўлган ёриқ бўлиб, ундан эркаклар уруғ тизимчаси (foniculus spermaticus), аёлларда эса бачадоннинг юмалоқ бойлами (lig. teres uteri) ўтади. Улар чов каналининг қорин бўшлиғига қараган кириш (чуқур) тешигидан канал ичига кириб, чов соҳасида жойлашган чиқиш (юза) тешиги орқали чиқади (86-расм, А, Б).

Юза (ёки тери остидаги) тешик ҳалқа (anulus inguinalis superficialis) қорин ташқи қийшиқ мускулининг иккига ажралган апоневрози (бири tuberculum pubicum га, иккинчиси қов бирлашмасига бирикади) орасида ҳосил бўлиб, учбурчак шаклидадир. Қорин ташқи қийшиқ мускулининг устини ёпган фасция ташқи тешикнинг ён томонидаги бурчаги олдида пай толалари тутами (fibrae intercruralis) ни ҳосил қилади. Ана шу фасциянинг бир қисми юпқа парда шаклида уруғ тизимчасининг устини ўраган ҳолда мояккача етиб боради, fascia crimasterica деб шунга айтилади. Чов каналининг ички чуқур тешиги (ҳалқаси) — anulus inguinalis profundus қорин бўшлиғига очилган. Ички тешик соҳасидан ўтган юпқа парда (fascia transversalis) уруғ тизимчасининг устини ўраган ҳолда ички тешик орқали чов каналидан мояккача етиб боради ва унинг устини ўраб, fascia cremasterica interna ни ҳосил қилади.

Чов каналининг қуйидаги деворлари бор: олд девори m. abliguus externus abdominis апоневрози, пастки девори — пупарт бойламининг тарнови, юқори девори — m. obliquus internus abdominis билан m. transversalis нинг пастки тутамлари, орқа девори — fascia transversalis.

Қорин бўшлиғи аъзоларига тазйиқ ошиб кетганда бу аъзолар қорин пардасига ўралган ҳолда чов каналининг ички тешигидан кириб мояк халтасигача етиб бориши мумкин. Чов чурраси деб шунга айтилади.

Чов чуррасининг пайдо бўлиши, моякнинг қорин бўшлиғидан пастга (ўз жойига) тушиши эмбрионал такомил даврида ҳосил бўладиган processus vaginalis билан боғлиқдир.[1]

БЎЙИН МУСКУЛЛАРИ

Бўйиннинг олд (вентрал) томони collum, орқа (дорсал) томони cervicis ёки regio nuchae деб аталади.

Бўйинда мускуллардан ташқари, ҳиқилдоқ, кекирдак, қизилўнгач, катта қон томирлар бўлади. Бўйиннинг олд томонида, ҳиқилдоқ олдида, модда алмашинувида катта аҳамиятга эга бўлган қалқонсимон без жойлашган.

---

[1] Бу ҳақда тўлиқ маълумот олиш учун китобнинг «Спланхиология» қисмига қаранг.

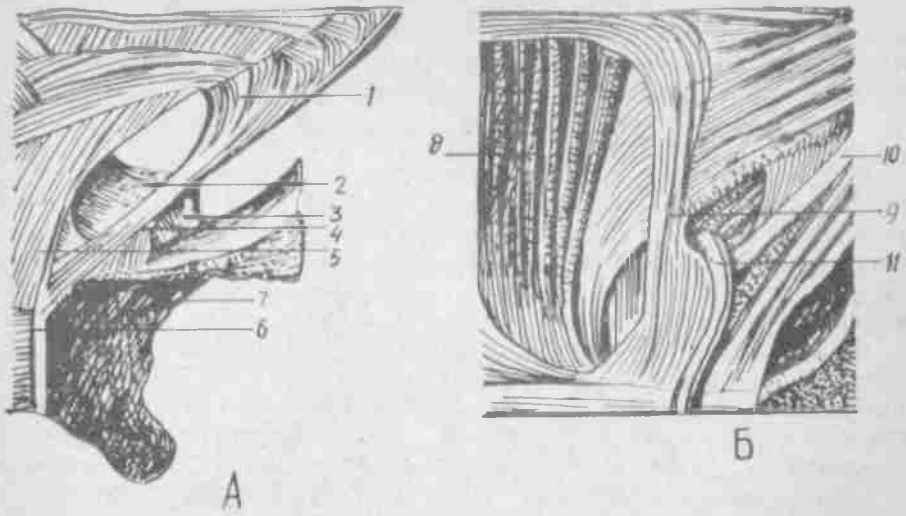

86-расм. Чов каналининг А — юза (чиқиш) ва Б — чуқур (кириш) ҳалқаси.
1 — fibrae intercrurales; 2 — lig. reflexum; 3 — lig. lacunare; 4 — crus mediale; 5 — crus laterale; 6 — symphysis ossis pubis; 7 — ramus superior ossis pubis; 8 — m. rectus abdominis; 9 — lig. interfoveolare; 10 — lig. Inguinales; 11 — ductus deferens.

Бўйин мускуллари бўйиндан ўтадиган аъзолар атрофини ўраб туради ва қуйидагича таснифланади:

I. Юза мускуллар (m. m. platysma, sternocleidomastoideus)

II. Тил ости суяги соҳасидаги мускуллар:

а) тил ости суягидан юқорида жойлашган мускуллар (m. m. mylohyoideus, digastricus, stylohyoideus, geniohyoideus);

б) тил ости суягидан пастда жойлашган мускуллар (m. m. sternohyoideus, sternothyreoideus, thyreohyoideus).

III. Чуқур мускуллар:

а) ён томондаги қовурғаларга бирикувчи мускуллар (нарвон мускуллар);

б) умуртқа олди мускуллари.

ЮЗА МУСКУЛЛАР

Бўйиннинг тери ости мускули (m. platysma) (87-расм) — кўкрак фасциясининг II қовурға соҳасидан бошланиб, пастки жағнинг қирғоғига ёпишади. Бу мускул бевосита бўйин териси остида жойлашган бўлиб, юпқа пластинкадан иборат. Ўнг ва чап мускуллар ўртасида бўйиннинг ўрта чизиғи соҳасида учбурчак шаклида очиқ жой қолади.

Бу мускул бўйин терисини олд томонга тортиб, бўйин веналари ичида қон оқишини яхшилайди, оғиз бурчагини пастга тортиб мимика мускули вазифасини бажаради.

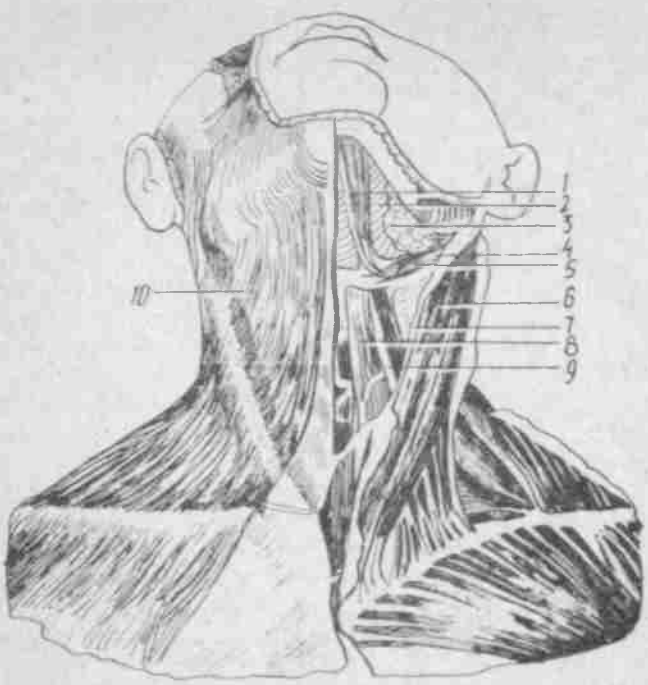

87-расм. Бўйиннинг юза мускуллари.

1 — m. digastricus; 2 — m. stylohyoideus; 3 — gl. submandibularis; 4 — m. mylohyoideus; 5 — m. digastricus (venter posterior); 6 — m. sternocleidomastoideus; 7 — fascia colli superficialis; 8 — m. sternohyoideus; 9 — m. omohyoideus; 10 — m. platysma.

Y n. facialis орқали бошқарилиб, a. cervicalis super facialis орқали қон билан таъминланади.

Тўш-ўмров-сўрғичсимон мускули y. m. sternocleidomastoideus. Тўш суягининг олдинги сатҳидан, ўмров суягининг тўш суягига қараган учидан бошланиб, чакка суягининг сўрғичсимон ўсиғига ёпишади. Юқоридаги мускулнинг остида жойлашган бўлиб, ундан бўйин фасцияси ёрдамида ажралиб туради. Эмбрионал даврда m. trapezius билан бирга такомил этиб, ундан ажралиб кетади. Шунинг учун ҳам, иннервацияси трапециясимон мускул билан умумийдир (n. accesorius).

Бу мускул бир ёқлама қисқарса, бошни ўша томонга эгади ва юзни қарама-қарши томонга қаратади. Ҳар иккала томонда баробар қисқарса, бошнинг ҳолатига қараб олд ёки орқа томонга букади. Агар бошни кимирлатмай тўш-ўмров-сўрғичсимон мускуллари қисқартирилса, кўкрак қафасини олдинга ва бош томонга тортади. Бинобарин, нафас олишда иштирок этади.

У қўшимча (XI жуфт) нерв воситасида бошқарилиб, a. sternocleidomastoideus воситасида қон билан таъминланади.

ТИЛ ОСТИ СУЯГИ СОҲАСИДАГИ МУСКУЛЛАР

Тил ости суягидан юқорида жойлашган мускуллар (98-расм). Жағ-тил ости мускули — m. mylohyoideus — пастки жағнинг linea mylohyoidea сидан бошланиб, тил ости суягининг танасига ёпишади. Мускул тутамлари юқоридан пастга қараб йўналган бўлиб, чап ва ўнг томондаги жағнинг тил ости мускуллари ўрта чизиқда қўшилган жойида (ўртада) жағдан тил ости суягига тортилган фиброз чизиқ (чок) бор, у raphe mylohyoidea дейилади.

Икки қоринли мускул m. digastricus incisura mastoidea дан бошланиб, пастки жағнинг fossa digastrica сига ёпишади. Мускулнинг олд ва орқа қоринчалари ўртасида торайган юмалоқ пай қисми бор. Ҳар иккала қоринчалар ўртасидаги пай қисми фиброз тўқима ёрдамида тил ости суяги катта шохининг асосига ёпишган, шунинг учун ҳам мускул юқорига (пастки жағга) қараган ёйга ўхшайди.

Бигизсимон ўсиқ билан тил ости суяги орасидаги мускул (m. stylohyoideus) бигизсимон ўсиқнинг олд юзасидан бошланиб, тил ости суягининг танасига, икки қоринли мускул юмалоқ пайининг икки четига ёпишади.

Энгак-тил ости мускули (m. geniohyoideus) — пастки жағнинг spina mentalisидан бошланиб, тил ости суягининг танасига ёпишади. Юқоридаги мускулдан тепарокда ва ўртарокдан ва ўртарокдан сал четда жойлашган, толалари юқорига ва орқа томонга йўналган.

Тил ости суягидан юқорида жойлашган тўрттала мускул қисқарган вактда тил ости суягини юқорига кўтаради. Агар тил ости суяги кимирламай турса, бу мускуллардан учтаси (m. sternohyoideus дан бошқалари) пастки жағ суягини пастга тортади ва чайнов мускулларига антагонист сифатида хизмат қилади. m. m. mylohyoideus, digastricus, geniohyoideus овкат ютиш вактида тилни юқорига кўтариб, танглайга тақайди, натижада оғиздаги лукма халқумга ўтади.

Тил ости суягидан юқорида жойлашган мускулларни n. fasialis, n. mylohyoideus иннервация қилади, a. submentalis, a. occipitalislар кон билан таъминлайди.

ТИЛ ОСТИ СУЯГИДАН ПАСТДА ЖОЙЛАШГАН МУСКУЛЛАР

Тил ости суягидан пастда жойлашган мускуллар тўртта бўлиб, улар бўйин ўрта чизиғининг икки ёнида жойлашган (88-расм).

Тўш-тил ости мускули (m. sternohyoideus) тўш суяги дастасининг орқа сатҳидан, тўш-ўмров бўғимидан бошланиб, тил ости суягининг пастки юзасига ёпишади. Мускул юпка тасма шаклига эга бўлиб, пастдан юқорига ва медиал томонга йўналган.

Бу мускулнинг вазифаси тил ости суягини пастга тортишдир.

Тўш калконсимон мускули (m. sternothyreoideus) тўш суяги дастасининг орқа юзасидан I қовурға тоғайидан бошланиб, калконсимон тоғайнинг ён юзасига ёпишади. У хикилдокни пастга тортади.



88-расм. Оғиз тубини ҳосил қилувчи мускуллар.

1 — m. geniohyoideus; 2 — m. mylohyoideus; 3 — spina mentalis; 4 — cornu majus; 5 — cornu minus ossis hyoideus.

Тил ости калконсимон мускули (m. thyreohyoideus) қалқонсимон тоғайнинг қийшиқ чизиғи (linea obliqua) дан бошланиб, тил ости суягининг танасига ва катта шохига ёпишади.

Тил ости суяги фиксация ҳолатида бўлса (кимирламай турса), бу мускул ҳикилдоқни юқорига тортади.

Курак-тил ости мускули (m. omohyoideus) — куракнинг юқори чети (incisura scapulae) дан бошланиб, тил ости суягининг танасига ёпишади. Мускул икки қоринли бўлиб, пастдан юқорига тўш-ўмров сўрғичсимон мускулини кесиб ўтади.

Бу мускул курак-тил ости мускули бўйин фасциясининг бағрида жойлашган, шу туфайли, қисқарганда шу фасцияни таранглаштиради ва бўйиндаги катта вена қон томирларида қоннинг оқишини таъминлайди ҳамда тил ости суягини пастга тортади.

Тил ости суяги остида жойлашган мускулларнинг иннервацияси — C_I — C_{III} нервлар орқали бўлиб, a. thyrioidea inferior қон билан таъминлайди.

БЎЙИННИНГ ЧУҚУР МУСКУЛЛАРИ

Ён томондаги қовурғаларга бирикувчи мускуллар (нарвон мускуллар (89-расм).

Олд нарвон мускули (m. scalenus anterior L.) III — IV бўйин умуртқалари кўндаланг ўсиқларининг олд дўмбоқчаларидан бошланиб, I қовурғанинг шу номли дўмбоғига ёпишади.

Ўртадаги нарвон мускул (m. scalenus media) — барча (ёки пастки олти) бўйин умуртқаларининг кўндаланг ўсиқларидан бошланиб, I қовурғанинг орқасига ёпишади. Бу мускул нарвон мускуллари ичида энг бақувват бўлиб, юқоридаги мускулнинг орқасига жойлашган.

Орқадаги нарвон мускул (m. scalenus posterior) V — VI бўйин умуртқалари кўндаланг ўсиқларининг орқа дўмбоқчаларидан бошланиб, II қовурғанинг ташқи юзасига ёпишади.

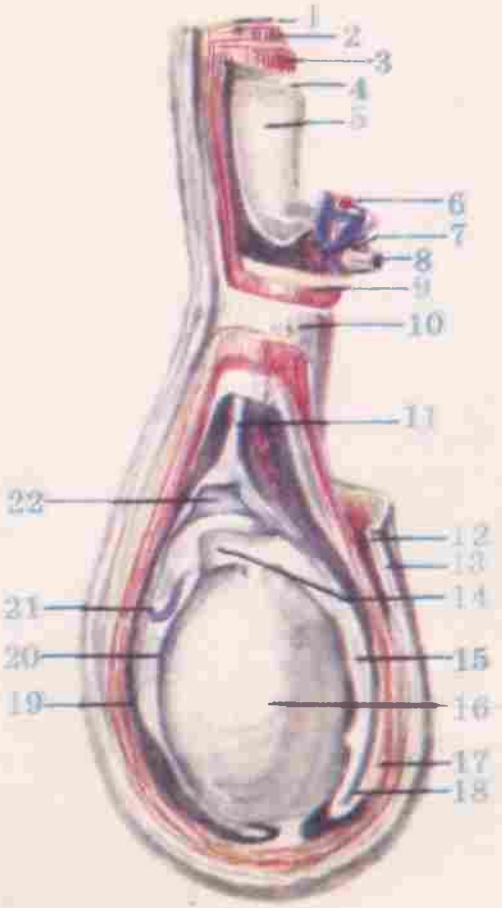

175- расм. Мояк пардалари (схема).

1 — m.obliquus externus abdominis; 2 — m.obliquus internus abdominis; 3 — m.transversus abdominis; 4 — fascia transversalis; 5 — peritoneum; 6 — a.testicularis; 7 — plexus venosus pampiniformis; 8 — ductus deferens; 9 — m.cremaster; 10 — fascia spermatica externa; 11 — vestigium processus vaginalis; 12 — tun.dartos; 13 — cutis; 14 — caput epididymidis; 15 — corpus epididymidis; 16 — testis; 17 — ductus deferens; 18 — cauda epididymidis; 19 — tun.vaginalis (lam.parietalis); 20 — tunica vaginalis (lam.visceralis); 21 — appendix epididymidis; 22 — моякнинг сероз бўшлиғи.

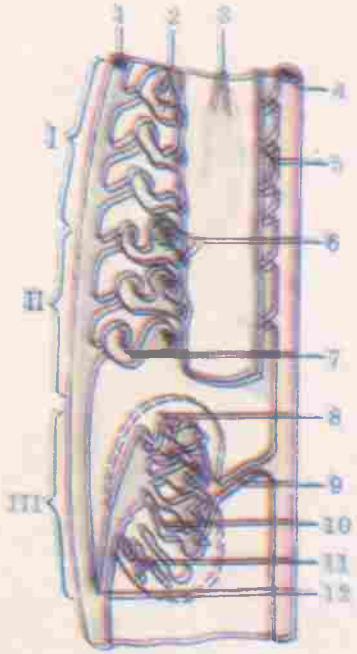

173- расм. Бошланғич буйрак, бирламчи буйрак, доимий буйрак (схема).

I — pronephros; II — mesonephros; III — metanephros; 1 — ductus mesonephricus; 2 — protonephridis et infundibulum; 3 — glomeruli pronephros; 4 — aorta; 5 — aa.segmentales; 6 — glomerulus mesonephrosus et infundibulum mesonephrosum; 7 — tubulus mesonephrosus; 8 — tubuli metanephrosi et glomerulus; 9 — a.renalis; 10 — tubulus renalis; 11 — textus nephrogenum; 12 — ureter.

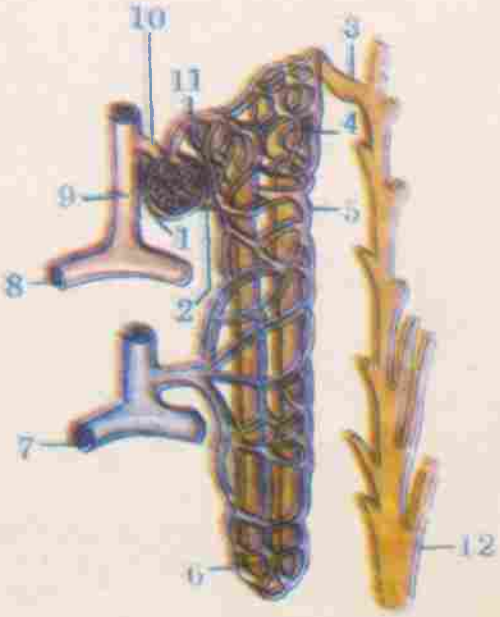

170- расм. Нефрон (схема).

1 — corpusculum renale; 2 — pars proximalis tubuli nephroni; 3 — pars conjungens; 4 — pars distalis tubuli nephroni; 5 — rete capillare peritubulare; 6 — ansa nephroni; 7 — v.arcuata; 8 — a.arcuata; 9 — a.interlobularis; 10 — arteriola glomerularis afferens (vas afferens); 11 — arteriola glomerularis efferens (vas efferens); 12 — сийдик йигувчи тўғри найча.

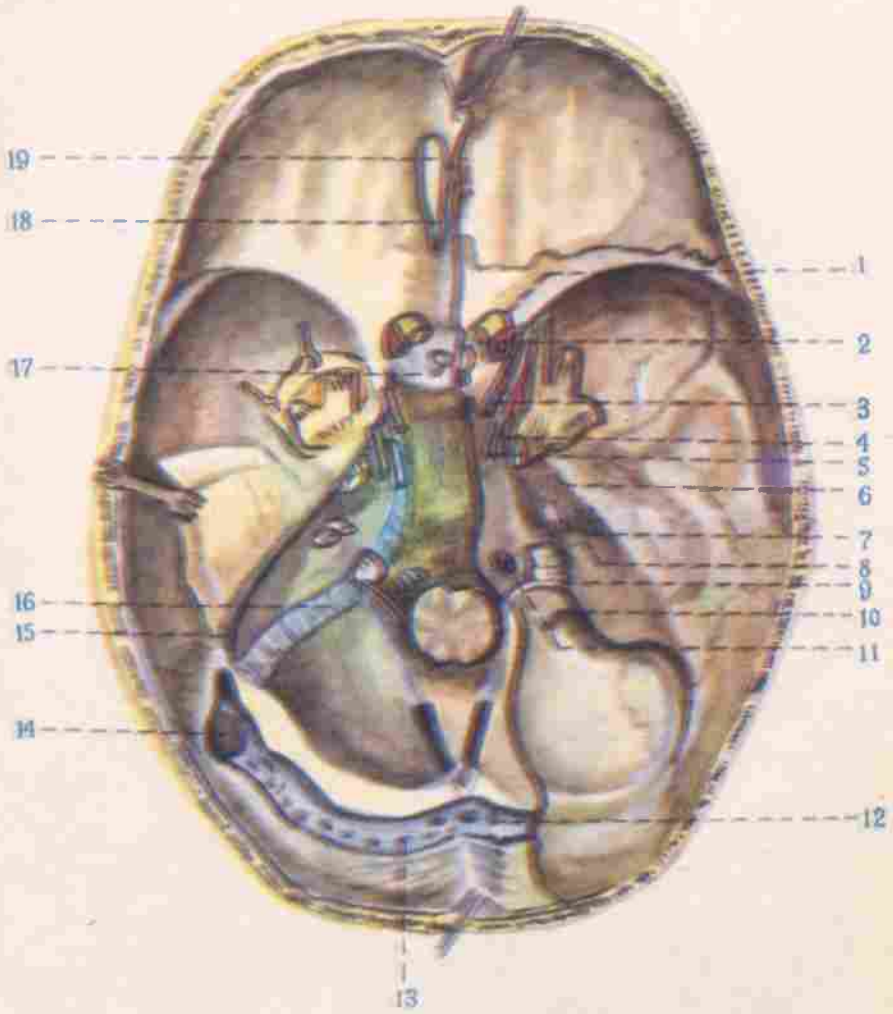

305- расм. Калла тубининг ички томони ва бош мия нервларининг чиқиши.

1 — n.opticus; 2 — a.carotis interna; 3 — n.oculomotorius; 4 — n.trochlearis; 5 — n.abducens; 6 — n.trigeminus; 7 — n.facialis; 8 — n.vestibulochlearis; 9 — n.gloccopharyngeus; 10 — n.vagus; 11 — n.hypoglossus; 12 — confluenssinum; 13 — sinus transversus; 14 — sinus sigmoideus; 15 — sinus petrosus superior; 16 — sinus petrosus inferior; 17 — sinus intercavernousus; 18 — tr.olfactorius; 19 — bulbus olfactorius.

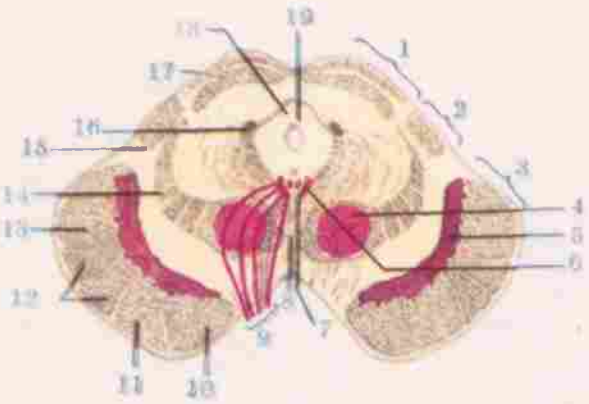

271- расм. Ўрта миянинг кўндаланг кесими (схема).

1 — tectum mesencephali; 2 — tegmentum mesencephali; 3 — basis pedunculi cerebralis; 4 — nucl.ruber; 5 — substantia nigra; 6 — nucl.nervi oculomotorii; 7 — nucl.oculomotorius accessorius; 8 — decussationes segmenti; 9 — n.oculomotorius; 10 — tr.frontopontinus; 11 — tr.corticonuclearis; 12 — tr.corticospinalis (pyramidalis); 13 — tr.occipitotemporoparietopontinus; 14 — lemniscus medialis; 15 — brachium colliculi inferioris; 16 — nucl.tractus mesencephali nervi trigemini; 17 — colliculus cranialis (superior); 18 — aqueductus mesencephali (cerebri); 19 — substantia grisea centralis.

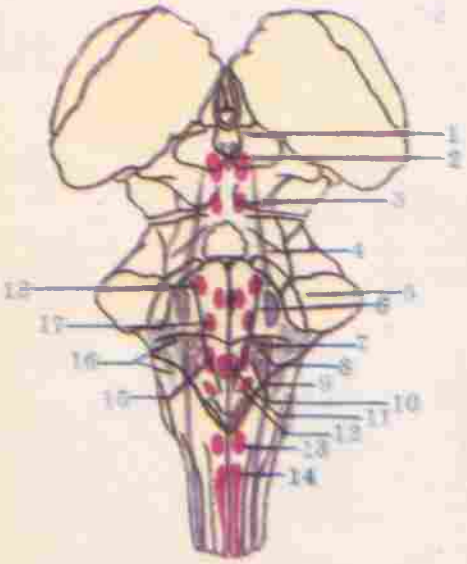

269- расм. Бош мия нерв ўзакларининг ромбсимон чукурчада жойлашиши (схема)

1 — nucl.nervi oculomotorii; 2 — nucl.accessorius n. oculomotorii; 3 — nucl.n.trochlearis; 4 — nucl.mesencephalicus n.trigemini; 5 — nucl.pontiçus n.trigemini; 6 — nucl.n.abducentis; 7 — nucl.salivatorius cranialis (superior); 8 — nucl.solitarius; 9 — nucl.spinalis n.trigemini; 10 — nucl.salivatorius caudalis (inferior); 11 — nucl — n.hypoglossi; 12 — nucl.dorsalis nervi vagi; 13 — nucl.n.accessorii (pars cerebralis); 14 — nucl.n.accessorii (pars spinalis); 15 — nucl.ambiguus; 16 — nucl.n.vestibulocochlearis; 17 — nucl.n.facialis; 18 — nucl.motorius n.trigemini.

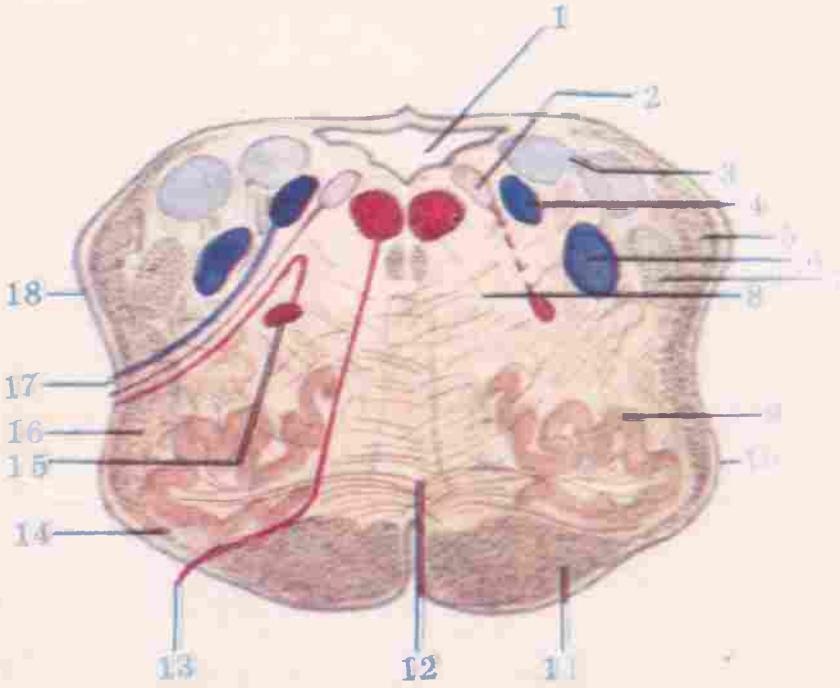

263- расм. Чўзинчоқ миянинг кўндаланг кесими (мия нервларининг ўзаклари ва ўтказиш йўллари кўрсатилган).

1 — venticulus quartus; 2 — nucl.dorsalis n.vagi; 3 — nucl.nervi vestibularis; 4 — nucl.solitarius; 5 — tr.spinocerebellaris dorsalis; 6 — nucl.spinalis (inferior) nervi trigemini; 7 — tr.spinalis nervi trigemini; 8 — nucl.nervi hypoglossi; 9 — nucl.olivaris; 10 — oliva; 11 — tr.corticospinalis (pyramidalis); 12 — lemniscus medialis; 13 — n.hypoglossus; 14 — fibrae arcuatae externae ventrales; 15 — nucl.ambiguus; 16 — tr.spinothalamicus et spinotectalis; 17 — n.vagus; 18 — tr.spinocerebellaris ventralis.

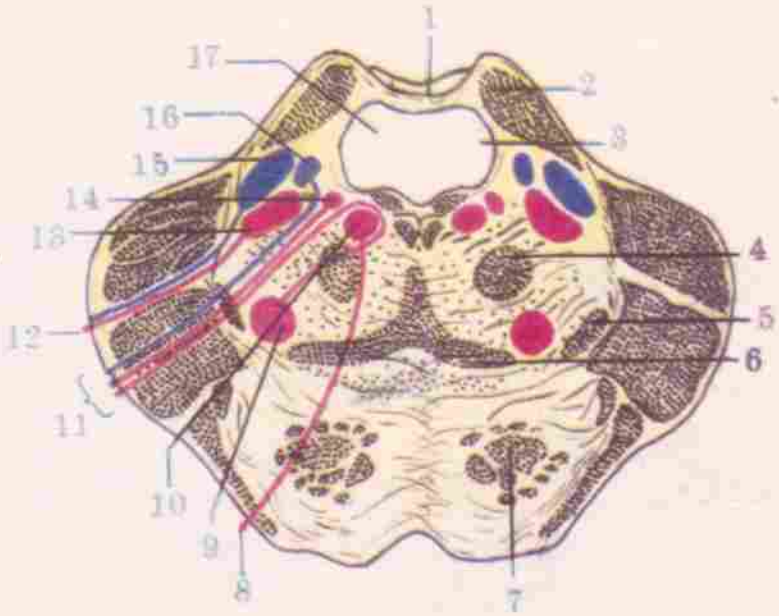

264- расм. Кўприкнинг фронтал кесими.

1 — velum medullare superius; 2 — pedunculus cerebellaris superior; 3 — fasc.longitudinalis dorsalis; 4 — tractus centralis tegmenti (BNA); 5 — lemniscus lateralis; 6 — lemniscus medialis; 7 — fibrae pontis longitudinales; 8 — n.abducens; 9 — nucl.nervi facialis; 10 — nucl.nervi abducentis; 11 — n.facialis; 12 — n.trigeminus; 13 — nucl.motorius nervi trigemini; 14 — nucl.salivatorius cranialis; 15 — nucl.ponticus nervi trigemini; 16 — nucl.solitarius; 17 — ventriculus quartus.

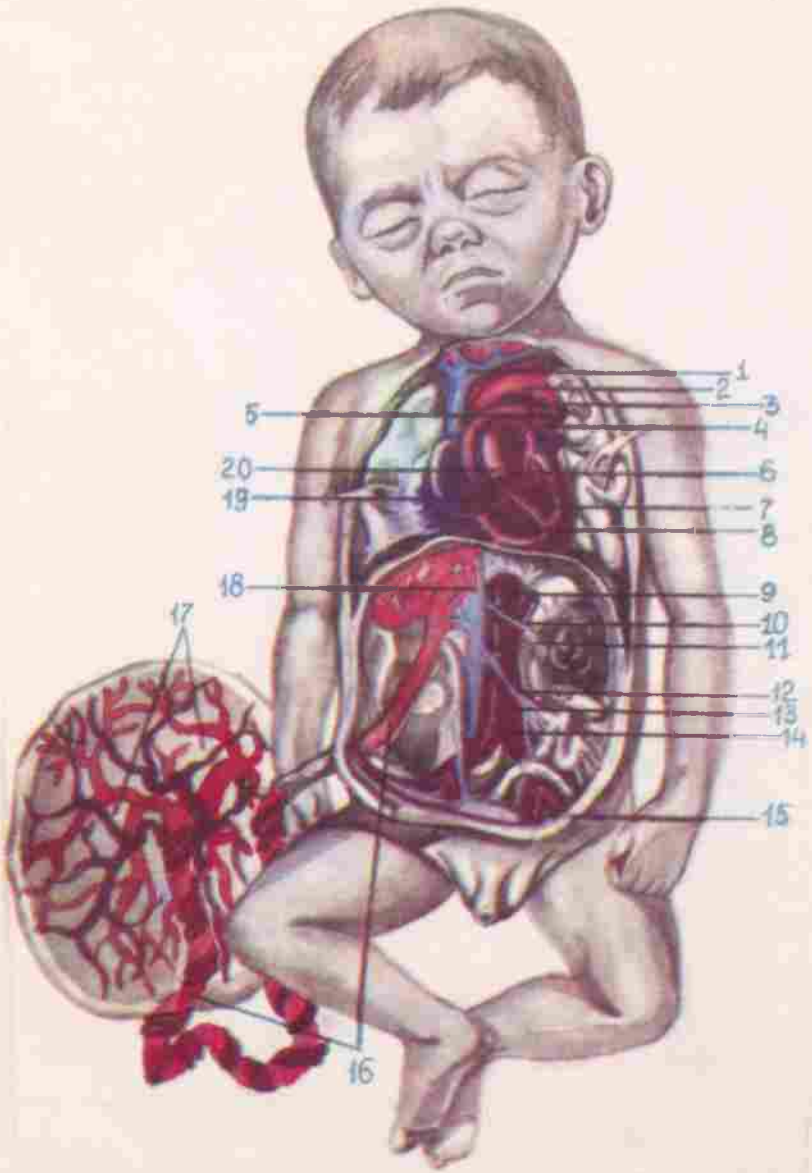

237- расм. Эмбрионда қон айланиши.

1 — v.cava superior; 2 — arcus aortae; 3 — ductus arteriosus; 4 — a.pulmonalis sinistra; 5 — pars descendens aortae; 6 — atrium sinistrum; 7 — ventriculus sinister; 8 — ventriculus dexter; 9 — pars abdominalis aortae; 10— a.renalis sinistra; 11— v.renalis sinistra; 12— v.portae; 13— aortae; 14— a.iliaca communis sinistra; 15— a.umblicalis sinistra; 16— v.umblicalis; 17— placenta; 18— ductus venosus; 19— foramen ovale; 20— truncus pulmonalis.

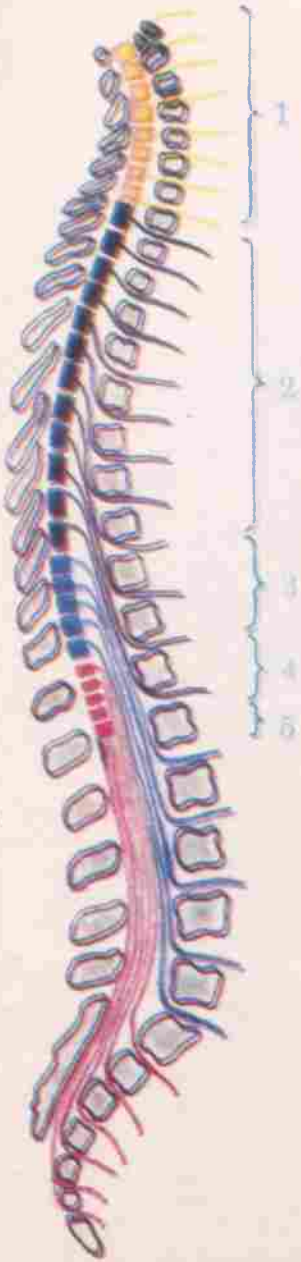

251- расм. Орқа мия сегментларининг жойлашиш схемаси.

1 — pars cervicalis (C_I — C_{VII}); 2 — pars thoracica (Th_I — Th_{XII}); 3 — pars lumbalis (l_I — l_V); 4 — pars sacralis (S_I — S_V); 5 — pars coccygea (Co_I — Co_{III})



249- расм. Орқа мия (олдинги юзаси).

1 — medulla oblangata; 2 — intumescentia cervicalis; 3 — fissura mediana ventralis (anterior); 4 — sul.ventrolateralis (anterolateralis); 5 — intumescentia bumbosacralis; 6 — cornus medularis.

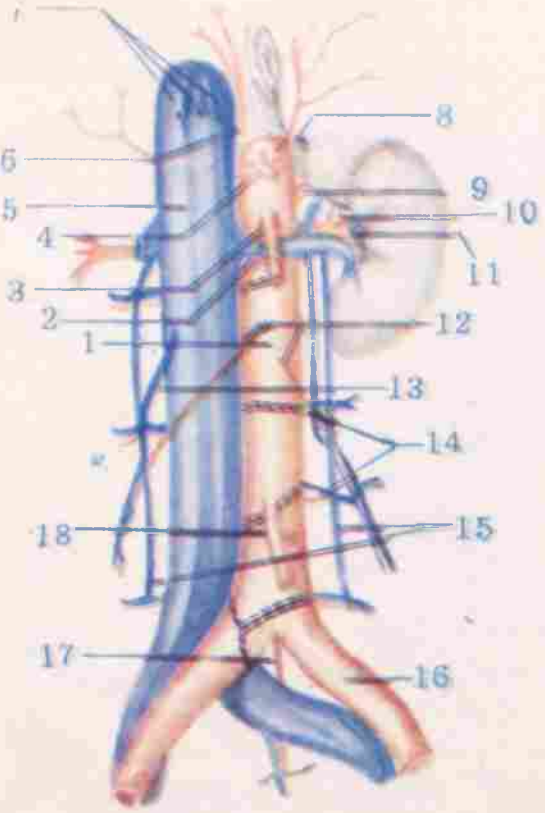

233- расм. Пастки кавак вена билан қорин аортасининг муносабати.

1 — pars abdominalis aortae; 2 — v.renalis sinistra; 3 — a. mesenterica superior; 4 — truncus coeliacus; 5 — v.cava inferior; 6 — a.phrenica inferior dextra; 7 — vv.hepaticae; 8 — a.suprarenalis superior sinistra; 9 — a.suprarenalis media sinistra; 10 — a.suprarenalis inferior sinistra; 11 — a.renalis sinistra; 12 — aa.testiculares; 13 — v.testicularis dextra; 14 — aa.lumbales; 15 — vv.lumbales ascendentes; 16 — a.iliaca communis sinistra; 17 — a.sacralis mediana; 18 — a.mesenterica inferior.

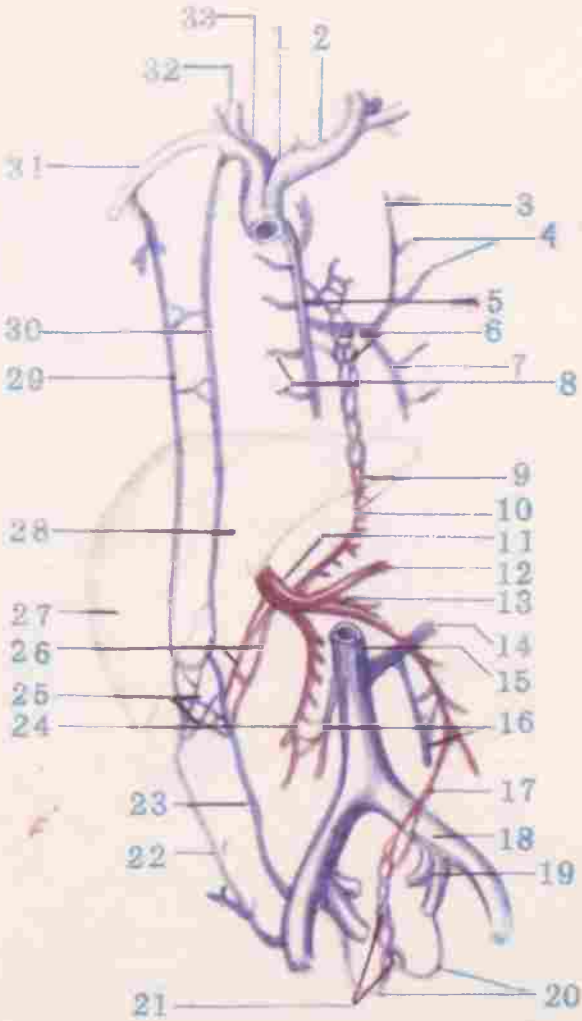

235-расм. Дарвоза венаси, юқори ва пастки кавак веналар ўртасидаги анастомозлар схемаси.

1 — v.cava superior; 2 — brachiocephalica sinistra; 3 — v.hemiazygos accessoria; 4 — vv.intercostales posteriores sinistrae; 5 — v.azygos; 6 — plexus venosus esophageus; 7 — v.hemiazygos; 8 — vv.intercostales posteriores dextrae; 9 — қопқа вена билан юқори кавак вена ўртасидаги анастомоз; 10 — v.gastrica sinistra; 11 — v.portae; 12 — v.lienalis; 13 — v. mesenterica inferior; 14 — v.renalis sinistra; 15 — v.cava inferior; 16 — vv. testiculares (ovarica); 17 — v.rectalis superior; 18 — v.iliaca communis sinistra; 19 — v.iliaca interna sinistra; 20 — vv.rectales mediae; 21 — plexus venosus rectalis (пастки кавак вена системаси билан қопқа вена системасининг қўшилиши; 22 — v.epigastrica superficialis; 23 — v.epigastrica inferior; 24 — v.mesenterica superior; 25 — юқори, пастки кавак веналар билан қопқа венаси орасидаги анастомоз; 26 — vv.paraumbilicales; 27 — hepar; 28 — v.epigastrica superior; 29 — v.thoracoepigastrica; 30 — v.thoracica interna; 31 — v.subclavia dextra; 32 — v.jygalaris interna dextra; 33 — v. brachiocephalica dextra.

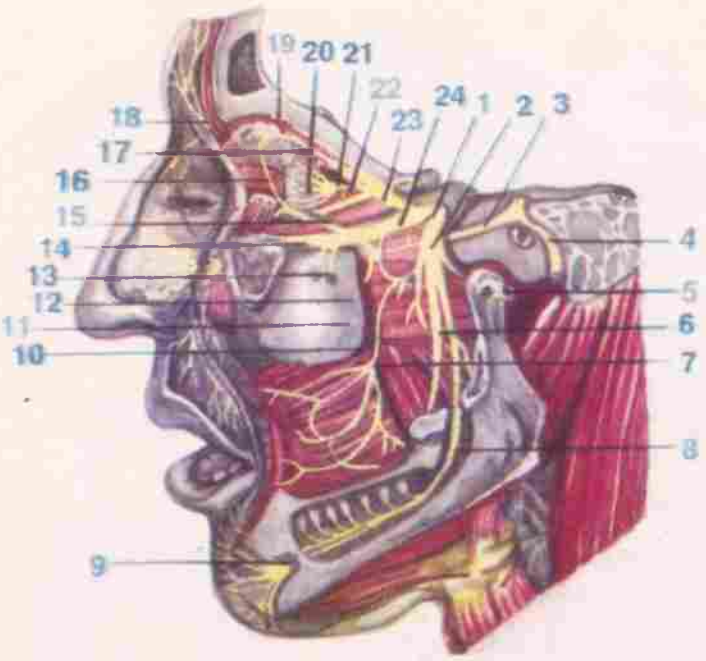

307- расм. Уч шохли нерв тармоқлари.

1 — gangl.trigeminale; 2 — n.mandibularis; 3 — n.petrosus major; 4 — n.facialis; 5 — n.auriculotemporalis; 6 — n.lingualis; 7 — n.buccalis; 8 — n.alveolaris inferior; 9 — n.mentalis; 10 — n.canalis pterygoidei; 11 — gangl.pterygopalatinum; 12 — rr.ganglionares; 13 — nn.alveolares superiores; 14 — n.infraorbitalis; 15 — n.zygomaticus; 16 — r.communicans (cum n.zygomatico); 17 — n.lacrimalis; 18 — n.supraorbitalis; 19 — n.frontalis; 20 — nn.ciliares breves; 21 — gangl.ciliare; 22 — radix nasociliaris; 23 — n.ophthalmicus; 24 — n.maxillaris.

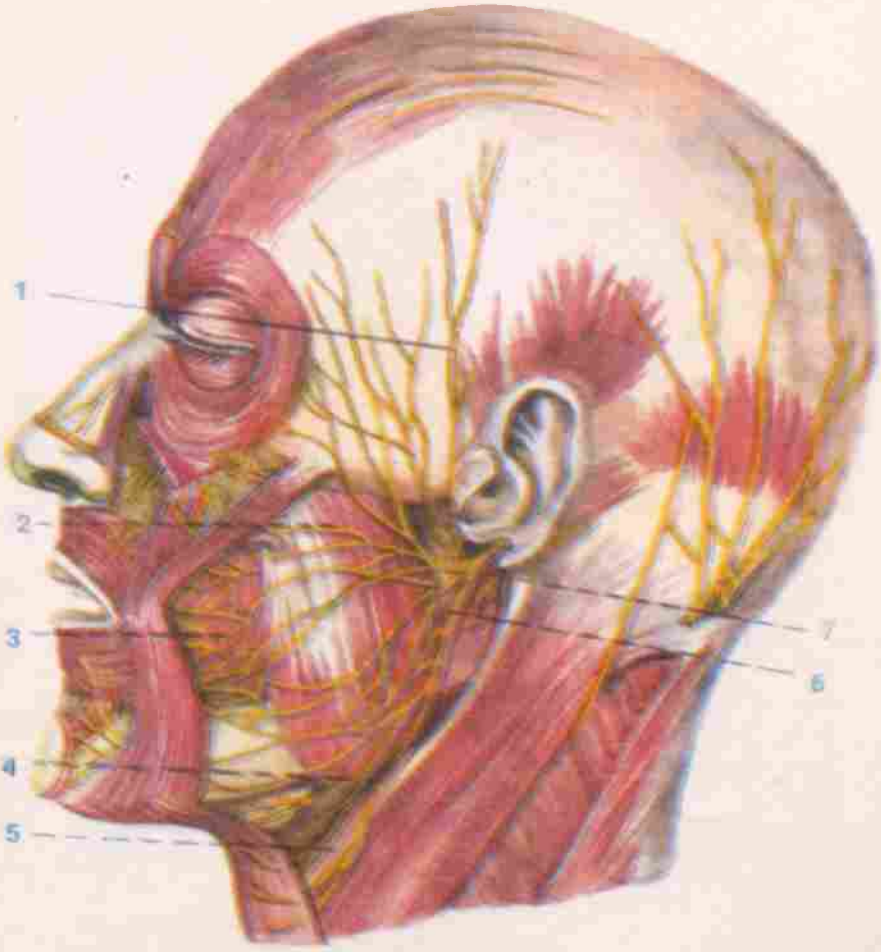

312- расм. Юз нерви толалари.

1 — rr.temporalis; 2 — rr.zygomatici; 3 — rr.buccales; 4 — r.marginalis mandibulae; 5 — r.colli; 6 — pl.parotideus; 7 — n.facialis.

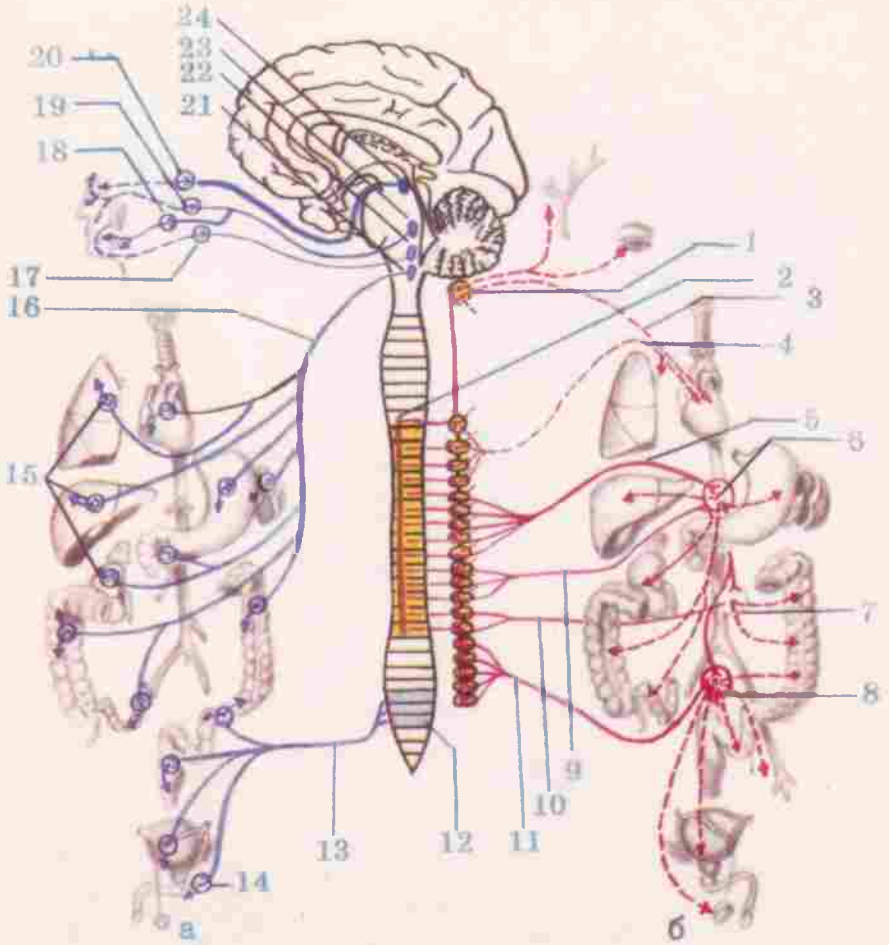

330- р а с м. Вегетатив (автоном) нерв толаларининг ички аъзоларни иннервация қилиш схемаси.

а — парасимпатик толаларнинг чиқиш ва тарқалиш соҳалари; б — симпатик толаларнинг чиқиш ва тарқалиш соҳалари. 1 — gangl.cervicale superius; 2 — columna intermediolateralis; 3 — n.cardiacus cervicalis superior; 4 — nn.cardiaci et pulmonales thoracici; 5 — n.splanchnicus major; 6 — plexus coeliacus; 7 — plexus mesentericus inferior; 8 — plexus hypogastricus superior et plexus hypogastricus inferior; 9 — n.splanchnicus minor; 10 — nn.splanchnici lumbales; 11 — pp.splanchnici sacrales; 12 — nuclei parasymprathici sacrales; 13 — nn.splanchnici pelvini; 14 — gangll.pelvina; 15 — gangl.parasympathici (аъзолар чигалининг тарқибида) 16 — n.vagus; 17 — gangl.oticum; 18 — gangl.submandibulare; 19 — gangl.pterygopalatinum; 20 — gangl.ciliare; 21 — nun. dorsalis n.vagi; 22 — nucl.salivatorius inferior; 23 — nucl.salvatorius superior; 24 — nucl.oculomotorius accessorius.

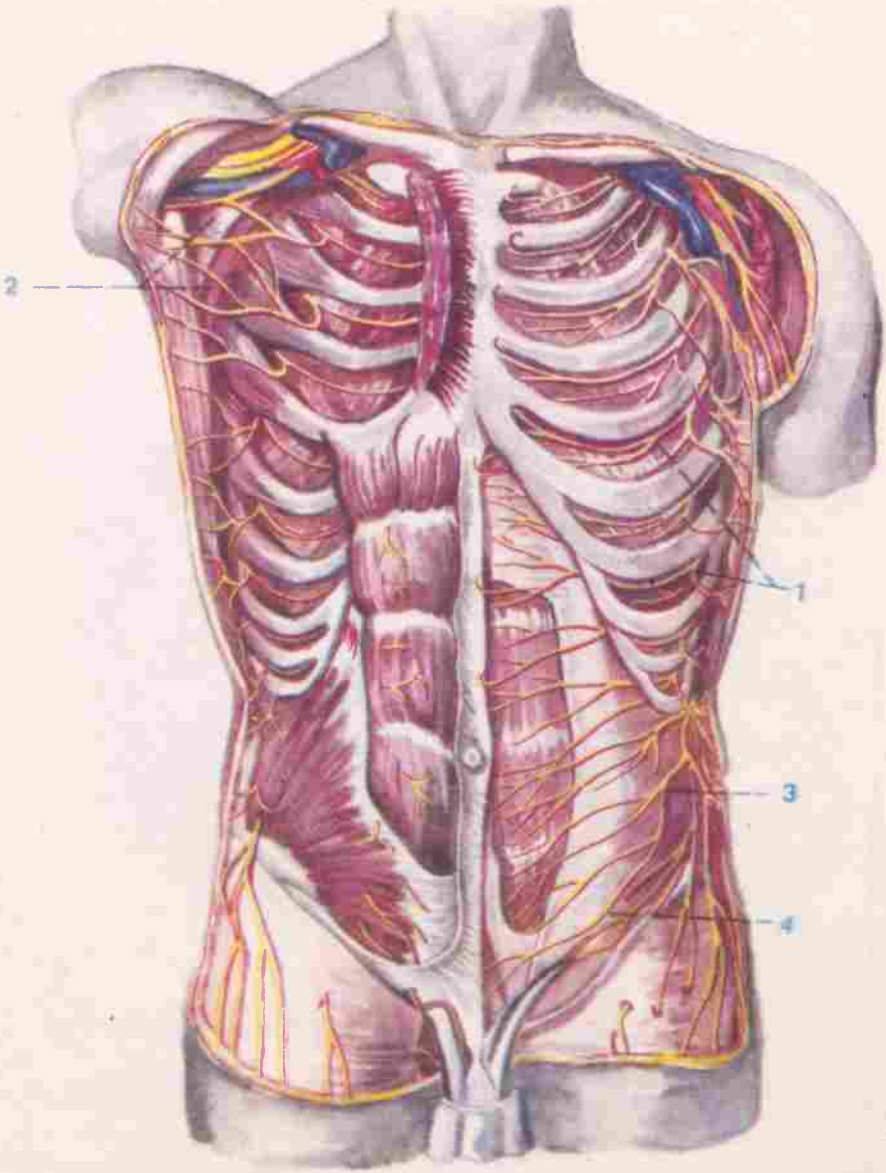

322- р а с м. Қовурғалараро нервлар.

1 — nn.intercostales; 2 — n.intercostobrachialis; 3 — iliohypogastricus; 4 — n.ilioinguinalis.

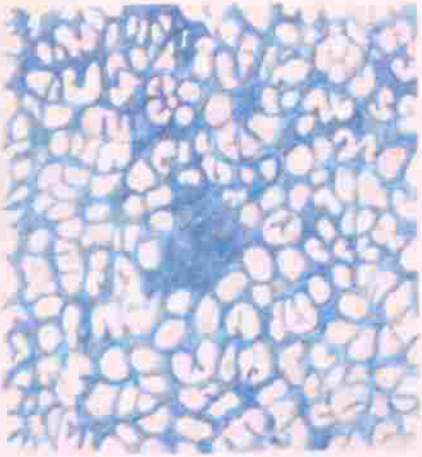

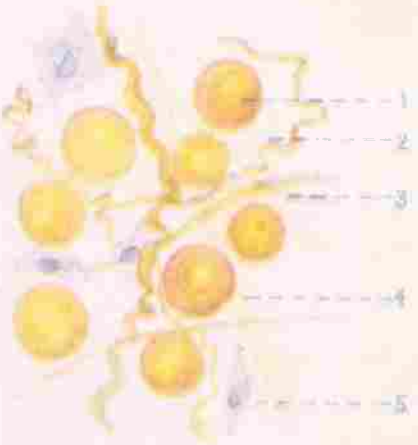

2- расм. Бириктирувчи тўқима.

3- расм. Ёғ тўқима.

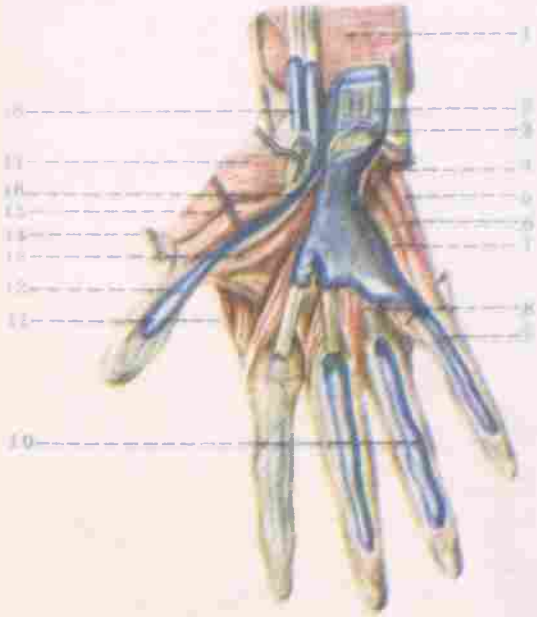

97- расм. Қўл панжаси сохасидаги мускул ва пай қинлари (кафт томондан кўриниши).

1 — m.pronator quadratus; 2 — панжани букувчи чуқур мускул пайлари; 3 — панжани букувчи юза мускул пайлари; 4 — панжани букувчи мускул пайлари қини; 5 — жимжилоқни узоқлаштирувчи мускул; 6 — жимжилоқни букувчи калта мускул; 7 — жимжилоқни рўбарў қилувчи мускул; 8 — чувалчангсимон мускуллар; 9 — жимжилоқни букувчи мускул пайининг қини; 10 — бармоқларни букувчи мускул пайлари қини (vagina synovialis); 11 — m.interosseus dorsalis; 12 — vagina synovialis m — li flexorum policis longi; 13 — бош бармоқни букувчи калта мускул; 14 — бош бармоқни узоқлаштирувчи калта мускул; 15 — бош бармоқни букувчи калта мускул; 16 — бош бармоқни яқинлаштирувчи мускул; 17 — бош бармоқни рўбарў қилувчи мускул; 18 — vagina synovialis tendinis m — li flexoris carpi radialis.

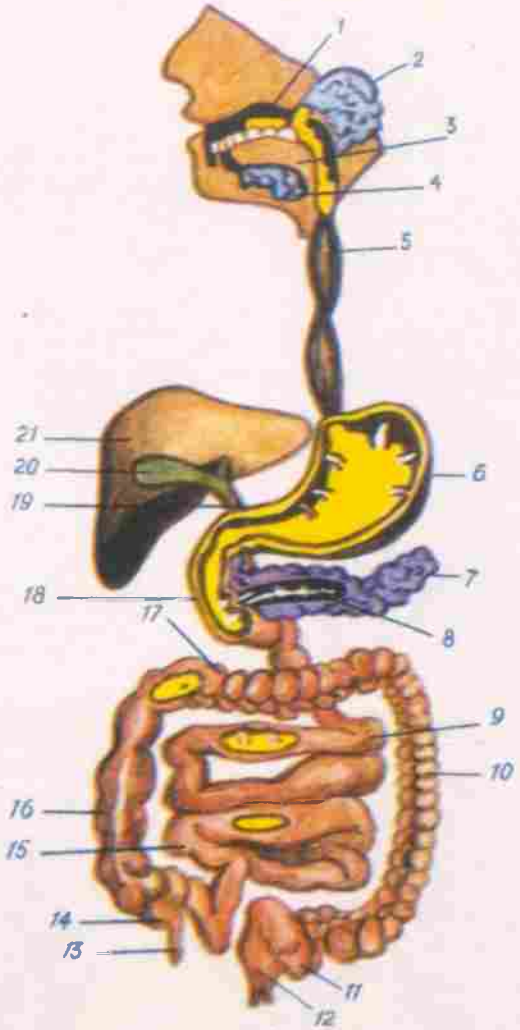

106- расм. Ҳазм системасининг схемаси.

1 — оғиз бўшлиғи; 2 — қулоқ олди бези; 3 — тил; 4 — жағ ва тил ости безлари; 5 — қизилўнгач; 6 — меъда; 7 — меъда ости бези; 8 — меъда ости безининг найчаси; 9 — оч ичак; 10 — пастга тушувчи чамбар ичак; 11 — s — симон ичак; 12 — тўғри ичак; 13 — чувалчангсимон ўсимта; 14 — кўричак; 15 — ёнбош ичак; 16 — юқорига кўтарилувчи чамбар ичак; 17 — кўндаланг чамбар ичак; 18 — ўн икки бармоқ ичак; 19 — умумий ўт йўли; 20 — ўт пуфаги; 21 — жигар.

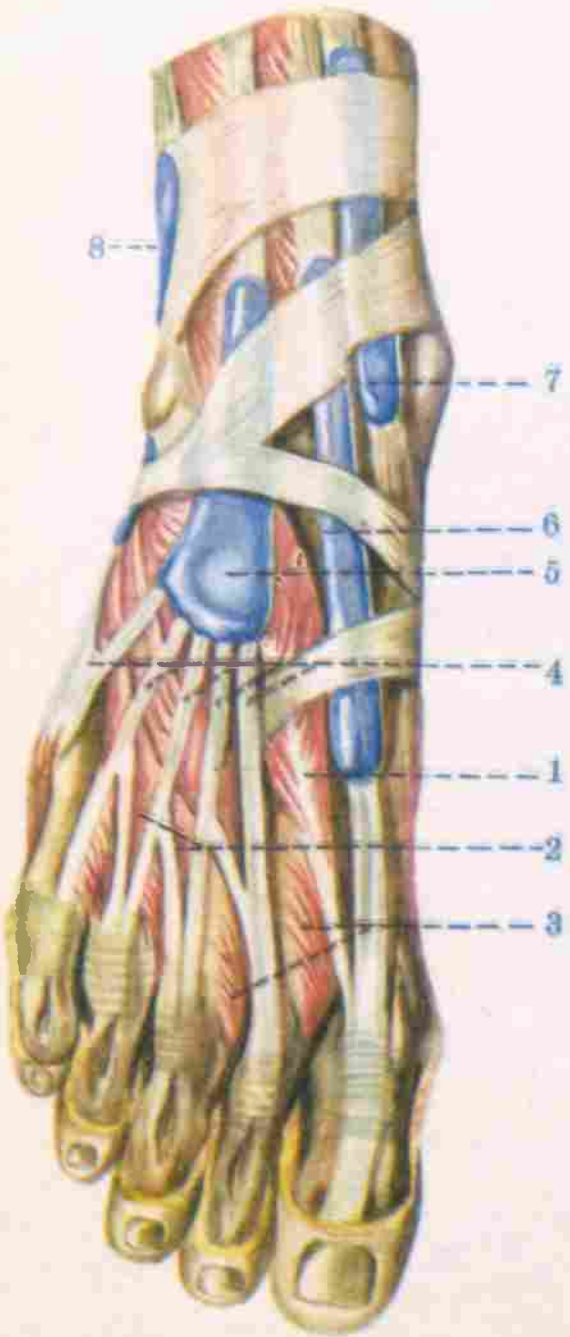

104- расм. Оёқ панжасининг уст томонидаги мускул ва пай қинлари.

1 — m.extensor hallicis brevis; 2 — m. extensor digitorum brevis; 3 — m.m.interossei dorsales; 4 — tendineus m.extensoris digitorum longi; 5 — vagina tendinis m.extensoris digitorum longi; 6 — vagina tendinis m.extensoris hallicis longi; 7 — vagina tendinis m.tibialis anterior; 8 — vagina synovialis m.m.peroneorum.

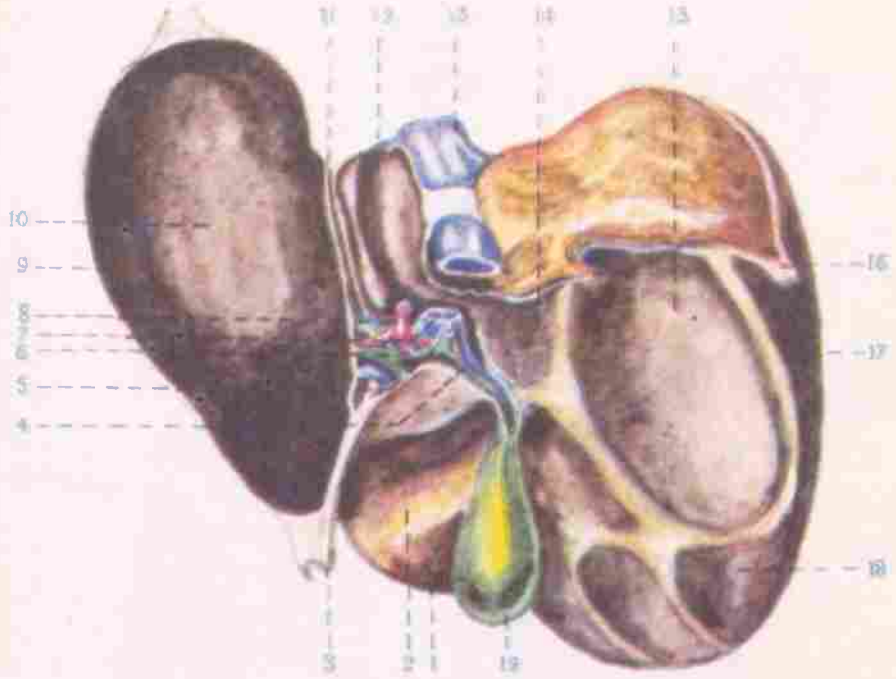

143- расм. Жигарнинг висцерал юза томонидан кўриниши.

1 — lobus quadratus; 2 — impressio duodenalis; 3 — lig.teres hepatis; 4 — ductus custicus; 5 — ductus choledochus; 6 — ductus hepaticus communis; 7 — v.portae; 8 — vena heparica propria; 9 — lobus sinister; 10 — impressio gastrica; 11 — impressio esophagea; 12 — lobus caudatus; 13 — v.cava inferior; 14 — impressio suprorenalis; 15 — impressio renalis; 16 — lig.triangulare dextrum; 17 — lobus dexter; 18 — impressio colica; 19 — vesica fellea.



160- расм. Ҳикилдоқ мускуллари (орқа томондан кўриниши).

1 — m.aryepiglotticus; 2 — m.arytenoideus obliquus; 3 — m.arytenoideus transversus; 4 — cricothyroideus; 5 — cricoarytenoideus posterior.

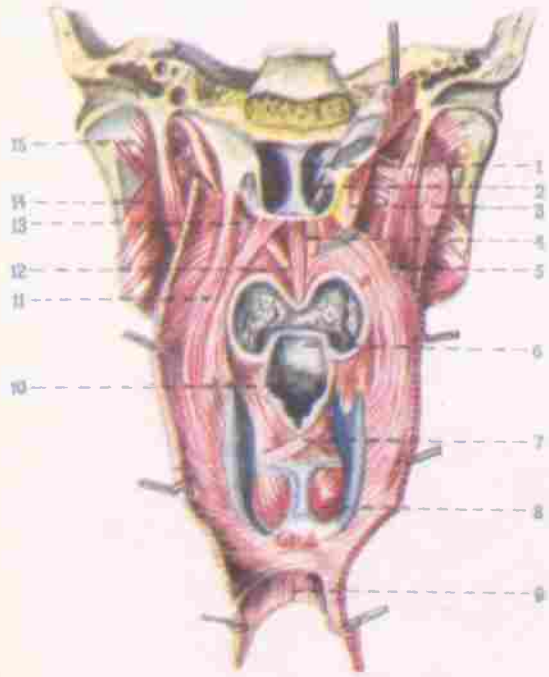

122- расм. Юмшоқ танглай ва ҳалқум мускуллари (ҳалқумнинг орқа девори очилган, шиллиқ пардаси эса олинган).

1 — septum cavi nasi; 2 — choanae; 3 — m. lensor veli palatini; 4 — m.levator veli palatini; 5 — m.stylopharyngeus; 6 — epiglottis; 7 — m.arytenoideus; 8 — m.cricoarytenoideus posterior; 9 — tunica muscularis esophagi; 10 — aditus laryngis; 11 — m.palatopharyngeus; 12 — uvulae; 13 — m. levator veli palatini; 14 — m.pterygoideus lateralis; 15 — m.pterygoideus medialis.

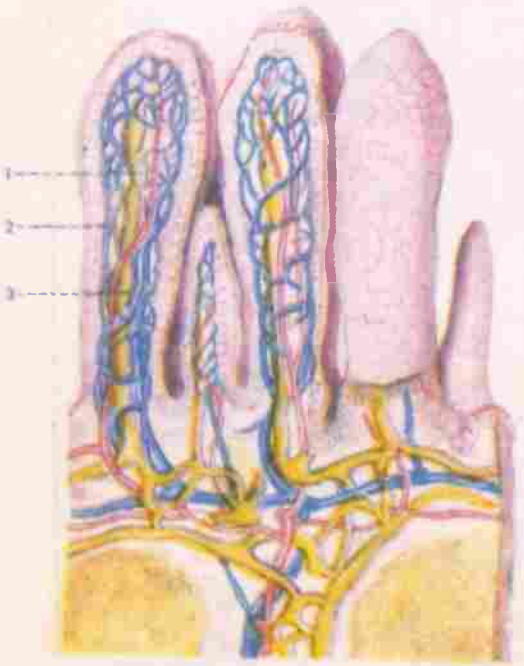

137- расм. Ингичка ичак ворсинкаси (қилча)нинг кесими.

1 — артерия (қизил рангда); 2 — вена (кўк рангда); 3 — лимфа томири (сариқ рангда).

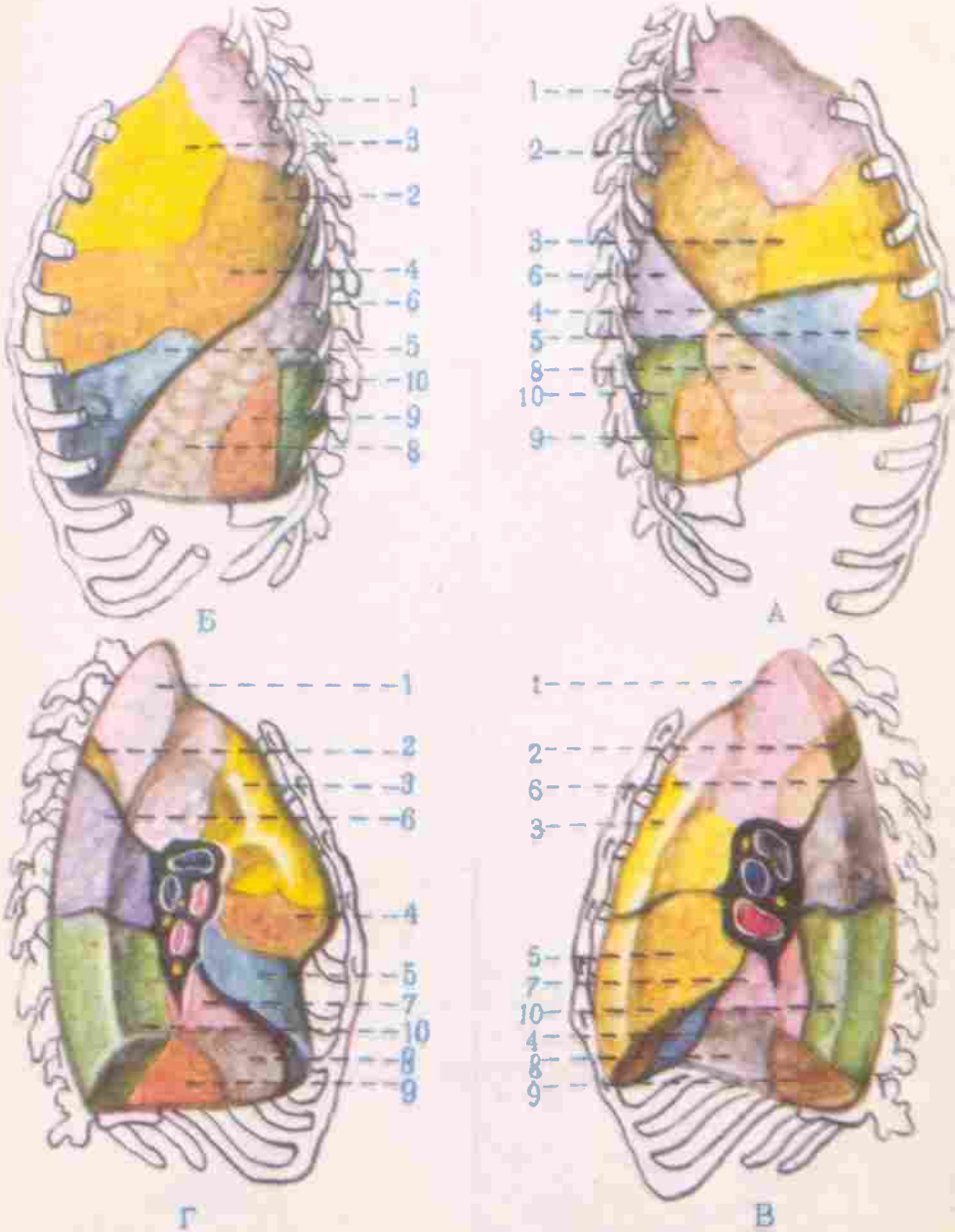

165- расм. Ўнг ўпка сегментлари: А — олдинги ва В — медиал юзалари.

1 — ўпка (юқори) учи сегменти; 2 — орқа сегмент; 3 — олдинги сегмент; 4 — латерал сегмент; 5 — медиал сегмент; 6 — остки бўлак учидаги сегмент; 7 — медиал базал сегмент; 8 — олдинги базал сегмент; 9 — латерал базал сегмент; 10 — орқа базал сегмент.

166- расм. А — чап ўпка сегментлари: Б — олдинги ва Г — медиал юзалари.

1 — юқори учидаги сегмент; 2 — орқа сегмент; 3 — олд сегмент; 4 — юқори тилсимон сегмент; 5 — остки тилсимон сегмент; 6 — юқори учидаги сегмент; 7 — медиал асосий сегмент; 8 — олдинги асосий сегмент; 9 — латерал асосий сегмент; 10 — орқа асосий сегмент.

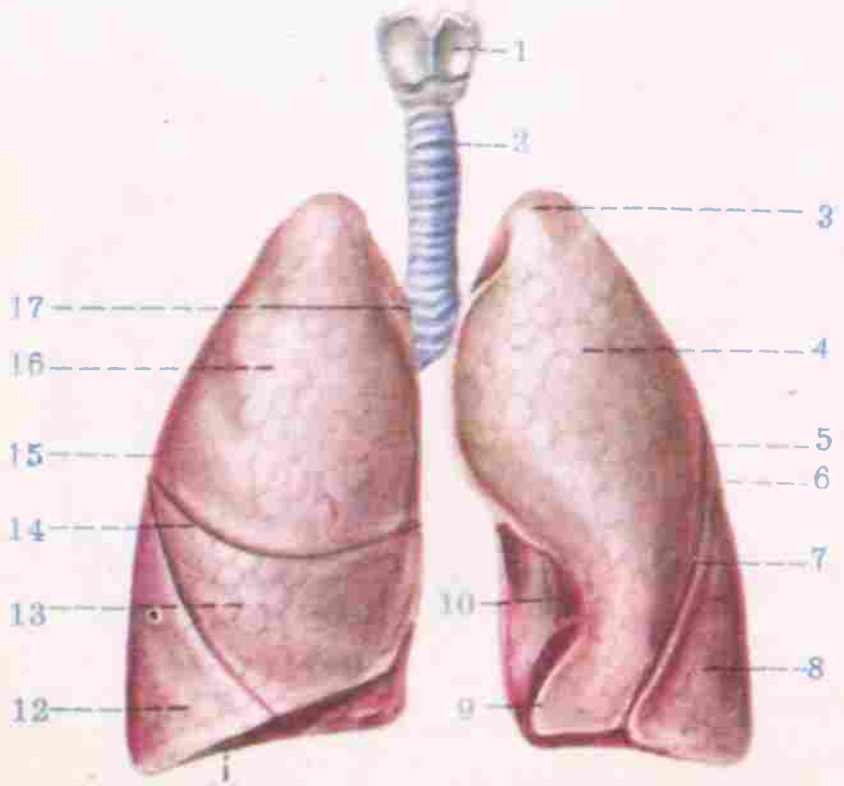

162- расм. Ҳиқилдоқ, кекирдак ва ўпкалар (олд томондан кўриниши).

1 — larynx; 2 — trachea; 3 — apex pulmonis; 4 — facies costalis; 5 — lobus superior; 6 — pulmo sinister; 7 — fissura obliqua; 8 — lobus inferior; 9 — lingula pulmonis; 10 — impressio cardiaca; 11 — margo inferior; 12 — lobus inferior; 13 — lobus medius; 14 — fissura horizontalis; 15 — pulmo dexter; 16 — lobus superior; 17 — bifurcatio tracheae.

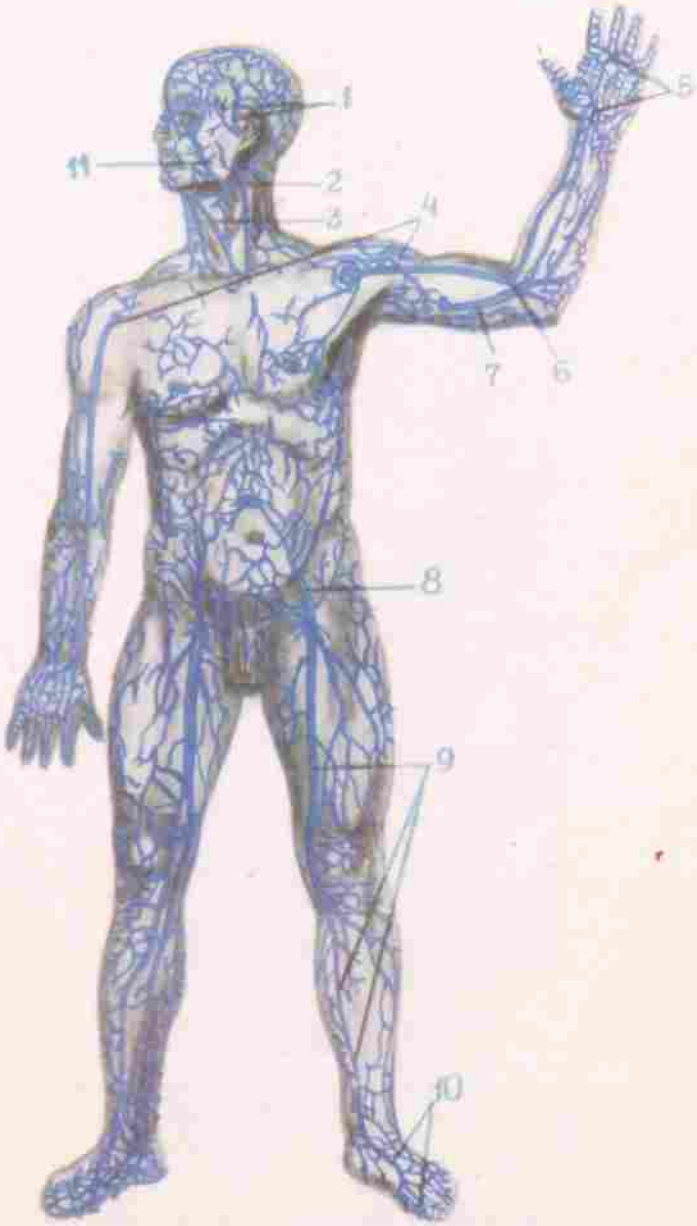

223- расм. Тананинг юза (тери ости) веналари.

1 — vv.temporales superficiales; 2 — v.jugularis externa; 3 — v.jugularis anterior; 4 — v.cephalica; 5 — arcus venosus palmaris superficialis; 6 — v.intermedia cubiti (vena mediana cubiti — BNA); 7 — v.basilica; 8 — v.epigastrica superficialis; 9 — v.saphena magna; 10 — rete venosum dorsale pedis; 11 — v.facialis.

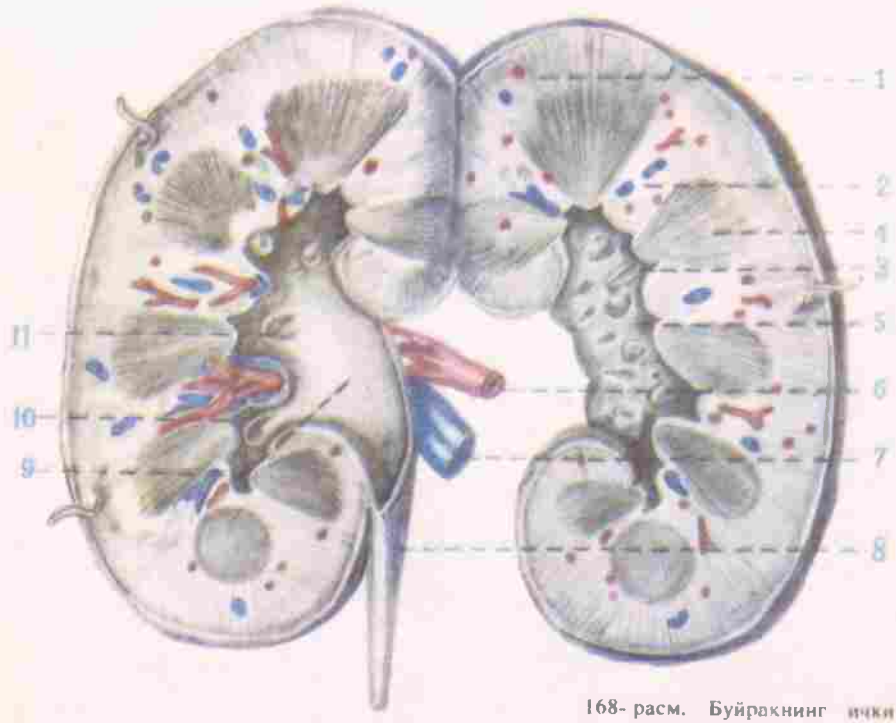

168- расм. Буйракнинг ички тузилиши.

1 — cortex renis; 2 — columnae renales; 3 — papillae renales; 4 — medulla renis; 5 — sinus renalis; 6 — a.renalis; 7 — v. renalis; 8 — ureter; 9 — pelvis renalis; 10 — calices renales minores; 11 — calices renales majores.

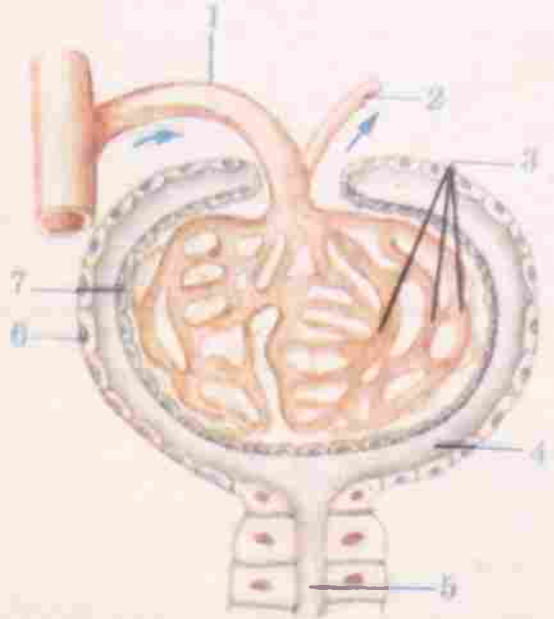

169- расм. Мальпиги—Шумлянский таначаси (схема).

1 — arteriola glomerularis afferens (vas afferens); 2 — arteriola glomerularis efferens (vas efferens); 3 — rete capillare glomerulare; 4 — lumen capsulae; 5 — pars proximalis tubuli nephroni; 6 — pars externa; 7 — pars interna.

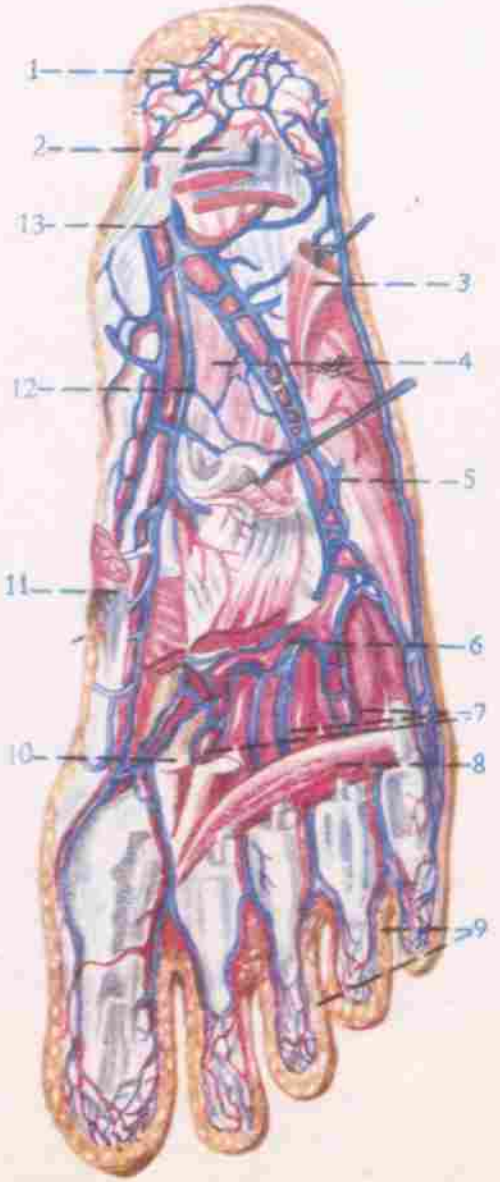

218- расм. Оёқ кафти пастки юзасидаги артериялар.

1 — r.calcaneus medialis anterior; 2 — lig.plantare longum; 3 — m.adductor digiti minimi; 4 — m.quadratus plantae; 5 — a. plantais lateralis; 6 — arcus plantaris; 7 — aa.metatarseae plantares; 8 — caput transversum m.adductoris hallucis; 9 — aa.digitales plantares; 10 — m.flexor hallucis brevis; 11 — m.adductor hallucis; 12 — a.plantaris medialis; 13 — tibialis posterior.

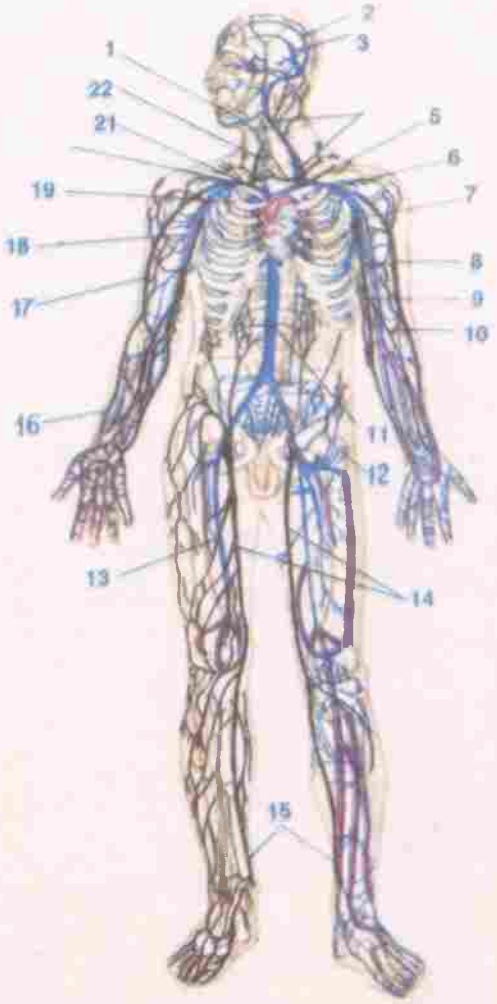

222- расм. Вена системаси.

1 — юз венаси; 2 — юкори сагиттал кавак (синус); 3 — пастки сагиттал кавак; 4 — чап ички бўйинтурук вена; 5 — чап елка-бош венаси; 6 — чап ўмров ости венаси; 7 — чап қўлтик венаси; 8 — қўлнинг ташқи, тери ости венаси; 9 — қўлнинг ички тери ости венаси; 10 — тирсак венаси; 11 — пастки кавак вена; 12 — чап ёнбош умумий венаси; 13 — сон венаси; 14—15 — оёқнинг катта тери ости венаси; 16 ва 17 — ташқи тери ости қўл венаси; 18 — елка венаси; 19 — юкори кавак вена; 20 — ўнг елка калла венаси; 21 — ўнг ўмров ости венаси; 22 — ўнг ички бўйинтурук венаси.

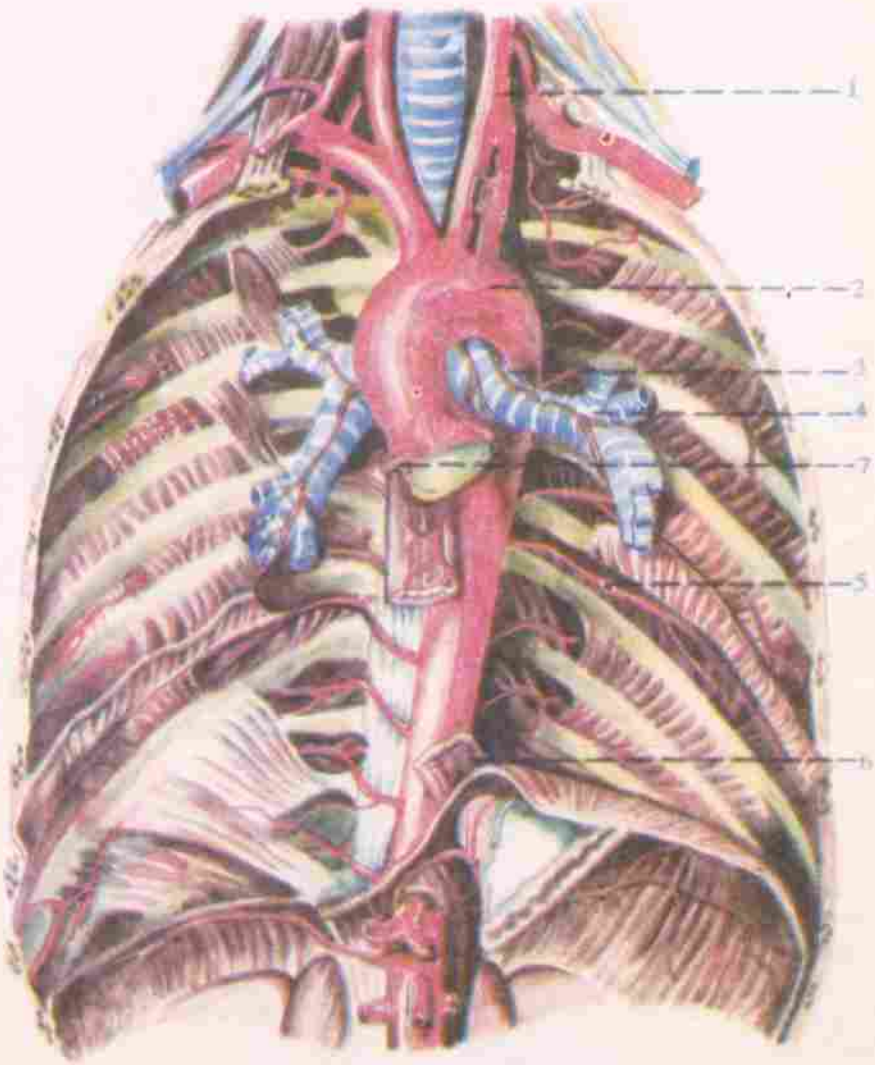

210- расм. Кўкрак аортаси.

1 — a.carotis communis; 2 — arcus aortae; 3 — rami bronchiales; 4 — bronchi sinistrae; 5 — aa.intercostales; 6 — oesophagea; 7 — a.coronaria dextra.

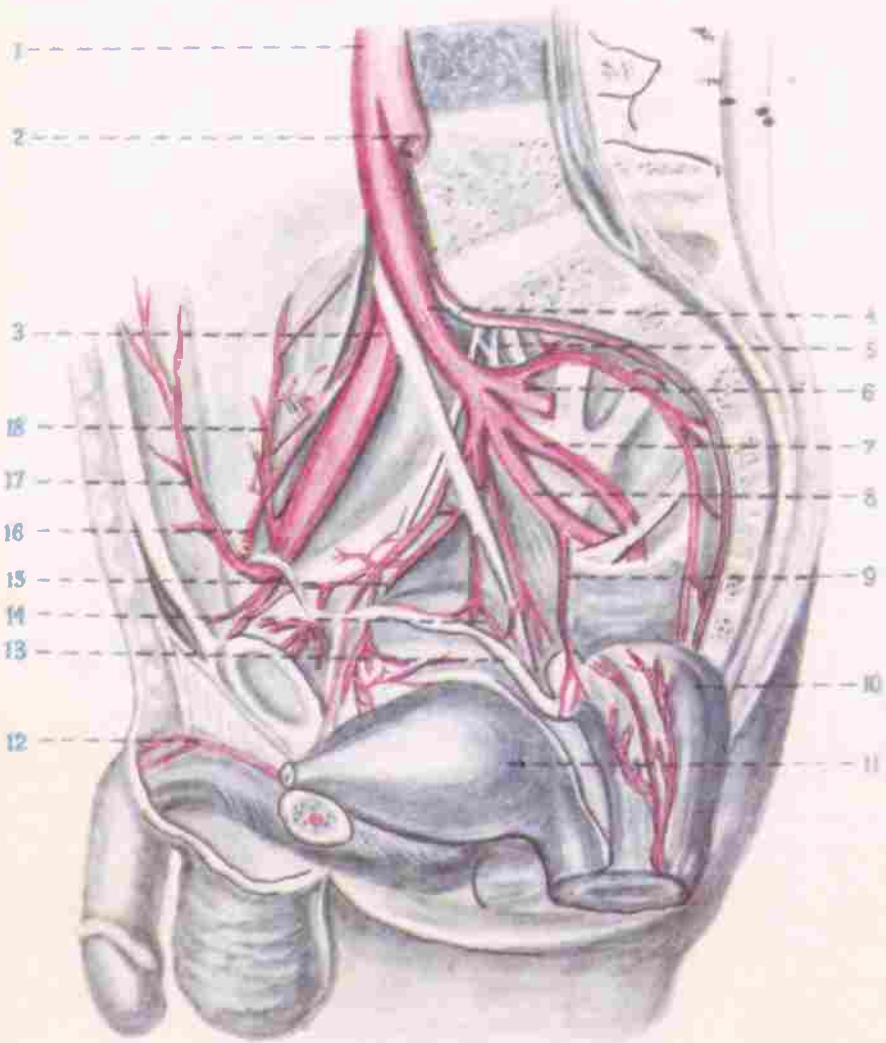

213- расм. Умумий ёнбош артерияси ва тармоклари.

1 — aorta abdominalis; 2 — a.iliaca communis sinistra; 3 — a.iliaca communis dextra; 4 — a.iliaca interna; 5 — a.iliolumbalis; 6 — a.sacralis lateralis; 7 — a.glutea superior; 8 — a.glutea inferior; 9 — a.prostatica; 10 — a.rectalis media; 11 — a.vesicae urinariae; 12 — a.dorsalis penis; 13 — ductus deferens; 14 — a.deferentialis; 15 — a.obturatoria; 16 — a.umbilicalis; 17 — a.epigastrica inferior;18 — a.circumflexa ilium profunda.

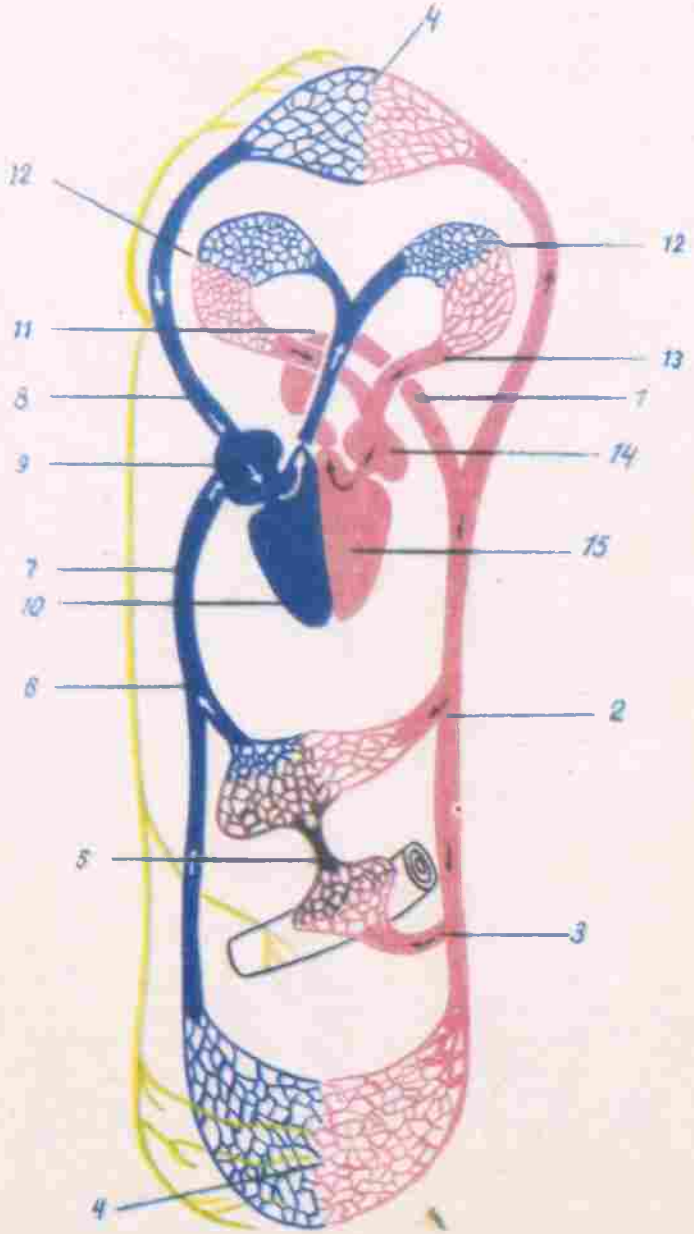

195- расм. Қон айланиш доираси.

1 — аорта; 2 — жигар артерияси; 3 — ичак артерияси; 4 — катта доиранинг капилляр тўри; 5 — дарвоза венаси; 6 — жигар венаси; 7 — пастки кавак вена; 8 — юкори кавак вена; 9 — ўнг бўлма; 10 — ўнг қоринча; 11 — ўпка стволи; 12 — ўпка доирасининг капилляр тўри; 13 — ўпка венаси; 14 — чап бўлма; 15 — чап қоринча.

199- расм. Юрак клапанлари.

1 — ostium atrioventriculares dextrum; 2 — anulus fibrosus dextra; 3 — ventriculus dexter; 4 — valva atrioventriculares dextra; 5 — trigonum fibrosum dextrum; 6 — ostium atrioventriculare sinistrum; 7 — valva atrioventricularis sinistra; 8 — anulus fibrosus sinister; 9 — trigonum fibrosum sinistrum; 10 — valva aortae; 11 — valva trunci pulmonalis.

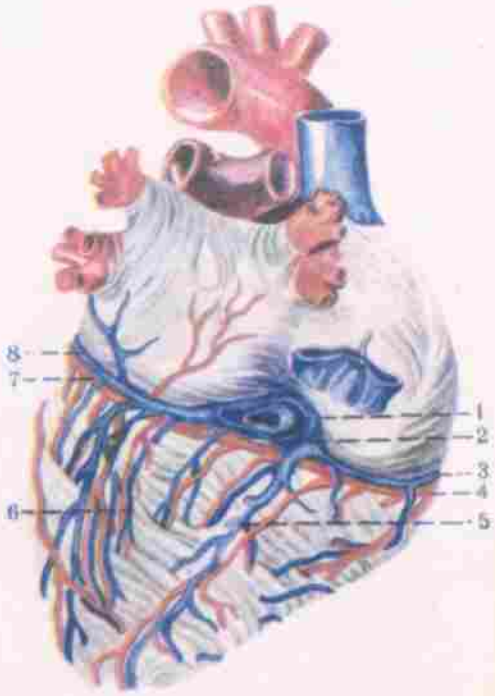

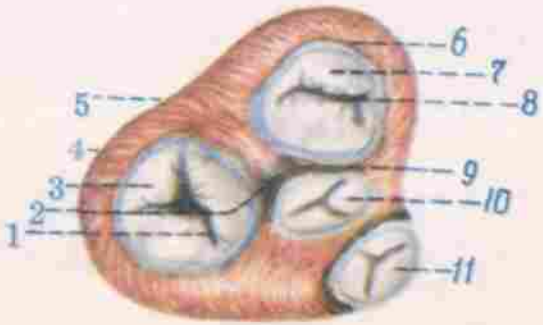

204- расм. Юрак веналари.

1 — valvula sinus coronarii; 2 — sinus coronarius cordis; 3 — v.cordis parva; 4 — a.coronaria dextra; 5 — v.cordis media; 6 — v.posterior ventriculi sinistri; 7 — v.cordis magna; 8 — r.circumflexus a.coronariae sinistrae.

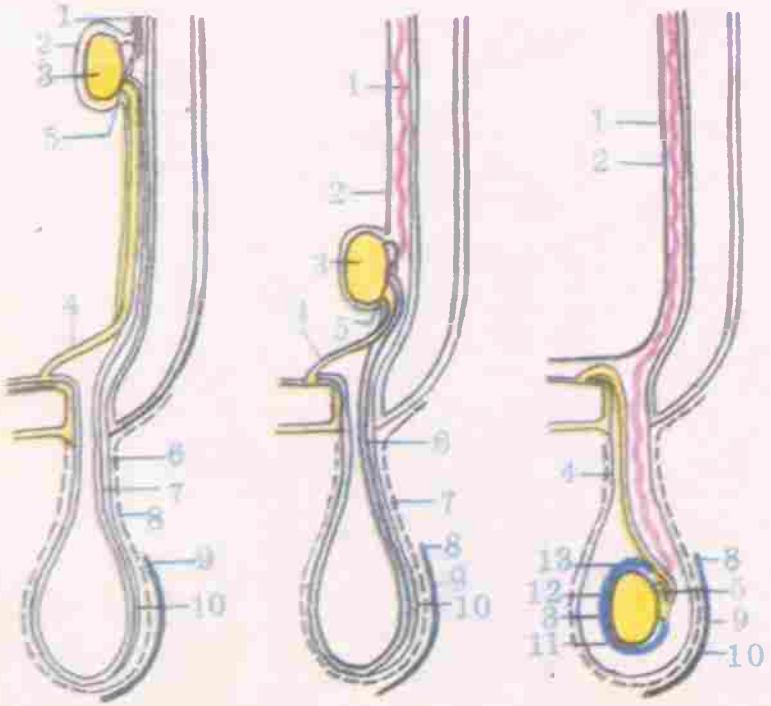

186- расм. Моякнинг ёрғоққа тушиши (схема).

а — моякнинг ривожланиш давридаги жойланиши; б — моякнинг чов канали тешиги қаршисида жойланиши; в — ёрғоқда моякнинг жойланиши. 1 — a.testicularis; 2 — peritoneum; 3 — testis; 4 — ductus deferens; 5 — epididymis; 6 — processus vaginalis peritonei; 7 — gubernaculum testis; 8 — tun.dartos; 9 — cutis; 10 — fascia spermatica interna; 11 — моякнинг сероз бўшлиғи; 12 — lam.visceralis; 13 — lam.parietalis (tunica vaginalis testis).



89-расм. Бўйиннинг чуқур мускуллари.

1 — m. rectus capitis anterior; 2 — m. rectus capitis lateralis; 3 — m. longus capitis; 4 — m. longus colli; 5 — m. scalenus anterior; 6 — m. scalenus medius; 7 — m. scalenus posterior; 8 — pars basilaris ossis occipitalis.

Нарвон мускуллар I — II қовурғаларни кўтаради. Агар қовурғалар қимирламай турса, умуртқа поғонасининг бўйин бўлимини ён томонга букади. Нарвон мускуллар иккала томондан баравар қисқарса умуртқа поғонасининг бўйин қисмини олдинга қараб букади.

Бу мускуллар $C_{III} — C_V$ нервлар воситасида бошқарилади ва a. cervicalis ascendens, a. thyreoidea inferior дан қон билан таъминланади.

УМУРТҚА ОЛДИ МУСКУЛЛАРИ

Бўйиннинг узун мускули (m. longus colli) — пастки учта бўйин ва юқориги учта кўкрак умуртқалари таналарининг ён юзасидан ва умуртқаларараро тоғайдан, II — VI бўйин умуртқалари кўндаланг ўсиқларининг олдинги дўмбоқчаларидан бошланиб, II — IV бўйин

умуртқалари таналарининг ён юзасига, V — VI бўйин умуртқалари кўндаланг ўсиқларининг олд дўмбоқчаларига, аксиснинг танасига ва атлантнинг олд дўмбоғига ёпишади.

Бу мускул умуртқа поғонасининг олд юзасини эгаллаб ётади, узун ясси таъма шаклига эга. Олд томондан ҳалқум ва қизилўнгач билан ёпилиб туради, юқори бўлаги эса бошнинг узун мускули билан ёпилиб туради.

Бу мускул умуртқа поғонасининг бўйин қисмини ён томонга букади, икки томондан баравар қисқарса, бўйинни олдинга букади.

У C_I — C_{VI} лар орқали иннервация қилинади.

Бошнинг узун мускули m. longus capitis III — VI бўйин умуртқалари кўндаланг ўсиқларининг олд дўмбоқчаларидан бошланиб, энса суяги асосий қисмининг пастки юзасига ёпишади. Бошнинг узун мускули бўйиннинг узун мускули устида ётади.

Бошни буради, иккала томони баравар қисқарганда бошни олдинга энгаштиради.

Бу мускул C_I — C_{VI} лар воситасида иннервация қилинади.

Бошнинг олд томондаги тўғри мускуллари. (m. rectus ccapitis anterior).бу мускуллар юқоридаги мускуллар остида жойлашган бўлиб, атлантнинг ён юзасидан бошланади ва энса суяги асосий қисмининг пастки томонига ёпишади. Йўналиши пастдан юқорига ва бир оз медиал томонга қараган.

Бир томондагиси қисқарса, бошни ўша томонга, ҳар иккала томондагиси баравар қисқарса бошни олдинга букади.

Бу мускуллар C_I — C_{II} воситасида бошқарилади.

Бошнинг ён томондаги тўғри мускули (m. rectus capitis lateralis). Бу мускул калта бўлиб, юқорида қайд этиб ўтилган мускулга нисбатан латерал томонда ётади. Атлантнинг кўндаланг ўсиқларидан бошланиб, энса суягининг латерал қисмига ёпишади.

У бошни ён томонга энгаштиради.

Бўйиннинг умуртқа олди мускуллари C_I — C_{II} лар воситасида иннервация қилиниб, a. vertebralis, a. a. cervicalis ascendens et profundus лар хисобига қон билан таъминланади.

БЎЙИН ТОПОГРАФИЯСИ

Бўйиннинг юқори чегараси пастки жағ суягининг пастки ва орқа чети, ташқи эшитув йўли, сўрғичсимон ўсиқ бўлиб, пастки чегараси тўш суягининг ўйиғи, ўмров суягининг тўш суягига қараган учидир. Пастки жағнинг бурчаги билан сўрғичсимон ўсиқ орасидаги учбурчак шаклидаги чуқурча fossa retromandibularis деб аталади. Бу чуқурчада қулоқ олди бези (gl. parotis) бор ҳамда қон томирлар, нервлар ўтган.

Умуман тўш-ўмров-сўрғичсимон мускул бўйин соҳасини уч бўлимга бўлади: 1) **regio sternocleidamastoideus** шу номли мускул остида жойлашган; 2) **trigonum colli mediale** бўйиннинг ўрта соҳасида жойлашган, бурчаги тўш суягига қараган учбурчак шаклида. Юқоридан пастки жағ чети, орқадан тўш-ўмров-сўрғичсимон мускулнинг олд чети ва медиал томондан бўйиннинг ўрта чизиги

билан чегараланган; 3) trigonum colli laterale — тўш-ўмров-сўрғичсимон мускулдан орқароқда бўйиннинг ён томонида жойлашган, учбурчак шаклида бўлиб, асоси пастга ва бурчаги юқорига (сўрғичсимон ўсиққа) қараган. Бу учбурчак орқа томондан трапециясимон мускул, олд томондан тўш-ўмров-сўрғичсимон мускул ва ост томондан ўмров суяги билан чегараланган.

Куракнинг юқори чеккасидан бошланиб, тил ости суягига бирикувчи m. omohyoideus пастдан юқорига қараб ўтар экан, бўйиннинг ҳар икки учбурчагини ва тўш-ўмров-сўрғичсимон мускулини кесиб ўтади. Бинобарин, ҳар иккала учбурчак яна учбурчакларга бўлиниб кетади: trigonum colli laterale иккига, яъни trigonum omotrapezoideum ва trigonum omoclaviculareга, trigonum colli mediale эса учга tr. omotrachealis, tr. omohyoideum (s. caroticum), tr. hyomandibulareларга бўлинади.

1. Trigonum omotrapezoideum — олдидан тўш-ўмров-сўрғичсимон мускул билан, пастдан курак-тил ости мускулининг пастки қоринчаси, орқадан трапециясимон мускулнинг олд томонлари билан чегараланган.

2. Trigonum omoclaviculare — юқориги учбурчакдан пастда жойлашган бўлиб, хийла кичик. Бу учбурчак олд томондан тўш-ўмров-сўрғичсимон мускул, уст томондан m. omoclaviculareнинг пастки қоринчаси ва ост томондан ўмров суяги билан чегараланган.

Бўйиннинг ўрта соҳасида жойлашган учбурчак қуйидагича бўлинади:

1. **Trigonum omohyoideum** — орқадан тўш-ўмров сўрғичсимон мускул билан, олд ва юқори томондан икки қоринли мускулнинг орқа қоринчаси билан, олд ва паст томондан m. omohyoideus нинг юқори қоринчаси билан чегараланган бўлиб, бу учбурчакдан уйқу артерияси ўтади.

2.**Trigonum omotracheale** — орқа ва ост томондан тўш-ўмров-сўрғичсимон мускул билан, орқа ва уст томондан m. omohyoideus билан ва олд томондан m. omohyoideus билан ва олд томондан трахея билан чегараланган

3. **Trigonum hyomandibulare** юқори томондан пастки жағнинг пастки чети билан ва икки қоринчали мускулнинг қоринчалари билан чегараланган. Бу учбурчакда жағ ости бези жойлашган, қон томирлар ва нервлар ўтган.

Нарвон мускуллари орасида ҳам қуйидаги учбурчак шаклидаги ораликлар бўлиб, булардан қон томир ва нервлар ўтади.

а) *tr. interscaleni* олдидан m. scolenus anterior, орқадан, m. scalenus media, ост томондан I қовурға билан чегараланган бўлиб, ундан артерия ва елка чигали нервлари ўтади;

б) *spatium antescalenum* — олдинги нарвон мускулининг олд томонида жойлашган бўлиб, олд томондан тўш-ўмров сўрғичсимон мускул билан чегараланган, бундан a. subscapularis, v. subclavia ўтади.

Бўйин соҳасида мускуллар ва бошқа аъзолар кўп бўлгани туфайли, бўйин фасцияларини турли олимлар турлича баён этадилар. Олимларнинг бўйин фасцияси ҳақидаги фикрлари топографик анатомия фанида тўлиқ равишда ўрганилади. Биз қуйида В. Н. Шевкуненко таснифини келтириш билан кифояланамиз. В. Н. Шевкуненко бўйинда 5 қават фасция варағини тафовут қилади.

1. **Fascia colli superficialis** — юпқа тери остида жойлашган парда бўлиб, бўйин соҳасидан бевосита юзга ва кўкрак соҳасига давом этади. Гавданинг бошқа еридаги тери ости фасцияларидан бўйин тери ости фасцияси шуниси билан фарқ қиладики, бу фасциянинг икки варағи орасида m. platysma жойлашган.

2. **Lamina superficialis fascia collipropria** — бўйин хусусий фасциясининг юза варағи. Юқорида пастки жағга ва сўрғичсимон ўсиққа, пастда manubrium sterni ва ўмров суяги орасида тортилган парда бўлиб, бўйинни ўраб туради. Бўйиннинг иккинчи фасцияси орқа томондан бўйин умуртқаларининг қиррали ўсиқлари устидан бойламга ва linea nuchae superior тортилган бўлиб, олд томонда эса қарама-қарши томондаги фасция билан, шунингдек чуқур фасциялар билан туташиб, ўртада бўйиннинг оқ чизиғини ҳосил қилади.

Бўйиннинг иккинчи фасцияси бўйин умуртқаларининг кўндаланг ўсиқлари устидан ўтар экан, бу ўсиқларга бирикади, натижада кўндаланг ўсиқ соҳасида фронтал текисликда ётган бўйиннинг олд томонини орқа томонидан ажратиб турувчи фасциал девор (тўсиқ) ҳосил бўлади. Бу тўсиқ бўйиннинг олд томонидаги йирингли яллиғланиш жараёнларини орқа томонга ва орқа томондаги шу каби жараёнларни олд томонга тарқалиб кетишидан сақлайди.

Бўйиннинг иккинчи фасцияси ўз йўлида трапециясимон ва тўш-ўмров-сўрғичсимон мускулларга яқинлашар экан, икки варақ ҳосил қилиб, мазкур мускулларни орқа ва олд томондан айланиб ўтиб, уларга фасциал қин ҳосил қилади ва ҳар икки варағи яна битта умумий вараққа айланиб кетади.

3. **Бўйиннинг учинчи фасцияси ёки бўйин хусусий фасциясининг чуқур варағи (lamina profunda fasciacolli propria)** — асосан тил ости суяги билан тўш ва ўмров суяклари орасида тортилган бўлиб, тўш-ўмров сўрғичсимон мускулнинг остидан ўтади. Бўйиннинг учинчи фасцияси тил ости суягидан пастда жойлашган мускуллар учун фасция қинлари ҳосил қилади. Натижада фасция бўйин мускуллари билан зич қўшувчи тўқима — мускул пластинкаси (apaneurosis omoclavicularis) ни ҳосил қилади. Юқорида бўйиннинг иккинчи фасцияси тўш суяги даста қисмининг ташқи четига бирикиши айтилган эди. Бўйиннинг учинчи фасцияси эса ана шу manubrum sterni нинг ички четига бирикади, натижада иккинчи ва учинчи фасциялар орасида фасциал ёриқ (бўшлиқ) ҳосил бўлади. Бу бўшлиқ тўш суягининг дастасидан юқорироқда бўлиб, spatium interaponeuroticum suprasternale дейилади. Бу ерда бўйиннинг юза веналари жойлашган, шу туфайли бу соҳанинг жароҳатланиши хаёт учун хавфлидир.

4. **Бўйиннинг тўртинчи фасцияси ёки бўйин ички фасцияси (fascia endocervicalis)** — бўйинда жойлашган ҳалқум, ҳиқилдоқ, қалқонсимон без, кекирдак, қизилўнгач каби аъзоларни ва қон томирларни ўраб ётади. Бўйиннинг ички фасциясининг икки варағи — париетал ва висцерал варағи бўлиб, париетал варағи бўйинда жойлашган (юқорида номлари келтирилган) аъзоларни устидан ўраб ўтса, иккинчи (висцерал) варағи ҳар бир аъзони алоҳида-алоҳида ўраб чиқиб, улар учун фасциядан иборат қин ҳосил қилади. Натижада ҳар бир аъзо соҳасида (ташқи ва ички варақлари орасида) фасциал бўшлиқлар ҳосил бўлади, жумладан, трахея олдида ҳосил бўлган шундай бўшлиқ spatium pretrachealis деб аталади. Бу бўшлиқ трахея билан кўкрак қафасига қадар давом этади. Бўйиннинг тўртинчи фасцияси кўкрак қафасигача давом этади ва кўкс оралиғининг олдинги ярмида жойлашган аъзоларни ўрайди.

5. **Бўйиннинг энг чуқур фасцияси (fascia prevertebralis)** умуртқа поғонаси олдида ётади. Бу фасция юқоридан ҳалқумнинг орқа томонида энса суягининг асосидан бошланиб, пастга тушиб fascia endothoraciaга қўшилиб кетади. Бўйиннинг чуқур фасцияси ён томондан бўйин умуртқаларининг кўндаланг ўсиқларига ва шу соҳада жойлашган нарвонсимон мускулларнинг олд ва орқа томонидан ўтиб, уларга қин ҳосил қилади.

Париж анатомик номенклатурасида ҳамма бўйин фасциялари умумий қилиб fascia cervicalis номи билан аталган бўлиб, улар ўз навбатида учта пластинкага бўлинган.

1. **Юза пластинка (lamina superficialis)** — бўйиннинг биринчи фасцияси f. colli superficialis га (В. Н. Шевкуненко бўйича) тўғри келади.

2. **Трахея олди пластинкаси (lamina pretrachealis)** — бўйиндаги сўлак безлари, мускуллар ва аъзоларни ўрайди ва бўйиннинг иккинчи ҳамда учинчи фасциясига (В. Н. Шевкуненко бўйича), бўйин хусусий фасциясининг юза ва чуқур варақларига тўғри келади.

3. Умуртқа олди пластинкаси (lamina prevertebralis) бешинчи бўйин фасциясига тўғри келади. Тўртинчи бўйин фасцияси fascia endocervicalis (PNA) да келтирилмаган.

БОШ МУСКУЛЛАРИ

Бош мускуллари икки гуруҳга — мимика мускуллари ва чайнов мускулларига бўлинади.

МИМИКА МУСКУЛЛАРИ

Мимика мускулларининг ўзи бош мимика мускуллари ва юз мимика мускулларига бўлинади.

Бошнинг мимика мускуллари,

Энса-пешона мускули (m. occipitofrontalis). Бу мускул сербар ва юпқа бўлиб, пишиқ фиброз пластинкадан иборат қисми каллани уст томондан ёпиб ётади. Энса-пешона мускулининг гўштдор қисми

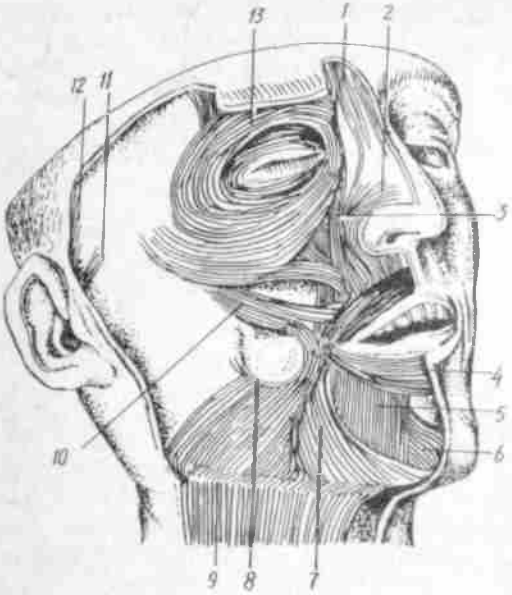

90-расм. Юз (мимика) мускуллари.

1 — m. procerus; 2 — m. nasalis; 3 — юқори лабни кўтарувчи мускул; 4 — оғизнинг айланма мускули; 5 — пастки лабни пастга тортувчи мускул; 6 — энгак мускули; 7 — учбурчак мускул; 8 — кулги мускули; 9 — бўйинтери ости мускули; 10 — енок мускули; қулоқ супрасининг олд ва (11) юқори (12) мускуллари; 13 — кўзнинг айланма мускули.

энсада ва пешонада жойлашган бўлиб, фиброз пайи калланинг тепасида жойлашган. Galea apaneurotica деб шунга айтилади, у пишиқ фиброз пластинкага ўхшайди, чаккага томон юпқалаша боради. Энса-пешона мускули терига мустаҳкам ёпишган бўлиб, суяк усти пардасига бўш бириккан. Шунинг учун ҳам мускулнинг гўштдор қисмлари қисқарганда бош териси (соч) олдинга ва орқага тортилади. Айни вақтда Galae apaneurotica бош териси билан бирга калла суяги устида сирғалади. Энса — пешона мускулининг орқа гўштдор қисми venter occipitalis — linea nuchae superior дан бошланиб, калла тепаси (galae apaneurotica) га ўтиб кетади ва апоневрозни орқага тортади. Олд қисми (venter frontalis) қош терисидан бошланиб, galae aponeurotica га ўтиб кетади. Шунинг учун ҳам олд қисми қисқарса, қошни кўтаради.

Қулоқ супраси атрофида жойлашган мускуллар. Қулоқ супраси атрофида жойлашган мускуллар одамда жуда билинар-билинмас бўлади. Баъзи одамларда бу мускулларнинг қисқариши деярли сезилмайди. Умуман, қулоқ супрасига олдиндан, орқа ва юқори томондан келиб ёпишадиган m. m. auricularis anterior, superior et posterior лар одамда рудиментар ҳолда бўлиб, ўз функциясини бутунлай йўқотган деса бўлади. Ҳақиқатан ҳам , қулоқ супрасини қимирлата оладиган одамлар камдан-кам учрайди.

Юзнинг мимика мускуллари. Мимика мускулларининг гавданинг бошқа еридаги мускулларидан фарқи шундаки, улар тери остида жуда юза жойлашган. Анатомик препаровка вақтида диққат билан ишланмаса, мимика мускулларини терига қўшиб кесиб юбориш мумкин. Чунки мимика мускуллари бошқа мускуллар сингари суякка бирикмай, суякдан бошланиб, терига ёки теридан бошланиб терига

бирикади. Шунинг учун ҳам қисқарган вақтда терини ҳаракатга келтиради. Юзнинг мимика мускуллари оғиз, бурун, кўз ва қулоқ атрофини ҳалқа шаклида ўраб, айланма мускулларни ҳосил қилади. Кўз, оғиз ва бурун тешиклари атрофидаги айланма мускуллар мазкур тешикларнинг торайиши ва кенгайишини таъминлайди. Умуман мимика мускуллари қисқарганда кўз, оғиз, бурун атрофидаги мускуллар мазкур тешикларни турлича шаклга келтириб, юзнинг кўринишини, унинг симметриясини бузади (90- расм).

Такаббурлар мускули (m. procerus) — пешона суягининг spina nasalis дан бошланиб, glabella терисига ёпишади.

У икки қош орасида кўндаланг чизиқ (ажин) ҳосил қилади.

Кўзнинг айланма мускули (m. orbicularis oculi). Бу мускул уч қисмдан иборат; у кўз косасининг теварак-атрофидан, қовоқлардан, кўз ёш суягининг орқа қиррасидан бошланиб, мускулнинг ҳар учала қисми ҳам кўз ёриғининг латерал четига, юқори ва пастки қовоқларнинг бирлашган ерига ёпишади.

У кўзни юмишга хизмат қилади.

Қошни чимирувчи мускул (m. corrugator supercilli). Бу мускул икки қошнинг ўртасида кўндалангига жойлашган бўлиб, қисқарган вақтда қошларни бир-бирига яқинлаштиради. Айни вақтда қошлар орасида вертикал чизиқ (ажин) ҳосил қилади.

Юқори лабни кўтарувчи мускул (m. levator labii superioris) — Ёноқ суягидан юқори жағ суягининг пешона ўсиғидан, кўз косасининг пастки қирғоғидан бошланиб, бурун қанотларига, лаб ва лунж терисига ёпишади.

У юқори лабни кўтаради, бурун катагини кенгайтиради.

Ёноқ катта ва кичик мускули (m. zygamaticus major et minor) — ёноқ суягидан, чакка суягининг ёноқ ўсиғидан бошланиб, оғиз бурчагининг терисига (юқори томондан) ва лунжнинг шиллиқ қаватига ёпишади. Бу мускуллар хийла бақувват бўлиб, толалари юқоридан паст томонга қараб йўналган.

Бу мускуллар оғиз бурчагини юқорига ва ён томонга тортади, натижада юз табассум қилади, шунинг учун ҳам бу мускулни кулги мускуллари қаторига қўшиш мумкин.

Кулги мускули (m. risorius) — fascie parotideo masseterica дан бошланиб оғиз бурчагига ёпишади. Бу мускул кўндаланг кетган заиф тутамлардан иборат (баъзан бўлмайди). Баъзан одамларда лунж терисига бирикканлигидан, кулганда икки юзида чуқурча ҳосил қилади. У оғиз бурчагини латерал томонга тортади.

Оғиз бурчагини пастга тортувчи мускул (m. depressor anguli oris) — пастки жағ суягининг пастки қирғоғи (tuberculum mentale) дан бошланиб, оғиз бурчагининг паст томонига ёпишади. Бу мускул учбурчак шаклига эга бўлиб, учбурчакнинг асоси оғиз бурчагига қараган. У оғиз бурчагини пастга қараб тортади.

Пастки лабни пастга тортувчи мускул (m. depressor anguli oris) — пастки жағнинг қирғоғидан (m. platysma ёпишадиган соҳасидан) бошланиб, пастки лаб терисига ёпишади. Бевосита пастки жағ суягининг устгинасида ётади, мускул

толалари пастдан юқорига қараб йўналган. У пастки лабни пастга ва бир оз латерал томонга тортади.

Оғиз бурчагини кўтарувчи мускул (m. levator anguli) oris дан бошланиб, оғиз бурчагининг юқори томонидан келиб ёпишади. Тўртбурчак шаклига эга бўлиб, катта ва кичик ёноқ мускуллари остида ётади, мускул тутамлари юқоридан пастга йўналган бўлиб, бир қисми оғизнинг айланма мускулига туташиб кетади.

Бу мускул оғиз бурчагини юқорига тортади.

Энгак мускули (m. mentalis) — пастки кесувчи тишларнинг juga alveolaria ларидан бошланиб, энгак терисига ёпишади. Бу хийла кучли такомил этган мускул бўлиб, пастки лаб тўртбурчакли мускулининг остида ётади.

У энгак терисини кўтаради, пастки лабни юқори лабга яқинлаштиради.

Лунж мускули (m. buccinator) — crista — buccinatoria mandibulae дан, понасимон суякнинг илмоғи билан пастки жағ суягининг limbus alveolaris орасида тортилган фиброз парда (raphe pterygomandibularis) дан бошланиб, оғиз бурчаги яқинидаги шиллиқ қаватга, юқори ва пастки лабга, оғиз айланма мускулининг чуқур тутамларига ёпишади.

Лунж мускули бевосита шиллиқ қават остида ётади. Юқорида озиқ тишлар соҳасида бу мускулни қулоқ олди сўлак безининг сўлак чиқариш йўли тешиб ўтади. Бу мускулнинг ташқи юзаси fascia buccopharyngea билан қопланган бўлиб, фасциянинг устида ёғ тўқимаси (corpus adiposum) бор. Ёғ тўқимаси m. masseter билан m. buccinatorius орасидаги камгакни тўлдириб ётади.

Лунж мускули оғиз бурчагини орқага тортади, лунж ва лабларни тишларга ва милкка тақайди. Оғиз даҳлизидаги ҳавони ташқарига пуфлашда қатнашади. Карнай ва сурнай чалишда ёрдам беради. Шунинг учун ҳам бу мускулнинг бошқача оти «карнайчилар мускули»дир.

Оғизнинг айланма мускули (m. orbicularis oris) — юқори ва пастки лаблар четидан (оғиз бурчагидан) бошланиб, чап ва ўнг бўлаклари лабнинг ўрта чизиғида туташиб, бир-бирига қўшилиб кетади. Бу мускул оғиз тешигининг атрофида юқори ва пастки лабларнинг бағрида (лаб териси билан шиллиқ қавати орасида) ясси ҳалқага ўхшаб жойлашган. Оғиз айланма мускулининг баъзи тутамлари учбурчак, ёноқ ва лунж мускуллари тутамларининг давоми ҳисобланади.

У оғизни юмишга хизмат қилади.

Бурун мускули (m. nasalis) — юқори жағ суягининг латерал юзасидан, юқориги курак тишининг альвеоляр ўсиғидан бошланиб, бурун қанотларига ёпишади.

Бу мускул бурун қанотларини яқинлаштиради.

Мимика мускуллари n. facialis билан иннервация қилиниб, a. facialis тармоқлари орқали қон билан таъминланади.

ЧАЙНОВ МУСКУЛЛАРИ

Чайнов мускуллари (91-расм, А, Б) тўртта бўлиб, улар калла суягидан бошланади ва пастки жағ суягининг турли қисмларига ёпишади. Чайнов мускулларининг вазифаси пастки жағ суягини юқори жағ суягига яқинлаштиришдан иборат.

Чайнов мускули (m. masseter). Ёнок равоғидан, ёнок суягининг пастки қирғоғидан бошланиб, tuberositas masseterica mandibulae га — пастки жағ суягининг бутоғига ёпишади. Тўртбурчак шаклидаги қалин мускул бўлиб, юза ва чуқур мускул толаларидан иборат. Тишни тишга қўйганда бу мускул толалари қисқаради. Буни қўл билан ушлаб билиш мумкин.

Чакка мускули (m. temporalis) — fossa et fascia temporalis дан бошланиб, пастки жағ суягининг processus coronoideus га ёпишади. Бу мускулнинг бошланиш қисми кенг ва сербар бўлиб, мускул толалари юқоридан пастга қараб елпиғичсимон торая боради ва пастки жағ суягининг тожсимон ўсиғига бирикади. Овқат чайналаётган вақтда чакка қимирлаб туриши ана шу мускулнинг қисқараётганидан далолат беради.

Латерал канотсимон мускул (m. pterygoideus lateralis) — понасимон суяк катта канотининг пастки юзасидан (юқори боши), канотсимон ўсиқ латерал пластинкасидан (пастки боши) бошланиб, пастки жағ суяги бўғим ўсиғининг бўйин қисмига, пастки жағ бўғими капсуласига ёпишади. Мускул толалари орқага ва латерал томонга (деярли горизонтал ҳолда) йўналган.

Медиал канотсимон мускул (m. pterygoideus medialis) — fossa pterygoidea дан бошланиб, пастки жағ суяги бурчагининг ички сатҳи (tuberositas pterygoidea) га ёпишади.

Тўрттала чайнов мускулининг асосий вазифаси пастки жағни юқори жағга тортишдан (тишлашни таъминлашдан) иборатдир. Агарда ҳар икки томондаги латерал канотсимон мускуллар бир вақтда қисқарса, пастки жағ олд томонга силжийди. Олдинга силжиган пастки жағни чакка мускулининг орқа толалари ўз жойига қайтаради. Агар канотсимон мускулларнинг бир томондагиси қисқарса, пастки жағ ён томонга силжийди. (Мазкур мускуллар кемирувчи ҳайвонларда яхши такомил этган бўлади).

Чайнов мускуллари n. trigeminus ни 3-тармоғи воситасида иннервация қилинади, a. carotis externa тармоқлари ҳисобига қон билан таъминланади.

БОШ ФАСЦИЯСИ

Бошда юзаки фасция жуда заиф такомил этган бўлиб, пишиқ galae aponeurotica ни ёпиб ётади. Бу фасция икки чакка соҳасига келганда қалинлашиб, чакка мускулининг устини ўрайди ва шу туфайли fascia temporalis деб аталади. Чакка фасцияси пишиқ фиброз парда бўлиб, linea temporalis дан, суяк усти пардасидан бошланади ва паст томонга йўналиб, ёнок равоғи соҳасида иккига —

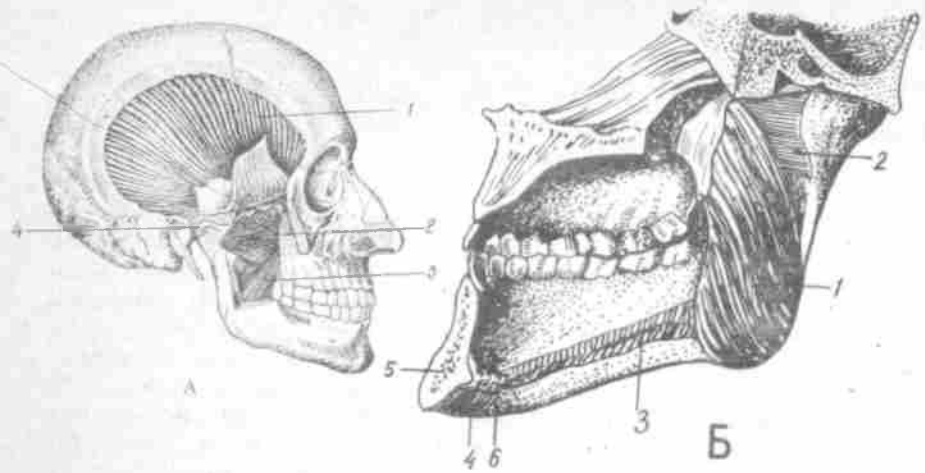

91-расм. А. Чайнов мускуллари.
1 — m. temporalis; 2 — m. pterygoideus lateralis; 3 — m. pterygoideus medialis; 4 — discus articularis.

Б. Каротсимон мускулларнинг ички томондан кўриниши.
1 — m. pterygoideus medialis; 2 — m. pterygoideus lateralis; 3 — m. mylohyoideus; 4 — m. digastricus; 5 — spina mentalis; 6 — m. geniohyoideus.

lamina superficialis ва profunda га бўлинади. Унинг юза вараги ёнок равоги соҳасида тугайди, чуқур вараги эса ёноқ равогининг ички юзасида тугайди.

Қулоқ олди сўлак бези билан, чайнов мускули fascia parotidea билан ўралган. Бу ерда қулоқ олди бези учун фасциал қин ҳосил бўлади.

Лунж мускули fascia buccopharyngea билан ўралган бўлиб, бу фасция орқа томонда ҳалқум фасциясига қўшилади ва raphe pharyngeada тугайди.

ҚЎЛ МУСКУЛЛАРИ

Қўл одам гавдасининг энг эркин ҳаракат қилувчи қисмларидан биридир. Қўлнинг эркин ҳаракати қўл мускуллари ёрдамида амалга оширилади.

Қўл мускуллари елка мускулларига ва қўлнинг эркин қисми мускулларига бўлинади. Қўлнинг эркин қисмининг мускуллари ўз навбатида елка, билак ва панжа мускулларига бўлинади. Елка камари мускуллари елка камари суякларига бирикади ва натижада суяклар бир-бири билан мускуллар орқали бирикиб кетади.

Умуман қўлни қуйидаги беш соҳага бўлиш мумкин:

1. regio brachii anterior — елканинг олд соҳаси.
2. regio brachii posterior — елканинг орқа соҳаси.
3. regio cubiti anterior et posterior — тирсакнинг олд ва орқа соҳалари.
4. regio antibrachii anterior et posterior — билакнинг олд ва орқа соҳалари.
5. regio manus — панжа соҳаси.

Елка камари мускулларининг кўриниши шар шаклида бўлиб, елка бўғими атрофида жойлашган. Бу мускуллар қисқарганда елка бўғимининг ҳаракатини таъминлайди.

Дельтасимон мускул (m. deltoideus) — extremitas acromitalis claviculae acromion spina scapulaedan бошланиб, tuberositas deltoidea humeri га ёпишади. Учбурчак шаклига эга бўлиб, шаклан грекча «Δ» ҳарфига ўхшайди. Мускуллари яхши тараққий этган кишиларда бурчаги пастга қараган учбурчак шаклида бўртиб, елка суяги бошининг устидан ёпиб ётади. Бу мускулнинг уч қисми — орқа, ўрта ва олд мускул тутамлари тафовут қилинади. Орқа тутамлари spina scapulae дан бошланиб, пастга ва латерал томонга, олд тутамлар (ўмров суягидан бошланади) олдинга, пастга, латерал томонга ва ўрта тутамлар (акромиондан бошланади) юқоридан пастга йўналган бўлиб, бу қисмлар алоҳида-алоҳида ва биргаликда қисқариши мумкин.

Дельтасимон мускулларнинг олд (ўмров суягидан бошланувчи) қисми қисқарса, қўл олд томонга ва юқорига тортилади (atiflexio деб шунга айтилади); орқа (курак суягидан бошланувчи) қисми қисқарса, қўл орқа томонга ва бир оз юқорига тортилади, яъни олд қисмига нисбатан тескари ҳаракат қилади.

Агар дельтасимон мускулнинг ўрта акромиал қисми ёки умуман дельтасимон мускул қисқарса, қўл гавдадан узоқлашиб, горизонтал (елка бараварида) кўтарилади.

Қўл елка баравар кўтарилганда елка суягининг боши курак чуқурчасига тик бўлиб қолади ва курак чуқурчасининг устида жойлашган тумшуқсимон ўсиқ ҳамда акромимон елка суягининг горизонтал ҳолатдан юқори кўтарилишига йўл қўймайди.

Елка баравар кўтарилганда қўлни ундан ҳам баландга (яъни осмонга) кўтариш курак суягининг бурилиши ҳисобига содир бўлади.

Қўлни елка бараваридан ҳам юқорига кўтариш курак суягининг ҳар томонга келиб бирикувчи бир-бирига синергист мускулларнинг қисқариши ҳисобига амалга оширилади. Масалан, курак суягининг юқори бурчагига келиб бирикувчи m. trapezius нинг юқори қисми куракнинг латерал бурчагини юқорига тортса, айни вақтда куракнинг пастки бурчагига келиб бирикувчи m. serratus anterior пастки бурчакни олдинга ва юқорига тортади. Натижада курак суяги сагиттал ўқ атрофида айланиб, курак суягидан елка суягининг боши кириб турадиган бўғим чуқурчаси ва қўл юқорига қараб қолади. Қўлни юқорига кўтаришда ва айниқса кўтарилган қўлни ана шу вазиятда тутиб туришда куракка келиб ёпишувчи куракни кўтарувчи мускул ва ромбсимон мускуллар кўмаклашади.

Бу мускул n. axillaris орқали бошқарилади.

Куракнинг қирра усти мускули m. supraspinatus. Бу мускул чўзиқ учбурчак шаклига эга бўлиб, fossa supraspinata ни тўлдириб ётади. У куракнинг орқа сатҳидан бошланиб tuberculum majus humeri га

ёпишади. Бу мускул уст томондан мустаҳкам фасция (fascia supraspinata) билан ўралган бўлиб, ана шу фасция қинида ётади.

Бу мускул қўлни гавдадан узоқлаштиради. У дельтасимон мускулга синергистдир.

У n. suprascapularis орқали иннервация қилинади. Куракнинг кирра ости мускули (m. infraspinatus) Бу мускул ҳам учбурчак шаклида бўлиб, номига яраша курак кирраси остидаги чуқурчани тўлдириб ётади. Fossa infraspinatus дан бошланиб tuberculum majus humeri га ёпишади.

У елкани ташқи томонга айлантиради, супинация қилади.

Бу мускул h. suprascapularis воситасида иннервация қилинади.

Кичик юмалоқ мускул (m. teres minor) — margo lateralis scapulae дан бошланиб, tuberculum majus humeri га ёпишади. Бу мускул юқоридаги кирра ости мускули билан биргаликда пишиқ фасция (fascia infraspinata) га ўралган.

Вазифаси елка суягини супинация қилишдир.

У n. axillaris воситасида иннервация қилинади.

Курак ости мускули (m. subscapularis) — fossa subscapularis дан бошланиб, елка бўғими капсуласи (tuberculum minus humeri) га ёпишади. Бу мускул куракнинг шу номли чуқурчасини тўлдириб ётади. Ётиш жойига (ва қилинадиган ишига) кўра куракнинг орқа томонида жойлашган бўлиб, кирра усти, кирра ости, катта юмалоқ ва дельтасимон (орқа тутами) мускулларга антагонистдир. Курак ости мускулининг бошланиш қисми катта, бирикиш қисми кичик бўлгани учун қисқариш кучи анча каттадир.

Бу мускул елка суягини ичкарига буради. Қисман елка бўғими капсуласига бириккани учун капсулани тортади.

n. subscapularis воситасида бошқарилади.

Катта юмалоқ мускул (m. teres major) — курак пастки бурчагининг орқа сатҳидан бошланиб, crista tuberculi minoris га ёпишади.

У қўлни пастга тортади, гавдага яқинлаштиради ва ичкарига буради.

Бу мускулни n. subscapularis иннервация қилади.

Катта юмалоқ мускул кичик юмалоқ мускулнинг остида жойлашган бўлиб, ҳар икки юмалоқ мускулнинг орасидан пастдан юқорига қараб елканинг уч бошли мускулининг узун боши кесиб ўтади. Натижада елка уч бошли мускулининг узун боши билан катта ва кичик юмалоқ мускуллар орасида учбурчакли (foramen trilaterum) ва тўртбурчакли (foramen quadrilaterum) тешиклар ҳосил бўлади. Учбурчакли тешикни катта ва кичик юмалоқ мускуллар ҳамда икки бошлик мускулнинг узун боши чегаралаб туради, ундан a.et.v.circumflexa scapulae ва лимфа томирлари ўтади.

Тўртбурчакли тешикни юқоридан ва пастдан катта ва кичик юмалоқ мускуллар, медиал ва латерал томондан уч бошли мускулнинг узун боши ҳамда елка суяги чегаралаб туради. Тўртбурчакли тешикдан n. axillaris, a. circumflexa humeri posterior веналар ва лимфа томирлари ўтади.

Елка камари мускуллари a. circumflexa humeri posterior, a. circumflexa scapulae лар ҳисобига қон билан таъминланади.

ЕЛКА МУСКУЛЛАРИ

Елка соҳасида узун мускуллар жойлашган бўлиб, улар елка суягининг бошидан охиригача ёпиб туради ва олд ҳамда орқа гуруҳларга бўлинади.

Елканинг олд томонидаги мускуллар (92-расм).

Елканинг икки бошли мускули (m. biceps brahii). Унинг узун боши tuberculum supraglenoidale scapulaедан, калта боши processus corocoideus scapulae дан бошланиб, tuberositas radii орқали билак фасциясига ёпишади.

Иккита жойдан бошланувчи узун ва қисқа бошлари умумий қорингача ўтади ва қисқарган вақтда хийла катта қоринчаси тери остида бўртиб (билиниб) туради. Мускулнинг яхши тараққий этган қоринчаси яна торайиб ингичка пишиқ пай (tendo musculi bicepitis brachii) га ўтади. Шу пай билан бирикувчи суяк дўмбоғи (tuberositas radii) орасида шиллиқ халта (bursa bicipitoradialis) ҳам бор.

Икки бошли мускулнинг бошлари икки ердан бошланиб, икки ерга бириккани учун бу мускулнинг айрим тутамлари қисқарганда турли ишларни бажариши мумкин: узун боши елка суягини гавдадан узоқлаштиради ва бир оз ичкарига буради. Калта боши елка суягини олд томонга кўтаради. Елка гавдадан узоқлашган ҳолатда бўлса, уни гавдага яқинлаштиришда иштирок этади. Умуман елканинг икки бошли мускули тирсак бўғимининг кучли букувчисидир. Билакни букиш билан бир қаторда tuberositas radii га бириккани туфайли пронация ҳолатида бўлса, уни ташқарига буради (супинация қилади).

Бу мускул n. musculocutaneus воситасида бошқарилади.

Елка мускули (m. brachialis) — елка суягининг олд юзасидан, дельтасимон мускул бирикадиган ер билан тирсак бўғими капсуласининг бошланиш жойи орасидан бошланиб, tuberositas ulnae га ёпишади. Билак мускули билан икки бошли мускулининг остинасида ётади.

У билакни тирсак бўғимида букади.

Елка мускулини n. musculocutaneus иннервация қилади.

Тумшуқсимон ўсиқдан елкага борувчи мускул (m. coracobrachialis) курак суягининг тумшуқсимон ўсиғидан (икки бошли мускулнинг калта боши билан бирга) бошланиб, елка суягининг медиал юзасига бирикади.

Бу мускул елкани кўтаради ва гавдага яқинлаштиради.

У. n. musculocutaneus воситасида иннервация қилинади.

Елканинг орқа томонидаги мускуллар (92-93-расмлар) Елканинг уч бошли мускули (m. triceps brachii) — узун боши tuberculum infraglenoidale дан, медиал боши елка суягининг орқа юзасидан, латерал боши елка суягининг орқа юзаси ва septum interpusculare brachii medialis дан бошланиб olecranon ва тирсак бўғимининг капсуласига ёпишади. Бу мускул икки бошли мускул каби

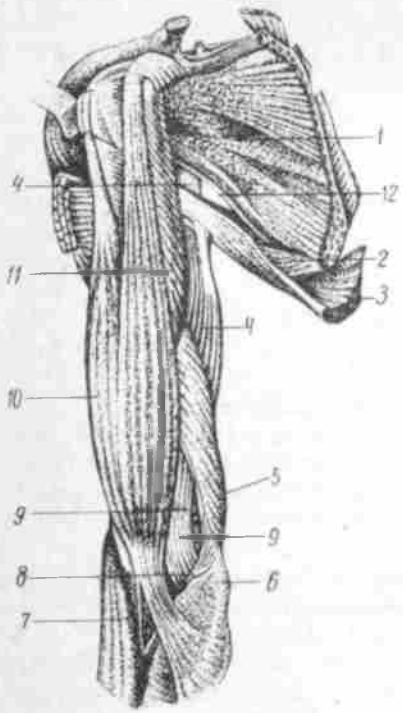

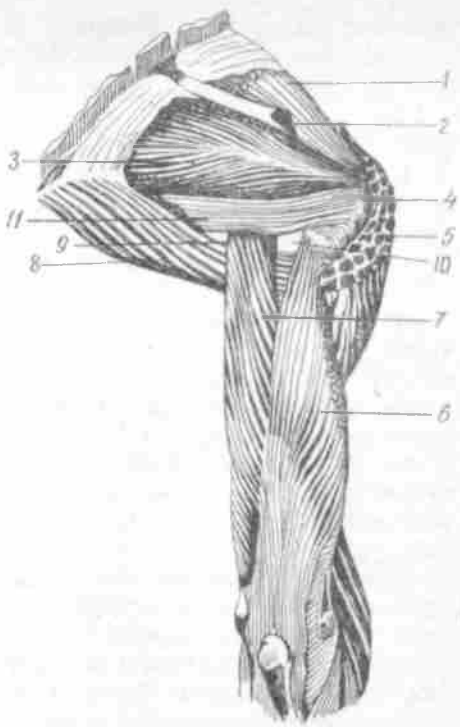

92-расм. Елка камари ва елка мускуллари (олд томондан кўриниши).

1 — m. subscapularis; 2 — m. teres major; 3 — m. latissimus dorsi; 4 — caput longum m. triceps brachi; 5 — caput mediale m. triceps brachi; 6 — epicodylus medialis; 7 — m. brachioradialis; 8 — m. pronator teres; 9 — m. brachialis; 10 — m. biceps brachi; 11 — m. coracobrachialis; 12 — foramen trilaterum.

93-расм. Елка камари ва елка мускуллари (орқа томондан кўриниши).

1 — m. supraspinatus; 2 — spina scapulae; 3 — m. infraspinatus; 4 — tuberculum majus humeri; 5 — m. deltoideus; 6 — caput laterale m. triceps brachii; 7 — caput longum m. triceps brachii; 8 — m. teres major; 9 — foramen trilaterum; 10 — foramen quadrilaterum; 11 — m. teres minor.

икки бўғимли мускулдир. Шунинг учун қисқарганда ҳам елка, ҳам тирсак бўғимларини ҳаракатга келтириши мумкин.

Елканинг уч бошли мускули билакни тирсак бўғимида ёзади ҳамда икки бошли мускул ва елка мускулига антогонист ҳисобланади.

Бу мускулни n.radialis иннервация қилади.

Тирсак мускули (m. anconeus) — epicondylus lateralis humeri дан бошланиб, тирсак суягининг орқа юзасига (юқори қисмига) ёпишади. Бу кичкинагина учбурчак шаклига эга бўлган мускул бўлиб, юқори томони уч бошли мускулга қўшилиб кетади.

Тирсак мускули уч бошли мускулга синергист бўлиб, билакни (тирсак бўғимини) ёзади, тирсак бўғимининг капсуласини тортади ва бўғим ёзилганда бўғим капсуласини қўшилувчи суяклар орасида қисилиб қолишидан сақлайди.

Тирсак мускули иннервацияси n. radialis орқали бошқарилади.

Елканинг олд томонидаги мускуллар a. brachialis тармоқлари

ҳисобига, орқа томонидаги мускуллар эса a. profunda brachii тармоқлари ҳисобига қон билан таъминланади.

БИЛАК МУСКУЛЛАРИ

Билак мускуллари жойлашишига қараб уч гуруҳга: чунончи олд, орқа ва латерал гуруҳларига бўлинади. Олд ва латерал гуруҳларнинг ўртасида — тирсак бўғими соҳасида тирсак бўғими чукурчаси fossa cubiti бор.

Билакнинг олд мускулларига кафтни ва панжани букувчи мускуллар кирса, орқа ва латерал гуруҳларга асосан ёзувчи мускуллар киради. Билак мускуллари юза ва чуқур қават бўлиб жойлашган.

Билакнинг олд мускуллари (94-расм, А, Б).Юза қават.

Юмалоқ пронатор (m. pronator feres). Epicondylus medialis humeri, tuberositas ulnae дан бошланиб, билак суягининг латерал четига ёпишади. У тирсак бўғими чукурчаси соҳасида жойлашган бўлиб, медиал томондан латерал томонга қараб шу соҳасини кесиб ўтган.

Бу мускул билакни пронация қилади (ичкарига бурайди) ва букади. Yn. medianus орқали иннервация қилинади.

Кафтни билак томонга букувчи мускул (m. flexor carpi radialis) — Epicondylus medialis humeri, fascia antebrachii дан бошланиб, иккинчи кафт суягининг асосига (кафт томондан) ёпишади. Урчуксимон шаклга эга бўлиб, икки патлидир. Юмалоқ пронатордан медиалроқ ётади. Билакузук суяклари соҳасидан II кафт суяги томон ўтиш жойида мускул пайи трапециясимон суякдаги чуқур ариқчага жойлашади.

Бу мускул кафтни олдинга ва билак суяги томонга букади.

Уни n.medianus иннервация қилади.

Кафтнинг узун мускули — m. palmaris longus — Epicondylus medialis humeridan бошланиб, apaneurosis palmaris га ёпишади. Калтагина мускул қоринчаси хийла узун пай қисмига ўтади. Баъзан бу мускул бўлмаслиги ҳам мумкин.

У кафт апоневрозини таранглаштиради ва кафтни букади.

Бу мускул n. medianus орқали иннервация қилинади.

Кафтни тирсак томонга букувчи мускул (m. flexor carpi ulnaris) — Epicondylus medialis humeri дан ва унинг орқа юзасидан ҳамда тирсак ўсиғидан бошланиб, нўхатсимон суякка ва os hamatum га ёпишади. Бу мускул билакнинг тирсак суяги томонида, тирсак суягининг устида жойлашган бўлиб, узун пайга эга.

У кафтни олдинга ва тирсак суяги томонга букади.
n. ulnaris билан иннервация қилинади.

Панжани букувчи юза мускул (m. flexor digitorum superficialis) — epicondulus medialis humeri ва тирсак суягининг тожсимон ўсиғидан, медиал боши билак суяги юқори учининг олд юзасидан бошланиб, сўнг мускулнинг ҳар икки боши умумий қоринчага ўтади. Бу қоринча тўрт бўлакка бўлинади (бўлакларнинг

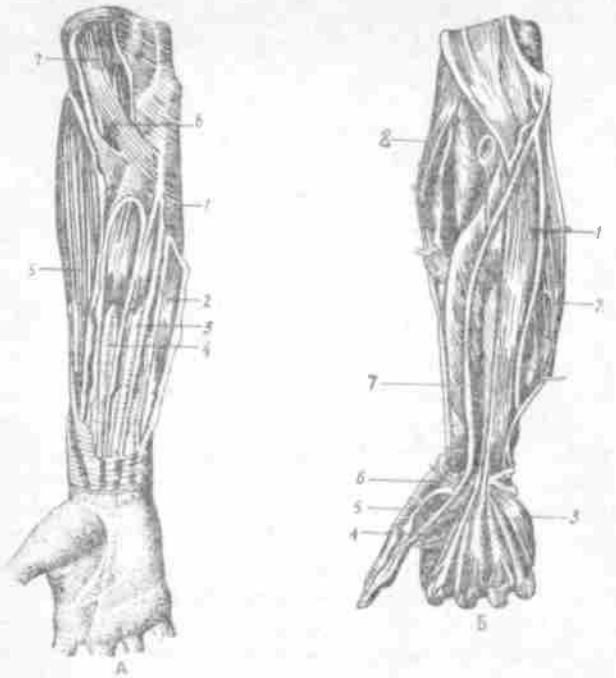

9 4 -р а с м . Билакнинг олд томон мускуллари. А — юза қават.

1 — fascia antibrachii; 2 — m. flexor carpi ulnaris; 3 — m. palmaris longus; 4 — m. flexor carpi radialis; 5 — m. brachioradialis; 6 — m. pronator teres; 7 — m. biceps brachii.

Б — чуқур қават.

1 — m. flexor digitorum profundus; 2 — m. flexor carpiulnaris; 3 — m. opponens digiti minimi; 4 — m. adductor pollicis; 5 — m. flexor pollicis brevis; 6 — m. abductor pollicis; 7 — m. flexor pollicis longus; 8 — m.m. brachioradialis.

ҳажми турлича) ва тўртта алоҳида пайга айланиб retinaculum flexorum дан ўтиб, кафтга тушади, II — V бармоқларнинг танасига яқинлашганда ҳар қайси пай айрисимон иккига бўлиниб, ўрта фалангаларнинг асосига икки ёнидан бирикади. Айрисимон иккига бўлинган пайнинг айрилари орасидан бармоқларни букувчи чуқур мускул пайи ўтади.

Бу мускул қисқарган вақтда асосий ва ўрта фалангаларни (бош бармоқлардан бошқа) букади, яъни панжани букади.

Мазкур мускул n. medianus воситасида бошқарилади.

Чуқур қават. .

Б о ш б а р м о қ н и б у к у в ч и у з у н м у с к у л (m. flexor pollicis longus) — билак суягининг олд юзаси (tuberositas radii) дан пастроқдан, яъни epicondylus medialis humeri дан бошланиб, бош бармоқ иккинчи фалангасининг асосига ёпишади.

Бу мускул бош бармоқнинг тирноқ фалангасини букишга хизмат қилади.

У n. medianus орқали иннервация қилинади.

Панжани букувчи чуқур мускул (m. flexor digitorum profundus)

тирсак суягининг олд ва медиал сатҳи (membrana interossea) дан бошланиб, бармоқларнинг тирноқ фалангаларига ёпишади. Панжани букувчи чуқур мускул шу номли юза мускулнинг остгинасида ётиб, мускул қорни тахминан билакнинг ярмига келганда тўртта пайга уланади, бу пайлар билакузук соҳасидаги retinaculum flexorum дан ўтиб, панжани букувчи юза мускул пайларининг иккига бўлинган пай айрилари орасидан ўтади. Натижада юза букувчи мускулнинг айри пайини чуқур мускулнинг пайи кесиб ўтади: пайларнинг кесишган жойи chiasma tendineum деб айтилади.

Қўл панжасини букувчи чуқур мускул II — V бармоқларнинг тирноқ фалангаларини букади, бинобарин, панжани ҳам букади.

Бу мускулни n. n. ulnaris et medianus иннервация қилади.

Квадрат пронатор — m. pronator quadratus тирсак суягининг олд (кафт) сатҳидан бошланиб, билак суягининг кафт сатҳига ёпишади. Квадрат пронатор ялпоқ тўртбурчакли мускул бўлиб, билакнинг пастки қисмида (панжага яқин) жойлашган.

У билакни ичкарига буради.

Квадрат пронатор n. medianus воситасида бошқарилади.

Билакнинг латерал мускуллари. Елка-билак мускули (m. brachioradialis) — елка суягининг олди латерал юзасидан бошланиб, билак суягининг пастки учига ва унинг бигизсимон ўсиғига ёпишади. Бу мускул билақ орқа томонининг латерал четида жойлашган бўлиб, елка мускули билан елканинг уч бошли мускули орасида ётади. Медиал томондан юмалоқ пронатор ва m. flexor carpi radialis билан чегарадош.

Елка-билак мускули билакни тирсак бўғимида букишга хизмат қилади.

Бу мускул n. radialis воситасида иннервация қилинади.

Панжани ёзувчи узун билак мускули (m. extensor carpi radialis longus дан, билак суягининг латерал четидан бошланиб, II кафт суягининг орқа юзасига ёпишади. Бу мускул юқоридаги елка-билак мускулидан орқароқда жойлашган бўлиб, ясси гўштдор қисми билакнинг ўртасидан бир оз тепарокда мустаҳкам пайга ўтади, бу пай шу номли калта мускул пайи билан ёнма-ён ётади.

Бу мускул панжани орқа томонга ёзади, билакни букади.

У n. radialis орқали бошқарилади.

Панжани ёзувчи калта билак мускули (m. extensor carpi radialis brevis) — epicondylus lateralis humeri дан, тирсак бўғимининг капсуласидан бошланиб, III кафт суягининг орқа сатҳига ёпишади. Шу номли узун мускул билан ёнма-ён ётади. Мускулнинг гўштдор қисми билакнинг ўртасидан бир оз пастроқда ясси пайга айланиб, III кафт суяк томонга йўналади.

Вазифаси панжани ёзишдир. У n. radialis орқали бошқарилади.

Билакнинг олд ва латерал мускуллари жойлашган ерига қараб a. radialis, a. ulnaris ва interossea anterior воситасида қон билан таъминланади.

Билакнинг орқа томонидаги мускуллар (95-расм).

Панжани ёзувчи мускул (m. extensor digitorum) — Epi-

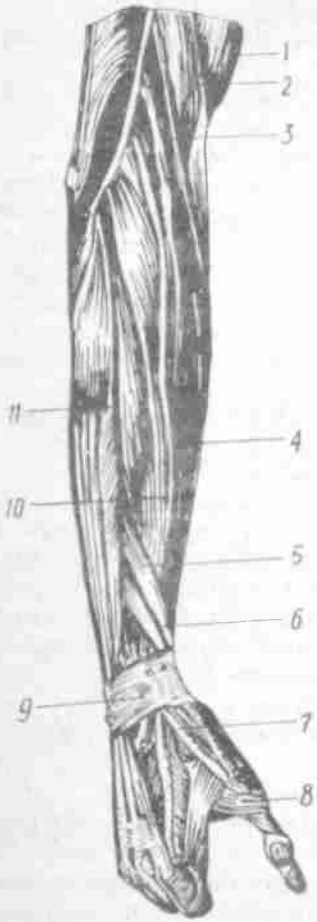

95-расм. Билакнинг орқа томонидаги мускуллар.
1 — m. biceps brachii; 2 — m. brachialis; 3 — m. brachioradialis; 4 — m. extensor carpiradialis longus; 5 — m. abductor pollicis longus; 6 — m. extensor pollicis brevis; 7 — m. extensor pollicis longus; 8 — m. interosseus; 9 — retinaculum extensorum; 10 — m. extensor carpiradialis longus; 11 — m. extensor digitorum.

condylus lateralis humeri дан, билак фасциясидан бошланиб, ҳар қайсиси уч шохга бўлинган тўртта пайи II дан V гача бармоқларнинг ўрта фалангалари орқа сатҳига (ўрта шохи) ва тирноқ фалангаларининг икки ён юзасига (ён шохлари) ёпишади. Бу мускул билакнинг орқа томонида панжанинг билакни ва тирсакни ёзувчи мускуллари орасида жойлашган бўлиб, юқори бошланиш жойида гўштдор қисми қисман m. extensor carpiradialis нинг гўштдор қисми билан билакнинг ўртасида тўртта пайга айланади ва бу тўрттала пай II — V кафт суяклари томон йўналади. Панжанинг орқа томонида — кафт-бармоқ бўғими соҳасида тўрттала пай ўзаро пай кўприклари орқали қўшилган бўлиб, III ва IV бармоқларни айрим-айри ёзиб бўлмаслигининг сабаби ана шу пай кўприкларининг борлигидадир.

Бу мускул II — V бармоқларни ва кафтни ёзади.

У n. radialis воситасида иннервация қилинади.

Жимжилоқни ёзувчи мускул (m. extensor digiti minimi). Бу мускул панжани ёзувчи мускулларнинг V бармоққа борувчи қисмидан ажралиб чиққан нозик мускул бўлиб, функцияси номидан кўриниб турибди.

Жимжилоқни ёзувчи мускулни n. radialis иннервация қилади.

Панжани ёзувчи тирсак мускули (m. extensor carpi ulnaris) — epicondylus lateralis humeri дан, тирсак суягининг орқа сатҳидан, билак фасциясидан бошланиб, V-кафт суягининг асосига ёпишади. Бу мускул дуксимон шаклга эга бўлиб, латерал томондан панжани ёзувчи мускулга чегарадош. Мускулнинг гўштдор қисми билакнинг ўрталарида пайга уланади. У кафт суяги томон кетган бўлиб, бирикишдан олдин ўзининг махсус пай қини орқали ўтади.

Бу мускул панжани ёзади ва тирсак суяги томонга тортади.

У n. radialis воситасида бошқарилади.

Чуқур қават.

Супинация қилувчи мускул (m. supinator) — epicondylus lateralis humeri дан, тирсак суяги юқори учининг орқа сатҳидан бошланиб, билак суягининг юқориги учдан бир қисмининг латерал ва

орқа томонига ёпишади. Бу мускул калта бўлиб, ёзувчи узун ва қисқа мускулларнинг ҳамда кафтни ёзувчи билак мускулининг остида ётади.

У билак суягини ташқарига буради, кафтни юқорига каратади, супинация қилади.

Бу мускул n. radialis воситасида иннервация қилинади.

Бош бармоқни олиб қочувчи узун мускул (m. abductor pollicis longus) ва бош бармоқни ёзувчи узун мускул (m. extensor pollicis longus). Бу ҳар иккала мускул устма-уст жойлашган бўлиб, билак суягининг орқа сатҳи — membrana interossea дан олдинма-кейин бошланади ва биринчиси I кафт суягининг асосига, иккинчиси бош бармоқ I фалангасининг асосига ёпишади. Ҳар иккала мускулнинг пайлари бош бармоққа борувчи биринчи пай қини ичидан ўтади.

M. obductor pollicis longus бош бармоқни қолган бармоқлардан узоқлаштиради ва панжани билак томонга тортади. M. extensor pollicis longus бош бармоқнинг биринчи фалангасини ёзади.

Бу мускуллар n. radialis воситасида бошқарилади.

Кўрсаткич бармоқни ёзувчи мускул (m. extensor indicis) тирсак суягининг пастки учдан бир қисмининг орқа сатҳидан бошланиб, панжани ёзувчи мускулнинг кўрсаткич бармоққа йўналган пайига тирсак суяги томондан келиб ёпишади. Бу мускулнинг пайи панжани ёзувчи мускул пайи билан бирга IV пай қинидан ўтади.

Вазифаси кўрсаткич бармоқни ёзишдан иборат.

У n. radialis воситасида иннервация қилинади.

Билакнинг орқа томонидаги мускулларни a.a. interossea posterior recurens radiilар қон билан таъминлайди.

ҚЎЛ ПАНЖАСИ МУСКУЛЛАРИ

Қўл панжасининг орқа (дорсал) томонида дорсал суякларараро мускуллардан бошқа ҳеч қандай мускул бўлмайди, бу ердан кафтни ва панжани ёзувчи мускулларнинг пайларигина ўтади. Қўл панжасининг мускуллари панжанинг фақат кафт томонида жойлашган (96-расм). Кафт мускулларини уч гуруҳга бўлиш мумкин. Булардан иккитаси бош бармоқ ва жимжилоқ томонда жойлашган бўлиб, билак суяги томонида жойлашганлари бош бармоқ дўмбоғи (thenar) ни, тирсак суяги томондагилари жимжилоқ дўмбоғи (hypothenar) ни ҳосил қилади. Иккала дўмбоқ оралиғида кафт чуқурлиги сезилиб туради. Бу соҳа palma manus (кафт чуқурлиги) деб аталади. Қўл панжаси мускуллари эволюцион тараққиёт натижасида фақат одамдагина яхши такомил топган бўлиб, нозик ишлар бажаришга мослашган. Антропоидларга қараганда одамнинг бош бармоқ мускуллари айниқса яхши такомиллашган. Бунинг натижасида одам бош бармоғининг бошқа бармоқларга қарама-қарши қўйилиши жуда эркин бажарилади. Панжа ва бармоқларнинг бунчалик эркин ҳаракати фақат панжа мускулларининг эмас, балки билакда жойлашган ёзувчи, букувчи мускулларнинг ҳам яхши ривожлангани натижасидир.

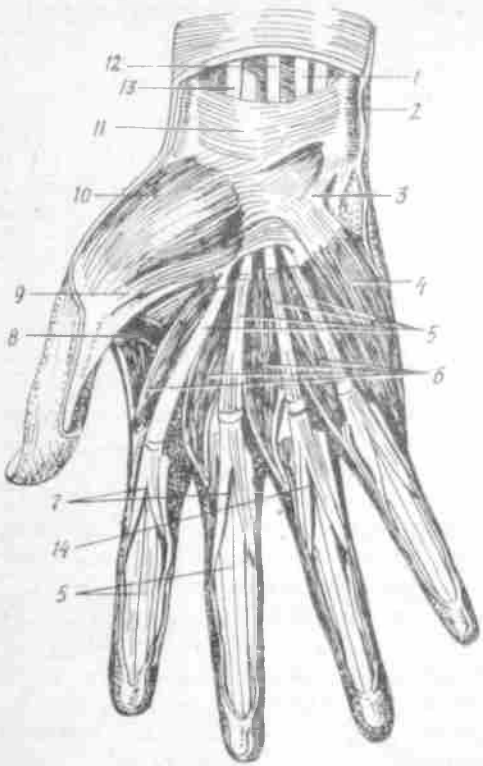

96-расм. Қўл панжаси ва мускуллари (кафт томондан кўриниши).

1 — m. flexor digitorum sublimis; 2 — m. flexor carpi ulnaris; 3 — hamulus ossis hamati; 4 — m. opponens digiti minimi; 5 — бармоқларни букувчи чуқур мускулнинг пайлари 6 — m.m. lumbricalis; 7 — бармоқларни букувчи юза мускул пайлари; 8 — m. adductor pollicis; 9 — m. flexor pollicis brevis; 10 — m. abductor pollicis brevis; 11 — retinaculum flexorum; 12 — m. palmaris; 13 — m. flexor carpiradialis; 14 — chiasma tendinum.

Умуман одам қўли узоқ эволюцион давр мобайнида қўл мускулларининг меҳнат қилиш вазифаси орта бориши туфайли юксак такомил топган.

Thenar мускуллари. Бош бармоқни узоқлаштирувчи мускул (m. abductor pollicis brevis) — retinaculum flexorum, қайиқсимон суяк дўмбоғи ва бош бармоқ асосий фалангасининг суяк дўмбоғидан бошланиб, бош бармоқ асосий фалангасининг билак суягига қараган юзасига ёпишади. Бу бевосита тери остида жойлашган калта мускул бўлиб m. opponens pollicis ва flexor pollicis brevis нинг устида жойлашган.

Бу мускул бош бармоқни бошқа бармоқлардан узоқлаштиради.

У medianus томонидан бошқарилади.

Бош бармоқни букувчи калта мускул (m. flexor pollicis brevis). Юза боши retinaculum flexorumдан, чуқур боши катта ва кичик трапециясимон суякларидан бошланиб, ossa sesamoideus га ва бош бармоқ асосига ёпишади.

У бош бармоқнинг I фалангасини букади.

Бу мускул n. medianus et ulnaris воситасида иннервация қилинади.

Бош бармоқни рўбарў қилувчи мускул — m. opponens pollicis, retinaculum flexorum ва катта трапециясимон суякдан бошланиб, I кафт суягининг латерал чеккасига ёпишади.

Бу мускул бош бармоқни бошқа бармоқларга (айниқса жимжилоққа) рўбарў қилади.

У ҳам n. medianus воситасида иннервация қилинади.

Бош бармоқни яқинлаштирувчи мускул (m. adductor pollicis). Унинг қийшиқ боши II — III кафт суякларининг асосидан, кўндаланг боши II — III кафт юзасидан бошланиб, бош бармоқ асосий фалангасининг асосига ёпишади. Бу мускул кафтнинг энг чуқур қаватида жойлашган бўлиб, япалоқ учбурчак шаклига эга. У панжани букувчи мускул пайлари остида жойлашган.

Унинг вазифаси бош бармоқни бошқа бармоқларга яқинлаштиришдир.

Бу мускул n. ulnaris орқали бошқарилади.

HUPOTHENAR МУСКУЛЛАРИ

Кафтнинг калта мускули — m. palmaris brevis кафт апоневрозининг тирсак томонидан бошланиб, кафтнинг тирсак томонидаги териси остига ёпишади. Бу мускул жуда юзик бўлиб, эҳтиётлик билан препаровка қилинмаса, тери билан бирга кўчиб чиқиши мумкин.

У кафт апоневрозини таранглайди, терига бирикканлиги туфайли у қисқарган вақтида кафтнинг терига бириккан соҳаларида бир неча чуқурчалар ҳосил қилади.

Кафтнинг калта мускули ҳам n. ulnaris воситасида бошқарилади.

Жимжилоқни узоқлаштирувчи мускул — m. abductor digiti minimi brevis — retinaculum flexorum дан ва нўхатсимон суякдан бошланиб, V бармоқнинг асосий фалангасига (тирсак томондан) ёпишади.

Бу мускул жимжилоқни бошқа бармоқлардан узоқлаштиради.

У ҳам n. ulnaris орқали иннервация қилинади.

Жимжилоқни букувчи калта мускул (m. flexor digiti minimi brevis) (97-расм). Retinaculum flexorum дан ва илмоқли суякдан бошланиб, V бармоқ асосий фалангасининг асосига ёпишади.

Вазифаси V бармоқни букишдан иборат.

Бу мускул ҳам n. ulnaris орқали бошқарилади.

Жимжилоқни рўбарў қилувчи мускул (m. opponens digiti minimi). Retinaculum flexorum дан ва илмоқли суякнинг илмоғидан бошланиб, кафт суягига (тирсак суяги томондан) ёпишади.

У жимжилоқни бош бармоқ томонга тортади (яъни рўбарў қилади).

Бу мускулни ҳам n. ulnaris орқали бошқарилади.

КАФТНИНГ СУЯКЛАРАРО ВА ОРҚА ТОМОНИДАГИ МУСКУЛЛАРИ

Суякларарo мускуллар олд (кафт) ва орқа (дорсал) гуруҳларга бўлинади (98-расм).

Кафт томондаги суякларарo мускуллар — (m. m. interossei palmaris) — II кафт суягининг медиал юзасидан, IV ва



98-расм. Қўл-панжа соҳасидаги мускул ва пайлар кини (орқа томондан кўриниши).

1 — бош бармоқни узоқлаштирувчи ва ёзувчи мускул пайлари кини; 2 — узун ва қисқа кафтни билак томонга ёзувчи мускул ва пайлари кини; 3 — бош бармоқни ёзувчи узун мускул пайининг кини; 4 — m. m. interossеae dorsales; 5 — connexus intertendineus; 6 — жимжилоқни ёзувчи мускул пайининг кини; 7 — vaginae tendineum m — ii extensorum digitorum; 8 — vagina tendineum m. extensorus carpiulnaris; 9 — retinaculum extensorum.

V кафт суякларининг латерал (билак) юзаларидан бошланиб, II, IV ва V бармоқларнинг дорсал апоневрозларига ва шу бармоқларни ёзувчи мускул пайига, кафт бармоқ бўғими капсуласига ёпишади.

Кафтнинг орқа томонидаги суякларараро мускуллари (m. m. interossei dorsales). I — V кафт суякларининг бир-бирига қараган юзасидан бошланиб, II — IV бармоқларнинг дорсал апоневрозига ва шу бармоқларнинг art. metacarpophalangea сига ёпишади.

Дорсал ҳамда воляр суякларараро мускуллар кафт суяклари ораларида, орқа ва олд (кафт) томонда жойлашган бўлиб, тузилиши жиҳатидан қўшпатли, шакли эса ясси учбурчакка ўхшайди. Суякларараро мускуллар кафт томонда учта, дорсал томонда тўртта бўлиб, функциялари бир-бирига деярли тескари. Агар кафт томондаги суякларараро мускуллар II, IV ва V бармоқларни ўрта бармоққа яқинлаштирса, кафтнинг орқа томонидаги суякларараро мускуллар аксинча, I — II бармоқларни латерал, III — IV бармоқларни медиал томонга тортади, натижада бармоқлар ёзилади.

Бу мускул n. ulnaris воситасида бошқарилади.

Чувалчангсимон мускуллар (m. m. lumbricales) пайларнинг билак суягига қараган четидан бошланиб, II — V бармоқларнинг дорсал апоневрозига ёпишади. Бу мускуллар узун ингичка бўлиб, панжани букувчи чуқур мускул пайларининг орасида ётади.

Улар II — V бармоқларнинг асосий фалангаларини букади ва ўрта тирноқ фалангаларини ёзади.

Бу мускулларнинг билак суяги томондаги иккитаси n. medianus воситасида, тирсак суяги томондаги иккитаси n. ulnaris воситасида бошқарилади.

Қўл панжаси мускулларини билак ва тирсак артерияларидан ҳосил бўлувчи ҳамда arcus palmaris superficialis et profundus дан чиқувчи тармоқлар қон билан таъминлайди.

ҚЎЛ ФАСЦИЯЛАРИ

Қўлнинг тери ости юза фасцияси жуда нозик ва яхши ривожланмаган, шунинг учун диққат билан препаровка қилинмаса, кўпинча терига қўшилиб кетади.

Қўлнинг хусусий фасцияси хийла пишиқ, яхши ривожланган, шу сабабли суяк дўмбоқларидан бошлангани, баъзан мускуллар ва пайларни ўраб фасциал қинлар ҳосил килгани яхши кўриниб туради.

Елка камари соҳасида жойлашган тўртта мускул (m. m. deltoideus supraspinatus, infraspinatus ва subscapularis), шу мускуллар номи билан аталувчи тўртта фасция билан ўралган.

Дельтасимон мускул фасциясининг икки вараги (юза ва чуқур вараги) бор. Юза варақ анча нозик ва юпқа бўлиб, дельтасимон мускулнинг ташқи томонидан қоплаб, ичкарида мускуллар орасига ўсиқлар чиқариб киради. Дельтасимон фасциянинг чуқур вараги мускулни елка бўғимининг капсуласидан ва m. teres minor билан m. infraspinatus дан ажратиб туради.

Fascia infraspinata шу номли чуқурчанинг четидан бошланиб, шу номли мускулни ва m. teres minor ни ўраб қин ҳосил қилади.

Fascia supraspinata — юқоридаги фасцияга қараганда камроқ такомил этган бўлиб, шу номли чуқурчанинг четидан бошланади ва шу номли мускулни ўраб ётади.

Елка фасцияси (fascia brachii) елканинг олдинги томонида жойлашган икки бошли мускул ва орқа томонида жойлашган уч бошли мускул учун иккита қин ҳосил қилади. Икки бошли мускул қинида m. brachialis ва m. coracobrachialis лар ҳам жойлашади.

Елканинг букувчи ва ёзувчи мускуллари орасига фасциядан ўсиқ чиқиб, суякка бориб ёпишади. Мускуллар орасидаги девор (septum intermusculare) деб шунга айтилади. Мускуллар орасидаги девор медиал ва латерал томонда ҳосил бўлади, шунга кўра, улар septum intermusculare mediale et laterale деб аталади (99-расм).

Билак фасцияси (fascia antibrachii) — елка фасциясининг давоми бўлиб, унга қараганда анча яхши ривожланган. Елканинг икки бошли мускулларидан чиққан apaneurosis m. bicipitis brachii нинг билак фасциясига қўшилиб, уни мустаҳкамлайди. Билакнинг панжасига ўтиш ерида (кафт усти суяклари соҳасида) билак фасцияси қалинлашиб, кўндаланг билакузук бойлами (retinaculum flexorum) ни ҳосил қилади. Шунинг остидан билакнинг олд томонида жойлашган панжани букувчи мускулларнинг пайи ўтади.

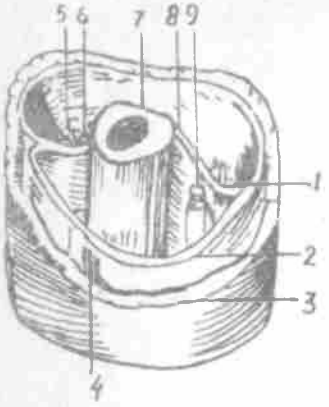

99-расм. Елка фасциялари (кўндаланг кесими).
1 — a. collateralis ulnaris superior et n. ulnaris; 2 — fascia brachii; 3 — елка териси; 4 — vena cephalica; 5 — a. collateralis radialis et n. radialis; 6 — septum intermusculare laterale; 7 — oshumerus; 8 — septum inter musculare mediale; 9 — елка қон-томир нерв тутами.

Билак фасцияси билакузук соҳасининг орқа (дорсал) томонида худди олдидагига ўхшаш кўндаланг пай бойлами ҳосил қилади, бу бойлам retinaculum extensorum деб аталади.

Кафт апоневрози (apaneurosis palmaris) узунасига кетган пишиқ пай толаларидан иборат бўлиб, кафтнинг ўрта чуқурчасини ёпиб ётади. Кафт апоневрози учбурчак шаклига ўхшайди, бу учбурчакнинг асоси пастга, бурчаги эса билак томонга қараган. Кафт апоневрози бармоқлар томонга ўтган қисми fascia digi torum volares номини олади. Бу фасция ярим цилиндр шаклидаги фалангаларнинг кафт томонига ёпишади ва фалангаларнинг суяк усти пардаси билан мазкур фасция орасида пай қини (vagina tendineum digitalis) ҳосил бўлади.

Retinaculum extensorum остидан панжани ёзувчи мускул пайлари ўтади.

Бундан ташқари, қўл панжасининг дорсал томонида чуқур фасция m. m. interossea dorsales ларни ёпиб туради ва кафт суякларининг дорсал юзаларига — суяк усти пардасига ёпишади. Билак панжа бўғимининг орқа томонидан — фасциядан ҳосил бўлган кўндаланг бойлам (retinaculum extensorum) остидан 6 та пай қини ўтади, бу фиброз қинлар ичидан панжани ёзувчи мускулларнинг пайлари ўтади. Бу қинларнинг билак суяги томондан саналганда биринчисидан m. abductor pollicis longus ва extensor pollicis brevis ларнинг пайи, иккинчисидан узун ва қисқа m. m. extensor carpi radialis longus et brevis ларнинг пайи, учинчисидан m. extensor pollicis longus пайи, тўртинчисидан m. m. extensor digitorum, extensor indicis ларнинг пайи, бешинчисидан. m. extensor digiti minimi пайи, олтинчисидан эса m. extensor carpi ulnaris пайи ўтади.

Фиброз қинларнинг девори ич томондан силлиқ синовиал қават билан ўралган бўлиб, бу қават қайрилиб, пайни ўраб чиқади, натижада пай қини (vagina tendineum) ҳосил бўлади. Олтита фиброз канал ичида олтита пай қини бор. Пай қинларининг ички юзаси синовиал суюқлик билан ҳўлланиб (мойланиб) туради, шу туфайли мускуллар қисқарганда пайлар равон сирғалади. Панжанинг кафт

томонида кўндаланг фасциал бойлам тагидан учта фиброз канал ўтади. Бу каналлар бош бармоқ ва жимжилоқ дўнглиги ўртасида жойлашган чуқур эгат (sulcus carpalis) да ҳосил бўлган canalis carpalis дан ўтади.

Canalis carpalis билак суяги ва тирсак суяги томонида шу суяклар номи билан аталувчи икки каналга — canalis carpiulnaris ва radialis ларга бўлинади. Тирсак томондаги каналидан n. ulnaris ва қон томирлар ўтади. Билак томондаги каналидан m. flexor carpiradialis (пай қинига ўралган ҳолда) ўтади. Ўртада жойлашган canalis carpalis дан иккита алоҳида синовиал қин ўтадики, уларнинг биринчисидан панжани букувчи юза ва чуқур мускулларнинг саккизта пайи, иккинчисидан эса бош бармоқни букувчи узун мускулнинг пайи ўтади.

Фиброз қинлар (кафт ҳамда дорсал томонда) кафт ва дорсал томондаги кўндаланг бойламларнинг проксимал қисмида бир оз (1—1,5 см) юқорироққача давом этади. Паст (дистал) томонда эса тегишли бармоқларнинг тирноқ фалангаларигача боради. Кафт томондаги пай қинлари мустаҳкам фиброз пластинка билан ёпилган бўлиб, булар икки ён томондан фалангаларга бирикиб, пайнинг фиброз қини (vagina fibrosa) ни ҳосил қилади.

Пай қинининг ички девори билан пайлар орасида юзик бойлам бўлиб, ундан пайга қон томирлар ва нервлар ўтади.

ҚЎЛ ТОПОГРАФИЯСИ

Қўл мускулларини ўраган фасциялар орасида қон, лимфа томирлари ва нервлар ўтадиган камгаклар ҳосил бўлади. Фасциал камгаклар амалий аҳамиятга эга. Курак билан елка суяги орасидаги тўртбурчак ва учбурчак шаклидаги тешиклар шулар жумласидандир. Елка соҳасида икки бошли мускулнинг икки ён томонида мазкур мускул билан елка мускули (m. brachialis) орасида иккита эгат, чунончи, медиал томонда sulcus bicipitalis medialis ва латерал томонда sulcus bicipitalis lateralis ҳосил бўлади.

Медиал эгат чуқурроқ ва узун бўлиб, қўлтиқ ости чуқурлигига етиб боради ва амалий жиҳатдан латерал эгатга қараганда муҳимроқ ҳисобланади. Медиал эгатда елка артерияси, елка венаси, қўл нервлари ётади.

Елканинг орқа томонида, елканинг уч бошли мускули билан елка суяги орасида (sulcus n. radialis соҳасида) canalis humeromuscularis ўтади, бу канални canalis redialis дейиш ҳам мумкин. Номидан кўриниб турибдики, бу каналда билак нерви (n. radialis) ётади. Билак-панжа бўғими соҳасидаги кўндаланг бойламлар ва фиброз каналлар ҳақида юқорида, қўл фасциялари бобида айтиб ўтилган эди.

ОЁҚ МУСКУЛЛАРИ

Оёқ мускуллари (100-расм, А, Б) қўл мускулларига ўхшаб чаноқ камари ва оёқнинг эркин қисми мускулларига бўлинади. Умуман, оёқ

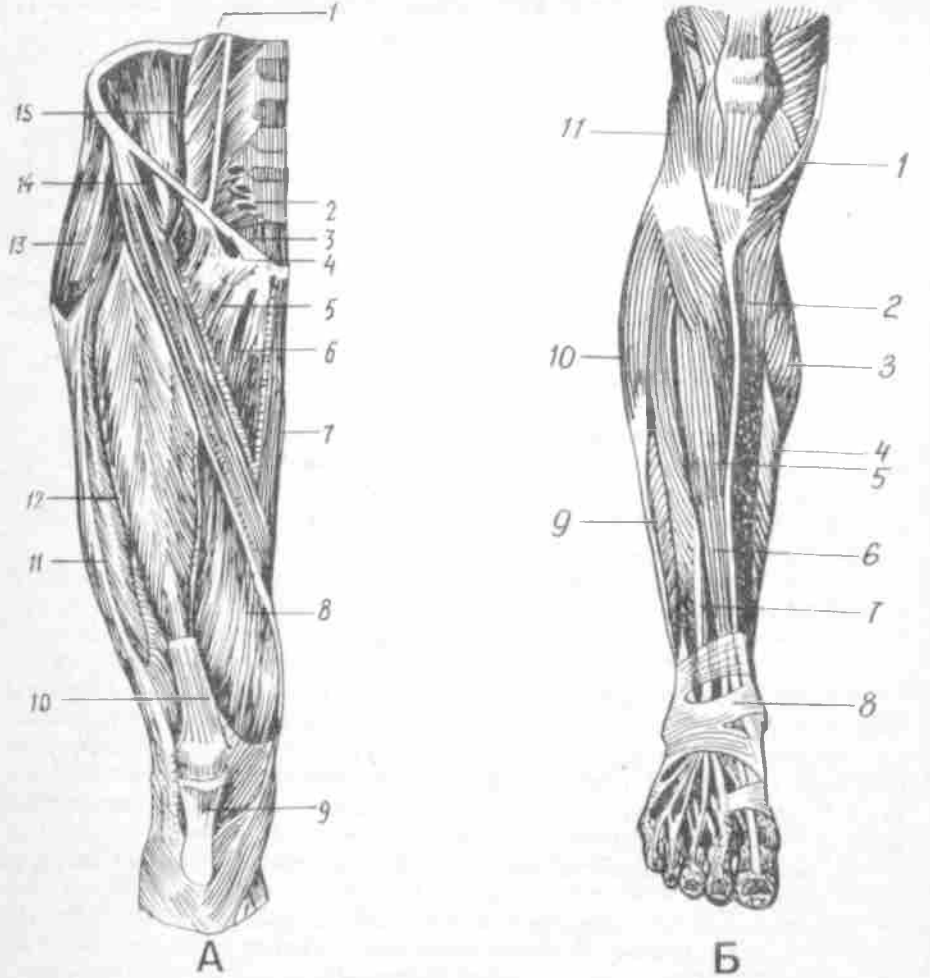

100-расм. Оёқ мускуллари (олд томондан кўриниши). А — сон мускуллари;
1 — m. psoas major; 2 — m. piriformis; 3 — lig. inguinale; 4 — lacuna vasorum; 5 — m. pectineus; 6 — m. abductor longus; 7 — m. gracilis; 8 — vastus medialis; 9 — lig. patellae; 10 — tendo m. rectus femoris; 11 — tractus iliotibialis; 12 — m. vastus lateralis; 13 — m. tensor fasciae latae; 14 — m. sartorius; 15 — m. iliacus

Б — болдир мускуллари.
1 — tendo m. sartorius; 2 — tibia; 3 — m. gastrocnemius; 4 — m. soleus; 5 — m. tibialis anterior; 6 — tendo m. extensoris hallicis longi; 7 — tendo m. extensoris digitorum longi; 8 — retinaculum extensorum; 9 — m. peroneus brevis; 10 — m. peroneus longus; 11 — tractus iliotibialis.

мускулларини тўрт қисмга бўлиш мумкин: 1) чаноқ мускуллари; 2) сон мускуллари; 3) болдир мускуллари; 4) оёқ панжаси мускуллари (101-расм, А, Б).

ЧАНОҚ МУСКУЛЛАРИ

Чаноқ мускуллари икки гуруҳга бўлинади: а) чаноқнинг олд томонидаги мускуллар (бу мускуллар асосан ичкарида жойлашган); б) чаноқнинг орқа томонидаги мускуллар.

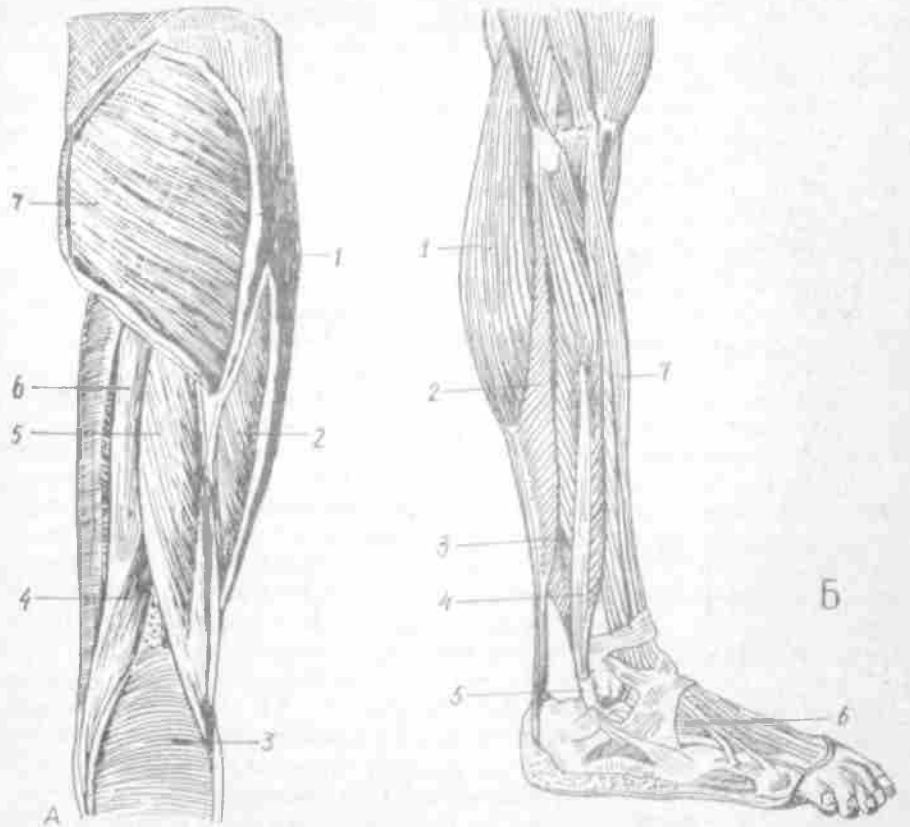

101-расм. Оёк мускуллари. А — сон мускуллари (орқа томонидан кўриниши).
1 — tractus iliotibialis; 2 — m. vastus lateralis; 3 — m. gastrocnemius; 4 — m. semimembranosus; 5 — biceps femoris; 6 — m. semitendinosus; 7 — m. gluteus maximus.

Б — болдир мускуллари (ён томонидан кўриниши).
1 — m. gastrocnemius; 2 — m. soleus; 3 — m. peroneus longus; 4 — m. peroneus brevis; 5 — malleolus lateralis; 6 — m. extensor digitorum brevis; 7 — m. extensor digitorum longus.

Чаноқнинг олд томонидаги мускуллар.

Ёнбош-бел мускули (m. iliopsoas). Бу мускулнинг бел ва ёнбошлари борлиги номидан кўриниб турибди. Унинг белдан бошланувчи қисми катта бел мускули (m. psoas major) дейилса, ёнбош суягидан бошланувчи қисми ёнбош мускули (m. iliacus) дейилади.

M. psoas major XII кўкрак ва юқориги тўртта бел умуртқалари танасининг ён сатҳидан ва умуртқаларараро тоғайлардан, бел умуртқаларининг кўндаланг ўсиқларидан, m. iliacus ёнбош суягининг чуқури (fossa iliaca) дан, spina iliaca anterior superior et inferior дан бошланиб, trachanter minor га ёпишади. Мускулнинг бел қисми дуксимон, ёнбош қисми эса елпиғичсимон. Бел умуртқалари ва ёнбош суяги соҳасидан бошланган ҳар икки боши бирга қўшилиб, бир неча марта торайиб, чов бойлами (lig inguinale) нинг остидан lacuna musculorum орқали ўтиб, кичик кўстга бирикади. Белнинг катта

мускули ва ёнбош мускул тутамлари чов бойламининг остидан ўтаётиб бирга қўшилишиб кетади ва чаноқ-сон бўғимининг олд томонини ёпиб ётади.

M. iliopsoas чаноқ-сон бўғимини букади, соннинг уст томонини қорнига яқинлаштиради ва қисман латерал томонга бурайди. Агар оёқ томони қимирламай турса, умуртқа устунини олдинга букади.

Кичик бел мускули (m. psoas minor) — XII кўкрак ва I бел умуртқалари танасининг ён юзасидан бошланиб, ёнбош фасциясига ўтади. Бу мускул ҳаммада ҳам учрайвермайди.

У ёнбош фасциясини таранглаштиради.

Бел мускуллари бел чигали (L_I — L_{II}) тармоқлари билан иннервация қилинади, а. a. lumbales лар воситасида қон билан таъминланади.

Чаноқнинг орқа томонидаги мускуллар.

Думбанинг катта мускули (m. gluteas maximus) — ёнбош суягининг ташқи (linea glutea posterior) дан дум суякларининг ташқи юзаси (lig. sacrotuberale) ва думғазадан бошланиб, сон суягининг думба ғадир-будирлиги (tuberositas glutea) га ёпишади. Бу мускул тўртбурчак шаклида бўлиб, анча катта ва қалиндир (мускуллари яхши ривожланган одамларда қалинлиги 3 см гача боради). Одам гавдасининг тик туришини таъминлаши туфайли бу мускул жуда яхши ривожланган бўлади. Бу мускулнинг сон суягига келиб бирикадиган ери яқинида мускул билан сон суяги орасида хийла катта синовиал қопча (bursa trachanterica) бор.

Думба катта мускули ёнбош-бел мускулига қарама-қарши (антагонист) ишни бажаради. У қисқарганда чаноқ-сон бўғимини ёзади, сонни ташқи томонга бир оз бурайди. Оёклар қимирламай турса, олд томонга энгашган гавдани орқага тортиб, гавдани тўғрилайди.

Бу мускул n. gluteus inferior воситасида бошқарилади.

Соннинг сербар фасциясини таранг қилувчи мускул (m. tensor fascae latae) — spina iliaca anterior superior дан бошланиб, tractus iliotibialis га ўтиб кетади. Юпқа узунчоқ ва унча катта бўлмаган гўштдор қисмининг мускул толалари юқоридан пастга қараб йўналган бўлиб, соннинг латерал ёнбошида жойлашган.

Бу мускул соннинг сербар фасциясини таранглаштиради. V n. gluteus superior воситасида иннервация қилинади.

Думбанинг ўрта мускули m. gluteus medius ёнбош суягининг ташқи юзасидан — linea glutea anterior билан linea glutea posterior нинг орасидан бошланиб, trachanter major га ёпишади. Мускул учбурчак ёки елпиғичсимон шаклга эга бўлиб, бошланиш томони кенгроқ, бирикиш томони торайган, думбанинг катта мускули билан кичик мускули орасида ётади.

У бир оёқни иккинчи оёқдан узоқлаштиради ва қисман ичкарига бурайди. Оёқ қимирламай турса, чаноқни ён томонга букади.

Бу мускул n. gluteus superior орқали иннервация қилинади.

Думбанинг кичик мускули (m. gluteus minimus) — ёнбош суягининг ташқи юзасидан — linea glutea anterior билан linea glutea inferior нинг орасидан бошланиб, trochanter major га ёпишади.

Думбанинг ўрта мускули остида, бевосита ёнбош суягининг устида ётади, шакли учбурчакка яқин.

Думбанинг ўрта мускули қандай вазифани бажарса, бу мускул ҳам шундай вазифани бажаради.

Бу мускул ҳам n. gluteus superior орқали бошқарилади.

Ноксимон мускул (m. piriforis) — думғаза суягининг чаноқ бўшлиғига қараган юзасидан, ёнбош думғаза бўғимининг капсуласидан, думғазанинг олд тешиклари атрофидан бошланиб, trochanter major нинг ички (медиал) юзасида ёпишади. Бу мускулнинг шакли номига яраша, ноксимон бўлиб, толалари юқоридан пастга ва латерал томонга, чаноқ бўшлиғидан foramen ieshiadicum major орқали ташқарига — думба соҳасига чиқади. Бунда у тешикни тўлдириб ўтмай, юқори ва пастки четларида қон томирлар ва нервлар ўтиши учун ёриқлар қолдиради.

Бу мускул сонни ташқи томонга буради, бир оёкни иккинчисидан узоқлаштиради.

Ноксимон мускул plexus sacralis воситасида иннервация қилинади.

Ички ёпқич мускул (obturatorius internus) — ёнбош суягининг ички юзасидан, ёпқич тешик атрофи (membrana obturatoria) дан бошланиб, fossa trachanterica га ёпишади. Бу мускул чаноқ бўшлиғидан foramen ischiadicum minus орқали ташқарига, думбанинг чуқур соҳасига чиқади.

У сонни ташқи томонга буришга хизмат қилади. Бу мускул plexus sacralis орқали бошқарилади.

Устки эгизак мускул (m. gemellus superior) — spina ischadica дан бошланиб, fossa trochanterica га ёпишади. Ички ёпқич мускулдан юқорида ётади.

Остки эгизак мускул (m. gemellus inferior) — tuber ischii дан бошланиб, fossa trochanterica га ёпишади. Ички ёпқич мускулдан пастда ётади (102—103-расмлар).

Эгизак мускуллар сонни ташқи томонга буради.

Бу мускуллар plexus sacralis воситасида иннервация қилинади.

Соннинг тўрт бурчак мускули (m. quadratus femoris) ўтирғич дўмбоғидан бошланиб crista intertrochanterica га ёпишади. Бу мускул толалари кўндаланг йўналган бўлиб, шакли тўрт бурчакка ўхшайди.

Функцияси. Сонни ташқи томонга буради.

Иннервацияси n. ischiadicus орқали бошқарилади.

Ташқи ёпқич мускул (m. obturatorius externus) — қов ва ўтирғич суякларининг бир-бирига ёндош қисмлари (чаноқ суяклари) нинг ташқи юзаси (membrana obturatoria) дан бошланиб, чаноқ-сон бўғими капсуласи (fossa trachanterica) га ёпишади. У калин учбурчак шаклида бўлиб, анча чуқурликда ётади.

Функцияси. Сонни ташқи томонга буради.

Иннервацияси n. obturatorius орқали бошқарилади.

Чаноқнинг орқа томонида жойлашган мускуллар a. a. glutea superior et inferior ва a. obturatoria лар воситасида қон билан таъминланади.

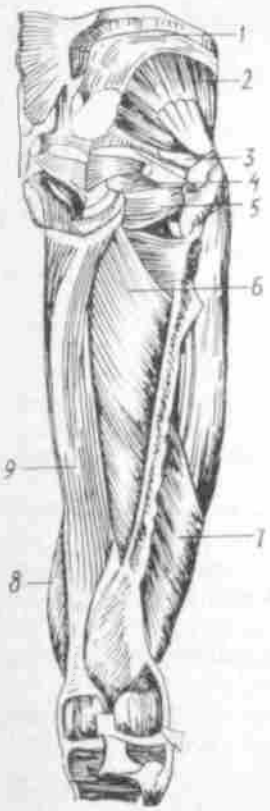

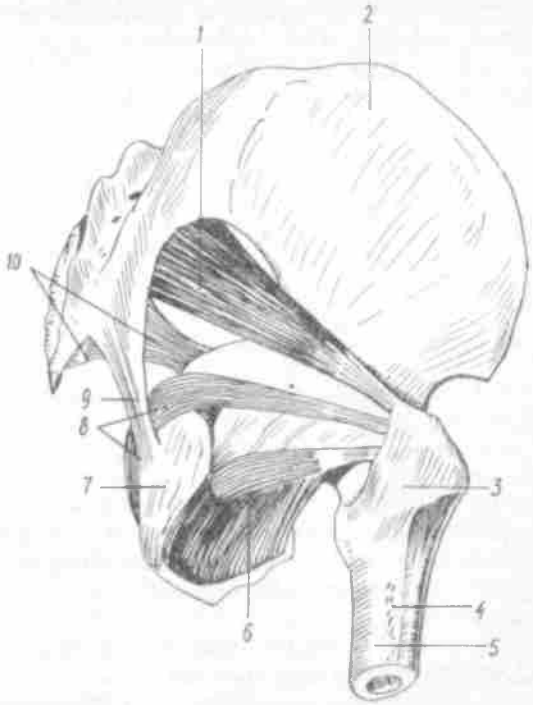

102-расм. Сон ва чанок мускуллари (орка томондан кўриниши).

1 — m. gluteus medius; 2 — m. gluteus minimus; 3 — m. piriformis; 4 — m. m. gemelli; 5 — m. obturatorius externus; 6 — m. adductor brevis; 7 — m. vastus lateralis; 8 — m. vastus medialis; 9 — m. adductor magnus.

103-расм. Кичик чанок мускуллари.

1 — m. piriformis; 2 — os ilium; 3 — trochanter major; 4 — tuberositas gluteae; 5 — femur; 6 — m. arbturator externu; 7 — tuber ishiadicum; 8 — m. obturator internus; 9 — lig. sacrotuberosum; 10 — lig. sacrospinosum.

СОН МУСКУЛЛАРИ

Сон суяги ҳамма томондан мускуллар билан қопланган (112, 113-расмлар). Бу мускулларни уч гуруҳга: олд, медиал ва орка гуруҳларга бўлиш мумкин. Олд гуруҳга соннинг тўрт бошли мускули, машиначилар мускули, медиал гуруҳга сонни иккинчи сонга яқинлаштирувчи мускуллар (узун, калта ва катта яқинлаштирувчи мускуллар), нозик мускул ва тароқсимон мускул, орқа гуруҳга эса ярим пай, ярим парда ва соннинг икки бошли мускуллари киради.

Олд гуруҳ мускуллари. Соннинг тўрт бошли мускули (m. quadriceps femoris). Бу мускул гавдадаги мускулларнинг энг

каттаси бўлиб, тўртта боши бор. Ҳар қайси бошни мустақил мускул дейиш мумкин, булар қуйидагилардир:

а) соннинг тўғри мускули (m. rectus femoris) — Сон суягининг олд латерал юзасидан ва ёнбош суяги бўғим чукурчасининг юқори ташқи юзасидан бошланиб, patella нинг олд юзасига ёпишади ва tuberositas tibiae гача давом этади. У дуксимон кўринишга эга бўлиб, толаларининг йўналишига кўра, қўшпатли мускулларга киради. Хийла бақувват гўштдор қисми тизза қопқоғи (patella) дан тўрт энлик юқорида пайга уланади. Бир қисм пай толалари patellанинг уст томонига бирикади. Қолган асосий қисми эса (lig. patellae деб аталади) patella нинг устидан айланиб tuberositas tibiae га бирикади;

б) медиал томондаги сербар мускул (m. vastus medialis) labium mediale lineae aspera дан бошланиб, Patellae нинг юқори-ён четига ёпишади. Бу мускул толалари юқоридан пастга ва медиал томонга йўналган бўлиб, бир патли мускулларга киради;

в) Соннинг латерал сербар мускули (m. vastus lateralis) trochonter major нинг латерал юзасидан бошланиб patella нинг юқори-ташқи четига ёпишади. Бу мускул бир патли бўлиб, толалари юқоридан пастга ва бир оз медиал томонга йўналган;

г) соннинг ўртадаги сербар мускули (m. vastus intermedius) сон суягининг олд ва латерал юзасидан (пастки учдан бир қисми чегарасигача) бошланиб, умумий пай билан patella нинг асосига ёпишади. Бу мускул сон тўғри мускули остида жойлашган бўлиб, бевосита сон суягининг олд юзасини ёпиб туради.

Соннинг тўрт бошли мускулининг юқорида айтилган тўртта боши тизза қопқоғи соҳасига келганда, бир қисм пай тутамлари юқорида айтилган нукталарга бирикса, қолган қисми умумий пай (lig. patellae) га айланади, у эса patella ни айланиб ўтиб, tuberositas tibia га бирикади.

Соннинг тўрт бошли мускули болдирни (тизза бўғимини) ёзади. Соннинг тўғри мускули чаноқ-сон бўғимидан юқорида бошланади ва икки бўғимли мускул бўлгани туфайли чаноқ-сон бўғимида сонни букади.

Бу мускул n. femoralis орқали бошқарилади.

Машиначилар мускули (m. sartorius) — spina lliaca anterior superior дан бошланиб, tuberositas tibiae га ёпишади. Уни одам гавдасидаги мускулларнинг энг узуни (узунлиги 50 см) деса бўлади. Бу мускул ёнбош суягининг олд юқори томонидан медиал томонга қараб йўлналган.

У тизза бўғимида болдирни букади, сонни ичкарига буради, сончаноқ бўғимида сонни букиши мумкин.

Бу мускул n. femoralis орқали иннервация қилинади.

Соннинг олд гуруҳ мускуллари a. femoralis тармоқлари воситасида қон билан таъминланади.

Медиал гуруҳ мускуллари. Соннинг медиал гуруҳ мускулларига икки соннинг бир-бирига қараган томонида жойлашган бешта мускул киради, уларнинг деярли ҳаммаси бир сонни иккинчи сонга яқинлаштиради.

Тароқсимон мускул (m. pectineus) — катта япалоқ тўртбурчак шаклига эга бўлиб, ташқи ёпқич мускулнинг устида ётади. pecten ossis pubis дан, қов суягининг юқори бутоғидан бошланиб, linea pectinea femoris нинг ўрта қисмига ёпишади. Мускул толалари пастга қараб йўналган бўлиб, ёнбош бел мускулидан медиалроқ жойлашган. M. iliopsoas билан тароқсимон мускул орасида учбурчак шаклида камгак чукурлик (fossa iliopectineae) бор.

Бу мускул сонни бир-бирига яқинлаштиради ва букади.

Тароқсимон мускул. n. n. femoralis, obturatorius лар воситасида бошқарилади.

Сонларни бир-бирига яқинлаштирувчи узун мускул (m. adductor femoris) қов суяги юқори бутоғининг ташқи (олд) юзасидан бошланиб, lineae aspera femoris нинг медиал лабига ёпишади. Бу мускул толалари ҳам юқоридан пастга ва латерал томонга йўналган бўлиб, юқорига қараган учбурчак шаклига эга. Сонни яқинлаштирувчи узун мускул тароқсимон мускул билан нозик мускул орасида жойлашган бўлиб, сон учбурчаги (trigonum femorale) нинг медиал чегарасини ҳосил қилади.

Номидан кўриниб турганидек, бу мускул сонни бир-бирига яқинлаштиради.

Сонларни бир-бирига яқинлаштирувчи катта мускул (m. adductor magnus) — қов ва ўтирғич суяклари остки бутоқларининг олд юзасидан, қисман ўтирғич дўмбоғидан бошланиб, lineae asperae нинг медиал лабига (то тиззагача) ёпишади. Бу мускул сонни яқинлаштирувчи мускуллар ичида энг каттаси ва бақуввати бўлиб, сонни яқинлаштирувчи калта ва узун мускулларнинг остида ва орқароғида жойлашган.

Бу мускул ҳам сонларни бир-бирига яқинлаштиради.

Сонларни бир-бирига яқинлаштирувчи калта мускул (m. adductor brevis) — қов суяги остки бутоғининг ташқи юзасидан бошланиб, labium mediale lineae aspera femoris нинг медиал лабининг юқори учдан бир қисмига ёпишади. Бу мускул сонларни яқинлаштирувчи мускулларнинг энг кичиги бўлиб, шакли учбурчакка яқин. Сонни яқинлаштирувчи калта мускул олд томонда тароқсимон ва сонни яқинлаштирувчи узун мускул билан, орқа томонда эса сонни яқинлаштирувчи катта мускул билан чегараланган.

Вазифаси сонларни бир-бирига яқинлаштириш ва букишдан иборат.

Нозик мускул (m. gracilis) — қов суяги остки бутоғидан (қов суяклари бирлашмаси яқинида) бошланиб, tuberositas tibiae га ёпишади. Соннинг медиал томонида тери остида сонларни яқинлаштирувчи мускуллар устида жойлашган бўлиб, узун нозик тасмага ўхшайди.

Бу мускул сонларни бир-бирига яқинлаштиради, болдирни букади ва ичкарига буради.

Сонларни бир-бирига яқинлаштирувчи мускулларнинг ҳаммасини ва нозик мускулни n. obturatorius иннервация қилади, a. obturatoria қон билан таъминлайди.

Орқа гуруҳ мускуллари. Соннинг орқа томонида учта узун ва битта калта мускул бўлиб, узунларининг учаласи ҳам бир ердан, яъни ўтирғич дўмбоғидан бошланиб, пастга — болдир томонга йўналади. Тақим чуқурлигига яқинлашганда ярим пай ва ярим парда мускул медиал томонга, икки бошли мускул эса латерал томонга йўналади.

Соннинг икки бошли мускули (m. biceps femoris). Бу мускулнинг узун боши tuber ischiadicum дан, калта боши linea aspera нинг медиал лабидан ва septum intermusculare laterale дан бошланиб, кичик болдир суяги бошчасига ёпишади. Икки бошли мускул хийла бақувват бўлиб, соннинг орқа томонидаги мускуллар ичида энг латерал жойлашганидир.

У сонни ёзади, болдирни букади ва ташқарига бурады.

Ярим пай мускул (m.semitendinosus) — tuber ischaidicum дан бошланиб, tuberositas tibiae га ёпишади. Ярим пай мускул деб аталишига сабаб, унинг юқори ярми гўштдор қисмдан, пастки ярми эса узун пишиқ пайдан иборат. Юқорида соннинг медиал гуруҳ мускуллари баён этилганда, нозик мускул ва машиначилар мускулининг ҳам tuberositas tibia га бирикиши айтиб ўтилган эди. Ярим пай мускул ҳам худди шу ерга — юқорида номи айтиб ўтилган мускуллардан пастроққа ёпишади. Мана шу учала мускулнинг пайлари фиброз парда орқали ўзаро бирлашади ва сиртдан ғоз панжасига ўхшаб кўринади. Шунинг учун юза ғоз панжаси (pes anserinus superficialis) деб ҳам аталади.

Бу мускул сонни ёзади, болдирни букади, букилган болдирни ичкарига бурады.

Ярим парда мускул (m. semimembranosus) — tuber ischiadicum дан бошланиб, fascia popliteae га ёпишади. Ярим парда мускул ҳам ярим пай мускулга ўхшаш ўтирғич дўмбоғидан бошланади, аммо ўтирғич дўмбоғидан ярим пай мускул гўштдор қисми билан бошланса, ярим парда мускул парда қисми билан бошланади. Шундай қилиб, ярим парда мускулнинг юқори ярми пардага ўхшаш пайдан иборат бўлиб, соннинг ўртасида гўштдор қисмга ўтади. Ярим парда мускулнинг гўштдор қисми катта болдир суягининг юқори учига яқинлашиб, уч тутамдан иборат пайга айланади. Пайларнинг ҳам учаласи алоҳида-алоҳида ерларга — болдир суягининг юқори учидаги медиал дўмбоққа, тақим мускулини ёпган фасцияга ва тақимнинг қийшиқ бойламига келиб ёпишади. Бу пайларнинг ҳам сиртдан кўриниши ғоз панжасига ўхшайди, шунинг учун чуқур ғоз панжаси (pesanserinus profundus) ҳам дейилади.

Бу мускул сонни ёзади, болдирни букади ва ичкарига бурады.

Соннинг орқа томонидаги мускуллар n. ischiadicus шохлари билан иннервация қилинади, a. profunda femoris воситасида қон билан таъминланади.

БОЛДИР МУСКУЛЛАРИ

Болдирда жойлашган мускуллар асосан уч гуруҳга: олд, латерал ва орқа болдир мускуллари гуруҳларига бўлинади. Болдир мускуллари асосан оёқ панжасини ҳаракатга келтириш, гавданинг тик туришини

таъминлаш каби муҳим вазифаларни бажаради. Бу мускуллар ишга, билак мускуллари каби ихтисослашган.

Олдинги гуруҳ мускуллари.

Катта болдирнинг олдинги мускули (m. tibialis anterior) — катта болдир суягининг йўғонлашган юқори учининг латерал юзасидан ва membrana interossea дан бошланиб, ўртадаги понасимон суякка ва os metetarsi I нинг асосига ёпишади. Бу мускул катта болдир суягининг устида, тери остида жойлашган бўлиб, медиал томондан катта болдир суягининг олд қирраси билан чегараланади, латерал томондан эса юқорида оёқ панжасини ёзувчи узун мускулга тақалиб туради. Мускулнинг гўштдор қисми болдирнинг пастки учдан бир қисмига яқинлашганда пишиқ пайга уланади. Бу пай болдир оёқ панжасига ўтадиган ердаги мускул пайлари ўтадиган устки ва пастки пай ушлаб турувчи бойламлар (retinaculum externum) нинг кичик болдир мускуллари ўтадиган пай қинидан ўтади.

Бу мускул оёқ панжасини ёзади, панжанинг медиал четини кўтаради.

Бармоқларни ёзувчи узун мускул (m. extensor digitorum longus) condylus lateralis tibia дан, суякларапо пардадан, кичик болдир суяги юқори учининг олд юзасидан бошланиб, тўртта пай билан III — V бармоқларнинг дорсал юзасига ёпишади. V бармоқда тугайдиган пайдан ажралиб чиққан пай тутамлари алоҳида мускулга ўхшаб оёқ панжаси V кафт суягининг асосига бориб ёпишади. Учинчи кичик болдир мускули (m. peroneus tertius) деб шунга айтилади. Кичик болдир суягининг учинчи мускули фақат одамларга хос мускул бўлиб, ҳатто маймунларда ҳам бўлмайди. Шунинг учун ҳам бу мускул икки оёқлиларга хос мускул ҳисобланади, бу мускул оёқ панжаси латерал четини кўтаради, яъни пронация қилади.

У панжани ёзади ва унинг латерал четини кўтаради. Қисман бармоқларни ҳам ёзади.

Бош бармоқни ёзувчи узун мускул (m. extensor hallucis longus) кичик болдир суягининг медиал юзасидан, суякларапо пардадан бошланиб, бош бармоқнинг II фалангасига, қисман I фалангасига ёпишади. Бу узун бир патли мускул бўлиб, юқоридаги иккита мускулнинг оркасида жойлашган. Пайи юқоридаги икки мускул пайи билан бирга ёзувчи мускуллар пайини ушлаб турадиган бойлам остидан ўтади.

Бу мускул панжани ёзади, панжанинг медиал четини кўтаради.

Болдирнинг олд гуруҳига кирувчи мускуллар билан иннервация қилиниб, a. tibialis anterior воситасида қон билан таъминланади.

Орқа гуруҳ мускуллари. Болдирнинг орқа томонидаги мускуллар юза ва чуқур қаватларга бўлиб ўрганилади. Юза қаватга болдирнинг уч бошли мускули киради, бу мускулнинг ҳажми анча катта бўлиб, болдирнинг ўзига хос юмалоқлашган шаклини ҳосил қилади. Уч бошли мускул қуйидаги иккита алоҳида мускулдан ташкил топган.

Болдир мускули (m. gastrocnemius) — сон суягининг медиал боши (condylis medialis) ва латерал боши (condylus lateralis) дан, тақим юзасидан бошланиб, товон суягининг дўмбоғига ёпишади. Мускулнинг

ҳар иккала боши (медиал боши латерал бошидан бақувватроқ) умумий гўштдор қисмга уланиб, ҳийла катта мускул қоринчасини ҳосил қилади. Тахминан болдирнинг ўртасида гўштдор қисм пайга уланади ва остида ётувчи m. soleus пайи билан бирга йўғон пай — tendocalcaneus (Achillis) ни ҳосил қилади ҳамда товон суягининг дўмбоғига бирикади.

Болдир мускули болдирни ва оёқ панжасини букади.

К а м б а л а с и м о н м у с к у л (m. soleus) — кичик болдир суягининг бошчасидан, катта болдир суягининг юқори учдан бир қисмининг орқа юзасидан бошланиб, болдир мускули пайи билан бирга товон суяги дўмбоғига ёпишади. Бу япалоқ бақувват мускул бўлиб, шакли камбала (зоғора) балиғига ўхшайди. Болдир мускулининг остида шу мускул билан ёпилиб туради, олд томонда эса чуқур қават мускулларига тақалиб туради.

Бу мускул оёқ панжасини букади, ташқарига буради. У болдир мускули билан қўшилиб, ягона уч бошли мускул (m. triceps surae) ни ҳосил қилади.

Т о в о н (ёки о ё қ к а ф т и) м у с к у л и (m. plantaris) — сон суяги юқори учининг орқа тақим юзасидан бошланиб, товон суягининг дўмбоғига ёпишади. Дуксимон шаклга эга бўлган калта гўштдор қисми бирданига узун ингичка пайга уланади, болдир мускули билан камбаласимон мускулларнинг орасида ётади. Баъзан бу мускул бўлмаслиги ҳам мумкин.

Бу мускул тизза бўғими букилганда бўғим капсуласини тортади.

Болдирнинг орқа юза қават мускулларини n. tibialis **иннервация** қилади.

Чуқур қаватда жойлашган мускуллар учта бўлиб, чуқур қават билан юза қават орасида уларни ажратиб турувчи болдирнинг чуқур фасцияси бор.

Т а қ и м м у с к у л и (m. popliteus) — сон суягининг condylus lateralisидан ва тизза бўғимининг капсуласидан бошланиб, катта болдир суяги юқори учининг орқа юзасига (тақим юзасига) ёпишади. Бу мускул тақим соҳасида тизза бўғимининг бевосита капсуласи устида жойлашган.

Тақим мускули бир бўғимли мускул бўлгани туфайли болдирни букади ва ичкарига буради.

Бу мускул соннинг орқа томонида жойлашган n. tibialis шохлари билан иннервация қилинади.

Бармоқларни букувчи узун мускул (m. flexor digitorum longus) — катта болдир суягининг орқа юзасидан бошланиб II — V бармоқлар тирноқ фалангаларининг остки-кафт юзасига ёпишади. Бу ярим патли мускул бўлиб, чуқур қават мускулларидан энг медиал томонда жойлашгандир. Бу мускулнинг пайи медиал тўпиққа яқинлашганда катта болдир орқа мускулининг пайи билан кесишади ва медиал тўпиқ соҳасидаги retinaculum flexorum нинг остидан ўтади. Сўнг оёқ панжасининг кафтига ўтади, тахминан оёқ кафти ўртасига борганда мускулнинг битта умумий пайи тўртта алоҳида пайга бўлинади ва панжани букувчи калта мускул пайлари орасидан (худди қўл панжасидагидек) ўтиб, II — V бармоқларнинг тирноқ фалангаларига бориб ёпишади.

Бу мускул оёқ панжасини тўпиқ бўғимида букади, оёқ панжасининг тирноқ фалангасини букади, оёқ учида юришни таъминлайди. Шунинг учун ҳам у раққоса (балерина) ларда яхши ривожланган бўлади. Бу мускулнинг юришда ҳам аҳамияти катта.

У n. tibialis воситасида бошқарилади.

Катта болдир орқа мускули (m. tibialis posterior) — membrana interossea дан, катта ва кичик болдир суякларининг бир-бирига ёндош четларининг орқа юзасидан бошланиб, қайиқсимон суякка, II — IV кафт суякларига ва учала понасимон суякка ёпишади. Бу мускул бевосита суякларо парданинг худди устида — бармоқларни ва бош бармоқни букувчи узун мускуллар орасида ётади. Медиал тўпиққа яқинлашганда мускул пайи (retinaculum flexorum) нинг остидан ўтади.

У оёқ панжасининг медиал четини кўтаради ва супинация қилади, панжани букади.

Бу мускул n. tibialis орқали иннервация қилинади.

Бош бармоқни букувчи узун мускул (m. flexor hallucis longus) — membrana interossea дан, кичик болдир суягининг орқа юзасидан бошланиб, бош бармоқ иккинчи фалангасининг остки кафт юзасига ёпишади. Бу мускул орқа гуруҳ мускуллари (чуқур қавати) ичида энг бақуввати бўлиб, тузилишига кўра кўш патлидир. Медиал томондан бармоқларни букувчи узун мускул ва латерал томондан кичик болдир мускуллари билан чегарадош бўлиб, катта болдир орқа мускулининг устида жойлашган. Бу мускул пайи ҳам медиал тўпиқ сохасида retinaculum flexorum остидан ўтиб, оёқ панжасининг кафт томонига боради ва талус суягининг остки юзасидаги махсус эгат орқали бош бармоқ томонга ўтади.

У бош бармоқни букади. Орқа гуруҳ мускуллари қаторида оёқ панжасини букишда иштирок этади. Оёқ гумбазини ҳосил қилишда, уни маҳкамлашда қатнашади.

Болдирнинг орқа гуруҳ мускулларини n. tibialis иннервация қилади ва a. tibialis posterior қон билан таъминлайди.

Латерал гуруҳ мускуллари. Латерал томонда иккита мускул бўлиб, уларнинг ҳар иккаласи ҳам кичик болдир суягининг устидан ёпиб туради деса бўлади.

Кичик болдир узун мускули (m. peroneus longus) — кичик болдир суягининг бошчасидан ва юқори учдан бир қисмининг олд сатҳидан бошланиб, I понасимон суяк ва os metatarsi I ларнинг кафт юзасига ёпишади. Юқори қисми кичик болдир суягининг бевосита уст томонига ёпишиб туради. Пастки қисми эса калта кичик болдир мускулини ён томондан ёпиб туради. Тузилиши жиҳатидан патли мускулларга тааллуқлидир. M. peroneus longus олд томондан бармоқларни ёзувчи узун мускул билан, орқа томондан эса камбаласимон мускул билан чегарадош. Мускулнинг ғўштдор қисми тахминан болдирнинг ўртасига келганда бақувват пайга айланади, бу пай латерал тўпиқ орқасидан, retinaculum peroneorum остидан ўтиб, оёқ панжасининг кафт томонига боради. Оёқ панжасининг кафтида кичик



105-расм. Оёқ панжасининг ост томонидаги мускул ва пай қинлари.

1 — lig. plantare longum; 2 — vagina synovialis m.m. peroneorum; 3 — vagina tendinis m. peronei longus; 4 — m. flexor digitorum minimi brevis; 5 — m. m. interossei plantares; 6 — tendinis m. flexoris digitorum longi; 7 — m.m.lumbricales; 8 — vagina tendineum digitorum pedis; 9 — tendo m. flexoris hallucis longi; 10 — vagina synovialis tendines m. flexoris hallucis longi; 11 — vagina tendinis m. flexoris digitorum pedis; 12 — vagina synovialis tendinis m. tibialis posterioris.

болдирнинг узун мускули латерал томондан медиал томонга қараб кесиб ўтади.

Бу мускул оёқ панжасининг латерал четини юқорига, медиал четини пастга тортади (пронация қилади).

У n. peroneus superficialis воситасида бошқарилади.

Кичик болдир калта мускули (m. peroneus brevis) — кичик болдир суягининг ўртадаги учдан бир қисмининг олд сатҳидан бошланиб, tuberositas ossis metatarsi V га ёпишади. Бу мускул шу номли узун мускулга ўхшайди, аммо ундан калтароқ бўлиб, унинг остида (пастки учдан икки қисмида) ётади. Мускулнинг пайи юқоридаги мускул пайи билан бирга латерал тўпиқ орқасида retinaculum peroniorum нинг остидан ўтади.

Кичик болдир калта мускули ҳам худди узун мускул сингари оёқ панжасининг латерал четини кўтариб, медиал четини пастга туширади.

Болдирнинг латерал группа мускулларини n. peroneus superficialis иннервация қилади, a. peronea қон билан таъминлайди.

ОЁҚ ПАНЖАСИ МУСКУЛЛАРИ

Оёқ панжасининг мускуллари (104-расм) ҳам қўл панжаси мускуллари каби устки (орқа) ёзувчи ва остки (кафтдаги) букувчи гуруҳларга бўлинади. Оёқ панжасида ҳам букувчи мускуллар кўп бўлиб, ёзувчи мускуллар анча камдир.

Оёқ панжасининг уст (орқа) томонидаги мускуллар (105-расм).

Бармоқларни ёзувчи калта мускул (m. extensor digitorum brevis) товон суягининг олдинги ва латерал юзасидан (ошиқ суяги билан чегарадош ерига яқин жойдан) бошланиб, II — IV бармоқларнинг уст (орқа) юзасига ёпишади. Оёқ панжасининг устки (орқа) дўнг томонида панжани ёзувчи узун мускул пайининг остида жойлашган ва учга бўлинган пайи панжани ёзувчи узун мускул пайлари билан биргалашиб I — IV бармоқларга қараб йўналади.

Бу мускул I — IV бармоқларни ёзади.

У peroneus profundus орқали бошқарилади.

Б о ш б а р м о қ н и ё з у в ч и к а л т а м у с к у л (m. extensor hallucis brevis) — товон суягининг олд латерал юзасидан бошланиб, бош бармоқ I фалангасининг тубига ёпишади. Бу мускул устки мускулдан медиал жойлашган бўлиб, унинг тўртинчи боши ҳисобланади.

Унинг вазифаси бош бармоқни ёзишдан иборат.

Бу мускул n. peroneus profundus орқали иннервация қилинади ва a. dorsalis pedis орқали қон билан таъминланади.

Оёқ панжасининг кафт томондаги мускуллари.

Оёқ кафти мускуллари ҳам қўл мускуллари сингари медиал (бош бармоқ томондаги), латерал (жимжилоқ томондаги) ва ўрта гуруҳларга бўлинади.

Медиал гуруҳ мускуллари

Б о ш б а р м о қ н и у з о қ л а ш т и р у в ч и м у с к у л (m. abductor hallucis) — товон суягининг медиал ўсиғидан бошланиб, бош бармоқ биринчи фалангасининг асосига — медиал сесамасимон суякка ёпишади. Бу узун патсимон мускул бўлиб, оёқ панжасининг медиал чеккасида юза жойлашган.

У бош бармоқни бошқа бармоқлардан узоқлаштиради ва медиал томонга тортади.

Бу мускул n. plantaris medialis орқали бошқарилади.

Б о ш б а р м о қ н и б у к у в ч и к а л т а м у с к у л (m. flexor hallucis brevis) — I понасимон суякнинг кафтга қараган юзасидан, понасимон суяклар билан қайиқсимон суякни бирлаштирувчи бойламлардан бошланиб, бош бармоқ биринчи фалангасининг асосига, I кафт суяги билан I бармоқ асосий фалангаси ўртасида буғим соҳасидаги сесамасимон суякка ёпишади.

Бу мускул бош бармоқ асосий фалангасини букади. Олдинги мускулга қараганда калтароқ бўлиб, қисман ўша мускул билан ёпилиб туради. Бу мускулнинг иккита қоринчаси бўлиб, қоринчалари орасидаги ариқчада бош бармоқни букувчи узун мускул пайи ётади. Медиал томондан m. abductor hallucis ва латерал томондан m. adductor hallucis билан чегарадош.

Бу мускул n.n. plantaris medialis et lateralis воситасида иннервация қилинади.

Б о ш б а р м о қ н и я қ и н л а ш т и р у в ч и м у с к у л (m. adductor hallucis) кубсимон суяк (lig. plantare longum) дан, II — IV кафт суякларининг асосидан, латерал понасимон суякдан (қийшиқ боши), II — V кафт бармоқ буғимининг буғим капсуласидан (кўндаланг боши) бошланиб, бош бармоқ асосий фалангасининг латерал юзасига ва латерал сесамасимон суякка ёпишади. Бу мускулнинг қийшиқ ва кўндаланг боши бор.

У бош бармоқни бошқа бармоқларга яқинлаштиради. n. plantaris lateralis воситасида иннервация қилинади.

Латерал гуруҳ мускуллари

Ж и м ж и л о қ н и у з о қ л а ш т и р у в ч и м у с к у л (m. abductor digiti minimi) — товон суягининг остки юзасидан — оёқ кафт апоневро-

зидан бошланиб, жимжилоқ биринчи фалангасининг асосига ёпишади. Оёқ панжаси кафт томонининг латерал чеккасида, бевосита кафт апоневрозининг остида жойлашган.

Бу мускул жимжилоқ асосий фалангасини латерал томонга тортади.

Жимжилоқни букувчи калта мускул (m. flexor digiti minimi brevis — os metatarsale V нинг асосидан ва lig. plantare longum дан бошланиб, жимжилоқ биринчи фалангасининг асосига ёпишади.

Умуман оёқ панжасининг латерал томонидаги мускуллар жимжилоқни у ёки бу томонга ҳаракатлантирувчи мускуллар қаторида бўлса ҳам, аслида кўпчилик одамларда яхши сезилмайди. Бу группага кирувчи мускуллар асосан оёқ панжаси остидаги гумбазнинг латерал томонини мустаҳкамлаб туради.

Латерал группа мускулларининг ҳаммасини n. plantaris lateralis **иннервация** қилади.

Ўрта гуруҳ мускуллари

Бармоқларни букувчи калта мускул (m. flexor digitorum brevis) — товон суягининг медиал ўсиғидан бошланиб, II — V бармоқларнинг иккинчи фалангаларига ёпишади. Оёқ кафтининг ўртасида, бевосита кафт апоневрозининг остида ётади. Медиал томондан бош бармоқни узоқлаштирувчи мускул, латерал томондан эса жимжилоқни узоқлаштирувчи мускул билан чегарадош. Мускулнинг тўртта қоринчаси бўлиб, булар тўртта пайга уланади. Пайлари иккига (айри ҳолида) бўлиниб, айрилари орасидан бармоқларни букувчи узун мускулнинг пайи ўтади.

Бу мускул оёқ гумбазини мустаҳкамлайди, II — V бармоқларни букади.

У n. plantaris medialis орқали бошқарилади.

Оёқ кафтининг квадрат мускули (quadratus plantae) — товон суягидан (икки бош билан) бошланиб, бармоқларни букувчи узун мускул пайининг латерал четига ёпишади. Кичкина тўртбурчак шаклига эга бўлиб, панжаларни букувчи узун мускулнинг қўшимча бошчаси хисобланади. Пастдан оёқ панжасини букувчи калта мускул билан, юқоридан lig. plantare longum ва бош бармоқни якинлаштирувчи мускулнинг қийшиқ боши билан чегарадош.

Бу мускул бармоқларни букишда бармоқларни букувчи узун мускулга ёрдам беради.

n. plantaris lateralis воситасида бошқарилади.

Оёқ панжасининг чувалчангсимон мускуллари (m. lumbricales). Панжани букувчи узун мускул тўртта пайининг медиал юзаларидан ва бир-бирига қараган юзаларидан бошланиб, II — V бармоқлар биринчи фалангаларининг медиал чеккаларига ёпишади. Шаклан чувалчангга ўхшаш, тўртта бўлиб, бармоқларни букувчи узун мускул пайлари орасида ётади.

Вазифаси. II — V бармоқларни букиш ва медиал томонга тортишдан иборат.

Бу мускуллар: n. n. plantaris medialis et lateralis лар воситасида **иннервация** қилинади.

Суякларо мускуллар (m. interossei) — оёқ панжаси кафт томонида чуқур қаватда — ossa metotarsi лар орасида жойлашган. Суякларо мускуллар икки гуруҳга бўлинади. Тўрттаси оёқ панжасининг устки (дорсал) томонида, учтаси плантар (кафт) томонида жойлашган. Уст томонда жойлашганлари m. m. interossei dorsales кафт томондагилари m. m. interossei plantores деб аталади. Шуни айтиб ўтиш керакки, қўл панжасидаги суякларо мускуллар қўл функцияси (ушлаш) га кўра, асосан қўлнинг ўрта бармоғи атрофида тўпланган бўлса, оёқда оёқ панжасининг функцияси (таянч)га мосланиб, асосан II бармоқ атрофига тўпланган.

Бу мускуллар III, IV ва V бармоқларни медиал томонга ҳамда II, III ва IV бармоқларни латерал томонга тортади.

Улар n. plantaris lateralis воситасида бошқарилади.

Оёқ панжасининг ост томонидаги мускуллар a. plantaris medialis ва a. plantaris lateralis воситасида **қон билан таъминланади.**

Оёқ фасциялари

Оёқда *юза* ва *чуқур* фасциялар тафовут қилинади.

Оёқнинг юза фасцияси гавданинг бошқа ерларидаги юза фасциялар каби тери остида жойлашган бўлиб, диққат билан препаровка қилинмаса, терига қўшилиб чиқади. Чов каналидан пастки соҳада соннинг юза фасцияси жойлашган бўлиб, fascia lata деб аталади. Fascia lata ни одам танасидаги фасцияларнинг энг пишиғи деса бўлади. Бу фасция чов бойламидан, ёнбош суягининг қирраларидан бошланади, юқори орқа томонда эса думба фасциясигача давом этади. Сонларнинг ён томонларида fascia lata яна ҳам қалинлашади ва ёнбош суягининг қиррасидан бошланадиган калта ва ясси мускулга ҳамда хусусий сон фасциясини тарангловчи мускул (m. tensor fascia lata) га туташади.

Fascia lata нинг соннинг латерал томонидаги қалинлашган жойи апоневрозга ўхшайди ва 45 см кенгликдаги пишиқ лента (tractus iliotibialis) га айланиб, болдиргача давом этади ҳамда паст томонда кичик болдир суягининг боши (caput fibulare) га бирикади. Биз юқорида сон фасциясининг думба фасциясига давом этишини айтиб ўтган эдик. Маълум бўлишича, шу фасциянинг пастки учи тўпиққача келар эканки, думба мускуллари қисқарганда тизза бўғимига таъсир қилиши, яъни уни букиши ва ташқарига буришининг боиси шунда экан (Лесгафт маълумоти).

Соннинг сербар фасцияси чов бойлами остида (соннинг олд томонида) чуқурча ҳосил қилади; бу чуқурча овалсимон бўлгани туфайли fossa ovalis деб аталади. Бу ерда оёқнинг юза (сон фасциясининг устида жойлашган) веналари оёқнинг чуқур (фасция остида жойлашган) веналарига қуйилади. Шунинг учун бу жой hyatus saphenus деб ном олган.

Соннинг сербар фасцияси сон мускулларини ўраб ётар экан, ана шу мускуллар орасидан суякка қараб ўсиқлар чиқаради. Бу ўсиқлар мускулларараро тўсиқ (septum intermusculare) деб аталади. Бу тўсиқ асосан иккита медиал ва латерал томонда бўлиб, медиал томондагиси septum intermusculare mediale латерал томондагиси эса septum

intermusculare laterale деб аталади. Латерал томондаги мускуллараро тўсиқ олд гуруҳ мускулларини орқа гуруҳ мускулларидан, медиал мускуллараро тўсиқ эса олд гуруҳ мускулларини медиал гуруҳ мускуллардан ажратиб туради.

Соннинг сербар фасцияси остида соннинг хусусий фасцияси жойлашган. У сон мускулларини ўраб ётади ва бундан ташқари варақларга ажраб, соннинг айрим мускуллари учун фасциал қинлар ҳосил қилади. Ана шундай фасциялардан ҳосил бўлган қинларда тикувчилар мускули ва соннинг сербар фасциясини таранг қилувчи мускул ётади.

Думба фасцияси (fascia glutea) анча нозик бўлиб, думба мускулларини устидан ўраб ётади ҳамда улар орасига бир қанча фасциал тўсиқлар чиқаради. Думба фасцияси пастга давом этиб, соннинг сербар фасцияси орқа гуруҳ мускулларини ўраб ётган қисмигача давом этади.

Орқа томонда fascia lata тақим фасцияси (fascia poplitea) гача давом этади. Тақим фасцияси эса пастга — болдир фасциясигача давом этади.

Демак, сон фасцияси соннинг турли ерида турлича тузилишга эга бўлади. Тақим фасцияси толалари кўндаланг йўналган бўлиб, тақим соҳасининг устидан ўраб ётади. Тақим фасциясида бир нечта майда тешикларни кўриш мумкин. Бу тешиклардан қон томирлар ва нервлар ўтади.

Болдир фасцияси (fascia cruris) юқорида айтганимиздек, fascia lata нинг бевосита давомидир. Болдир фасцияси юқорида суяк усиқларига бириккан бўлиб, болдир соҳасида эса болдир мускулларини ўраб ётади. Мускулдан ҳоли ерларда бевосита суякка ёпишган. Болдирнинг орқа томонида fascia cruris икки варақка бўлинади, юза вараги болдирнинг уч бошли мускулини ўраса, чуқур вараги (fascia profunda) ана шу уч бошли мускулни остидан ўраб, юза қават мускулларини чуқур қават мускуллардан ажратиб ётади. Fascia cruris болдирнинг латерал томонида иккита мускуллараро тўсиқ ҳосил қилади. Бу тўсиқнинг олд томондагиси septum intermusculare anterius cruris, орқадагиси эса septum intermusculare posterius деб аталади. Олд ва орқа мускуллараро тўсиқлар кичик болдир мускулларини олд ва орқа гуруҳ мускулларидан ажратиб туради.

Болдирнинг олд юзасини ўраган фасция тўпиқ соҳасига келганда медиал томондан латерал томонга қараб ўтган фиброз тўқима бойламга қўшилиб кетади. Retinaculum m. m. extensorum деб аталувчи бу мустаҳкам бойламлар остидан оёқ панжасини ёзувчи мускул пайлари ўтади. Бу бойлам болдирнинг олдинги гуруҳ мускуллари пайларини суякка яқинлаштириб, сиқиб ушлаб туради. Натижада бу мускулларда қисқариш эффекти ошади.

Retinaculum m. m. extensorum superius дан бир оз пастроқда оёқ панжасини ёзувчи мускул пайларини сиқиб ушлаб турувчи иккинчи бойлам — retinaculum m. m. extensorum inferius бор. Бу бойлам товон суягининг латерал юзасидан бошланиб, дарҳол айрига ўхшаб иккига бўлинади, бир қисми пастдан юқорига ва латерал томонга йўналиб,

тўпиққа, иккинчи қисми эса пастга ва медиал томонга йўналиб, ички понасимон ва қайиқсимон суякларга бориб бирикади. Шунинг учун ҳам, бу бойлам грекча V рақамига ўхшайди.

Бу бойламлар остидан оёқ панжасини ёзувчи мускуллар ўтиб, тўртта фиброз канал ҳосил қилади. Бу каналларнинг учтасидан мускуллар ва тўртинчисидан қон томирлар (a. et v. dorsalis pedis) ҳамда нерв (n. peroneus profundus) ўтади. Бундан ташқари, медиал ва латерал тўпиқ соҳасида болдир фасцияси қалинлашиб, медиал томонда оёқ панжасини букувчи мускул пайлари ўтиши учун retinaculum flexorum, латерал томонда эса кичик болдир мускулларининг пайи ўтиши учун retinaculum peroneorum ҳосил бўлади. Кичик болдир мускуллари ўтадиган фиброз канал иккига — юқори ва пастки каналларга бўлинади. Панжани ёзувчи, букувчи ва кичик болдир мускулларининг пайи ўтувчи фиброз каналлардан ўтадиган мускул пайлари синовиал пай қинлари (vagina synovialis) га ўралган ҳолда ўтади. ҳар кайси пай қини шу қин ичидан ўтувчи пайнинг мускули номи билан аталади. Масалан, vagina tendinis m. flexor hallucis longi, vagina tendinis m. tibialis anterioris.

Пастрокда оёқ панжасининг дорсал (уст томон) фасцияси (ascia dorsalis pedis) давом этади. Оёқ панжасининг уст томонидаги фасция болдир фасциясига қараганда юпқароқ бўлади. Оёқ панжасининг ост томонидаги фасция эса аксинча (қўлдаги кафт фасцияси сингари) жуда қалиндир. Оёқ панжасининг ост (кафт) томонидаги фасция шунчалик қалинлашадики, натижада кафт апоневрози apaneurosis plantaris га айланади. Кафт апоневрозларидан чуқур мускулларга қараб фиброз тўсиклар ўсиб чиққан. Оёқ панжасининг ост томонида ҳам пай қинлари ҳосил бўлади. Vaginatendinis m. flexor digitirum longus лар шулар жумласидандир.

ОЁҚ ТОПОГРАФИЯСИ

«Синдесмология» бўлимида чаноқ соҳасидаги бойламлардан ҳосил бўлган катта ва кичик ўтирғич тешиклар баён этилган эди. Бу тешикларнинг каттаси foramen ischiadicum major дейилади, бу тешикдан m. piriformis ўтади. Ноксимон мускул катта ўтирғич тешигини бутунлай қоплаб ўтмайди, мускулдан юқорида ва мускулнинг остида камгак тешиклар — foramen suprapiriforme ва foramen infrapiriforme ҳосил бўлади. Бу камгак тешиклардан думба мускулларига борувчи қон томирлар ва нервлар ўтади.

Бундан ташқари, чаноқ бўшлигининг ичидан ташқарига (соннинг медиал соҳасига) калта канал чиқади. Бу канал қов суягидан sulcus obturatorius деб аталувчи арикчанинг ёпқич парда (membrana obturatoria) билан ёпилиши натижасида ҳосил бўлади. Canalis obturatorius деб аталувчи бу каналдан шу номли қон томирлар ва нервлар ўтади. Ёнбош суякларининг spina iliaca anrterior superior ларидан бошланиб, tuberculum pubicum га келиб бирикувчи чов бойлами (ligamentum inguinale) билан ёнбош суяги орасида кўндаланг жойлашган бўшлиқ ҳосил бўлади. Бу бўшлиқ (кавак) чов бойламидан

eminentia iliopectinea га тортилган lig. iliopectinea воситаси билан икки кавакка — медиал кавак (lacuna vasorum) ва латерал кавак (lacuna musculorum) га бўлинади. Бу кавакларнинг биринчисидан сон артерияси ва сон венаси (медиал томонда) ўтади, иккинчисидан эса m. iliopsoas ва n. femoralis ўтади. lacuna vasorum томирлар билан тўлмай, медиал қисми бўш қолади ва сон каналининг ички тешиги бўлиб ҳисобланади.

СОН КАНАЛИ

Соғлом кишиларда сон канали (Canalis femoralis) бўлмай, унинг ўрнида сон венасидан ички томонда, сон сербар фасциясининг юза ва чуқур варақлари орасида қўшувчи тўқима билан тўлган қийиқ бўлади. Бу қийиқ орқали чурранинг тушиши натижасида сон канали ҳосил бўлади ва у қуйидаги чегараларга эга бўлади: сон каналининг ички, кириш тешиги сон ҳалқаси (anulus femoralis) бўлиб, томир каваги (lacuna vasorum) нинг медиал бурчагида жойлашган. Сон ҳалқаси медиал томондан чов бойламининг давоми билан, латерал томондан сон венаси (v. femoralis) билан, уст томондан чов бойлами (lig. inguinale) билан, ост томондан эса қов суягининг тароқсимон қирраси (lig. pectiniale) билан чегараланган. Сон каналининг ички тешиги соғ одамларда septum femorale деб аталувчи қўшувчи тўқима ва қорин фасцияси (fascia subperitoneale) билан, ташқи томондан эса Пирогов лимфа тугуни билан чегараланиб туради. Сон каналининг ички тешиги орқали сон чурраси чиқиши мумкин. Бу ҳодиса қорин бўшлиғида босим ортиб кетган ҳолларда (оғир юк кўтариш, кучанишда) рўй беради. Сон чурраси эркакларга қараганда аёлларда кўпроқ учрайди, бунинг сабаби шундаки, аёллар чаноғи эркакларникига қараганда кенгроқ бўлади (бинобарин, сон каналининг ички тешиги катта бўлади). Чурра (қорин пардасига ўралган ичаклар) тушган вақтда сон ҳалқаси сон каналининг кириш тешигига айланади. Бу тешикдан кирган чурра сон сербар фасцияси (fascia lata) нинг юза ва чуқур варақлари орасидан ўтиб, соннинг овал чуқурчаси соҳасига боради. Сўнг юза варақдаги тешик (foramen Ovale) орқали тери остига чиқади. Шунинг учун ҳам бу тешик сон каналининг ташқи чиқиш тешиги ҳисобланади. Кириш ва чиқиш тешиклари орасида жойлашган бўшлиқ сон каналининг худди ўзидир. Сон каналининг девори учта: латерал деворини сон венаси, орқа деворини сон сербар фасциясининг чуқур варағи, олд деворини эса ана шу фасциянинг юза варағи ҳосил қилади. Демак, сон чурраси ана шу фасциянинг юза ва чуқур варақлари орасидан ўтади.

Биз юқорида сонда бир томондан тиқувчи мускул, иккинчи томондан оёқларни яқинлаштирувчи катта мускул ва учинчи томондан чов бойлами билан чегараланган сон учбурчаги (trigonum femorale) бўлишини айтиб ўтган эдик. Бу учбурчакнинг fossa iliopectinea деб аталувчи асосини m.m. iliopsoas, pectineus ҳосил қилади. Locuna vasorum орқали қорин бўшлиғидан сонга чиқувчи қон томирлари сон учбурчагининг пастки бурчагига қараб йўналади. Сон учбурчагининг пастки бурчагига келганда қон томирлари m. adductor magnus билан m. vastus medialis орасидан ўтиб, сўнг тақим соҳасига ўтиб кетади.

Кириш тешиги сон учбурчагининг пастки бурчагидан бошланиб, чиқиш тешиги тақим соҳасига очиладиган бу канал тақим-болдир канали (canalis adductorius) деб аталади. Бу каналнинг чегаралари қуйидагича: медиал томондан m. adductor magnus латерал томондан m. vastus medialis, олд томондан ана шу икки мускул орасида тортилган пайсимон пластинка (lamina vastoadductoria) ўраб ётади. Каналга кириш тешиги сон учбурчагининг пастки бурчаги соҳасида, чиқиш тешиги эса сонни яқинлаштирувчи мускул пайлари орасидадир. У. hyatus adductorius деб аталади. Canalis adductorius пастдан тақимдаги ромбсимон чуқурликнинг юқори бурчаги билан латерал томондан соннинг икки бошли мускули билан, медиал томондан эса ярим пай ва ярим парда мускуллар билан чегараланган. Ромбсимон чуқурликнинг пастки бурчаги m. gastrocnemius нинг медиал ва латерал бошлари билан чегараланган. Ромбсимон чуқурча тубини facies poplitea femoris ҳосил қилади. Ромбсимон чуқурчанинг ичи ёғ тўқимаси, лимфа тугунлари билан тўлиб туради. Ромбнинг юқори бурчагидан пастки бурчагига қараб ўтирғич нерв (ёки унинг икки шохи — n. tibialis ва n. peroneus) тақим артерияси ҳамда тақим веналари ўтади. Умуман ромбсимон чуқурда ташқи латерал томондан ички (медиал) томонга ва юзадан чуқурроққа қараб саналганда нерв, вена, артерия ётади. Тартиб билан санаб қисқартиб айтилганда улар номидан «Нева» ҳосил бўлади. Ромбсимон чуқурликнинг пастки бурчагидан тақим-болдир канали (canalis crurapopliteus) бошланади. Бу канал асосан болдирнинг орқа томонидаги юза ва чуқур мускуллар орасида жойлашган бўлиб, бу каналдан n. tibialis, болдир артерияси ва болдир венаси ўтади. Болдир соҳасида бундан ташқари canalis musculoperoneus бўлиб, бундан n. peroneus ва a. peronea ўтади.

ОДАМ ГАВДАСИНИНГ СТАТИКАСИ ВА ДИНАМИКАСИ ҲАҚИДА

Одам гавдасидаги суяклар, уларни ўзаро бирлаштирувчи бойламлар ва мускуллар ҳақида муфассал маълумот олганимиздан кейин, кўз олдимизда гавдаланган одам танасининг турли ҳаракатларига (меҳнат қилганда, спорт билан шуғулланганда, юрганда, югурганда ва ҳоказо) анатомик жиҳатдан баҳо беришимиз керак бўлади. Бунинг учун эса одам гавдасининг бирор қисми ҳаракатга келар экан, аввало бу ҳаракатни амалга ошираётган мускулларни, шу ҳаракат қайси бўғимда (қайси суяклар иштирокида) содир бўлаётганини, бўғимлар ҳолати (букилиши, ёзилиши, буралиши) ни, мускулларнинг қай тарзда иш бажараётганини кўз олдимизга келтиришимиз керак.

Одам гавдаси ҳайвон гавдасидан фарқли ўлароқ, тик (вертикал) ҳолатда туради. Бундай ҳолатни сақлаш учун мускуллар қисқариб туриши лозим, акс ҳолда вертикал ҳолат сақланмайди (шу туфайли мурдани вертикал — тик ҳолатда қўйиб бўлмайди).

Вертикал ҳолатда турган одам гавдасининг оғирлиги асосан товон суягига ва оёқ-кафт суякларининг бошчаларига тушади. Умуман тик турган одам гавдасининг оғирлиги оёқ панжасига тушади. Аммо одамнинг таянч сатҳи фақат панжалар остидаги сатҳнинг ўзигина

бўлмай, ана шу панжалар орасидаги сатҳ ҳам таянч юзага киради. Масалан, икки оёқ панжаси бир-бирига жипслаштириб қўйилган бўлса, гавданинг таянч сатҳи камроқ ва аксинча оёқ панжалари бир-биридан канча узоқда бўлса, гавданинг таянч сатҳи шунча катта бўлади.

Шунинг учун ҳам оёқлари бир-биридан (елка кенглигида) узоқлаштириб тик туриш анча осонроқ ҳамда мускуллардан кам иш талаб қилади, бир оёқда туриш эса мускулларга анча зўр келади.

Умуман, ҳар қандай нарса, жумладан, одам гавдаси маълум бир вазиятда (масалан, вертикал ҳолатда) мувозанатда туриши учун гавданинг оғирлик марказидан ўтган вертикал чизиқ гавда таянч сатҳининг ичидан ўтиши керак. Ана шундагина гавда тик ҳолатда мувозанат сақлаб туради. Демак, одам гавдасининг ҳам, ҳар қандай предмет сингари, оғирлик маркази бор, одам гавдаси ҳам барча предметлар каби ўз ҳаракатида механика қонунларига бўйсунади.

Одам гавдасининг оғирлик марказини биринчи марта Борелли (1679) аниқлаган. Борелли одамни текис тахтага ётқизиб, тахтани қиррали (призматик) тахтачага ўрнаштирган ва у ёқ — бу ёққа суриб мувозанат ҳолига келтирган. Борелли ўз тажрибасига асосланиб одам гавдасининг оғирлик маркази қов бирлашмаси билан думғаза ўртасида жойлашган, деган фикрга келган.

М. Ф. Иваницкий 650 одамда оғирлик марказини текширган. Унинг фикрича, одам гавдасининг оғирлик маркази турли кишиларда турли ерда жойлашган бўлиб, тахминан I ва V думғаза умуртқалари орасида бўлади. Баъзи кишиларда баландроқ (биринчи думғаза умуртқаси соҳасида) ва бошқаларда пастроқ (бешинчи думғаза умуртқаси соҳасида) бўлиши одамлар гавда тузилишининг турлича бўлишига, жинсига боғлиқ. Мускуллари яхши ривожланган ва оёқлари нисбатан ингичка бўлган одамларда оғирлик маркази баландроқда ва аксинча, оёқлари бақувват ва йўғон одамларда пастроқда жойлашган. Аёлларда оғирлик маркази эркаклардагига қараганда пастроқда жойлашган бўлса, ёш болаларда катталардагига қараганда баландроқ бўлади. Одам гавдасининг вертикал (тик) туришини асосан қуйидаги уч турга бўлиш мумкин: 1) нормал тик туриш; 2) бемалол (қулай) тик туриш; 3) куч сарф қилиб («Смирно!» командаси бўйича) тик туриш.

Нормал тик туриш деб шундай ҳолатга айтиладики, бунда тик турган ҳолда гавда бир оз орқага ташланади (масалан, бўй ўлчаш асбобига ёпишиб туриш). Бу ҳолда гавданинг оғирлик марказидан ўтган тик чизиқ оёқ бўғимларидан ўтган тик чизиқларга параллел бўлиб, бир текисликда ётади.

Бемалол (қулай) тик турган одам гавдасининг оғирлик марказидан ўтган тик чизиқ оёқ бўғимларидан ўтган тик чизиқлар текислигига нисбатан бир оз орқароқдан ўтади.

Куч сарф қилиб («Смирно!» командаси бўйича) тик турган одам гавдасининг оғирлик марказидан ўтган фронтал чизиқ чаноқ-сон бўғимидан ўтган фронтал ўққа нисбатан олдинроқдан ўтади. Бу вазиятни сақлаб турмоқ учун сон ва болдирнинг орқа томонида жойлашган мускуллар қисқарган ҳолатда бўлиши керак. Соннинг ва болдирнинг олд томонида жойлашган мускуллар эса бўшашган ҳолатда

бўлади. Одам гавдаси тик турганида тизза бўғимининг ҳолатини (ёзилган ҳолда) сақлаб туриш учун соннинг орқа мускуллари қисқарган ҳолатда бўлиши лозим.

Тик турган ҳолатда болдирлар оёқ панжасига таяниб туради, бу ҳолда таянч нуқтаси ошиқ-болдир бўғими (art. talocruralis) га тушади. Болдирнинг бир-бирига антагонист бўлган олд ва орқа мускуллари баравар қисқарганда, унинг таянч нуқтаси ошиқ бўғимида бўлади ва куч ричаги ҳосил қилади. Бу ҳолда бу мускуллар ошиқ бўғимини мустаҳкам ушлайди, таянч юзасидаги мувозанатни яхши сақлайди ва тик туришни таъминлайди.

Икки оёқда тик турган одам гавдасининг оғирлик марказидан ўтган тик чизиқ таянч юзасининг қоқ ўртасидан ўтадики, бу икки панжа кафт юзалари тегиб турган ернинг ўртасига (икки оёқ оралиғига) тўғри келади.

Агар икки оёқда турган одам бир оёғини ердан узиб (кўтариб) фақат бир оёққа таяниб тик турса, яъни симметрик ҳолатдан асимметрик ҳолга ўтса, гавда таяниб турган оёқ — «таянч оёқ» деб кўтарилган (одатда бир оз букилиб олдинга чиқарилган) оёқ эса «эркин оёқ» деб аталади. Бир оёқда турган одамнинг оғирлик марказидан ўтган тик чизиқ таянч оёқ кафти тегиб турган сатҳнинг ўртасидан (яъни таянч оёқнинг ўртасидан) ўтади. Бир оёқда турган одамнинг таянч оёғидаги мускуллар симметрик турган одамнинг оёқ мускуллари сингари ишлайди, лекин бу иш фақат бир ёқлама бўлади, холос.

ОДАМ ГАВДАСИНИНГ КЎЧИШГА ТААЛЛУҚЛИ ҲАРАКАТЛАРИ

Юриш. Юриш одам гавдасининг фазода жой алмашишини таъминловчи ҳаракатларнинг асосийсидир. Юриш мураккаб локомотор ҳаракат бўлиб, уни таъминлаш фақат мускуллар ҳаракатигагина эмас, балки томирларга, хусусан, нерв системасига ҳам боғлиқдир. Одам юрганда асосий ишни мускуллар бажаради, аммо ана шу мускулларнинг ишини нерв системаси тартибга солиб туради. Юрилаётган юза (сатҳ) юриш-таянч сатҳи (юзаси) дейилади. Таянч юзанинг хилма-хиллиги мускуллар ишини қийинлаштириш ёки осонлаштириши мумкин. Масалан, текис ва қаттиқ ерда юриш мускуллар ишига осонлик ва қулайлик туғдирса, ўйдим-чуқур ерларда юриш анча қийинлик туғдиради. Юмшоқ (қум, лой) ерларда юриш эса мустаҳкам таянч юза йўқлиги туфайли кўп куч сарф қилишни талаб этади. Шунинг учун ҳам бундай таянч юзада юриш одамни тез чарчатади. Юрган вақтда фақат оёқ кафтларининг полга ёки ерга тегиб турган юзаларигина эмас, балки шу юзалар оралиғи ҳам таянч юзага киради. Шунинг учун ҳам қумда юрган одамга майда қадам ташлаб юришдан кўра, катта-катта қадам ташлаб юриш осонроқ бўлади. Тик турган одам юра бошлаганида ўзининг тик, мувозанатда турган гавдасини мувозанатдан чиқаради. Гавда мувозанатдан чиқиб (йиқилиб) кетмаслиги учун таянч оёқ томонга сал энгашади ва иккинчи оёқни олдинга ўтказиб, навбатдаги қадамни ташлайди.

Демак, юриш одам гавдаси мувозанатининг бузилиб, тикланиб туришининг кетма-кет навбатлашишидан иборат экан. Юришга бошлаганда оғирлик марказидан ўтган тик чизиқ таянч юзасининг олд чегарасига етади ва ундан ҳам ўтиб кетади. Бу ҳолда гавданинг олдинга қараб йиқилиш хавфи туғилади. Аммо гавдани йиқилишдан сақлаб қолиш учун думба мускуллари қисқаради. Дарҳол олдинга ташланган иккинчи оёқ ерга товони билан, кейин бутун панжаси билан тегади ва таянади. Сўнгра орқадаги таянч оёқ ҳам ерга ташланган иккинчи оёқ тўғрисига келганда тўхтамай олдинга ўтиб кетса, шу оёқ билан бажарилган иш (ёки ҳаракат) якка қадам деб аталади. Ҳар бир қадам икки қисмга — орқа ва олд қадамга бўлинади. Орқа ва олд қадамларни ажратиш гавдадан ўтказилган фронтал текисликка қараб аниқланади.

Олдинга қадам ташлаётган оёқнинг ҳаракати соннинг тўрт бошли мускули ва чаноқ-сон бўғимини букувчи бошқа мускулларнинг қисқариши ҳисобига, «орқа қадам» ҳолидаги оёқнинг олдинга қадам ташлаши ерни оёқ учи билан итариш ҳисобига, яъни болдирнинг уч бошли мускули қисқариши ҳисобига амалга оширилади. Ниҳоят, оёқ ердан узилади ва фазода эркин ҳолатда қолади, яна соннинг тўрт бошли мускули ва чаноқ-сон бўғими букувчи мускулларининг қисқариши туфайли олдинга қадам ташланади ва ҳаракат такрорланади. Бир оёқ ердан узилиб, фазода турган вақтда иккинчи оёқ албатта ерга таяниб турган бўлади, яъни юрган вақтда ердан узилишга улгурмайди. Юриш югуришдан шу билан фарқ қилади. Киши юриб кетаётган вақтида гавданинг оғирлик маркази бир оз юқорига кўтарилиб, яна пастга тушиб туради. Оғирлик марказининг юқорига кўтарилиши оёқларни бир-бирига жипслаш даврига тўғри келса, пастга тушиш олд ва орқа қадам фазаларида бўлади. Юриб кетаётган одам оғирлик марказининг кўтарилиб-тушиб туриш амплитудаси 4—6 см чамасида бўлади (М. Ф. Иваницкий). Юриш вақтида фақат оёқ мускуллари эмас, балки гавданинг бошқа мускуллари ҳам, айниқса қўл мускуллари актив ишлайди. Ўнг оёқ олдинга қадам ташлаган вақтда ўнг қўл орқага, орқага қадам ташлаган вақтда олдинга чиқади. Бу ҳол юриб кетаётган одам гавдасини ўз ўқи атрофида буралиб кетишдан сақлайди. Шунинг учун ҳам, қўл мускулларининг ҳаракат тезлиги юриш тезлигининг ўзгаришига қараб ўзгаради.

Оёқ учида юриш оддий юришдан фарқ қилади. Оёқ учида юрилганда (рақкосаларда) болдир-ошиқ бўғимини букувчи болдирнинг уч бошли мускули бор кучи билан қисқаради ва болдир-ошиқ бўғими охиригача букилган ҳолатга келади.

Югуриш юришдан шу билан фарқ қиладики, бунда иккала оёқ фазода кўтарилган ҳолатда бўлади, яъни «учиш» фазаси бўлади.

Юришни тезлаштириб борилса, ҳаракат югуришга айланади. Югураётган кишининг оёқлари ерга галма-гал тегиб туради, бир оёқ ердан кўтарилиб иккинчи оёқ ерга теккунча маълум (жуда оз) фурсат ўтади. Ана шу вақт ичида ҳар икки оёқ ердан узилган бўлади, «учиш» фазаси деб шунга айтилади. Югураётган кишининг гавдаси юриб кетаётган кишининг гавдасига қараганда анча олдинга ташланган (бир оз букилган) ҳолатда бўлади, натижада оғирлик марказининг вертикал

Мускулларнинг бошланиш ва бирикиш жойларини ҳамда функциясини кўрсатувчи

жадвал

Мускулнинг номи ва қисмлари	Бошланиш жойи	Бирикиш жойи	Функцияси
1	2	3	4
Тана мускуллари			
M.trapezius	Linea nuchae superior lig. nuchae барча кўкрак умуртқаларининг lig sacrospinale ларидан	Тана мускуллари spinae scapulae, acromion, pars acromialis claviculae	Куракни юқорига кўтаради, пастга туширади ва бир-бирига яқинлаштиради. Каллани орқага ташлашда ёрдам беради
M.latissimus dorsi	Пастки 5 та кўкрак ва барча бел ҳамда думғаза умуртқалари	Crista tuberculi minoris humeri	Қўлни орқага ва пастга ичкарига бураб тортади
M. m. rhomboideus major et minor	Пастки иккита бўйин ва устки тўртта кўкрак умуртқалари	Куракнинг медиал чети	Куракни умуртқага яқинлаштиради ва юқорига кўтаради
M. levator scapulae	Тўртта устки бўйин умуртқаларининг кўндаланг ўсиғи	Куракнинг юқори бурчаги	Куракни кўтаради
M. serratus posterior superior	Пастки иккита бўйин ва юқориги иккита кўкрак умуртқаларининг қиррали ўсиқлари	II—V қовурға бурчакларининг ташқи юзаси	Қовурғаларни кўтаради
M. serratus posterior inferior	Иккита остки кўкрак ва иккита устки бел умуртқаларининг қиррали ўсиқлари	IX—XII қовурғаларининг орқа юзаси	Пастки қовурғаларни пастга тортади
M.m. splenius capitis et cervicis	Бешта пастки бўйин умуртқалари ва олтита устки кўкрак умуртқалари	praessus transversus (II—III устки бўйин умуртқалари)	Бошни ён томонга тортади. Бошни қисқарган томонга тортади

M. m. erector spinae 1) m. iliocostalis, 2) m. spinalis, 3) m. longissimus	crista iliaca нинг орқа қисми, думғаза ва бел умуртқаларининг кўндаланг ўсиғи	IV—VI бўйин умуртқалари, юқориги кўкрак, пастки бўйин, барча кўкрак ва учта пастки бўйин умуртқалари	Умуртқа поғонасини тиклайди, бошни ён томонга ва орқага тортади
M. rectus capitis posterior major	II бўйин умуртқасининг қиррали ўсиғи	linea nuchae interior	Калла билан I бўйин умуртқасидаги бўғимни ҳаракатга келтиради
M. rectus capitis posterior minor	I бўйин умуртқасининг орқа дўмбоғи	—"—	
M. obliquus capitis superior	I бўйин умуртқасининг кўндаланг ўсиғи	—"—	—"—
M. obliquus capitis inferior	II бўйин умуртқасининг қиррали ўсиғи	I бўйин умуртқасининг кўндаланг ўсиғи	Бир томонлама қисқарса, каллани ўша томонга тортади, баравар қисқарса, каллани орқага тортади
M. levatores costarum	VII бўйин ва XI кўкрак умуртқаларининг кўндаланг ўсиғи	I—II умуртқалар ёнидаги қовурға	Қовурғаларни кўтаради
Кўкрак мускуллари			
M. pectoralis major	Ўмров суягининг медиал чети, II—VII қовурғалар тоғайи, тўш суягининг олд юзаси ва қорин тўғри мускулининг қини	crista tuberculi majoris humeri	Қўлни гавдага яқинлаштиради ва ичкарига буради, кўтарилган қўлни туширади.
M. pectoralis minor	II—V қовурғалар	Куракнинг тумшуқсимон ўсиғи	Кураки пастга ва олд томонга тортади, ўмров суягини ва I қовурғани ҳаракатга келтиради.
M. serratus anterior	Тўққизта юқори қовурғалар	Куракнинг медиал чети	Кураки кўкрак кафасига яқинлаштиради; пастки толалари куракнинг пастки бурчагини олдинга, ташқарига тортади

Мускулнинг номи ва қисмлари	Бошланиш жойи	Бирикиш жойи	Функцияси
1	2	3	4
M. subclavius	I қовурға	Ўмров суяги	Ўмров суягини пастга ва ичкарига тортади.
M. m. intercostales externi et interni	Юқори қовурғаларнинг ташқи остки чети, пастки қовурғанинг ички устки чети	Пастки қовурғанинг ташқи устки чети, юқориги қовурғаларнинг ички остки четлари	Нафас олишда иштирок этади. Нафас чиқаришда иштирок этади.
Қорин мускуллари			
M. oliquus exsternus abdominis	Кўкрак қафасининг ён томони, пастки саккизта қовурға	Ёнбош суяги қиррасининг ташқи лаби, spina iliaca anterior superior, tuberculum pubicum ва linea alba	Икки томондан қисқарганида қорин бўшлиғи тораяди ва ички аъзоларга тазйиқ кўпаяди, бир томонлама қисқарганида танани қарама-қарши томонга бурады.
M. obliquus internus abdominis	Fascia thoracolumbalis linea intermedia cristae lig. inguinale iliacae	X—XII қовурғаларнинг пастки чеккаси	Бу мускуллар қисқарганида қорин бўшлиғи тораяди ва аъзоларга тазйиқ ортади (бу мускулларнинг қорин пресси мускуллари дейилишига сабаб ҳам шу).
M. transversus abdominis	Пастки 6 та қовурғанинг ички юзаси, fascia thoracolumbalis, labium interna cristae, liacae lig inguinale	linea alba	
M. rectus abdominis	V—VI қовурғаларнинг тогай қисми	Қов суягининг юқори чети	—"—
M. quadratus lumborum	labium internum cristae, iliacae, lig. ileolumbale	XII қовурға, I—VI бел умуртқаларининг кўндаланг ўсиғи	Кўкрак қафаси ва умуртқа устунини ўз томонига тортади. XII қовурғани пастга тортади, икки томонлама қисқаради, умуртқа погонасини тўғрилайди

Бўйин мускуллари			
M. platysma	Кўкрак фасциясининг II қовурға соҳаси	Пастки жағнинг пастки чети, fascia parotidea masseterica	Бўйин терисини таранглайди ва жағни пастга тортади, оғиз бурчагини ташқарига тортади.
M. sternocleidomastoideus	Тўш суяги, ўмров суягининг тўш суягига қараган учи	Сўргичсимон ўсиқ ва linea nuchae superior	Бир ёқлама қисқарса, бўйинни ўша томонга тортади, юзни қарама-қарши томонга қаратади, икки ёқлама қисқарса, бошни олдинга ёки орқага тортади.
Тил ости суягидан юқоридаги мускуллар			
M. mylohyoideus M. digastricus M. stylohyoideus	Пастки жағдаги l. mylohyoideus incisura mastoidea Бигизсимон ўсиқ	Тил ости суяги танаси fossa digastrica Тил ости суяги танаси	Пастки жағ кўзғалмаган қолда тил ости суягини юқорига кўтаради, тил ости суяги кўзғалмаган ҳолда пастки жағни пастга тортиб оғзини очади.
Тил ости суягидан пастдаги мускуллар			
M. sternohyoideus	Тўш суяги, тўш-ўмров бўғими	Тил ости суяги	Тил ости суягини пастга тортади.
M. thyreohyoideus	Қалқонсимон тоғайнинг қийшиқ чизиғи	Тил ости суягининг катта шохи	Қалқонсимон тоғай билан тил ости суягини бир-бирига яқинлаштиради
M. sternothyroideus	Тўш суяги ва 1 қовурға	Қалқонсимон тоғайнинг қийшиқ чизиғи	Ҳиқилдоқни пастга тортади
M. omohyoideus	Тил ости суяги	lig. transversum scapulae superior	Тил ости суягини пастга тортади, бўйин фасциясини таранглайди
Бўйиннинг чуқур мускуллари			
M. scalenus anterior	III—VI бўйин умуртқаларининг кўндаланг ўсиқлари	I қовурға ўсиғига (tuberculum scaleni anterioris)	I қовурғани юқорига тортади

Мускулнинг номи ва қисмлари	Бошланиш жойи	Бирикиш жойи	Функцияси
1	2	3	4
M. scalenus medius, m. scalenus posterior	Бўйин умуртқаларининг кўндаланг ўсиқлари, V—VI бўйин умуртқаларининг кўндаланг ўсиқлари	I қовурға, II қовурғанинг ташқи юзаси	I—II қовурғаларни кўтаради. Бўйинни олд томонга букади.
M. longus colli	Пастки бўйин ва I — III кўкрак умуртқалари	II — VII бўйин умуртқалари	Умуртқа поғонасининг бўйин қисмини ва бошни олд томонга букади.
M. longus capitis	III—VI бўйин умуртқалари	Энса суягининг асоси	—"—
M. rectus capitis anterior	Атлантнинг ён юзаси	Энса суяги	Бошни ўз томонига энгаштиради
M. rectus capitis lateralis	Axis нинг кўндаланг ўсиғи	Энса суяги	—"—
Бош мускуллари			
M. occipitofrontalis a) venter occipitalis, b) venter frontalis	linea nuchae suprema қош териси	Galae aponeurotica	Қошни кўтаради, пешонада кўндаланг ажинлар ҳосил қилади, баъзан соч терисини ҳаракатга келтиради.
M. procerus	Пешона суягининг бурун ўсиғи	Glabellae соҳасидаги тери	Икки қош орасида кўндаланг чизиқ ҳосил қилади.
M. orbicularis oculi a) pars orbitalis, b) pars palpebralis, c) pars lacrimalis	Кўз ёши суягининг орқа қирраси ва юқори пешона ўсиғи, пешона суягининг бурун ўсиғи	Кўз ёригининг латерал чети, lig. palpebrale laterale	Кўзни юмади
M. levator labii superioris	margo infraorbitalis	Бурун қанотлари, лаб ва лунж териси	Юқори лабни кўтаради, бурун катакларини кенгайтиради.
M. zygomaticus	Ёноқ суяги	Оғиз бурчагининг териси, оғизнинг айланма мускули	Оғиз бурчагини юқорига ва ён томонга тортади

M. risorius	fascia masseterica et parotideae	Оғиз бурчаги териси	Оғиз бурчагини юқорига ва латерал томонга тортади.
M. depressor anguli oris	Пастки жағининг пастки қирғоғи	Оғиз бурчагининг пастки томони	Оғиз бурчагини пастга тортади
M. depressor labii inferioris	Пастки жағининг пастки чети	Пастки лаб териси	Пастки лабни пастга тортади
M. levator anguli oris	Fossa canina	Оғиз бурчаги	Оғиз бурчагини юқорига тортади
M. mentalis	Пастки курак тишларининг альвеоляр ўсиғи	Иак териси	Иак терисини кўтаради
M. buccinator	Crista buccinatoria mandibulae	Оғиз бурчаги яқинидаги ички қават	Лунжин, лабларни милкка тақайди
M. orbicularis oris	Юқори ва пастки лабларнинг чети	Лабнинг ўрта чизиғида ҳар икки томон туташиб кетади	Оғзини юмади
M. nasalis	Юқори курак тишларининг альвеоляр ўсиғи	Бурун қанотлари	Бурун қанотларини яқинлаштиради
M. masseter	Ёноқ равоғи	Пастки жағининг чайнов гадирбудирлиги	Пастки жағни кўтаради
M. temporalis	Понасимон суяк, чакка суягининг палласи	processus coronoideus mandibulae	Пастки жағни кўтаради
M. pterygoideus lateralis	Понасимон суякнинг қанотсимон ўсиғи	Пастки жағининг бўғим ўсиғи, бўғим капсуласи	Пастки жағни олд томонга силжитади, бир томондагиси қисқарса, пастки жағ қарама-қарши томонга ҳаракат қилади.
M. pterygoideus medialis	fossa pterygoidea	Пастки жағ бурчагининг ички юзаси	Пастки жағни юқорига кўтаради

Мускулнинг номи ва қисмлари	Бошланиш жойи	Бирикиш жойи	Функцияси
1	2	3	4
Қўл мускуллари			
M. deltoideus	extremitas acromialis claviculae, acromion, spinae scapulae	tuberositas deltoideae humeri	Қўлни горизонтал ҳолатга келтиради, пронация қилиб олдинга ва супинация қилиб орқа томонларга тортади
M. supraspinatus	fossa et fascia supraspinata	tuberculum majus humeri	Қўлни танадан узоқлаштиради.
M. infraspinatus	fassa et fascia infraspinata	—"—	Елка суягини ташқарига бурди.
M. teres major	Куракнинг пастки бурчаги	cristatuberculi minoris humeri	Қўлни орқа ва медиал томонга тортади ҳамда ичкарига бурди
M. teres minor	Куракнинг латерал чети	tuberculum majus humeri	Қўлни танага яқинлаштиради, елка суягини ташқарига бурди
M. subscapularis	Foscies costalis scapulae fascia subcapularis	tuberculum minus crista tuberculi minoris humeri	Қўлни танага яқинлаштиради
M. biceps brachii a) caput longum b) caput breve	tuberculum supraglenoidale; proc. essus corocoideus scapulae	tuberositas radi тирсак бўғимининг капсуласи	Билакни букади
M. corocobrachialis	pars. corocoideus	crista tuberculi minoris	Билакни кўтаради, гавдага яқинлаштиради
M. brachialis	Елка суягининг олд юзаси	tuberositas ulnae	Билакни букади
M. triceps brachii	tuberculum infraglenoidale scapu-le, елка юзасининг орқа юзаси, латерал юзаси	olecranon ulnae, тирсак бўғимининг капсуласи	Билакни ёзади
M. anconeus	Epicondylus lateralis humeri	Тирсак суягининг орқа юзаси	Билакни ёзади
M. pronator teres	epicondylus medialis humeri septum inter musculare mediale	facies lateralis radii нинг ўрта қисми	Билакни букади ва ичкарига бурди

M. flexor carpi radialis	—"—	Иккинчи кафт суягининг асоси	Кафтни букади, уни билак билан қўшиб ичкарига буради
M. palmaris longus	epicondylus medialis humeri	Aponeurosis palmaris	Кафтни букади
M. flexor carpi ulnaris	Тирсак ўсиғи	Нўхатсимон суяк	Кафтни олдинга ва тирсак томонга букади.
M. flexor digitorum superficialis	epicondylus medialis humeri билак суягининг юқори олд юзаси	Пайи айрисимон иккига бўлиниб, II—V бармоқларнинг ўрта фалангалари танасига бирикади	Панжани букади
M. flexor pollicis longus	Epicondylus medialis humeri	Бош бармоқ иккинчи фалангасининг асоси	Бош бармоқни букади
M. flexor digitorum profundus	Тирсак суягининг олд ва медиал сатҳлари	II—V бармоқларнинг тирноқ фалангалари	II—V бармоқларни букади
M. pronator quadratus	Тирсак суягининг олд сатҳи	Билак суягининг олд сатҳи	Билак ва кафтни ичкарига бурали
M. brachioradialis	Елка суягининг олд латерал юзаси	Билак суягининг пастки учи	Билакни букади
M. extensor carpi radialis longus et brevis	epicondylus lateralis humeri	II—III кафт суякларининг орқа юзаси	Панжани ёзади
M. extensor digitorum	epicondylus lateralis humeri	II—V бармоқларнинг ўрта фалангаларининг орқа юзаси ва тирноқ фалангалари	Панжани ёзади
M. extensor digiti minimi	—"—	Жимжилоқ	Жимжилоқни ёзади
M. extensor carpi ulnaris	—"—	V кафт суягининг асоси	Панжани ёзади
M. supinator	epicondylus lateralis ва тирсак суягининг юқори қисми	билак суягининг юқори учи	Билак суягини ташқарига бурали

Мускулнинг номи ва қисмлари	Бошланиш жойи	Бирикиш жойи	Функцияси
1	2	3	4
M. extensor pollicis longus	Билакнинг орқа сатҳи ва суяклараро парда (membrana interossea)	I кафт суягининг ва бош бармоқнинг асоси ҳамда тирноқ фалангаси	Бош бармоқни ёзади
M. abductor pollicis	retinaculum flexorum, қайиқсимон суяк дўмбоғи	Бош бармоқ асосий фалангасининг билак суягига қараган юзаси	Бош бармоқни бошқа бармоқлардан узоқлаштиради
M. extensor indicis	Epycondylus lateralis	II бармоқ фалангаси	Кўрсаткич бармоқни ёзади
M. flecsor policis brevis	Катта ва кичик трапециясимон суяк	Бош бармоқ асоси	Бош бармоқни букади
M. opponens pollicis	retinaculum flexorum	I кафт суягининг латерал чети	бош бармоқни бошқаларга қарши қўяди
M. adductor pollicis	II—III кафт суяклари асоси, шу кафт суякларининг кафт юзаси	Бош бармоқнинг асосий фалангалари	бош бармоқни бошқа бармоқларга яқинлаштиради
M. palmaris brevis	retinaculum flexorum	Кафт терисига тирсак томондан	Кафт апоневрозини таранглайди
M. adductor digiti minimi	—"—	V бармоқнинг асосий фалангаси	Жимжилоқни бошқа бармоқлардан узоқлаштиради
M. opponens digiti minimi	hamulus ossis hamati	V кафт суяги	Жимжилоқни бош бармоққа қарши қўяди
M. flexor digiti minimi brevis	—"—	V бармоқнинг асосий фалангаси	Жимжилоқни букади
m. m. lumbricales, interossea dorsalis et volaris	II кафт суягининг медиал юзаси, IV—V кафт суякларининг латерал юзалари	II—V ва V бармоқларнинг дорсал апоневрози	Бармоқларни бир-бирига яқинлаштиради

Оёқ мускуллари			
M. iliopsoas	Бел умуртқасининг кўндаланг ўсиги, ёнбош суякнинг чуқурчаси	trochanter minor	Сонни танага яқинлаштиради
M. psoas minor	XII кўкрак ва бел умуртқаси	eminentio iliopubica	fasciae latae ни таранглайди
M. gluteus maximus	Ёнбош, думғаза ва дум суякларининг ташқи юзаси	Сон суягидаги tuberositas gluteae	Чаноқ-сон бўғимини ёзади
M. gluteus medius	Ёнбош суягининг ташқи юзаси	trochanter major femoris	Чаноқ-сон бўғимини ёзади
M. tensor fasciae latae	spina iliaca anterior superior	tractus iliotibialis	Сонининг сербар фасциясини таранглайди
M. gluteus minimus	Ёнбош суягининг ташқи юзаси	trochanter major femoris	Бир оёқни иккинчисидан узоқлаштиради, қисман ташқарига бурайди.
M. piriformis	Думғазанинг ички юзаси	— —	Сонни ташқарига бурайди
M. abturatorius internus	Ёнбош суягининг ички юзаси, membrana obturatoria	fossa trachanterica femoris	Сонни ташқарига бурайди
M. gemellus superior	spina ischiadica	—"—	Сонни ташқарига бурайди
M. gemellus inferior	tuber ischiadica	—"—	
Ml quadratus femoris	—"—	crista intertrochanterica	Сонни ташқарига бурайди
M. obturatorius externus	Membrana obturatoria	Fossa trachanterica femoris	Сонни ташқарига бурайди
M. quadriceps femoris	spina iliaca anterior superior, labium mediale lineae aspera, сон суягининг олд латерал юзаси	palella, tuberositas tibiae	Тизза бўғимини ёзади, сон бўғимини букади
M. sartorius	spina iliaca anterior superior	tuberositas tibiae	Тизза бўғимини букади, сонни ичкарига бурайди

Мускулнинг номи ва қисмлари	Бошланиш жойи	Бирикиш жойи	Функцияси
1	2	3	4
M. pectineus	pecten ossis pubis	labium mediale lineae aspera	Сонларни бир-бирига яқинлаштиради
M. adductor longus	Қов суягининг устки бутоғи	— " —	Сонларни бир-бирига яқинлаштиради
M. adductor magnus	Қов ва ўтирғич суякларининг остки бутоқлари	— " —	Сонларни бир-бирига яқинлаштиради
M. adductor brevis	Қов суягининг остки бутоғи	Linea aspera нинг медиал лаби	Сонларни бир-бирига яқинлаштиради
M. gracilis	Қов суягининг остки бутоғи	tuberositas tibiae	Сонларни бир-бирига яқинлаштиради
M. biceps femoris узун боши, калта боши	tuberischiadicum linea aspera	Қичиқ болдир суягининг бошчаси	Сонни ёзади, болдирни букади
m. semitendinosus m. semimembranosus	tuber ischiadicum	tuberositas tibia condylus medialis tibia	Сонни ёзади, болдирни букади
M. popliteus	epicondylus lateralis femoris	Катта болдир суягининг юқори учи	Болдирни букади
M. extensor digitorum longus	— " —	II—V бармоқларнинг дорсал юзаси	Оёқ панжасини ёзади
M. tibialis anterior	— " —	os cuneforme os metatarse I	— " —
M. extensor hallucis longus	Қичиқ болдир суяги, суяклараро парда	Бош бармоқнинг II фалангаси	Бош бармоқни ёзади

M. gastrocnemius	epicondylus medialis, epicondylus lateralis femoris	Товон суягининг дўмбоги	Оёқ панжасини ва болдирни букади
M. plantaris	condylus lateralis femoris	Товон суягининг дўмбоги	Тизза бўгимини букади, бўгим капсуласини тортади
M. flexor digitorum longus	Катта болдир суягининг орқа юзаси	II—V бармоқларининг тирноқ фалангалари	Оёқ панжасини букади
M. tibialis posterior	membrana interossea	II—IV оёқ кафт суяклари, қайиқсимон ва понасимон суяклар	Оёқ панжасини букади
M. flexor hallucis longus		Бош бармоқнинг иккинчи фалангаси	Бош бармоқни букади
M. peroneus longus	capitulum fibulae	I понасимон, I оёқ кафт суякларининг кафт юзаси	Оёқ панжасининг латерал четини юқорига кўтаради
M. peroneus brevis	Кичик болдир суяги	V оёқ кафт суяги	Оёқ панжасининг латерал четини юқорига кўтаради
M. extensor digitorum brevis	Товон суягининг олд ва латерал юзаси	II—IV бармоқларининг юзаси	II—IV бармоқларни ёзади

Мускулнинг номи ва қисмлари	Бошланиш жойи	Бирикиш жойи	Функцияси
1	2	3	4
M. extensor hallucis brevis	Товон суягининг олд юқори юзаси	Бош бармоқ I фалангасининг тўби	Бош бармоқни ёзади
M. abductor hallucis	Товон суягининг медиал ўсиғи	Бош бармоқ I фалангасининг асоси	Бош бармоқни бошқа бармоқлардан узоқлаштиради
M. flexor hallucis	I понасимон суякнинг остки юзаси	I оёқ кафт суяги ва I бармоқ асосий фалангаси	Бош бармоқни букади
m. adductor hallucis	Кубсимон суяк, II—IV кафт суяклари асоси, II—V кафт бармоқ бўғими, бўғим капсуласи	Бош бармоқнинг асосий фалангаси	Бош бармоқни бошқа бармоқларга яқинлаштиради
M. adductor digiti minimi	Товон суягининг остки юзаси	Жимжилоқнинг I фалангаси	Жимжилоқни бошқа бармоқлардан узоқлаштиради
M. flexor digiti minimi brevis	V оёқ кафт суяги асоси	Жимжилоқнинг I фалангаси	Жимжилоқни букади
M. opponens digiti minimi	lig plantare longum	os metatarsi V	Жимжилоқни бошқа бармоқларга қарши қўяди
M. quadratus plantae	Товон суяги	m. flexor digitorum longus пайи	Оёқ бармоқларини букади
M. lumbricales pedis	Панжаларни букувчи узун мускул пайи	II—V бармоқларининг I фалангалари	

чизиқ бўйича чиқиб-тушиш амплитудаси юриб кетаётган кишиникига қараганда паст (яъни кам) бўлади. Шунинг учун ҳам тез югуриб кетаётган одамнинг гавдаси ер бағирлаб бир текисда учиб кетаётганга ўхшайди. Югурганда ҳам юришда қисқарган мускуллар деярли ўша ишларни бажаради, аммо югурганда мускуллар тез ва қаттиқ қисқариб, катта куч сарф қилади.

Югуриб кетаётган кишининг оёқ мускулларидан бошқа мускулларининг ҳаракати ҳам яхши сезилиб туради. Югураётган кишида қўл ҳаракати тезлашиши билан бир қаторда энса мускуллари ҳам қаттиқ қисқараётганини ушлаб билиш мумкин. Бу мускул бошни вертикал ҳолда тутиб туриш учун (одам олдинни кўриб туриши учун) қисқаради.

* * *

Мускуллар билан танишиш шуни кўрсатадики, ҳар бир мускул бирор ердан бошланиб, иккинчи ерга бирикар экан ва қисқарганда бошланиш ҳамда бирикиш ерларини бир-бирига яқинлаштирар экан. Қуйида ёдда сақлашни осонлаштириш учун мускулларнинг бошланиш ва бирикиш жойларини ҳамда функцияларини кўрсатувчи жадвални келтирдик.

Тўртинчи бўлим

ИЧКИ АЪЗОЛАР

УМУМИЙ МАЪЛУМОТЛАР

Ички аъзолар, яъни кўкрак, қорин ва чаноқ бўшлиқларига жойлашган аъзолар ҳақидаги илм Splanchnologia деб аталади; Splanchna ёки Viscera сўзи ички аъзолар деган маънони билдиради.

Ички аъзолар бажарадиган ишига қараб алоҳида системаларга ажратилади. Ҳазм қилиш, нафас олиш, сийдик ажратиш ва таносил аъзолари шулар жумласидандир.

Организм тўқималари ва ҳужайраларида кечадиган ҳаёт узлуксиз равишда давом этадиган модда алмашинуви натижасидир. Эволюцион тараққиётнинг юқори табақаларидаги ҳайвонларда модда алмашинуви бирмунча мураккаблаша боради, шу билан бирга ички аъзоларнинг тузилиши ва ишда ҳам ўзгариш (такомиллашиш) лар юз беради.

Организмга тушган овқатнинг ўтиш йуллари, ишланиши ва ҳазм бўлиши билан қисқача танишиб чиқайлик (106-расм).

Овқат оғиз бўшлиғига лаблар, тишлар ва тил воситасида қабул қилинади, тишлар ёрдамида чайналиб, майдаланади, айни вақтда оғиз бўшлиғига пайлари очиладиган уч жуфт сўлак безлари ишлаб чиқарган суюқлик — сўлак (экскретлар) таъсирида қисман парчаланади, сўнгра ҳалқум тешиги — isthmus faucium орқали ҳалқумга ва ундан қизилўнгач орқали меъдага тушади. Овқат меъдада маълум даражада майдаланиб,

эзилиб, парчалангач, ўн икки бармоқ ичакка, ундан оч ва ёнбош ичакка ўтади.

Ўн икки бармоқ ичакда жигар ва меъда ости безининг (бу безларнинг йўллари ўн икки бармоқ ичакка очилади) экскретлар таъсирида овқат таркибидаги оқсиллар, углеводлар (карбонсувлар) ва ёғлар, витаминлар ва минерал тузлар парчаланади. Бу моддалар ингичка ичакдаги қон томирларга (қисман лимфа томирларига) сўрилади. Овқатдаги парчаланмай қолган, яъни ҳазм бўлмаган моддалар йўғон ичакка ўтади (йўғон ичакда ҳам овқат парчаланади ва сўрилади).

Йўғон ичакда парчаланмай қолган озиқ моддалар таркибидаги сув қонга сўрилади, қолганлари эса чиқинди (ахлат) сифатида тўғри ичакдан орқа тешик орқали ташқарига чиқиб кетади.

Ҳаво (нафас) йўли бурун бўшлиғидан ҳалқумнинг оғиз бўшлиғи қаршисидаги қисмига ўтади, ҳалқум билан нафас йўли орқали бемалол нафас олинади. Нафас йўлининг умумий бўшлиқдан сўнги қисмлари ҳиқилдоқ, кекирдак ва бронхлар деб аталадиган алоҳида тузилмалардан иборат бўлиб, ўпка пуфакчалари билан тугайди. Демак, ҳаво юқорида санаб ўтилган йўллардан бирин-кетин ўтади.

Нафас аъзолари организмда газ алмашинуви жараёнини амалга оширади, яъни барча ҳужайраларга қон орқали кислород етказиб бериш ва ҳужайралардан карбонат ангидридни олиб кетиш вазифасини бажаради. Сийдик ва таносил аъзолари гарчи функционал жиҳатдан иккита алоҳида системадан иборат бўлса-да, бироқ анатомик ҳолати ва ривожланиши жиҳатидан ягона битта системага бирлашгандир.

Сийдик ажратиш аъзоларининг пастки (дистал) қисми жинсий аъзоларга туташиб, умумий йўлни ҳосил қилади.

Қорин бўшлиғида жойлашган талоқ (lien) топографик нуқтаи назардан ички аъзолар гуруҳига киритилса-да, бажарадиган вазифаси жиҳатидан иммун (ҳимоя) аъзолари системасига киради.

Ички аъзоларга кўкрак бўшлиғида жойлашган юрак ҳам киради, лекин юрак алоҳида бир катта системанинг, яъни қон айланиш системасининг маркази ҳисобланади, шу муносабат билан у алоҳида ўрганилади («Қон айланиш системаси бўлими»га қаранг).

ҲАЗМ АЪЗОЛАРИНИНГ ТУЗИЛИШИ

Ҳазм аъзолари ўз вазифаси (хизмати) га муносиб равишда тузилган. Ҳазм аъзолари эволюцион тараққиётнинг қуйи поғонасидаги оддий ҳайвонларда алоҳида битта найча (ичак найи) ҳолатида мавжуд бўлса, эволюцион тараққиётнинг юқори босқичида мураккаб ўзгаришларга учрайди. Масалан, чувалчангларда ичак найи уч қисмдан (олд, ўрта ва орқа қисмлардан) иборат бўлса, умуртқали ҳайвонларда бошнинг танадан алоҳида ажралиб чиқиши натижасида ичак найчасида алоҳида бўлаклар: олд, ўрта, орқа ичаклар ҳосил бўлади. Олд ичакнинг бошлангич қисмидан яна алоҳида ичак (бош ичак) ҳам ажралади.

Меъда-ичак системасига кирувчи аъзолар асосан ички — эпителиал қаватдан, ўрта — мускул ва ташқи сероз қаватлардан иборатдир. Аммо бу қаватлар ва уларда жойлашган без тўқималари, лимфа тугунлари,

қон томирлар ҳамда нерв тугунлари умумий ичак найининг турли қисмларида турлича тузилишга эга.

Ичак найининг ички қаватини ташкил қилувчи эпителийда организм учун зарур моддалар қонга сўрилади, ундан ташқаридаги мускул қавати ритмик равишда қисқариб, озиқ моддаларнинг ичак ичида сўрилишига ёрдам беради.

Бириктирувчи тўқимадан тузилган ташқи қават сиртдан ўраб (қоплаб) туради ва аъзоларнинг маълум шаклда бўлишига, уларга қон томирлар ва нервларнинг ўтишига, шунингдек, ҳазм аъзолари алоҳида қисмларининг бир-бирига боғланишига имкон беради.

Энди ҳазм аъзоларининг деворларидаги ҳар қайси қаватнинг тузилиши билан танишиб чиқайлик.

Шиллиқ парда. Ҳазм аъзоларининг барча қисмлари (оғиз бўшлиғи, ҳалқум, қизилўнгач, меъда ва ичаклар) ички томондан шиллиқ парда (tunika mucosa) билан қопланган (107-расм).

Организмга тушган (истеъмол қилинган) овқат таркибидаги ҳаёт учун зарур моддалар ана шу шиллиқ қаватдаги майда қон томирлар (капиллярлар) воситасида қонга сўрилади. Бунинг учун озиқ моддалар дастлаб шиллиқ қаватдаги безлар ишлаб чиқарган суюқликлар таъсирида химиявий ўзгаришларга учрайди.

Озиқ моддаларнинг қонга сўрилиш жараёни маълум қонуниятга бўйсунади, яъни қонга сўрилиш ярим ўтказгич орқали бир ёқлама диффуз йўл билан боради.

Шиллиқ қават устини қоплаб турадиган эпителиал қават ҳазм аъзоларининг ҳамма жойида бир хил тузилишга эга эмас. Масалан, у оғиз бўшлиғида кўп қаторли қоплагич билан қопланган, меъдада без эпителийси билан қопланган. Бириктирувчи тўқима толалари эпителий қаватининг асосини ташкил қилади ва таркибида қон томирлар ҳамда нерв тугунлари бўлади.

Меъда ва ичаклар деворининг иккинчи қаватини шиллиқ ости пардаси (tela submucosa, жуда юпқа парда) ташкил қилади. Бириктирувчи тўқимадан тузилган бу нозик пардада қон томирлар, нервлар, без моддалари, лимфа моддалари бўлади. Шиллиқ қават ҳазм аъзоларининг оғиз бўшлиғи ва ҳалқумдан бошқа қисмида жойлашиши, шакли ва баландлиги турлича бўлган бурмалар ҳосил қилади. Бу бурмаларни ҳосил қилишда tela submucosa маълум даражада роль ўйнайди. У бир томондан шиллиқ қават билан, иккинчи томондан мускул қават билан туташган. Бинобарин, мускуллар қисқарган ҳолатда тургани ва шиллиқ қаватнинг ҳажми мускул қаватга нисбатан катта бўлгани туфайли у баланд-паст бурмалар ҳосил қилади.

МУСКУЛ ҚАВАТ

Мускул қават (tunica muscularis) ҳазм аъзолари деворларидаги (шиллиқ ва шиллиқ ости қаватлардан кейинги) учинчи қават ҳисобланади. Бу қават ҳазм аъзоларининг юқори ва пастки қисмида (оғиз бўшлиғи, ҳалқум, қизилўнгачнинг юқори бўлаги ва орқа чиқарув

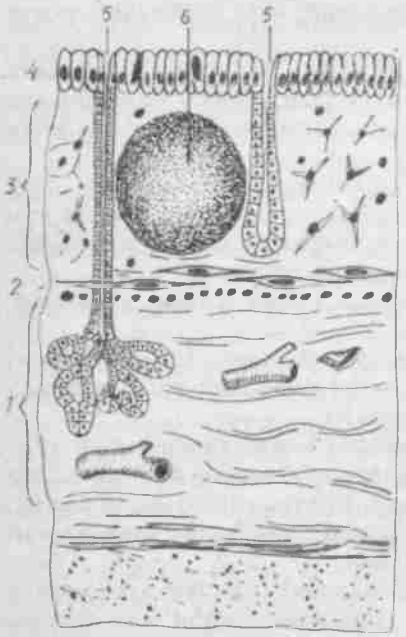

107-расм. Шиллиқ парданинг тузилиши.
1 — tela submucosa; 2 — lamina muscularis mucosae; 3 — lamina propria mucosae; 4 — epithelium; 5 — glandulae; 6 — nodulus (folliculus) lymphaticus solitarius.

тешиги) кўндаланг-тарғил мускул толаларидан, қолган қисмларида эса силлиқ мускул толаларидан тузилган.

Силлиқ мускуллар одатда икки қават (айланма ва узунасига кетган), яъни устма-уст қатор жойлашади, меъдада учинчи (қийшиқ) қават ҳам мавжуд.

СЕРОЗ ПАРДА

Сероз парда (tunica serosa) энг ташқи силлиқ, бириктирувчи тўқимадан тузилган қават ҳисобланади, у бириктирувчи нозик тўқимадан тузилган қават бўлиб, бириктирувчи нозик тўқимадан иборат парда (tela subserosa) воситасида остидаги мускул қават билан боғланиб туради.

Сероз парда қорин пардасининг ички варағи бўлиб, қорин бўшлиғидаги аъзоларни ўраб туради. Ҳазм каналининг сероз парда билан қопланмаган қисмлари, масалан, оғиз бўшлиғи, ҳалқум, қизилўнгачнинг бўйин ва кўкрак қисми ҳамда тўғри ичакнинг пастки қисми толали қўшувчи тўқимадан ташкил топган юпқа парда билан қопланган бўлиб, tunica adventitia деб аталади.

Энди меъда-ичак системаси шиллиқ қаватининг деворида жойлашган кўп сонли безлар ва лимфоид тузилмалар ҳақида сўз юритамиз.

Умуман безлар (glandulae) эпителий ҳужайраларидан тузилган бўлиб, организмнинг деярли ҳамма қисмида бўлади (108-расм).

Безларнинг фақат тузилиши эмас, балки катта-кичиклиги ҳамда ишлаб чиқарадиган секретлари ҳам таркибига кўра ҳар хил бўлади.

Организмдаги барча безлар ажратадиган секретига ва уларни қай тартибда ишлаб чиқаришига қараб уч туркумга бўлинади:

1. Ташқи секрет безлари — оғиз бўшлиғидаги, меъда-ичак деворидаги безлар, тер ҳамда ёғ безлари — ўз маҳсулотларини (экскрет) махсус найчалар орқали тананинг маълум бир соҳасига чиқаради ёки қуяди.

2. Ички секрет (инкретор) безлари — ўз гормонларини (инкрет) тўппа-тўғри қон томирларга, демак қонга қуяди (буйрак усти бези, қалқонсимон без, мия ортиғи ва ҳоказо).

3. Аралаш безлар (меъда ости бези ва жинсий безлар) — икки хил секрет ишлаб чиқаради, баъзилари найчалар орқали организмнинг маълум бир соҳасига, бошқалари эса қонга қуяди.

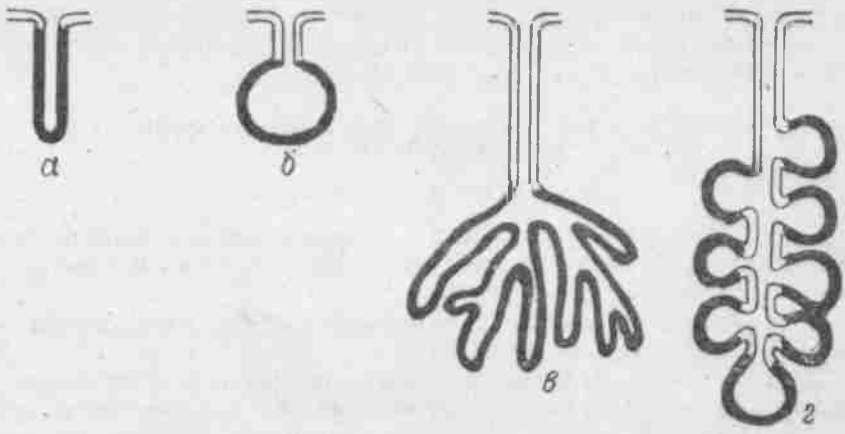

108-расм. Безларнинг тузилиш схемаси.
а — оддий найсимон без; б — оддий альвеоляр без; в — тармокланган найсимон без; г — тармокланган альвеоляр без.

Безларнинг микроскопик тузилишига келганда, улар аввало эпителиал ҳужайралардан иборат бўлиб, таркибида қўшувчи тўқима, нерв тугунлари ва қон томирлар ҳам бўлади.

Бир хил ҳужайрали безлар (шиллиқ безлар) одатда меъда-ичак йўли деворида жойлашади. Безлар тананинг маълум соҳаларида эпителий ҳужайраларининг зўр бериб ўсиши натижасида кичкина қопча шаклида ҳосил бўлади. Бу эпителиал тугунчалар ўз секретини махсус найчалар (tubuli) орқали ажратади. Баъзан бу найчалар ривожланишдан тўхтайди ва йўқ бўлиб кетади. Натижада без инкретор хусусиятга эга бўлиб қолади, яъни без секрети қонга ажралади.

Безларнинг эволюцион тараққиётида без эпителийлари дарахтнинг шох отишига ўхшаб устма-уст ривожлана бошлайди, натижада уларни қўшиб турувчи марказий найча (tubuli) ва қопча (альвеола) пайдо бўлади.

Ташқи секрет безлари икки хил — содда ва мураккаб тузилишга эга бўлади.

Содда тузилган безлар одатда без альвеолалари ва секрет ажратувчи найчалардан иборат бўлади. Альвеолалар найчаларнинг бевосита давоми бўлиши ҳам мумкин. Баъзан улар алоҳида коптоксимон тугунчалар ҳолатида бўлиб, ундан найча очилади, баъзан эса бир группа безлар альвеолаларининг калта найчалари қўшилиб, битта катта найчани ҳосил қилади ва шу найча орқали ўз секретини ажратади.

Мураккаб тузилган безлар алоҳида бўлаклар (lobuli) дан иборат бўлиб, бу бўлаклар ўз альвеолалари ва махсус найчалари орқали бир-бирига қўшилади, алоҳида бўлакларни эса қўшувчи тўқима қавати ажратиб туради. Бу бўлакчаларнинг ҳар бирида алоҳида найча бўлиб, бу найча ўз навбатида бош найчага очилади. Мураккаб безларга: меъда ости бези ва қулоқ олди безлари киради. Ҳазм аъзолари шиллиқ қавати орасида турли функцияларга эга бўлган безлардан ташқари, асосида ретикуляр тўқима бўлган лимфоид тўқима тугунлари ҳам учрайди.

Ичак деворида бундай тугунчалар кўпроқ шиллиқ ости қаватида бўлади ва якка-якка ҳолда (folliculi lympha tici solitarii) ёки группа ҳолида (folliculi lymphatici aggregati) жойлашади.

БИРЛАМЧИ ИЧАК НАЙИНИНГ БОШЛАНҒИЧ ҚИСМИДАН РИВОЖЛАНУВЧИ АЪЗОЛАР

ОҒИЗ БЎШЛИҒИ

Оғиз бўшлиғи — cavitas oris ҳазм аъзолари системасининг бошланғич қисми бўлиб, овқат дастлаб шу жойда қабул қилиб олинади ва меъдага ўтказиш учун тайёрланади.

Оғиз бўшлиғи икки қисмга бўлинади: а) оғизнинг кириш қисми ёки даҳлизи, б) хусусий оғиз бўшлиғи.

Оғизнинг кириш қисми ёки даҳлизи — vestibulum oris олд томондан юқори ва пастки лаблар билан, ташқи ён томондан лунжлар билан, орқа ва ички (медиал) томондан юқори ва пастки жағ тишлари, милклар билан чегараланади.

Устки ва пастки лаблар ўртасидаги ёриқ — rima oris оғизга кириш тешиги деб айтилади (109- расм).

Устки лаб — labium superius ва пастки лаб — labium inferius юз терисининг бирмунча баланд қисмидир. Ҳар иккала лабнинг икки томондан бир-бирига ўтган жойлари лаблар бирикмаси — comissura labiorum дейилади.

Оғизга кириш тешигининг икки томондаги бурчаклари — angulus oris деб аталади.

Устки ва пастки лабларда оғиз атрофини айланиб ўраган мимика (имо-ишора) мускуллари ҳамда бошқа мускуллар бўлгани туфайли у юзнинг энг серҳаракат қисми ҳисобланади. Юз (бет) териси устки ва пастки лабларга давом этиб, лаб мускулларини қоплайди. Лаблар терисида, айниқса эркакларда жун (мўй) ўсади. Ички (оғиз) томонидан эса лунжларнинг шиллиқ қаватлари лабларгача давом этади ва лабнинг шиллиқ қавати деб аталади. Кўп қаватли ясси эпителий билан қопланган бу шиллиқ қаватда жуда кўп майда шиллиқ безлар бор. Уларни тил билан сийпалаб билса ҳам бўлади. Оғиз бурчаклари соҳасида бу безлар жуда кам бўлади ёки бутунлай бўлмайди. Лабларнинг тери қисми билан шиллиқ қавати орасидаги соҳа оралиқ қисми деб аталади, у юпқа мугуз қават билан қопланган. Шунинг учун ҳам унинг остидаги мускуллар лабга қизғиш ранг бериб туради.

Кўринишдан бу оралиқ қисм шиллиқ қаватнинг бевосита давомига ўхшаса-да, бироқ тузилиши жиҳатидан фарқ қилади. Лабларнинг бу қисмида шиллиқ безлар бўлмайди, унда фақат ёғ безлари жойлашган.

Шундай қилиб, лаблар уч қисмдан — тери қисми — pars cutanea; шиллиқ қисми — pars mucosa ва оралиқ қисми — pars intermedia дан иборат.

Лабларнинг шиллиқ қавати тишларни ўраган милкларгача давом этиб, марказий қисмида лаб юганчалари — frenulum labii superioris ва frenulum labii inferioris деб аталадиган бурмалар ҳосил қилади. Юқори лаб юганчаси бирмунча яхши ривожланган.

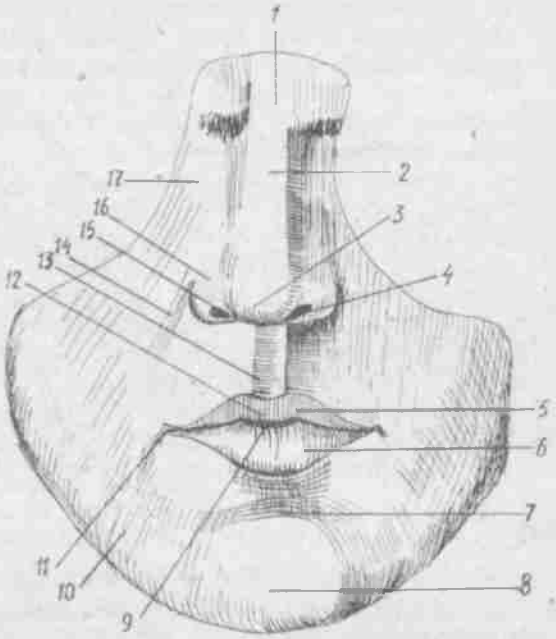

1 0 9 -р а с м . Юзнинг олд томондан кўриниши.

1 — radix nasi; 2 — dorsum nasi; 3 — apex nasi; 4 — nares; 5 — labium superius; 6 — labium inferius; 7 — sulcus mentolabialis; 8 — mentum; 9 — rima oris; 10 — bucca; 11 — angulus oris; 12 — tuberculum labii superioris; 13 — philtrum; 14 — sulcus naso — labialis; 15 — margo nasi; 16 — ala nasi; 17 — basis nasi.

Юқори лаб терисининг марказида юқоридан пастга томон тикка йўналган кенг эгат бўлиб, у philtrum деб аталади. Бу эгат мимика мускулларининг иши ва ривожланишига қараб, чуқур ва юза бўлиши мумкин.

Ўғил болалар балоғатга етган даврдан бошлаб устки лабларнинг терисида мўйлов — mustax, пастки лаблар терисида, энгакда ва қисман бўйин терисида соқол — pappus s.barba ўса бошлайди. Ўрта қисмда сал кўтарилган дўмбоқча — tuberculum labii superioris, бурунниг тоғай қанотларидан оғиз бурчаклари томонга, пастга қараб йўналган жуфт эгат — sulcus nasolabialis, пастки лаб билан энгак ўртасида кўндаланг эгат — sulcus mentolabialis тафовут қилинади.

Лунж — buccae оғиз бўшлиғига кириш қисмини ички томондан чегаралаб туради ва лабларнинг бевосита давоми ҳисобланади. Лунжнинг шиллиқ қаватида жойлашган майда безлар — glandulae buccales лабдаги шундай безлардан бирмунча кичик бўлади (110- расм).

Лунжнинг чуқур қатламларида ёғ қаватлари бўлиб, у ёш болаларда яхши ривожланган бўлади.

Хусусий оғиз бўшлиғи — cavitas oris propria оғиз берк (ёпиқ) турган ҳолатда икки ён ва олд томондан тишлар билан чегараланиб

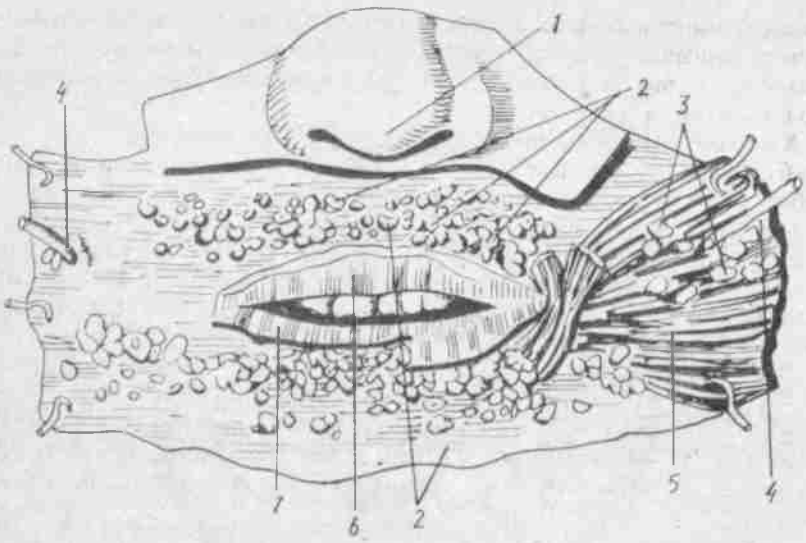

110-расм. Лаб ва лунж безлари.

1 — apex nasi; 2 — glandulae labiales; 3 — glandulae buccales; 4 — ductus parotideus (stenoni); 5 — m. buccinator; 6 — labium superius; 7 — labium inferius

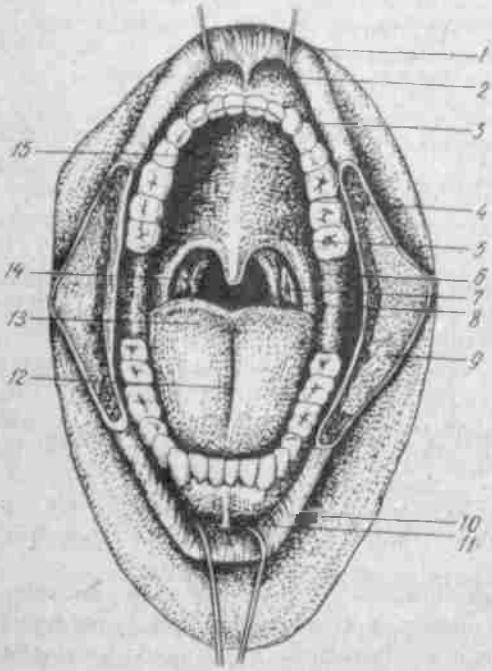

111-расм. Оғиз бўшлиғи ва томоқ.

1 — labium superius; 2 — frenulum labii superioris; 3 — arcus dentalis superior; 4 — palatum durum; 5 — palatum molle; 6 — arcus glossopalatinus; 7 — arcus pharyngopalatinus; 8 — tonsilla palatina; 9 — bucca; 10 — labium inferius; 11 — frenulum labii inferioris; 12 — sulcus medianus linguae; 13 — dorsum linguae; 14 — isthmus faucium; 15 — plicae palatinae transversae.

туради. Унинг юқори деворини қаттиқ танглай — palatum durum ва юмшоқ танглай — palatum molle ҳосил қилади. Ана шу қаттиқ ва юмшоқ танглайлар воситасида оғиз бўшлиғи бурун бўшлиғидан ажралиб туради (111- расм).

Хусусий оғиз бўшлиғи янги туғилган чақалоқларда тил билан тўлиб туради, бунга пастки жағ бутоқларининг калталиги, танглай гумбазининг кенглиги ҳамда тишлар бўлмаслиги сабаб бўлади.

Оғиз бўшлиғининг пастки томонини асосан жағ тил ости мускули — musculus mylohyoideus ва бошқа мускуллар тўлдириб, беркитиб туради. Оғиз тўсиғи (ёки диафрагмаси) — musculus mylohyoideus яна diaphragma oris деб ҳам аталади. Оғиз бўшлиғи орқа томондан бевосита бурун-ҳалқум бўшлиғига давом этади.

Оғиз бўшлиғининг шиллиқ қаватида майда шиллиқ безлар жуда кўп. Бу қават оғиз бўшлиғидан бевосита тилнинг пастки юзасига ўтиш жойида (марказда) битта юганча (frenulum linguae) ҳосил қилади. Шу юзанинг икки ён томонида оддий кўзга ҳам кўринадиган сўрғичлар (caruncula sublingualis) ҳамда сўлак сўрғичлари (caruncula salivalis) очилади.

ОҒИЗ БЎШЛИҒИНИНГ ЁШГА ҚАРАБ ЎЗГАРИШИ

Оғиз бўшлиғи янги туғилган болаларда калта ва кенг бўлиб, кўз косасига яқин жойлашган. Юқори лаб нисбатан қалин, пастки деб олдинга бироз чиқиб туради. Лаблар шиллиқ қаватида бўртмалар бўлиб, улар кўкрак бези сўрғичини эмиш вақтида ушлаб туришга ёрдам беради. Лабларнинг мускул қавати яхши тараққий этган бўлиб, булар ҳам эмишни осонлаштиради. Лунж мускулининг ташқи томонида яхши тараққий этган Биша ёғ тўплами жойлашган.

ТАНГЛАЙ — PALATUM

Танглайда икки қисм — қаттиқ ва юмшоқ танглай тафовут қилинади (112, 113- расмлар).

Қаттиқ танглай — palatum durum асосида суяклар, яъни устки жағ — maxilla нинг танглай ўсиғи — processus palatinus билан танглай суяги — os palatinum нинг кўндаланг пластинкаси (lamina hori — santalis) туради. У бурун ва оғиз бўшлиқлари томонида шиллиқ парда билан қопланган. **Юмшоқ танглай** асосини эса шиллиқ парда билан қопланган мускуллар ташкил этади.

Танглай шаклан гумбазга ўхшаш бўлиб, ботиқ томони оғиз бўшлиғига қараб туради. Қаттиқ танглай умуман танглайнинг учдан икки қисмини ташкил этади ва суяк танглай (palatum osseum) деб ҳам аталади. Юмшоқ танглай танглайнинг қолган қисмини ташкил қилади, одам нафас олганда пастга тушиб, яъни салқи ҳолатда бўлади, овқат ютганда эса юқорига кўтарилади. Танглайнинг ўртасидан узунасига ўтган чок (raphe palatini) уни ўнг ва чап қисмларга ажратиб туради.

Қаттиқ танглайни қоплаган шиллиқ парданинг олд қисмида параллел жойлашган бир нечта (олтитагача) бурмалар (plicae palatinae transversae) бор. Бу бурмалар эмизикли болаларда жуда яққол кўринади,

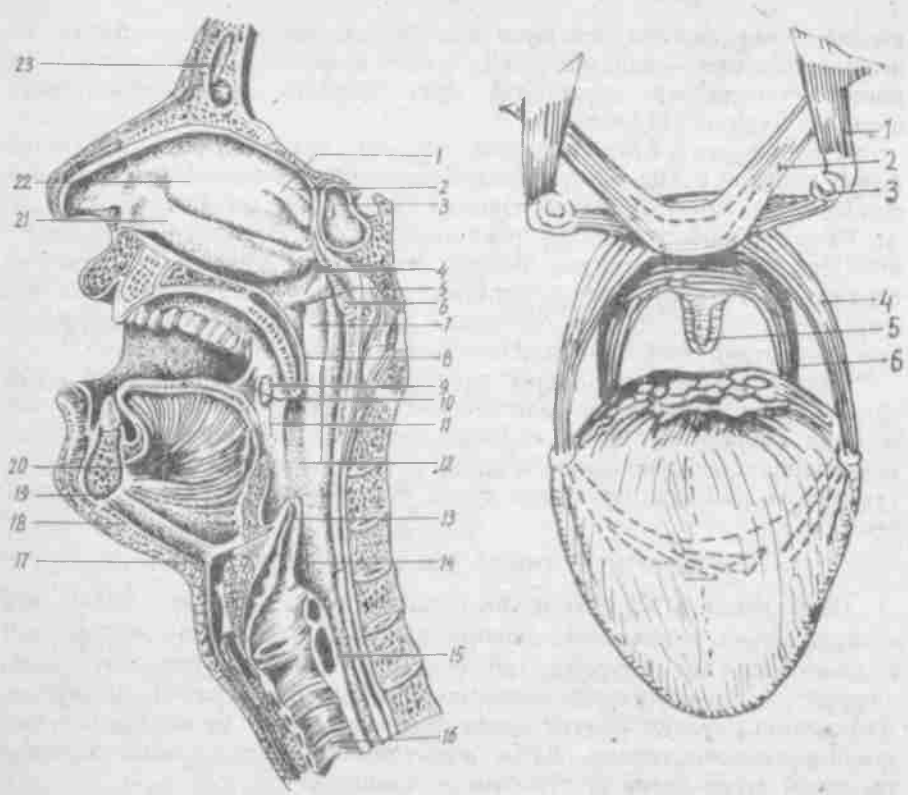

112-расм. Бурун, оғиз, халқум, хиқилдоқ ва трахея бўшлиқлари.

1 — concha nasalis superior; 2 — concha nasalis suprema; 3 — sinus sphenoidalis; 4 — plica salpingopalatina; 5 — ostium pharyngeum tubae; 6 — tonsilla pharyngea; 7 — torus tubarius; 8 — uvula; 9 — tonsilla palatina; 10 — arcus palatoglossus; 11 — arcus palatopharyngeus; 12 — pars oralis pharyngis; 13 — epiglottis; 14 — pars laryngea pharyngis; 15 — esophagus; 16 — trachea; 17 — corpus ossis hyoidei; 18 — m. mylohyoideus; 19 — m. geniohyoideus; 20 — m. genioglossus; 21 — concha nasalis inferior; 22 — concha nasalis media; 23 — sinus frontalis.

113-расм. Юмшоқ танглай мускуллари.

1 — m. tensor veli palatini; 2 — m. levator veli palatini; 3 — hamulus pterygoideus; 4 — m. palatoglossus; 5 — m. uvulae; 6 — m. palatopharyngeus

катта ёшдаги одамда эса унча яхши билинмайди. Баъзи ҳайвонларда (қўй, эчки, қорамол) бу бурмалар жуда яхши ривожланган бўлади.

Юмшоқ танглай — palatum molle мускуллардан иборат. Халқумга қараган орқа томони худди чодир сингари осилиб тургани туфайли унга танглай чодири (velum palatinum) деб ном берилган. Чодирнинг ўрта қисмида юмшоқ ўсиқча бўлиб, у тилча — uvula (лак-лук) деб аталади. Юмшоқ танглайнинг олд қисми кўндаланг ва кенг бўлиб, устини қоплаган шиллиқ қават бевосита қаттиқ танглайга давом этади.

Танглай чодири икки ён томонга ва юқоридан пастга қараб кенгайиб борувчи жуфт равоқларни ҳосил қилади. Бу равоқларнинг олдингиси тилнинг илдизига бориб туташади ва шу туфайли тил-танглай равоғи — arcus palatoglossus — деб, орқадагиси эса, халқум-

нинг ён деворлари билан қўшилгани туфайли танглай-ҳалқум равоғи — arcus palatopharyngeus деб аталади. Кетма-кет жойлашган бу икки равоқ орасида ҳар икки томонда (учбурчак шаклида) муртак бўшлиғи — sinus tonsillaris бўлади. Бу бўшлиқда танглай муртаги — tonsilla palatina жойлашган. Танглай муртаклари тузилишига кўра лимфоид аъзоларга киради («Лимфа системаси»га қаранг).

Одатда танглай муртаклари одамнинг ёшига ва тана тузилишига қараб ҳар хил катталикда ва кўпинча овалсимон бўлади. Нормал шароитда бу муртаклар жойлашган чуқуридан бўртиб чиқмаган ҳолатда бўлади, лекин болаларда бирмунча каттароқ бўлади. Катта ёшдаги кишиларда муртак бўшлиқни бутунлай тўлдирмайди, шу сабабли бўшлиқнинг юқори қисми бўш қолади, у fossa supratonsillaris деб аталади.

Юмшоқ танглай асосини қуйидаги бешта кўндаланг-тарғил мускул ҳосил қилади.

1. Ҳалқум-танглай мускули — m.palatopharyngeus ингичка толалардан иборат бўлиб, шу номдаги равоқни ҳосил қилади. Бу мускул бош асосидаги понасимон суякнинг қанотсимон ўсиғининг медиал пластинкасидаги илмоқ — hamulus pterygoideus дан юмшоқ танглайнинг нозик пайидан бошланиб, танглай-ҳалқум равоғи томон йўналади ва ундан пастга, ҳалқумга ўтиб, ҳалқумнинг ён деворига ва қалқонсимон тоғайнинг орқа деворига бирикади. Мускул қисқарганда танглай чодири пастга тортилади, ҳалқум эса юқорига кўтарилади. Унинг ички ҳажми кенгаяди.

2. Тил-танглай мускули — m.palatoglossus ҳам шу номдаги равоқнинг асосини ташкил қилиб, юпқа пластинка шаклида танглайнинг пастки юзасидан бошланади ва тилнинг орқа-ён юзасига боради, кейин тилнинг кўндаланг мускули — m.transversus linguae сифатида давом этади. Бу мускул қисқарганда танглай чодири пастга тортилади, танглай-тил равоғи тараиглашади. Ҳар икки томондаги равоқнинг бир вақтда қисқариши эса томоқ тешигини торайтиради.

3. Тилча мускули — m.uvulae — танглай мускуллари ичида энг кичкинаси бўлиб, танглай суягининг кўндаланг пластинкасидаги ўсиқ (spina nasalis) дан ва танглай пайидан бошланиб, орқа томонга йўналади. Бу мускул қисқарганда тилча кўтарилади ва қисқаради.

4. Танглай чодирини кўтарувчи мускул — m.levator veli palatini чакка суяк пирамида қисмининг пастки юзасидан, ҳалқум билан ўрта қулоқ ўртасидаги эшитув йўли (tuba auditiva) нинг тоғайли қисмидан бошланиб, олдинга, пастга, қисман ичкарига қараб йўналади ва юмшоқ танглайнинг юпқа пай қисмида тугайди. Мускулнинг вазифаси танглай чодирини кўтаришдир.

5. Танглай чодирини таранг қилувчи мускул — m.tensor veli palatini — понасимон суяк катта қанотлари (ala major) нинг орқа бурчагидан, қисман шу суякнинг бурчак қиррасидан, эшитув найининг парда қисмидан (латерал юзасидан) бошланиб, мускул толалари пастга қараб йўналади ва қанотсимон ўсиқ илмоғини айланиб ўтиб, юмшоқ танглайнинг юпқа пайига бирикиб кетади. Бу мускулнинг юмшоқ танглай чодирини таранг қилиши номидан ҳам кўриниб турибди.

Шундай қилиб, оғиз бўшлиғидан ҳалқумга ўтиш тешиги, яъни бўғиз ёки томоқ — isthmus faucium юқори томондан танглай чодири (velum palatinum), ён томонлардан танглай равоқлари (velum arcus palatoglossus et arcus palatopharyngeus), пастки томондан тилнинг орқа юзаси (dorsum linguae) ва тил илдизи (radix linguae) билан чегараланган.

ТАНГЛАЙНИНГ ТОМИР ВА НЕРВЛАРИ

Танглай a.facialis, a.maxillaris ва a.pharyngea ascendens — лар (ташқи уйқу артерия толаси) орқали қон билан таъминланади. Танглай венаси эса v.facialis га қуйилади.

Лимфаси l.nn.submandibulares ва l.nn.submentales га қуйилади. Иннервациясида бош мия нервлари (V, IX, X) ва симпатик нерв толалари иштирок этади.

Қаттиқ ва юмшоқ танглайнинг ёшга қараб ўзгариши. Янги туғилган болаларда танглай қаттиқ танглайга нисбатан катта ва кенг бўлади. Шиллиқ қавати нозик бурмалар ҳосил қилади. Юмшоқ танглай эса янги туғилган болаларда горизонтал ҳолатда ётади. Танглай чодири ҳалқумнинг орқа деворига тегмаганлиги туфайли бола эмаётганда бемалол нафас ола беради. Тил муртаги деярли тараққий этмаган, танглай муртагининг ўлчови (0,7 мм) кичкина, шунинг учун ҳам муртак чуқурчасини тўлдирмайди. Натижада муртак юқорисида муртак усти чуқурчаси пайдо бўлади. Танглай муртагининг олдинги паст қисми шиллиқ қаватдан ҳосил бўлган учбурчак шаклидаги бурма орқасида ётиб, бу қисми 3 ёшгача яхши кўринмайди. Муртакнинг тез ўсиши бир ёшгача ва 4—6 ёшгача бўлиб, 16 ёшларгача секин ўсиб, кейин муртак катталашмайди.

ТИШЛАР

Тишлар — dentes инсон ҳаётида муҳим роль ўйнайди. Улар овқатни механик майдалаб бериш (чайнаш) билан бирга, тишлаб узиб олиш, сўзларни тўғри талаффуз этишда ҳам иштирок этади. Шу билан бирга тишлар оғиз бўшлиғининг даҳлизи билан хусусий оғиз бўшлиғини бир-биридан ажратиб туради.

Тишлар эпителий ва мезенхимадан ривожланиб, шиллиқ парданинг суякланган сўрғичлари ҳисобланади.

Тишлар юқори ва пастки жағ қирғоқларидан ўсиб чиқади. Тишлар скелет суякларидан шу билан фарқ қиладики, улар жағларга бойламлар ёки мускуллар ёрдамида бирикмайди, балки ўз илдизи билан жағдаги тиш катакчалари (alveola dentalis) га худди мих каби кириб (gomphosis) туради.

Паст табақадаги ҳайвонлар ҳаёти давомида тишлар бир неча марта алмашиниб (эскиси тушиб, янгиси чиқиб) туриши маълум. Одамларда эса, бутун умр мобайнида тишлар фақат икки марта алмашинади. Болаларда 6—7 ёшга қадар сақланган сут тишлари (dentes decidui)

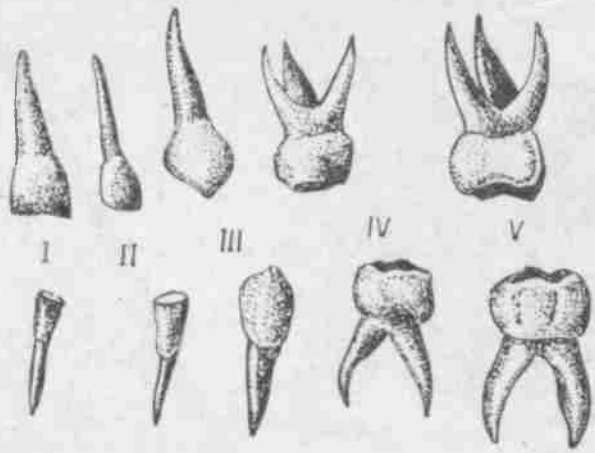

114-расм. Сут тишлар.
I — медиал курак тишлар; II — латерал курак тишлар; III — қозиқ тишлар; IV — биринчи катта озиқ тишлар; V — иккинчи катта озиқ тишлар.



115-расм. Сут тишларнинг чиқиш муддатлари.

тушиб кетиб, ўрнига доимий тишлар (dentes permonentes) чиқади (114- расм).

Сут тишлари нормал ўсаётган бола ҳаётининг биринчи йилида, яъни 6—7 ойлигидан бошлаб бирин-кетин чиқа бошлайди ва бола 2—2,5 ёшга тўлганда (баъзан ундан ҳам кечроқ) бутунлай чиқиб бўлади ва 20 донага етади (115, 116, 117- расмлар) ҳамда 6—7 ёшга қадар туради.

Доимий тишлар деярли бир умр туради. Баъзан кексаликда учинчи марта тиш чиқиши (dentitio tertia) ҳам мумкин. Бундай тишлар маълум бир формулада бўлмайди (116- расм).

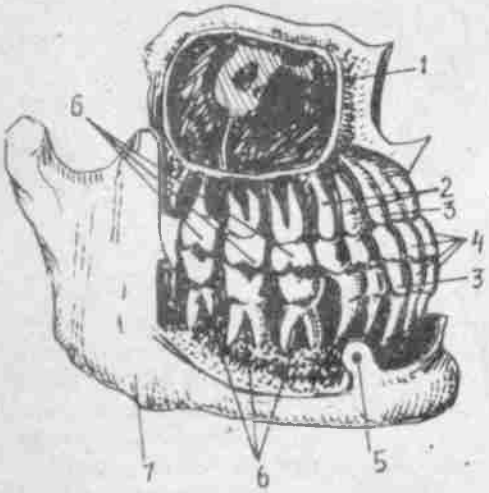

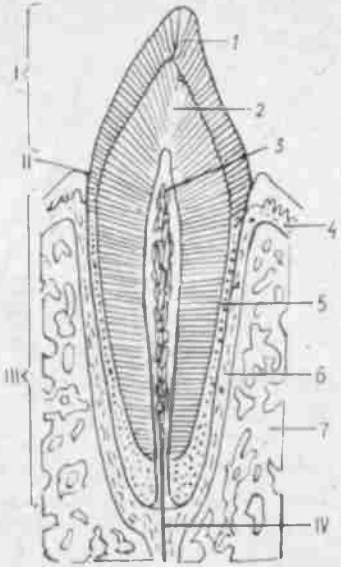

116-расм. Ўнг томондаги доимий тишлар (илдизлари билан).

1 — sinus maxillaris; 2 — dentes premolares; 3 — dentes canini; 4 — dentes incisivi; 5 — foramen mentale; 6 — dentes molares; 7 — mandibula.

117-расм. Тишнинг тузилиш схемаси.

I — corona dentis; II — cervix dentis; III — radix dentis; IV — canalis radicis dentis 1 — enamelum; 2 — dentinum; 3 — pulpa dentis; 4 — gingiva; 5 — cementum; 6 — periodontium; 7 — суяк.

Ҳар бир тиш уч қисмдан иборат: унинг оғиз бўшлиғига ўсиб чиққан, кўриниб турган қисми тиш тожи — corona dentis, жағ суягидаги катакка кириб турган қисми тиш илдизи — radix dentis ва бу икки қисми ўртасидаги бир оз торайган жойи тиш бўйинчаси — collum dentis деб аталади (117-расм).

Тишларнинг тож қисмлари аввало овқатни қабул қилиб (узиб, тишлаб) олиш, сўнгра механик равишда майдалаш вазифасини ўтайди. Тиш илдизлари жағдаги тиш катакларига тишни ўраб турувчи суяк пардаси — peridentinum воситасида мустаҳкам ўрнашиб туради. Тиш илдизининг чўққисидаги оддий кўз билан кўриш мумкин бўлган тешик (foramen apecis dentis) илдиз ичидаги канал — canalis radix dentis га олиб киради. Бу канал орқали тиш тожи ичидаги бўшлиқ — cavum dentis га қон томирлар ва нервлар киради. Тиш бўшлиғида жойлашган қон томирлар ва нервлар биргаликда тишнинг юмшоқ қисми — pulpa ни ҳосил қилади.

Тиш химиявий таркиби жиҳатидан суякка яқин, лекин жуда зич тузилган. Тишни ҳосил қилувчи тўқима dentin деб аталади. Унинг таркибидаги елим берувчи моддалар тишнинг мустаҳкам бўлишини таъминлайди. Бундан ташқари, оддий суякларда учрайдиган Говерс бўшлиқлари тишдаги дентинда учрамайди. Дентин мезенхимадан ҳосил бўлади. Дентиннинг тузилишидаги ҳусусият шундаки, уни ҳосил

қилишда қатнашган махсус ҳужайралар тиш пульпасидан ўсиқчалар шаклида дентин ичига туртиб киради. Дентинда оқсиллар билан бирга минерал тузлар ҳам учрайди. Тишнинг тож қисмини сиртдан ўраб турган модда — эмаль (enamelum) одам организмидаги энг мустаҳкам тўқима бўлиб, қаттиқлиги жиҳатидан кварцга яқин туради.

Эмал моддаси ўз ривожланишида эпителийдан ҳосил бўлган бўлсада, бироқ мезенхимадан ҳосил бўлган суяк ёки цементдан кўра мустаҳкамдир. Эмал тўқимасини микроскоп остида кўрсак S шаклидаги призмалардан иборат бўлиб, улар дентин моддасига перпендикуляр ҳолда кириб боради.

Эмал моддасининг асосий қисмини анорганик тузлар ҳосил қилади, органик қисми фақат 2—4 фоизни ташкил қилади. Эмал моддасининг ташқи юзаси тиш териси (cuticula dentes) деб аталувчи нозик парда билан қопланган бўлиб, одатда у тишнинг чайнов юзасида емирилиб кетади ва ён томонларда сақланиб қолади холос. Тишнинг бўйни ва илдиз қисмларини ўраб турувчи тўқима — цемент (cementum) нинг таркиби дентиндан ҳам, суякдан ҳам фарқ қилади. Тиш бўйни ва илдизининг юқори қисмини ўраб турган цемент ҳужайрасиз бўлиб, бирламчи цемент, илдизнинг пастки қисмини ўраб турувчи — қалинлашган ҳужайрали қисми эса иккиламчи цемент деб аталади. Тишнинг илдиз қисмини милк — gingiva ўраб туради. У суяк усти пардаси билан чамбарчас боғланган.

Сут эмизувчи ҳайвонларда, уларнинг яшаш шароитлари, овқатланиши, чайнаш ҳолатлари, овқат турларига қараб тишларнинг шакллари ҳар хил бўлади.

1. Олдинги кесувчи (курак) тишлар — dentes incisivi овқатни тишлаб, кесиб олиш учун хизмат қилади.

2. Қозиқ тишлар — ит тиши dentes canini овқатни узиб (йиртиб) олади. Бу тиш йиртқич ҳайвонларда яхши тараққий этган бўлади.

3. Кичик жағ (озиқ) тишлари — dentes praemolares ҳам чайнаш учун хизмат қилади, овқатни механик равишда майдалаш, яъни чайнаш вазифасини бажаради.

4. Катта жағ (озиқ) тишлари — dentes molares.

Тишнинг ташқи (тож) қисмида қуйидаги тўртта юза тафовут қилинади:

1) оғиз даҳлизига қараган юза — facies vestibularis (facialis);
2) тилга қараган юза — facies lingualis
3) тишларнинг ўзаро ёндошган юзаси — facies contactus;
4) чайнов юзаси — facies occlusalis;

Оғиз бўшлиғида жойлашган ҳамма тишларнинг тож ва илдиз қисмлари бир-биридан фарқ қилади. Курак тишлар (dentes incisivi) юқори ва пастки жағларнинг олд соҳасида тўрттадан жойлашган бўлиб, ўрта чизиққа нисбатан ички (медиал) ва ташқи (латерал) курак тишлар деб аталади. Бу тишларнинг шакли исканага ўхшаш бўлиб, оғизнинг кириш қисми (даҳлиз) га қараб турган юзалари (facies labialis) бир оз кўтарилган, тилга қараб турган орқа юзалари (facies lingualis) эса бир оз ботиқ бўлади. Тишнинг тож қисми

юқори кирғоғига томон юпқалаша боради ва кесувчи ўткир қирра билан тугайди. Курак тишларнинг илдизи оддий тузилган бўлиб, конусга ўхшайди. Юқори жағдаги курак тишларнинг (айниқса медиал томондагисининг) илдизи пастки жағдаги курак тишларникига нисбатан анча кенг.

Қозиқ тишлар — dentes canini юқори ва пастки жағларда иккитадан бўлиб, тож қисмлари шаклига кўра бигиз ёки конусга ўхшайди. Пастки жағдаги қозиқ тишлар ташқи (латерал) томондаги курак тишларга сал ўхшаб кетади. Уларнинг тилга қараган юзалари яссироқ, бўйин қисмида билинар-билинмас дўмбоқчаси — tuberculum coroni бўлади.

Кичик озиқ тишлар — dentes premolaris умуман 8 та бўлиб, юқори ва пастки жағдаги қозиқ тишларнинг орқасида иккитадан жойлашади. Уларнинг чайнов юзасида иккитадан кичик ўсиқлар бўлади. Лунж ва тил томонда жойлашган бу ўсиқлар (қабариқлар) чайнов жараёнини осонлаштиради. Бу ўсиқлар сагиттал эгат билан бир-биридан ажралиб туради. Пастки жағдаги озиқ тишлар одатда учи найзалашган бир илдизли бўлса, юқори жағдагиларининг илдизлари яссилашиб кенгайган, баъзан эса иккига ажралган бўлади.

Катта жағ тишлар ёки кўп дўмбоқли тишлар — dentes molares юқорида айтиб ўтилган тишларнинг орқа қаторида жойлашган бўлиб, жами 12 дона. Улар ҳар бир жағда олтитадан бўлиб, илдизларининг кўплиги, чайнов юзасининг кенглиги билан бошқа тишлардан ажралиб туради ҳамда чайнаш жараёнида асосий ролни ўйнайди. Катта жағ тишларнинг энг охиргиси (жами 4 та) бирмунча кечикиб чиқади ва ақл тишлари — dentes serotinus деб аталади. Ақл тишлари одатда одам 18—25 ёшларга етганда милкни ёриб чиқади. Баъзан бу тишлар бутунлай чиқмай қолиши ҳам мумкин.

Катта озиқ тишларнинг чайнов юзаларида иккитадан (тил ва лунж томонларда алоҳида) қабариқлар бўлади. Бу қабариқларни эгатлар ажратиб туради. Катта озиқ тишлар катта ва бақувват бўлгани туфайли уларнинг илдизлари ҳам кўп ва бир оз эгилган бўлади. Пастки жағдаги катта озиқ тишларнинг илдизи иккита, юқори жағдагиларининг илдизи эса учта бўлади. Ақл тишларнинг илдизлари ҳам пастки жағда иккита, юқори жағда учта бўлиб, кўпинча бу тишларнинг илдизлари бир-бирига қўшилиб кетади.

Сут тишлар доимий тишлардан фарқ қилади. Масалан, кесувчи (курак) тишлар доимий курак тишдан кичиклиги, калталиги, лекин кенглиги билан ва бир-бирига тегадиган чайнов юзасининг арра тиши каби кемтик бўлиши билан, қозиқ тиш (ит тиш) эса илдизининг учбурчак (доимийда эса конус) шаклида бўлиши билан фарқ қилади.

Сут тишлар ва доимий тишларнинг чиқиши. Нормал тараққий этаётган болада биринчи сут тишлар (dentes decidui) 6—8 ойликдан бошлаб чиқа бошлайди ва 2—2,5 ёшда бутунлай чиқиб бўлади. Сут тишлар 20 дона, яъни ҳар бир жағда 10 донадан бўлади. Улар қуйидаги тартибда (формуласи) жойлашади:

$$\frac{2012:2102}{2012:2102}$$

Бу формула (марказдан ташқарига томон саналганда) — иккита курак, битта қозиқ ва иккита катта озиқ тиш демакдир. Бундан ёш болаларда кичик озиқ тишлар бўлмаслиги аён бўлади. Сут тишлар умуман тишларга ўхшаш бўлса-да, улардан кичиклиги, нозиклиги ва у қадар мустаҳкам бўлмаслиги билан фарқ қилади. Бола тахминан 6 ёшга етганда (баъзан ундан ҳам олдин) сут тишлар доимий тишлар билан аста-секин алмашина бошлайди. Бу тишларнинг алмашинув даври 12—15 ёшга қадар давом этади ва шундан сўнг доимий тишлар деярли умрнинг охирига қадар сақланиб қолади.

Доимий тишларнинг жойлашиш тартиби (ифодаси) қуйидагичадир:

$$\frac{3212:2123}{3212:2123}$$

Бу формулада: иккита кесувчи тиш, битта қозиқ тиш, иккита кичик озиқ тиш ва учта катта озиқ тиш (ақл тишлар билан бирга) бўлади.

Сут тишларнинг ва доимий тишларнинг чиқиш муддати нормада қуйидагича:

Сут тишлар:

а) медиал курак тишлар — 6—8 ойда;
б) латерал курак тишлар — 7—9 ойда;
в) биринчи катта озиқ тишлар — 12—15 ойда;
г) қозиқ тишлар — 16—20 ойда;
д) иккинчи катта озиқ тишлар — 20—30 ойда.

Доимий тишлар:

а) биринчи катта озиқ тишлар — 6—7 ёшда;
б) медиал курак тишлар — 8 ёшда;
в) латерал курак тишлар — 9 ёшда;
г) биринчи кичик озиқ тишлар — 10 ёшда;
д) қозиқ тишлар — 11—13 ёшда;
е) иккинчи кичик озиқ тишлар — 11—15 ёшда;
ж) иккинчи катта озиқ тишлар — 13—16 ёшда;
з) учинчи катта озиқ (ақл) тишлар 18—25 ёшда чиқади.

Оғиз юмилганда юқори ва пастки жағдаги тишлар ўзаро қарама-қарши туради.

Оғиз юмилганда, юқори ва пастки жағдаги тишлар ўзаро яқинлашиб, уларнинг чайнов юзалари жипслашганда ҳар икки жағдаги кичик ва катта озиқ тишларнинг чайнов юзалари бир-бири билан зич беркилади. Бу ҳолатда юқори жағнинг курак тишлари пастки жағдаги курак тишларнинг олдига ўтади ва уларнинг 2/3 қисмини беркитади. Юқори жағнинг равоғи пастки жағ равоғига нисбатан кенгроқ бўлгани туфайли юқорида кўрсатилган нормал юмилиш ҳолати рўй беради. Бундан ташқари, юқори жағдаги олд тишлар қисман лаб томонга, пастдагилари эса қисман тил томонга қараб йўналади. Юқоридаги тишларнинг лунж томондаги дўмбоқчалари пастки тишларнинг шундай дўмбоқчаларига нисбатан бир оз ташқарига чиқиб туради. Шундай

қилиб, нормада юқори жағдаги тишлар билан пастки жағдаги тишларнинг юзаси бир-бирига тўла мос келмайди. Бу эса нормал чайнов жараёнига сабаб бўлади. Юқори жағдаги тишлар пастки жағдаги тишларга жипслашганда пастки жағдаги битта тиш юқори жағдаги икки тишга ва аксинча, юқори жағдаги ҳар бир тиш, пастки жағдаги икки тишга қарама-қарши туради. Демак, қарама-қарши турадиган тишларнинг бири асосий қарама-қарши, яъни антагонист тиш ҳисобланади. Ёнидаги камроқ қарама-қарши тургани эса қисман антагонист ҳисобланади. Касаллик туфайли бирорта тиш олиб ташланса ёки ўзи тушиб кетса унинг асосий антагонисти ва қисман антагонистининг иши ҳам бузилади.

Тиш зичлиги (жағ юмилишининг) қуйидаги турлари мавжуд:

1) юқори ва пастки қурак тишлар бир-бирига кесувчи қирралари билан тегиб туради. Бунга тўппа-тўғри юмилиш дейилади, уни нормал ҳолат деб бўлмайди;

2) тўла юмилмаслик, бу ҳолда юқори ва пастки жағлардаги тишлар бир-бирига тегмайди, оралари очиқ қолади;

3) қийшиқ ҳолатдаги юмилиш, бунда юқори жағдаги тишларнинг бир қисми пастки жағ тишлардан ташқарига, иккинчи қисми эса ичкарига силжиб жипслашади;

4) юқори жағ тишларнинг (айниқса қурак тишларнинг) ташқарига кўпроқ туртиб чиқиши, бу ҳолат юқори жағ равоғининг жуда ҳам ривожланиб кетиши натижасида юзага келади;

5) пастки жағдаги тишларнинг (айниқса қурак тишларнинг) ташқарига туртиб чиқиши. Бу ҳолат пастки жағ равоғининг ўртача ривожланиши натижасидир.

Тишлар баъзан аномалия ҳолатда ҳам ўсади. Аномалия ҳолати аввало тишларнинг ўрин алмашинуви сифатида учрайди. Масалан, қозиқ тишлар биринчи кичик озиқ тишлар билан ўрин алмашиниши мумкин. Тишлар одатдагича тўғри ўсмай, оғизнинг кириш қисми (даҳлизи)га ёки устки жағ бўшлиғи (sinus maxillaris) га томон ўсиб чиқиши ҳам мумкин. Тишларнинг сон жиҳатдан кам бўлиши ёки кўп бўлиши аномалиялари ҳам учрайди. Тишнинг тож қисмидаги дўмбоқларнинг сони ўзгариши, бир илдизли тишларнинг илдизлари иккига бўлиниши, катта озиқ тишларнинг илдизлари иккитадан бештагача етиши каби ҳодисалар ҳам тез-тез учраб туради. Баъзан медиал қурак тишлар нормадагидан анча катта, латерал қурак тишлар эса калта ва ўткир қиррали, ингичка бўлиши ҳам мумкин.

Баъзи ҳайвонларда тишнинг миқдори жинсга қараб фарқ қилиши мумкин, масалан, уруғочи отлар (байталлар) да қозиқ тишлар бўлмайди.

ТИШЛАРНИНГ ТОМИР ВА НЕРВЛАРИ

Юқори жағ тишлари — a.maxillaris дан қон олади, юқори олд жағ тишлари aa.alveolares superiores anterioris, дан, a.infra orbitalis дан, орқа томондаги юқори жағ тишлари эса aa.alveolares superiores posteriores дан қон олади. Пастки жағнинг ҳамма тишлари қонни a.alveolaris inferior дан олиб, ҳар қайси alveolar қон томирларидан тишларга rami

dentales милкларга rami gingvales лар чиқади. Бир хил номли веналар қонни юз венаси v.facialis га қуяди.

Лимфаси nodi lymphatici submandibulares, submentales ва cervicalis profundi ларга қуйилади.

Юқори жағ тишлари nn.alveolaris superiores дан пастки жағ тишлар эса n.alveolaris inferior дан иннервацияланади. Сут тишларининг чиқиши, юқорида айтилганидек, 6—8 ойдан, пастки жағнинг медиал кесувчи тишидан бошланади. Бу чиқиш бир неча босқич (давр)ни бошидан ўтказади. Аввало альвеолаларнинг олдинги девори сўрилиб кетади, ундан сўнг милкларнинг шиллиқ қисми, тиш қопламасининг тепаси атрофияга учрайди, сўнгра ўсиб чиқаётган тиш милкни ёриб оғиз бўшлиғига чиқади. Сўнг коронкани ёриб чиққан альвеоланинг юқори тешиги торая боради ва тишнинг бўйинини қаттиқ ушлаб кўпроқ чиқишига йўл қўймайди.

ТИЛ

Тил — lingua ҳазм аъзоларининг бошланиш қисмида, оғиз бўшлиғида жойлашган. Тил фақат ҳазм аъзоларигагина алоқадор бўлиб қолмай, талаффузда ҳам бевосита ва актив қатнашади. Тил мускуллардан тузилган аъзо бўлиб, одатда оғиз бўшлиғи (cavitas oris) ни тўлдириб туради.

Тилнинг қуйидаги алоҳида қисмлари тафовут қилинади: тилнинг олдинги торайган учи тил учи — apex linguae деб аталади, орқа қисми эса бирмунча кенгайиб ва қалинлашиб тил илдизи — radix linguae ни ҳосил қилади (118-расм). Бу икки қисм ўртаси тил танаси — corpus linguae деб аталади.

Тилнинг учи ва ён қирғоқлари тишларга, унинг сўрғичларга бой устки юзаси — facies superior қаттиқ ва юмшоқ танглайларга қараб туради. Устки юзада иккита алоҳида қисм: оғиз қисми — pars oralis ва ҳалқумга қараган қисми — pars pharyngea тафовут қилинади. Бу икки қисм ўртасидаги кўтарилган жойга тил орқаси — dorsum linguae дейилади.

Тилнинг пастки юзаси — facies inferior linguae фақат олд қисмдагина эркин, ҳаракатчан бўлиб, орқа қисми тил илдизига бевосита давом этади.

Тилнинг устки юзасидаги оғиз ва ҳалқум қисмлари чегарасининг ўртасида кўр тешик — foramen caecum жойлашган бўлиб, бу тешик эмбрионал ривожланиш давридаги ductus thyreoglossus (қалқонсимон без билан тил ўртасидаги най) нинг бир учи ҳисобланади. Кўр тешикдан тилнинг учига томон йўналган ва тил юзасини тенг қисмларга (ўнг ва чапга) ажратиб турувчи ўрта эгат — sulcus medianus linguae бор. Тилнинг устки юзаси ҳар хил турдаги ва катталикдаги сўрғичлар (papillae) га бой бўлиб, бу сўрғичлар асосан таъм билиш учун хизмат қилади (130-расм). Бу сўрғичлар кўр тешикдан икки ён томонга йўналган чегараланган чизиқ (linea terminales) дан олдинда ва тилнинг ён соҳаларида жойлашган.Орқа қисмида эса сўрғичлар ўрнини лимфа тугунчалари эгаллайди. Бу лимфа тугунчалар тил муртаги — tonsilla lingualis) деб аталади. Тилнинг орқа томони

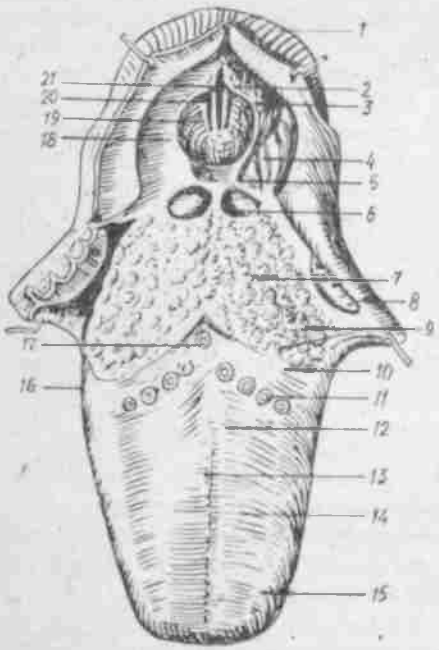

118-расм. Тил ва ҳиқилдоққа кириш қисми (юқоридан кўриниши).

1 — incisura interarytenoidea; 2 — tuberculum corniculatum; 3 — tuberculum cuneiforme; 4 — recessus piriformis; 5—vallecula epiglottica; 6 — plica glossoepiglottica mediana; 7 — radix linguae; 8 — tonsilla palatina; 9 — folliculi linguales; 10 — sulcus terminalis; 11 — papillae fungiformes; 12 — corpus linguae; 13 — sulcus medialis linguae; 14 — papillae filiformes; 15 — papillae conicae; 16 — papillae foliatae; 17 — foramen caecum linguae; 18 — plica aryepiglotica; 19 — plica vestibularis; 20 — plica vocalis; 21 — rima glottidis.

(илдизи) билан ҳиқилдоқ қопқоғи (epiglottis) ўртасида учта бурма тортилган. Уларнинг ўртасидагиси — plica glossoepiglottica икки четдагиси эса plica glossoepiglottica lateralis дейилади. Бу бурмалар орасида ҳосил бўлган бир жуфт чуқурча — fossa ёки valleculae epiglottica дейилади.

Гистологик тузилиши жиҳатидан тилнинг шиллиқ пардаси ҳам оғизнинг шиллиқ пардаси сингари кўп қаватли ясси эпителийдан тузилган.

Тилнинг устки юзасида қуйидаги сўрғичлар бор:

1. Ипсимон сўрғичлар — papillae filiformes — жуда нозик, ингичка бўлиб, тилнинг олдинги учдан икки қисмида жойлашади ва шиллиқ пардага духобасимон тус бериб туради. Бу сўрғичларнинг илдизлари бириктирувчи тўқимадан иборат, учлари эса кўпинча иккига ажралган бўлади. Ана шу иккига бўлинган сўрғичларнинг учи мугуз қаватга айлангани сабабли тилнинг бу қисми умуман оқимтир тус олади. Ипсимон сўрғичлар йиртқич ҳайвонларда, қорамолда, отда яхши ривожланган ва устки томони ҳақиқий мугуз билан қопланган. Бу сўрғичлар овқатни қабул қилиб олишда, чайнашда ва ҳалқумга йўналтиришда хизмат қилади. Уларнинг илдизлари нерв толалари ва қон томирларга ҳам бойдир.

2. Конус шаклдаги сўрғичлар (papillae conicae) — сон жиҳатдан бирмунча камроқ бўлиб, ипсимон сўрғичлар орасида тарқалган.

3. Замбуруғсимон сўрғичлар — papillae fungiformes — кўпроқ тилнинг уч қисмига ва ён қирғоқларига жойлашган бўлиб, унча кўп

бўлмайди. Шакли ҳақиқатан ҳам замбуруғга ўхшайди. Бу сўрғичларнинг ҳам учи иккига ажралган бўлиб, яққол кўриниб турган мугуз қаватни ҳосил қилади. Сўрғичлар қон томирлар юза жойлашгани туфайли қизғиш тусда бўлади ва яққол кўриниб туради.

4. Ҳалқа билан ўралган (тарновсимон) сўрғичлар — papillae vallatae сон жиҳатидан жуда кам, 7—15 та бўлиб, кўр тешикнинг икки ёнидаги чегараловчи чизиқнинг олд томонидан арабча саккиз сони (∧) шаклида жойлашган. Бу сўрғичларнинг энг марказдаги иккитаси (papillae centrales) бошқаларидан каттароқдир. Бу сўрғичларнинг ўртаси дўмбоқ, атрофи ҳалқа сингари бўлишчадан иборат бўлиб, уларнинг учида таъм билиш пиёзчалари бор, улар махсус нерв охирлари билан таъминланган.

5. Варақсимон сўрғичлар — papillae foliatae — тилнинг ён қирғоқларида жойлашган бўлиб, китоб варақлари каби бир-бирига ёндошиб қатор жойлашган. Булар одамларда рудиментар (қолдиқ) сўрғич ҳисобланиб, ҳайвонларда, айниқса кемирувчиларда яхши ривожланган.

Тил муртаги — tonsilla lingualis баъзан якка ва катта бўлиб, баъзан кўп сонли майда тугунчалар шаклида учрайди. Лекин йирик (якка) муртак ҳам майда муртакларнинг битта копча ҳосил қилиб бирлашишидан ҳосил бўлади. Қопчанинг ташқи томони бириктирувчи тўқима билан ўралган. Қопчанинг бўртмали учида шу қопчага очиладиган тешикча (крипта) бор. Қопчанинг ички томони кўп қаватли эпителий билан қопланган бўлиб, баъзан бу эпителий жуда ҳам нозиклашади. Бу муртаклар оғиз бўшлиғи эпителийсига очилади. Тил учининг чуқур қаватларида, тилнинг ён қирғоқларида ва кўпинча илдиз қисмида кўп сонли майда шиллиқ безлар бўлади. Бир группа шиллиқ безлар тилнинг пастки юзасида икки томонлама узунасига жойлашиб, уларнинг найчалари тил юганчаси — frenulum linguae нинг атрофига очилади.

Тил мускуллари. Тил мускуллардан тузилган аъзодир. Уни ҳосил қилувчи (ҳаракатлантирувчи ва шаклини ўзгартирувчи) мускулларни икки гуруҳга ажратиш мумкин.

Биринчи гуруҳга кирувчи мускуллар — скелет мускуллари ёки тилни ҳаракатлантирувчи мускуллар дейилади, улар скелетнинг маълум бир қисмидан бошланиб, тилга туташади (119- расм). Улар қуйидагилардир:

1. Энгак тил ости мускули — m.genioglossus тил мускулларининг энг кучлиси бўлиб, ўзининг калта пайи билан spina mentalis дан бошланиб, толалари юқорига кўтарилади ва орқароқ йўналиб, тилга келиб туташади. Толалар қисқарганда тилни пастга ва орқага тортади.

2. Тил ости тил мускули — m.hyoglossus — тўртбурчак шаклга эга бўлиб, тил ости суягининг катта ва кичик шохидан ҳамда қисман унинг танасидан бошланиб, m.genioglossus га нисбатан латерал жойлашади ва тилнинг ён томонларига келиб туташади. Тилни пастга ва орқага тортади.

3. Бигиз-тил мускули — m.styloglossus — ингичка, узун мускул бўлиб, m.stylohyoideus дан юқорида ва сал медиал ҳолатда ётади. Processus styloideus дан ва lig.stylomandibulare дан бошланиб, олдинга ва

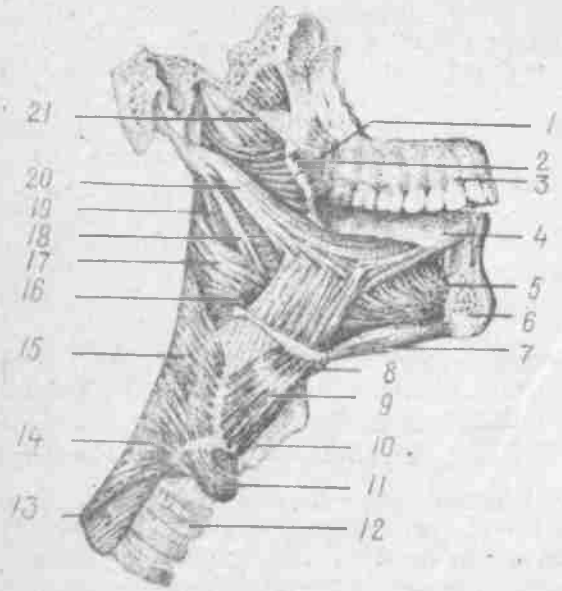

119-расм. Тил ва ҳалқум мускуллари (тилнинг суякдан бошланадиган мускуллари ҳам кўрсатилган).

1 — raphe pterygomandibularis; 2 — m. buccinator; 3 — maxilla; 4 — lingua; 5 — m. genioglossus; 6 — mandibula; 7 — m. geniohyoideus; 8 — os hyoideum; 9 — m. thyrohyoideus; 10 — cartilago thyreoidea; 11 — m. cricothyrioideus; 12 — trachea; 13 — esophagus; 14 — m. constrictor pharyngis inferior; 15 — m. constrictor pharyngis medius; 16 — m. hyoglossus; 17 — m. constrictor pharyngis superior; 18 — lig. stylohyoideum; 19 — m. stylopharyngeus; 20 — m. styloglossus; 21 — m. levator veli palatini.

пастга қараб йўналиб, m.hyoglossus билан ёнма-ён ётади. Бу мускулнинг бир томонлама қисқариши тилни ўша томонга (ёнга), икки томонлама қисқариши эса тилни орқага ва юқорига тортади.

Иккинчи гуруҳ — тилнинг хусусий мускуллари бўлиб, бошланиш ва ёпишиш жойлари тилнинг ичида бўлади. Бу мускуллар уч йўналишда жойлашади (120- расм). Улар қуйидагилардир:

1. Устки бўйлама мускул — m.longitudinalis superior — бошқа мускулларга нисбатан нозикроқ бўлиб, бевосита тилнинг шиллиқ қавати остида — тилнинг учидан тил илдизигача бўлган масофани узунасига эгаллаб ётади.

2. Пастки бўйлама мускул (m.longitudinalis inferior) — олдингисига нисбатан бирмунча яхши ривожланган бўлиб, иккита алоҳида тасма шаклида тилнинг пастки юзасида, шиллиқ қаватдан сўнг, m.genioglossus et m.styloglossus га латерал жойлашиб, тилнинг учи билан илдизи орасидаги масофани тўлдириб ётади.

3. Тилнинг кўндаланг мускули — m.transversus linguae қатор жойлашган кўп сонли кўндаланг толалардан иборат. Улар тилни икки қисмга (ўнг ва чапга) ажратиб турувчи девор (бириктирувчи тўқима — septum linguae)дан бошланиб, тил қирғоқларига томон йўналади. Бу мускулнинг толалари йўл-йўлакай m.genioglossus нинг толалари билан кесишиб ўтади ва тил қирғоқларидаги шиллиқ қават остида тугайди.

4. Тилнинг тикка (вертикал) мускули — m.verticalis linguae бошқа мускуллардан кучлироқ ривожланган бўлиб, тилнинг устки юзаси — dorsum linguae дан пастки юзасига томон йўналган ва кўпроқ тилнинг ён қирғоқларида жойлашган.

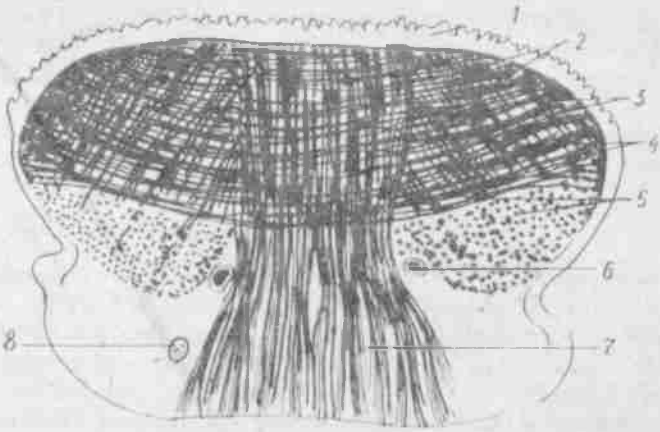

120-расм. Тилнинг хусусий мускуллари (кундаланг кесим).

1 — tunica mucosa linguae; 2 — m. longitudinalis superior; 3 — m. transversus linguae; 4 — m. verticalis linguae; 5 — m. longitudinalis inferior; 6 — a. lingualis; 7 — m. genioglossus; 8 — n. lingualis.

Шундай қилиб, тилнинг ҳаракатлантирувчи мускуллари ва хусусий мускуллари ўз толалари воситасида бир-бири билан жуда ҳам чатишиб ва чирмашиб кетган. Бунинг натижасида (яъни ҳар тарафлама йўналишга эга бўлган мускулларнинг бир вақтда ёки ҳар қайсисининг мустақил равишда қисқариши туфайли) тил ҳамма томонга ҳаракат қилиш ва ўз шаклини ўзгартириш хусусиятига эга (тилни узайтириш ва қисқартириш, юмалоқлаш ва яссилаш, найча шаклига келтириб, олдинга суриш ва орқага тортиш, юқорига ва пастга тушириш, тил учини айлантириш мумкин).

ТИЛНИНГ ТОМИР ВА НЕРВЛАРИ

Тил ташқи уйқу артериясининг толаси a.lingualis дан қон олади. Тил артерияси толалари тилнинг ичига киргач бир-бири билан қўшилиб тўр ҳосил қилади.

Вена қони тил венаси орқали ички бўйинтуруқ венасига қуйилади. Тилнинг учидан келаётган лимфа l.nn.submentales га танасидан келаётгани l.nn.submandibulares га, илдизиники эса l.nn.retropharyngeales га қуйилади.

Тил мускуллари n.hypoglossus дан, шиллиқ қаватининг олдинги учдан икки қисми n.lingualis (учлик нервнинг III толаси — n.mandibularis) дан ва замбуруғсимон сўргичлар унинг таркибида келаётган chorda tympani (n.intermedius) таъм билувчи толалардан, орқа уч қисми ва тарновсимон сўргичлар соҳаси n.glossopharyngeus дан, тил илдизининг ҳиқилдоқ атрофига яқин қисми эса n.vagus дан чиққан тола бўлмиш n.laryngeus superior билан иннервация қилинади.

Тил янги туғилган болаларда қалин, калта ва кенг бўлиб, оғиз

бўшлиғини тўлдириб туради ва кам ҳаракат қилади. Тилнинг учи курак тишлари думбоқларининг орасига тўғри келади, ён томон қирралари эса лунжларнинг шиллиқ қаватига тегиб туради. Тилнинг шиллиқ қаватида турли хил сўрғичлар мавжуддир, улар кўп сонли таъм билиш сўрғичларига эга бўлиб, бу таъм билиш сўрғичлари ёшга қараб камая боради.

ОҒИЗ БЎШЛИҒИДАГИ БЕЗЛАР

Оғиз бўшлиғида катта ва кичик сўлак безлари — glandulae salivariae minoreset majores жойлашган. Оғиз бўшлиғидаги майда безлар асосан тил безлари — glandulae linguales (бу ҳақда юқорида айтиб ўтдик), лаб безлари — glandulae labiales, лунж безлари — glandulae buccales ва танглай безлари — glandulae palatinae дир. Бу безлар асосан оғиз бўшлиғининг ҳамма деворларида баъзан шиллиқ қаватнинг бириктирувчи тўқимасида, асосан шиллиқ қавати остида жойлашиб, лаб бурчакларида бўлмайди. Glandulae buccales лунж мускули m.buccalis остида шиллиқ қаватга ёпишган ҳолатда жойлашади.

Безлар ўзи ишлаб чиқарган секрет турига қараб сероз безлари (glandula parotis), сўлак безлари (glandulae palatinae, glandulae linguales) ва аралаш секрет ишловчи безлар (лаб, лунж ва тилнинг олдинги қисмидаги безлар)га бўлинади. Сероз безлари таркибида оқсил тутадиган суюқлик ишлаб чиқаради. Катта сўлак безлари уч жуфт бўлиб, булар ўз секретларини махсус найлар орқали оғиз бўшлиғига чиқаради. Сўлак безлари ўз тузилиши жиҳатидан оғиз бўшлиғидаги майда безларга яқин туради, улар ҳам майда безлар каби эпителийдан ривожланади.

Қулоқ олди бези — glandula parotis ясси шаклга эга бўлиб, юз териси остида қисман чайнов мускули (m.masseter) ни ёпиб туради, орқа томондан m.sternocleidomastoideus ва қисман сўрғичсимон ўсиқчага бориб етади. Без тўқимаси орасидан юз нерви (n.facialis) ўтади (121-расм) Без юмшоқ, пушти рангда бўлиб, алоҳида-алоҳида бўлакчалардан иборат. Оғирлиги 25—30 г. Без бўлакчаларининг найчаларидан ҳосил бўлган марказий най (ductus parotideus stenoni) чайнов мускули олдидан ўтади, сўнгра лунж мускулини тешиб ўтиб, оғиз бўшлиғининг кириш қисмига, яъни юқори жағдаги иккинчи катта озиқ тишлар қаршисида очилади. Баъзан қўшимча қулоқ олди бези — glandula parotis accessoria учрайди. У чайнов мускули устида жойлашади ва унинг найи ҳам оғизнинг кириш қисмига очилади.

Жағ ости бези — glandula submandibularis катталиги жиҳатидан қулоқ олди безидан сўнг иккинчи ўринда туради. Оғирлиги 15 г. Без чўзинчоқ тухум шаклига эга бўлиб, trigonum submandibulare да жойлашган. Бу без яхши тараққий этган халта (капсула) билан ўралган. Безнинг найи (ductus submandibularis (Whartoni) тил остига, яъни frenulum sublingualis нинг икки ёнидаги сўрғичлар — caruncula sublingualis га очилади. У ўзининг ташқи қирғоғи билан пастки жағнинг тана қисмига тегиб туради, медиал қирғоғи эса

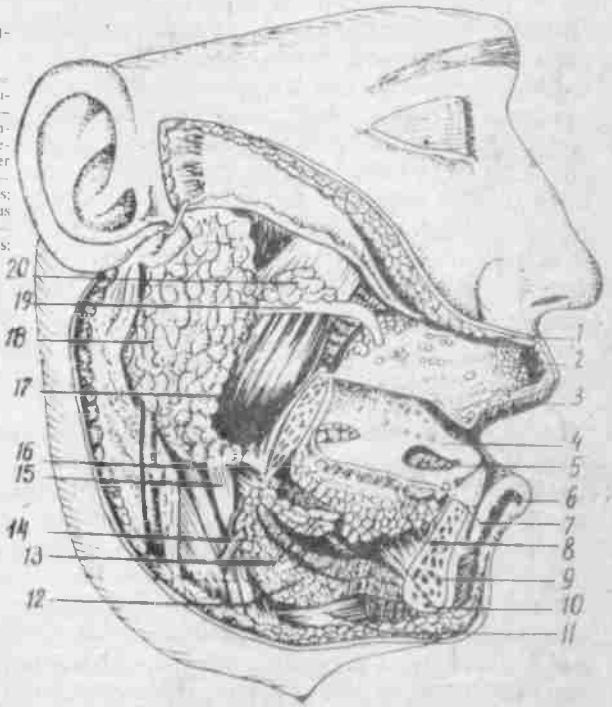

121-расм. Оғиз бўшлиғидаги катта сўлак безлари.

1 — gll. buccales; 2 — gll. labiales; 3 — labium superius; 4 — lingua; 5 — gl. lingualis — anterior; 6 — labium inferius; 7 — caruncula sublingualis; 8 — ductus sublingualis major; 9 — mandibula; 10 — m. genioglossus; 11 — m. digastricus (venter anterior); 12 — m. mylohyoideus; 13 — gl. sublingualis; 14 — gl. submandibularis; 15 — m. stylohyoideus; 16 — m. digastricus (venter post.); 17 — m. masseter; 18 — gl. parotis; 19 — ductus parotideus; 20 — gl. parotis accessoria.

m.styloglossus ва m.hyoglossus га ёндошади. Ташқи томондан эса тери ости қавати ва m.platysma билан ажралиб туради.

Тил ости бези — glandula sublingualis энг кичик сўлак бези ҳисобланади, оғирлиги ўрта ҳисобда 5 г келади. У овалсимон узунчоқ танача сифатида пастки жағ суяги танасининг ички юзасидаги шу номли чуқурда, fossa sublingualis, m.mylohyoideus нинг бевосита устида, пастки жағ билан m.geniohyoideus et m.hyoglossus орасида жойлашади. Бошқа безлар каби бу без ҳам алоҳида бўлакчалардан иборат бўлиб, шу бўлакчалардан йиғилган катта най — ductus sublingualis major жағ безининг найи билан қўшилиб ёки алоҳида тил ости — caruncula sublingualis га очилади. Майда найчалари — ductus sublingualis minor эса тил остидаги бурма (plica sublingualis) га очилади.

Оғиз бўшлиғидаги сўлак безларининг томир ва нервлари. Қулоқ олди безини чакканинг юза артериясидан чиқадиган rami parotideae озиқлантиради. Вена қони v.retromandibularis га, лимфаси эса l.nn.parotidei га қуйилади. Безнинг иннервацияси truncus sympaticus ва n.glossopharyngeus дан. Парасимпатик толалари тил-ҳалқум нерви орқали ganglion oticum га боради. Қон билан таъминланиши: a.a.facialis et lingualis лардан. **Вена қони** юз венасига қуйилади. Лимфаси эса l.nn.submandibularis ва l.nn.mandibularis га қуйилади.

Иннервацияси n.intermedius (chorda tympani) ва ганглион submandibulare. Янги туғилган болаларнинг сўлак безлари яхши тараққий

этмаган бўлиб, уларнинг жадал ўсиши 5-ойдан 2 ёшгача бўлади, натижада безлар секрецияси таркиби ҳам ўзгаради ва болаларда физиологик сўлак оқиш ҳоллари юзага келади. Лунж соҳасида Биша ёғ тўплами яхши тараққий этиши натижасида қулоқ олди безининг сўлак чиқариш йўли равоқ шаклини олади.

Янги туғилган болаларда: қулоқ олди бези 1,8 г, жағ ости бези 0,84 г, тил ости бези эса 0,4 г бўлади ва ёшга қараб катталаша боради. Агар уч ойлик боланинг оғирлиги янги туғилган давридаги оғирлигига нисбатан икки баравар ортса, 6 ойлик болада уч баравар ортади, 2 ёшда эса туғилгандаги оғирликка нисбатан 5 марта ортади.

ҲАЛҚУМ

Ҳалқум — pharynx бурун ва оғиз бўшлиғининг бевосита давоми ҳисобланиб, унинг шакли орқа юзасига қараб яссиланиб борувчи воронкага ўхшайди. Ҳалқумнинг бешта девори, чунончи юқори, орқа, олдинги ва икки ён деворлари тафовут қилинади. Ҳалқум энса суягининг асосий қисми ва қисман пона суягининг танасига қадар кўтарилган ва шу суякларга бириккани учун бу жой ҳалқумнинг юқоридаги девори ҳисобланади. Бу девор ҳалқум гумбази — fornix pharyngis деб ҳам аталади. Икки ён томонда (ҳалқум якинида) йирик қон томирлар ва нервлар ўтиб улар ҳалқумнинг ён деворлари асосини ташкил қилади. Ҳалқумнинг орқа деворини бўйин умуртқалари ва бўйиннинг чуқур жойлашган мускуллари ҳосил қилади.

Олд томондан ҳалқумнинг фақат пастки ярми ҳиқилдоққа тегиб туради, устки ярми эса деворсиз ва бурун бўшлиқлари билан туташиб туради. Бу икки бўшлиқ ўртасида юмшоқ танглай чодири ва тилча осилиб тургани туфайли уларни ҳалқумнинг қисман олдинги девори деб аташ мумкин.

Ҳалқумнинг узунасига кетган (юқоридан пастга) ва катталарда узунлиги 12—15 см келадиган бўшлиғи (cavitas pharyngis) нинг устки ярмида томоқдан ҳалқум орқали овқат лукмаси ва суюқлик қизилўнгачга ўтади, ҳаво эса бурун бўшлиғи орқали ҳалқумга ўтиб, сўнгра ҳиқилдоқ орқали ўпкаларга боради.

Ҳалқум бўшлиғи (122-расм). Ҳалқум бўшлиғини юқорида қайд қилинган қисмларига қараб қуйидаги уч бўлакка бўлиб ўрганилади: 1) бурун қисми — pars nasalis; 2) оғиз қисми — pars oralis 3) ҳиқилдоқ қисми — pars laryngea.

Овқат чайнаб бўлингач ҳосил бўлган лукма томоқ орқали ўтаётганда юмшоқ танглай юқорига ва орқага қараб тортилади. Натижада ҳалқумнинг юқори — бурун қисми оғиз бўшлиғидан тамомила ажралиб қолади. Ҳалқум бўшлиғи бурун ва оғиз бўшлиғининг давоми ҳисобланса-да, унга яна юқори қисмида бурун орқа бўшлиқлари (ҳоаналар), икки ён томондан эса ўрта қулоқ бўшлиғи билан қўшиб турувчи эшитув найлари очилади.

Ҳалқумнинг бурун қисми — pars nasalis pharyngis устки девор, яъни гумбаз билан юмшоқ танглай орасида ҳаракатланмайдиган

ҳолатда жойлашган. Юқорида айтганимиздек, бу қисмнинг олд девори йўқ. У тиккасига чўзилган ва choana dextra et sinistra деб аталувчи икки тешик воситасида бурун бўшлиғи билан туташган. Бу қисмининг ҳаракатсиз ён деворларидан ўрта қулоққа олиб борувчи эшитув най бошланади. Ана шу найнинг бошланиш тешиги — ostium pharyngeum tubae деб аталади. Эшитув найининг тоғайи шу тешикнинг орқа чегарасида (сал юқорирокда) ҳалқўм томонга дўппайиб чиқиб туради. У дўмбайган шиллиқ парда билан қопланган бўлиб, най дўмбоғи (torus tubarius) деб аталади.

Тешикнинг олд ва орқадаги четлари унинг лаблари — labium anterius et posterius ҳисобланади. Ҳалқумнинг шу қисмида эшитув най тешиги билан юмшоқ танглай чодири оралиғида (ўнг ва чап томонда) лимфа тўқимасидан тузилган муртак — tonsilla tubaria жойлашган.

Ҳалқумнинг оғиз қисми — pars oralis учта (орқа ва икки ён томондаги) деворга эга. Бу қисми олд томондан бўғиз ёки томоқ (isthmus faucium) тешиги воситасида оғиз бўшлиғи билан туташиб кетади. Ҳалқумнинг бу қисми ҳам ҳаво, ҳам овқат ўтадиган умумий йўл бўлгани туфайли, бу икки жараённи тартибга солиб туриш вазифасини юмшоқ танглай ўтайди.

Ҳаво йўли билан ҳалқум бирга ривожланганда бурун-оғиз қисми туташган бўлади. Одатда ҳалқум билан ҳиқилдоқ бир манбадан, яъни бирламчи ичак найининг бошланғич қисмидан тараққий этади ва кейинчалик ҳам ажралмай қўшилганича қолади.

Ҳалқум орқа деворининг юқори қисмида ўрта чизиқ бўйлаб муртак (tonsilla pharyngea) жойлашган. Бу муртак биз юқорида кўриб ўтган муртакларнинг устки қисми деворларида жойлашган бўлиб, бу олтита муртак (битта тил муртаги, иккита танглай муртаги, иккита най муртаги ва битта ҳалқум муртаги) ҳалқа шаклида жойлашган. У Пирогов — Валдеер ҳалқаси деб аталади.

Ҳалқумнинг ҳиқилдоқ қисми — pars laryngea бирмунча калта бўлиб, ҳиқилдоқнинг орқа томонида жойлашган. Бу қисм ҳиқилдоққа кириш жойидан то узуксимон тоғайнинг пастки қиррасига қадар давом этиб, сўнгра қизилўнгачга етади. Бу қисмнинг олд ва орқа деворлари фақат овқат ёки суюқликни ютиш пайтидагина бир-биридан узоқлашади, бошқа вақтда эса бир-бирига тегиб туради. Ҳиқилдоқ қисмининг олдинги деворида ҳиқилдоққа кириш тешиги бор. Бу тешикни ҳиқилдоқ қопқоғи, ҳиқилдоқ усти тоғайи — cartilago epiglottica ва унинг ён томонларидаги жуфт бурмалар (ҳиқилдоқ усти тоғайи билан чўмичсимон тоғай ўртасида тортилган) plicae aryepiglotticae чегаралаб туради. Бу икки бурманинг ён томонларидаги жуфт чуқурчалар — recessus piriformis деб аталади.

Ҳалқум девори уч қават бўлиб, унинг энг ташқи бириктирувчи тўқимадан тузилган пардаси — tunica adventitia, ўрта мускул қавати — tunica muscularis ва ички шиллиқ пардаси — tunica mucosa бор. Ҳалқумда шиллиқ ости қавати йўқ, унинг ўрнида фиброз парда — tunica fibrosa бор. Бу қават ҳалқумнинг юқори қисмларида яхши ривожланган.

Tunica adventitia ҳалқумнинг мускул қаватини ташқаридан ўраб туради ва лунж-ҳалқум фасцияси — fascia buccopharyngea нинг давоми ҳисобланади. Бу парданинг ташқи юзасини нозик клетчатка ўраб, ҳалқумни қўшни аъзолардан ажратиб туради. Tunica fibrosa pharyngis ички томонда шиллиқ пардага ёпишган, унинг ташқи юзасига эса мускул қавати ёндошган. Бу қават бириктирувчи тўқимадан тузилган юпқа, лекин зич пластинка бўлиб, ҳалқумни бош суяги асосининг ташқи юзасига тортиб туради. Юқори қисмида қалинлаша бориб, энса суягидан ҳалқум дўмбоғи — tuberculum pharyngeum ва понасимон суяк қанотсимон ўсиғининг медиал пластинкасига ёпишади.

Ҳалқумнинг шиллиқ пардаси — tunica mucosa оғиз ва бурун бўшлиғидаги шиллиқ қаватнинг бевосита давоми ҳисобланади. У асосан кўп қаватли ясси эпителий билан қопланган. Бурун қисмида эса силиндрик ва киприкли эпителийлар учрайди. Шиллиқ қават остида кўпгина шиллиқ безлар жойлашган.

Ҳалқумнинг асосий ва мураккаб функционал аҳамияга эга бўлган мускул қаватини муфассал баён қиламиз.

Ҳалқум мускуллари кўндаланг-тарғил мускуллар туркумига кириб, одамнинг хоҳишига итоат қилади. Бу мускуллар бажарадиган вазифаларига қараб қуйидаги икки гуруҳга бўлинади (123-расм):

1) қисувчи мускуллар — musculi constrictores pharynges айланма толали мускуллардир.

2) кўтарувчи ҳамда кенгайтирувчи мускуллар — musculi levatores pharynges эса кўндаланг ёки узунасига йўналувчи мускуллардир.

Қисувчи мускуллар:

а) mus.constrictor pharyngis superior — ҳалқумнинг юқориги қисувчи мускули — асосан понасимон суяк қанотсимон ўсиғининг ички (медиал) пластинкасидан ва шу пластинка илмоғидан, шу илмоқ билан пастки жағнинг — arcus alveolares қисмига тортилган фиброз тўқимадан, пастки жағдаги — linea mylohyoidea ва тилдаги musculus transversus linguae дан бошланиб, икки томондаги мускул толалари олдиндан орқага томон ҳалқум чоки — raphe pharynges ни ҳосил қилиб, йўналиб, бир-бирига яқинлашади ва шу чокда тугайди, баъзи юқори мускул тутамлари энса суягининг ҳалқум дўмбоғига ёпишади:

б) ҳалқумнинг ўрта қисувчи мускули — mus.constrictor pharyngis medius тил ости суягининг катта ва кичик шохлари — lig.stylohyoideum дан бошланиб, икки томондан елпиғичга ўхшаб таралиб, ўрта чокда тугайди;

в) ҳалқумнинг пастки қисувчи мускули — mus.constrictor pharyngis inferior унинг анчагина қисмини ташқи томондан ўрта қисувчи мускул беркитиб туради. Қалқонсимон тоғайнинг ташқи юзасидаги қийиқ чизиқдан, узуксимон тоғайнинг ташқи юзаларидан бошланиб, ўрта чокда тугайди. Бу мускулнинг пастки толалари қисман қизилўнгач мускулларига бирикиб кетади. Бу учта мускул ўзаро черепицаларга ўхшаб устма-уст жойлашган.

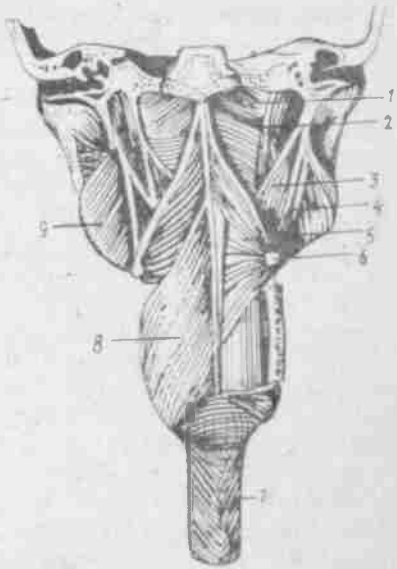

1 2 3-р а с м .Ҳалқум мускуллари (орқа томондан кўриниши).

1 — fascia pharyngobasilaris; 2 — m. constrictor pharyngis superior; 3 — m. stylopharyngeus; 4 — m. stylohyoideus; 5 — m. constrictor pharyngis medius; 6 — os hyoideum; 7 — esophagus; 8 — m. constrictor pharyngis inferior; 9 — m. pterygoideus medialis.

К ў т а р у в ч и м у с к у л л а р:

а) бигиз-ютқин мускули mus.stylopharyngeus бигизсимон ўсиқ (чакка суягида) билан ҳалқум орасидаги мускул, бигизсимон ўсиқдан бошланиб, пастга ва медиал томонга йўналиб, ҳалқум деворига ҳамда қисман қалқонсимон тоғайнинг ён пластинкаларига бирикади;

б) ҳ а л қ у м т а н г л а й м у с к у л и — mus.palatopharyngeus юмшоқ танглайнинг чодир қисмидан, понасимон суяк қанотсимон ўсиғининг илмоғидан бошланиб, қалқонсимон тоғай ён пластинкаларининг орқа юзасига, қисман ҳалқум деворига ёпишади. Ҳалқумнинг ўрта чокида иккала томон мускуллари юқорида айтилгандек кесишади.

Овқат ютилганда мускуллар навбат билан, яъни юқоридан пастга қараб қисқаради ва овқат луқмасини ҳалқумдан қизилўнгачга ўтказиб беради.

ҲАЛҚУМНИНГ ТОМИР ВА НЕРВЛАРИ

Ҳалқумни қон билан таъминловчи асосий артерия a.pharyngea ascendens бўлиб, бундан ташқари a.facialis, a.maxillaris (ташқи уйқу артериясидан) толалари ҳам қатнашади. Вена қони ҳалқумнинг мускул қаватида жойлашган вена чигалига қуйилиб, v. v.pharyngeae орқали ички бўйинтуруқ венасига қуйилади. Лимфа ҳалқумнинг орқа ва латерал чуқур лимфа йўлларига қуйилади.

Ҳалқум n.glossopharyngeus n.vagus ҳамда truncus sympathicus толаларидан ҳосил бўлган ҳалқум чигали (plexus pharyngeus) воситасида иннервация қилинади. Шуни айтиш керакки, ҳалқумнинг сезиши n.glossopharyngeus ва n.vagus толалари орқали бўлиб, ҳалқум

мускулларини эса n.vagus иннервация қилади (фақат m.stylopharyngeus ни иннервация қилмайди, унинг иннервациясини n.glossopharyngeus таъминлайди).

Ҳалқумнинг ёшга қараб ўзгариши. Ҳалқум янги туғилган болаларда катталарникига нисбатан кенг ва калта бўлиб, юқори томони кенг, пастки томони эса ингичкалашиб боради. Шунинг учун ҳам уни шакли воронкага ўхшаб, узунлиги 3 см, кўндалангига 2—2,5 см бўлади. Ҳалқумнинг гумбази яхши ривожланмаган. Ҳалқум III — IV бўйин умуртқалари сохасида қизилўнгачга ўтади.

Ҳалқумнинг бурун қисми калта бўлади, бунга сабаб бурун бўшлиғининг яхши тараққий этмаганлигидир. Эшитув найчасининг ҳалқум тешиги янги туғилган болаларда қаттиқ танглайга тўғри келиб, юмшоқ танглай чодирига яқин туради. 2—4 ёшлардан сўнг бу тешик юқорига ва орқага қараб бироз кўтарилади. 12—14 ёшларда тешик думалоқ шаклга ўтади. Ҳалқум 2 ёшда икки баравар ўсади. Эшитиш най муртакларининг ўсиши болаликнинг биринчи даври (3—7 ёш) гача ва иккинчи даври (8—12 ёш) гача давом этиб, сўнгра ўсишдан тўхтайди. Ҳалқум, эшитув най, танглай ҳамда тил муртаклари биргаликда ҳалқум лимфоид ҳалқасини ҳосил қиладилар. Бу ҳалқа хазм ва нафас системаларининг қисмларини айланиб ўраб туради. Бу лимфоид тузилмаларнинг аҳамияти жуда катта, чунки бола организмида иммунитетни ишлашда ёрдам беради. Шунинг учун ҳам чақалоқларда муртакларнинг яхши ўсмаслиги она томонидан болага ўтадиган табиий иммунитетга боғлиқ. Шунинг учун ҳам муртаклар биринчи йилда яхши ўсади. Балоғат ёшига етганда муртакларнинг ўсиши тўхтайди.

Ҳалқумнинг оғиз қисми янги туғилган болаларда катталарникига нисбатан юқори жойлашган бўлиб, I — II бўйин умуртқасига тўғри келади. Ҳалқумнинг ҳиқилдоқ қисми эса II — III бўйин умуртқасига тўғри келади.

Ҳалқумнинг безлари шиллиқ суюқлик ишлаб чиқаради. Бир ёшдан сўнг унинг таркибида сероз элементлари пайдо бўла бошлайди.

ҚИЗИЛЎНГАЧ

Қизилўнгач — esophagus ҳалқумнинг бевосита давоми ҳисобланиб, меъдагача давом этади (124-расм). Қизилўнгачнинг асосий вазифаси луқма ва суюқликни меъдага ўтказишдир. Қизилўнгач 25 см узунликдаги мускулдан иборат най бўлиб, унинг юқори чегараси VI бўйин умуртқасига тўғри келади. У бўйиннинг пастки қисми ва кўкрак сохасидан ўтиб, XI кўкрак умуртқаси рўпарасида меъданинг кириш қисмига уланади. Қизилўнгач асосан кўкрак бўшлиғида кўкс оралиғининг орқа қисмида жойлашади. Қизилўнгач орқа томондан умуртқа поғонасига жуда яқин туради, у аортанинг пастга тушувчи қисми (aorta descendens)га ёндошган. Қизилўнгач олд томондан кекирдакнинг парда қисмига тегиб тургани ҳолда ўрта чизиқдан бироз чапга ўтиб туради (125-расм).

Қизилўнгачнинг икки ён девори бўйлаб адашган нерв йўналган.

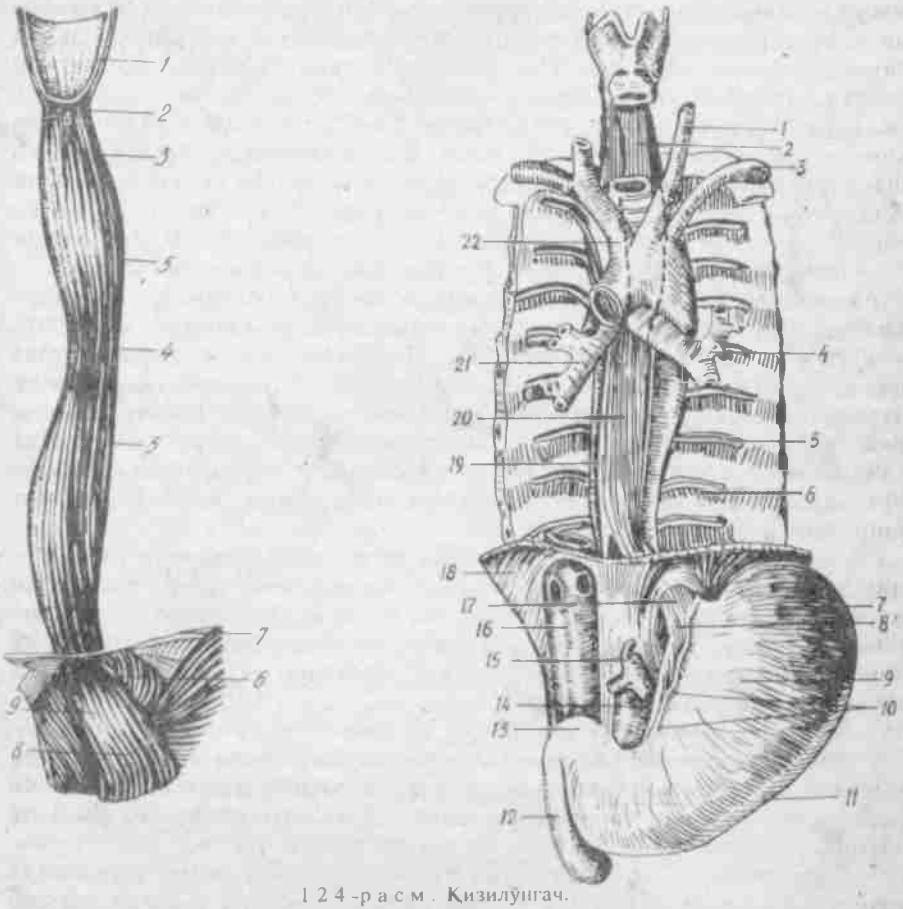

1 2 4 -р а с м . Қизилўнгач.

1 — pars laryngea pharyngis; 2 — angustia esophagea superior; 3 — pars cervicalis; 4 — angustia esophagea media; 5 — pars thoracica; 6 — angustia esophagea inferior; 7 — диафрагма; 8 — pars cardiaca ventriculi; 9 — pars abdominalis.

1 2 5 -р а с м . Қизилўнгач, трахея, бронхлар ва аортанинг ўзаро муносабатлари.

1 — a. coronis communis sinistra; 2 — esophagus (pars cervicalis); 3 — a. subclavia sinistra; 4 — bronchus sinister; 5 — v. intercostalis; 6 — a. intercostalis; 7 — fundus ventriculi; 8 — cardia; 9 — corpus ventriculi; 10 — curvatura ventriculi minor; 11 — curvatura ventriculi major; 12 — pars descendens duodeni; 13 — pars superior duodeni; 14 — aorta abdominalis; 15 — truncus coeliacus; 16 — v. cava inferior; 17 — esophagus (pars abdominalis); 18 — diaphragma; 19 — v. azygos; 20 — esophagus (pars thoracica); 21 — bronchus dexter; 22 — truncus brachiocephalicus.

Қизилўнгач IV ва VII кўкрак умуртқалари олдида чап бронх билан кесишиб, унинг орқасидан ўтади, сўнгра бироз ўнг томонда ётиб диафрагмага яқинлашиш олдидан (IX — X кўкрак умуртқаси) яна чапга бироз бурилади.

Қизилўнгач кўкрак қафасига унинг устки тешиги орқали бўйин соҳасидан ўтса, кўкрак қафасидан қорин бўшлиғига диафрагма орқали ўтади. Ҳалқум деворидаги биз кўриб ўтган уч қават (tunica fibrosa дан бошқа) қизилўнгачгача давом этади. Бириктирувчи тўқимадан иборат қават — tunica adventitia қизилўнгачнинг ташқи қавати ҳисобланиб, уни

қопча шаклида ўраб туради. Бу қават нафис тузилганлиги учун ҳам қизилўнгач деворини ҳосил қилган мускуллар бу қават орқали яққол кўриниб туради. Бу қават чўзиладиган бўлгани туфайли овқат ютиш пайтида қизилўнгачнинг кенгайиши осонлашади.

Қизилўнгачнинг мускул қавати — tunica muscularis қизилўнгач деворининг асосини (қалин қисмини) ҳосил қилади ва қўйидаги икки қаватдан иборат бўлади: ташқи узунасига кетган қават — stratum longitudinale ва ички айланма (қисувчи) қават — stratum circulare . Қизилўнгач мускулларининг бошланғич қисмида кўндаланг-тарғил мускуллар бор, пастки 2/3 қисми эса силлиқ мускуллардан иборат.

Қизилўнгач мускулларининг юқори қисмидаги мускул толалари функционал жиҳатдан ҳалқум мускулларига ўхшаб одамнинг хоҳишига мувофиқ қисқаради, пастки силлиқ мускуллар эса хоҳишига итоат қилмайди. Ташқи қаватни ҳосил қилувчи мускулларнинг қисқариши қизилўнгачни кенгайтирса, ички қават мускулларнинг қисқариши уни торайтиради ва лукманинг ёки суюқликнинг пастга (меъдага) йўналишини осонлаштиради. Шуни ҳам айтиб ўтиш керакки, қизилўнгач мускуллари ҳам ҳалқум мускуллари каби навбатма-навбат юқоридан пастга қараб қисқаради.

Мускул қавати билан шиллиқ қават ўртасида шиллиқ ости қавати — tela submucosa жойлашган. Бу қават бириктирувчи нозик тўқимадан иборат бўлиб, қизилўнгач шиллиқ қаватининг серҳаракат бўлишини таъминлайди ва узунасига кетган бурмалар ҳосил қилади. Бурмаларни ҳосил қилишда нозик силлиқ мускул толалари — lamina muscularis mucosa алоҳида роль ўйнайди.

Tela submucosa да жуда кўп безлар — gll.esophageae бўлади. Уларнинг секрети шиллиқ қаватга, яъни қизилўнгачнинг ички юзасига очилади. Шиллиқ қават — tunica mucosa қизилўнгачнинг энг ички қавати ҳисобланиб, кўп қаватли эпителий билан қопланган. Шиллиқ қаватдаги бурмалар бир-бирига шунчалик яқин турадики, қизилўнгачнинг кўндаланг кесими худди юлдузга ўхшайди (126-расм). Бу қаватда жойлашган кўпгина шиллиқ безлар секрети шиллиқ қаватни намлаб туради ва овқат лукмасини (хусусан, қуруқ лукмани) пастга, яъни меъдага қараб йўналишини осонлаштиради.

Қизилўнгач уч бўлимдан иборат: юқори бўйин соҳаси — pars cervicalis (VII бўйин умуртқасининг олд юзасига тўғри келади), ўрта энг узун соҳа — pars thoracica ва пастки энг қисқа (тахминан 1 см) соҳа — pars abdominalis.

Қизилўнгачнинг ички диаметри ҳамма соҳада ҳам бир хил бўлмай, унинг учта торайган жойи — angustiae esophageae бор. Уларнинг биринчиси қизилўнгачнинг бошланғич қисми (яъни, ҳалқумнинг қизилўнгачга ўтиш жойи) да, иккинчиси кекирдакнинг иккита бронхга бўлинган ерида — қизилўнгач билан кесишган соҳада, учинчиси эса қизилўнгачнинг меъдага кириш қисмидадир. Булар физиологик тораймалар ҳисобланади ва лукмани меъдага ўтказишни осонлаштиради. Тораймаларнинг салбий томони ҳам бор. Масалан, қизилўнгачнинг шиллиқ қавати куйганда ўша тораймаларда лукма тўхтаб қолади ёки куйиш натижасида шу соҳалар яна ҳам торайиб қолиши мумкин.



126-расм. Қизилўнгач (кўндаланг кесими).
1 — tunica adventitia; 2 — stratum longitudinale tunica muscularis; 3 — stratum circulare tunicae muscularis; 4 — tela submucosa; 5 — tunica mucosa; 6 — epithelium.

ҚИЗИЛЎНГАЧНИНГ ТОМИР ВА НЕРВЛАРИ

Қизилўнгач бир неча томирдан қон олади ва ўзаро яхши анастомоз ҳосил қилади. Қизилўнгачнинг бўйин қисми — a.thyreoidea inferior дан, кўкрак қисми — aa.esophageae aorta thoracica дан, қорин қисми эса aa.phrenica inferior et gastrica sinistra дан қон билан таъминланади. Бўйин қисмининг венаси brachiocephalica га, кўкрак қисминики vv.azygos et hemiazygos га, қорин қисминики дарвоза венасининг илдизларидан бирига қуйилади.

Лимфа томирлари бўйин қисмидан чуқур латерал (бўйинтурук) лимфа тугунларига, кўкрак қисминики умуртқа олди лимфа орқа кўкс оралиқ лимфа тугунларига қуйилади. Қизилўнгач ўнг ва чап n.vagus — rami esophagei ва кўкрак аортасининг чигали воситасида иннервация қилинади; натижада қизилўнгач деворида plexus esophageus ҳосил бўлади.

Қизилўнгач янги туғилган чақалоқларда 10—12 см узунликда бўлиб, 1 ёшдаги гўдакларда 18 см га, 3 ёшда 21—22 см га етади.

Болаларда қизилўнгачнинг бошланиши бирмунча юқорида бўлиб, III ва IV бўйин умуртқалари тоғайининг ўртасига; 2 ёшда юқори чегараси IV — V бўйин умуртқасига; 12 ёшга борганда эса катталарникига, яъниVI — VII бўйин умуртқасига тўғри келади.

Қизилўнгачнинг пастки, охирги, яъни меъдага очилиш қисми X — XI кўкрак умуртқасига тўғри келади. Янги туғилган чақалоқларда қизилўнгачнинг шакли воронкага ўхшайди. Физиологик торайган жойлари яққол кўринмайди. 10—12 ёшда унинг шакли катталарникига яқинлашади. Қизилўнгач мускул қаватининг тараққиёти 13—14 ёшгача давом этади.

ҚОРИН БЎШЛИҒИ

Қорин бўшлиғи — cavitas abdominis кўкрак ва чаноқ бўшлиқлари ўртасидаги энг катта бўшлиқ бўлиб, бошқа бўшлиқлар каби ички аъзолар билан тўлиб туради (127-расм).

Қорин бўшлиғини беш томондан мускуллар, суяк ҳамда фасциялар ўраб, ички ва ташқи муҳитдан ажратиб туради. Кўкрак бўшлиғи томон гумбаз шаклида кўтарилган диафрагма қорин бўшлиғининг устки деворидир. Олд ва икки ён деворларни мускуллар (m.abliquus externus abdominis, m.abliguus internus abdominis, m.transversus abdominis, m.rectus abdominis m.pyramidalis) ҳамда кўндаланг қорин фасцияси-fascia transversa abdominis ҳосил қилади. Санаб ўтилган мускулларнинг биринчи учтаси кўпроқ қорин бўшлиғининг ён деворларини, коринниинг тўғри мускули эса олд деворини ташкил қилади.

Қорин бўшлиғини орқа томондан бел умуртқалари ва уларнинг ён томонида жойлашган мускуллар — m.quadratus lumborum, m.psoas major чегаралаб туради.

Қорин бўшлиғи пастки томонга торая боради ва шу торайган жойда ёнбош суягининг қанотлари туради. Бинобарин, қорин бўшлиғини пастки томондан қисман ёнбош суяги чегаралаб туради деса бўлади.

Одатда чаноқ бўшлиғи катта ва кичик чаноқ бўшлиқлари деб аталувчи икки қисмга ажратилади. Катта чаноқ бўшлиғи қорин бўшлиғининг пастки қисмини ташкил қилади. Қорин бўшлиғи шу тарзда кичик ва катта чаноқ ўртасидаги тешик орқали кичик чаноқ бўшлиғи — cavum pelvis билан туташади.

Кичик чаноқ бўшлиғининг девори ички томондан чаноқ фасцияси — fascia pelvis билан қопланган. Бу бўшлиқда тўғри ичак, қовуқ, аёлларда бачадон, тухумдон, эркакларда уруғ пуфаги ва бошқа аъзолар жойлашган.

Кичик чаноқни икки ён ва олд томондан қов ва куймич суяклари, орқадан думғаза ва дум суяқлари ҳамда чаноқ ичидан бошланувчи мускуллар ҳосил қилади.

Кичик чаноқ бўшлиғининг таги очиқ эмас, у мускуллар билан бутунлай беркилган. Ана шу беркитадиган мускулларнинг чаноқ диафрагмаси — diaphragma pelvis деб аталади.

Қорин бўшлиғидаги аъзолардан баъзилари (масалан, меъда, жигар, ўн икки бармоқ ичакнинг юқори қисми ва талоқ), кўндаланг-чамбар ичак — colon transversum ва унинг тутқичи — mesocolon transversum дан юқорида ётади, баъзи аъзолар эса улардан пастида ётади (ўн икки бармоқ ичакнинг пастки қисми, оч ичак, ёнбош ичак ва йўғон ичак).

Қорин бўшлиғининг деворларини ҳосил қилишда иштирок этадиган

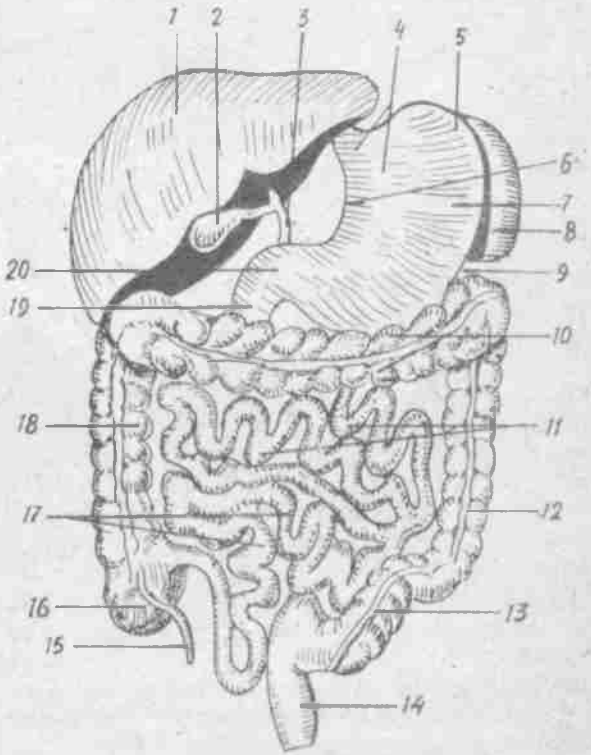

127-расм. Қорин бўшлиғидаги аъзоларнинг жойлашиш схемаси.

1 — hepar; 2 — vesica felliae; 3 — ductus choledochus; 4 — pars cardiaca ventriculi; 5 — fundus (fornix) ventriculi; 6 — curvatura ventriculi minor; 7 — corpus ventriculi; 8 — lien; 9 — curvatura ventriculi major; 10 — colon transversum; 11 — jejunum; 12 — colon descendens; 13 — colon sigmoideum; 14 — rectum; 15 — appendix vermiformis; 16 — caecum; 17 — ileum; 18 — colon ascendens; 19 — duodenum; 20 — pars pylorica ventriculi.

мускулларнинг ҳаммасини ички томондан ялписига пишиқ сероз парда қоплайди.

Қорин парда — peritoneum фақат деворларга эмас, балки аъзоларга ҳам ўтади ва уларни ҳар хил даражада ўрайди (128-расм). Peritoneum нинг қорин деворини қоплаган қисми — peritoneum parietale ва аъзоларни ўраган қисми — peritoneum viscerale дейилади. Бу икки қисм ўртасида ҳосил бўлган бўшлиқ — cavum peritonei деб аталиб, унда озроқ сероз суюқлик бўлади (у сероз пардани намлаб туради). Шуни ҳам айтиб ўтиш керакки, cavum peritonei эркакларда ташқи муҳит билан боғланмаган, берк бўлади, лекин аёлларда бачадон найлари орқали (найнинг бир томони) қорин парданинг бўшлиғига, иккинчи томони бачадон бўшлиғига, ундан қин орқали ташқарига (ташқи муҳитга) очилади. Қорин парда қорин ва чаноқ бўшлиқларидаги аъзоларни ҳар хил даражада ўрайди. Баъзи аъзолар қорин парда билан бутунлай (олдидан, орқасидан ва ён томонларидан) қопланади, бундай аъзолар *интраперитонеал аъзолар* деб аталади (масалан, меъда, талоқ, ингичка ичаклар, кўндаланг чамбар ичак ва бошқалар). Баъзи аъзолар қоринпарда билан уч томонлама ўралган бўлади ва улар *мезоперитонеал аъзолар* деб аталади. Масалан, жигар, ўт қопи, кўтарилувчи ва тушувчи чамбар ичак шулар жумласидандир. Баъзи аъзолар фақат бир томондан ўралган бўлиб, бундай аъзолар *экстраперитонеал аъзолар* деб

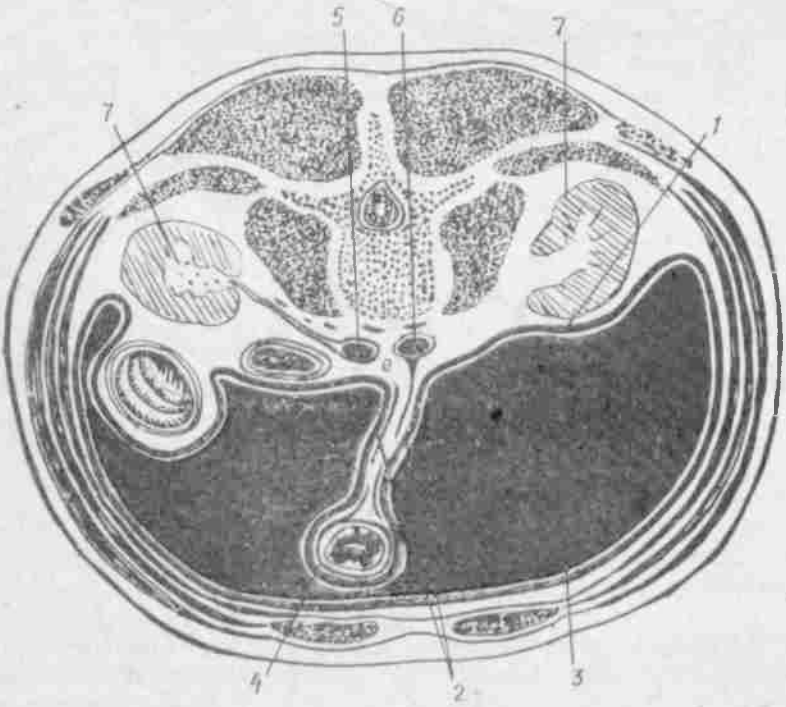

128-расм. Корин бўшлиғидаги аъзоларнинг корин пардага ўралиши (схема).

1 — peritoneum parietale; 2 — mesenterium; 3 — cavitas peritonei; 4 — peritoneum viscerale; 5 — v. cava inferior; 6 — aorta; 7 — ren.

аталади.. Масалан, буйраклар, меъда ости бези ва бошқалар бунга мисол бўлади.

Қорин парда девордан аъзоларга ёки аъзолардан аъзоларга ўтган вақтида бурмалар ҳосил қилади. Бу сероз бурмалар кўпинча икки варақдан, баъзан эса бир варақдан иборат бўлади. Бунга ичак тутқичлари, бойламлари ва бошқалар киради.

МЕЪДА

. Меъда — ventriculus, s.gaster ҳазм каналининг энг кенгайган жойи бўлиб, корин бўшлиғининг юқори қисмида жойлашган. Унинг кўпроқ қисми чап қовурға соҳаси — regio hepochondrica sinistra да, озроқ бўлаги эса корин усти соҳаси — regio epigastrica да туради.

Меъданинг шаклини ноккa, баъзан кимёвий лабораториялардаги ретортага ёки бир томони ингичка ловияга ўхшатадилар (129-расм). Меъданинг катта-кичиклиги ва ҳажми ҳар кимда ҳар хил бўлади. Катталар меъдасининг ҳажми ўрта ҳисобда 3—3,5 литр келади.

Меъда бўш турган вақтда кичрайиб, ингичкалашиб юқорига кўтарилади, тўлиб кенгайган вақтида эса пастки чети киндиккача

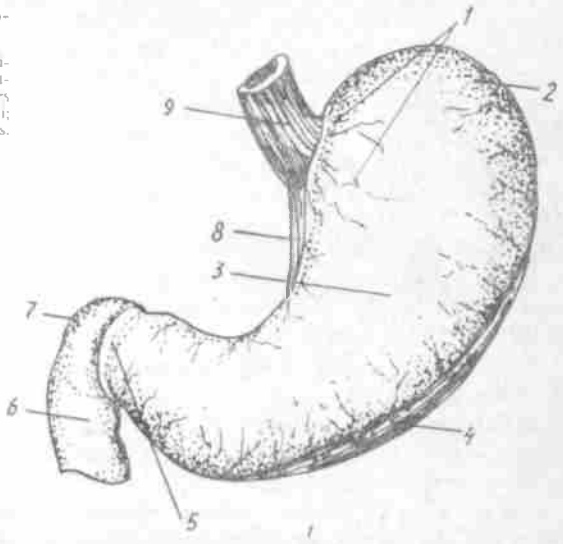

1 2 9-р а с м. Меъданинг олд томондан кўриниши.

1 — pars cardiaca; 2 — fundus (fornix) ventriculi; 3 — corpus ventriculi; 4 — curvatura ventriculi major; 5 — pars pylorica; 6 — pars descendens duodeni; 7 — pars superior duodeni; 8 — curvatura ventriculi minor; 9 — esophagus.

тушиши мумкин. Катта одам меъдасининг узунлиги 16—24 см, кенглиги 12 см бўлади. Меъданинг бўйлама ўқи юқоридан пастга ва олдинга, чапдан ўнгга йўналган.

Меъданинг олд ва орқа деворлари — paries anterior et posterior тафовут қилинади. Олд девор бир оз бўртиброқ чиққан бўлиб, орқа девор олд деворга қараганда бирмунча ясси бўлади. Меъданинг бу икки девори юқори ва пастки томонда бир-бири билан қўшилиб, катта ва кичик эгриликларни ҳосил қилади. Улардан юқоридаги эгрилик кичик бўлиб, бунга curvatura ventriculi minor дейилади, пастдаги ва чап томондаги катта эгрилик — curvatura ventriculi major деб аталади. Катта ва кичик эгриликлар бўйлаб қон томирлар ўтади.

Меъданинг чиқиш қисмига яқин жойида кичик эгриликка жойлашган бурчак қийиғи — incisura angularis кўринади. Худди шу ерда эгриликлар бир-бирига ёндошиб бурчак ҳосил қилади, у angulus ventriculi деб аталади.

Меъданинг кириш ва чиқиш қисмлари тафовут қилинади. Унинг кириш қисми чап томондан XI кўкрак умуртқаси қаршисида туради, у pars cardiaca деб аталади, меъдага қизилўнгач келиб уланадиган тешик ostium cardiacum деб аталади. Меъданинг кириш қисмидан чапда ва юқорида жойлашган кенг қисми меъда туби — fundus ventriculi деб аталади. Шуни айтиш керакки, меъданинг тубини жойлашишига кўра (яъни, аъзонинг бошқа қисмига нисбатан баландроқ тургани учун) меъда гумбазини fornix ventriculi деб аташ тўғри бўлур эди. Янги туғилган чақалоқ меъдасининг туби яхши билинмайди.

Меъданинг чиқиш қисми — pars pylorica деб аталиб, бу қисм I бел умуртқаси олдида, ўнг томонда ётади. Чиқиш тешиги (pyloris) нинг чиқиш қисмининг ўзида ҳам кенгайган қисм ва узунасига торайиб кетган канал бор. Кенгайган қисм меъданинг бошланишида бўлиб,

antrum pyloricum деб, унинг канали эса — canalis pyloricus деб аталади. Меъданинг танаси — corpus ventriculi га меъда тубидан то чиқиш қисмигача бўлган оралиқлар киради.

Меъданинг қўшни аъзолар билан муносабатига келганда шуни айтиш керакки, овқат билан ўртача тўлган меъда ўзининг кичик эгрилиги, яъни юқори томони билан жигарнинг чап бўлагининг пастки юзасига, туби билан эса диафрагманинг чап гумбазига тегиб туради. Пастки, яъни катта эгрилиги кўндаланг-чамбар ичак ва унинг туткичи — colonet mesocolon transversum га тегиб туради. Меъда олд девори билан қорин деворига тегиб, орқа томондан меъда ости безига, чап буйракка, чап буйрак усти безига, туби билан талоққа тегиб туради (130-расм).

Меъда қоринпарда билан ҳамма томондан ўралган, яъни у интраперитонеал аъзодир.

Меъданинг деворида қуйидаги қаватлар тафовут қилинади: сероз қават, сероз остидаги қават, мускул қавати, шиллиқ қавати ва шиллиқ ости қавати (131-расм).

Сероз қават — tunica serosa қоринпарданинг висцерал варағидир. Бу парда катта ва кичик эгриликлар бўйлаб йўналаётган қон томирлар билан банд жойларни ҳамда орқа девордаги диафрагмага тегиб турадиган кичкинагина майдончадан бошқа ҳамма жойни ўраб туради.

Меъдани ўраб олган қоринпарда ундан қўшни аъзоларга ўтади ва бойламлар ҳосил қилади. Масалан, меъданинг олд ва орқа деворларини ўраб жигарга ўтаётган қоринпарда lig.hepatagastricum деб аталади. Меъданинг катта эгрилигидан пастга йўналиб, кўндаланг чамбар ичак деворига ўтган қисми lig.gastracolicum, талоққа ўтгани lig.gastrolienale деб аталади.

Мускул қавати — tunica muscularis бошқа қаватларга нисбатан анча бақувват бўлиб, силлиқ мускул толаларидан иборат. Мускуллар қисқариши натижасида меъда ичидаги овқат ҳазм қилиш каналининг пастки қисмига қараб сурилади.

Мускул толаларининг йўналиши қуйидагича (132-расм):

1. Ташқи томондаги толалар узунасига йўналган бўлиб, улар stratum longitudinale деб аталади. Бу толалар кичик эгриликка яқинлашган сари зичлаша боради. Шунинг учун ҳам улар кичик эгрилик соҳасида яхши кўринади. Шуни айтиб ўтиш керакки, бу толалар қизилўнгач бўйлама мускул толаларининг давоми ҳисобланади.

2. Ўрта қаватда ётувчи мускул толалари ҳалқасимон йўналган бўлиб, stratum circulare деб аталади. Улар ҳам қизилўнгач деворларидаги шу номли мускулларнинг давоми ҳисобланади. Айлана мускуллар биринчи қаватдаги бўйлама мускул толаларига нисбатан анча бақувват бўлади ва меъданинг ҳамма қисмини ҳалқа сингари ўраб олади. Кўндаланг мускул толалари меъданинг чиқиш қисмида зичлашади ва pylorica билан ўн икки бармоқ ичак ўртасида қисувчи мускул — m.sphincter pylorica га айланади. Бу мускул устидан силлиқ бурма ўраб қопқоқ — valvula pylorica ҳосил қилади. Қисувчи мускул қисқарганда қопқоқ зич беркилиб меъданинг ўн икки бармоқ ичакка ўтиш йўлини ёпиб қўяди.

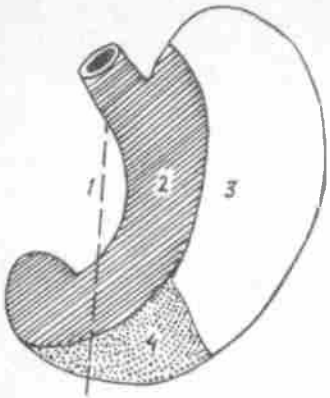

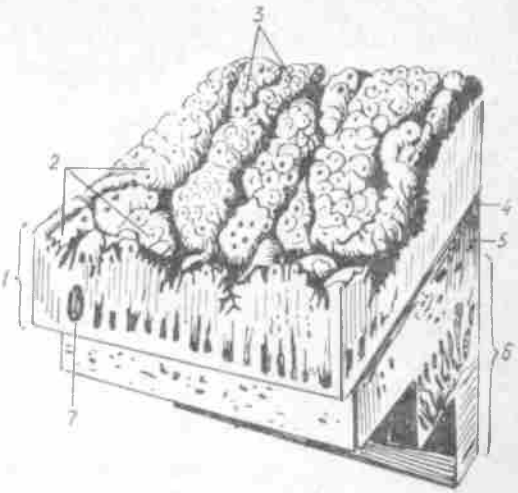

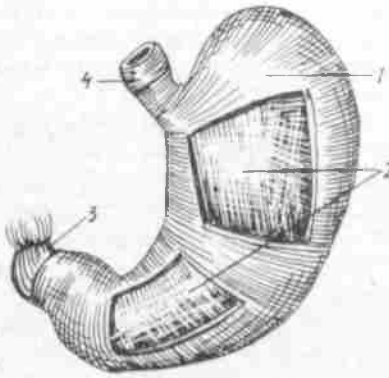

130-расм. Меъданинг олд юзасининг қўшни аъзоларга тегиб турувчи юзалари.

1 — тананинг ўрта чизиғи; 2 — жигарга тегиб турувчи юза; 3 — диафрагмага тегиб турувчи юза; 4 — қоринниг олд деворига тегиб турувчи юза.

131-расм. Меъда девориниг тузилиши.

1 — tunica mucosa; 2 — areae gastricae; 3 — foveolae gastricae; 4 — lamina muscularis mucosa; 5 — tela submucosa; 6 — tunica muscularis; 7 — nodulus (folliculus) lymphaticus solitarius.

132-расм. Меъданинг мускул қаватлари.

1 — stratum circulare; 2 — fibrae obliquae; 3 — stratum longitudinale (pars pylorica ни duodenum га ўтиш жойида); 4 — esophagus (stratum longitudinale)

3. Учинчи қаватни ташкил қилувчи мускул толалари қийшиқ йўналган ва шу туфайли fibrae obliquae деб аталади. Бу қаватдаги толалар ҳам қизилўнгач мускул қаватининг давомидир. Fibrae obliquae меъданинг кириш қисмини ўраб туради ҳамда унинг олд ва орқа юзаларига тарқалади. Бинобарин, бу толаларнинг қисқариши натижасида меъданинг катта эгрилиги cardia томонга яқинлашади. Демак меъда бир оз катталашади. Шундай қилиб, меъданинг шакли оз бўлса-да, шу мускулларга ҳам боғлиқ бўлади.

Мускул қаватининг орқасида шиллиқ парда ости қавати — tela submucosa бор, у мускул қаватини шиллиқ пардага боғлаб туради. Бу қаватда қон томирлар, нервлар жойлашган бўлиб, у туфайли шиллиқ парда бирмунча ҳаракатчан бўлади ва бурмалар ҳосил қилади.

Меъда девориниг энг ички шиллиқ қавати — tunica mucosa бир қаватли призматик эпителий ва нозик тўқималардан иборат (133-расм). Шиллиқ қават кулранг-пушти тусда. Меъда шиллиқ пардасидаги жуда кўп бурмалар plicae gastricae деб аталади, бу

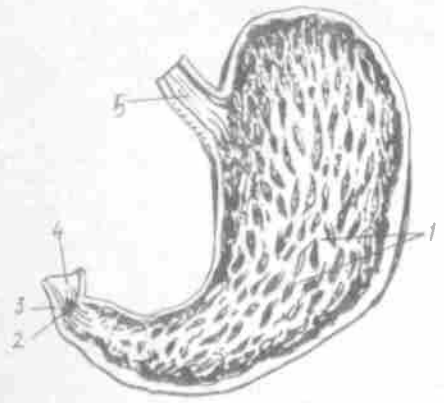

133-расм. Меъданинг шиллиқ пардаси.

1 — plicae gastricae; 2 — ostium pyloricum; 3 — m. sphincter pylori; 4 — tunica mucosa duodeni; 5 — tunica mucosa esophageae.

бурмалар меъда қисқарганда жуда яхши кўринади ва тўр шаклини эслатади. Катта ва кичик эгриликлар соҳасида узунасига йўналган бурмалар бор. Меъданинг шиллиқ қаватида жойлашган катта бурмалардан ташқари кичкина майдончалар бўлиб, улар areae gastricae деб аталади. У ерда бир қанча чуқурчалар бор бўлиб, уларга меъда безларининг шира чиқариш тешиги очилади.

Меъдага тушган овқат шу шиллиқ қаватдаги безлар таъсирида химиявий ўзгаришларга учрайди. Меъда шиллиқ қаватида жуда кўп безлар бўлиб, улар ўзларининг тузилиши ва вазифасига кўра бир-биридан фарқ қилиб, икки турга бўлинади: 1) меъда туби безлари — glandulae gastricae propriae, 2) меъданинг чиқиш қисмидаги безлар — glandulae pyloricae

Меъда туби безлари анчагина кўп бўлади. Меъда шиллиқ қаватида булардан ташқари, лимфа тугунлари folliculi lymphaticae gastricae жойлашган.

МЕЪДА ҚОН ТОМИРЛАРИ ВА НЕРВЛАРИ

Меъдани қон билан таъминловчи артериялар (1) a.gastrica sinistra (truncus coeliacus толаси) меъда кичик эгрилигининг чап томондан йўналиб, ўнг томондан келаётган (2) a.gastrica dextra (a.hepatica propria толаси) билан анастомозланади; (3) a.gastroepiploica dextra (a.gastroduodenalis) меъда катта эгрилигининг ўнг томонидан йўналиб, катта эгриликнинг чап томонидан келаётган (4) a.gastroepiploica sinistra (талоқ артериясини толаси) билан анастомозланади. Меъданинг туби талоқ артериясининг толаси aa.gastricae breves дан таъминланади. Вена томирлари меъда деворидан бир номдаги веналар орқали қон йиғиб, дарвоза венасини ҳосил қилувчи илдизларга келиб қуйилади. Лимфа томирлари меъданинг ўнг ва чап лимфа томирларига (меъданинг юқори қисмларида) кичик эгрилик ва кираверіш (кардиал) қисми кардия лимфа тугунларига қуйилади. Меъдани n.vagus ва симпатик нервлар иннервация қилади. Булар меъда деворида plexus gastricus ни ҳосил

қилади. Симпатик нервлар plexus coeliacus дан меъда артерияларининг девори буйлаб боради.

Меъданинг ёшга қараб ўзгариши. Янги туғилган чақалоқларнинг меъдаси цилиндр шаклига эгадир. Меъданинг туби билинмайди, меъда тикка (вертикал) ҳолатда ётади. Склетотопияси катталарникига ўхшаса ҳам, синтопиясида (янги туғилган чақалоқларнинг жигари катта бўлганлиги сабабли) қўшни ички аъзолар билан муносабати бир хилда эмас. Масалан, меъданинг олд юзаси бутунлай жигар билан беркилиб туради, натижада меъда талоқдан узоқлашади. Меъданинг шиллиқ ва мускул қаватлари унчалик такомиллашмаган. Меъданинг ҳажми ёшга боғлиқ равишда ривожланади. Янги туғилган чақалоқларда 7 $см^3$, 10 кунлик бўлганда 81 $см^3$, 3 ёшда 600 $см^3$, 10—12 ёшда эса 1500 $см^3$ бўлади. Меъданинг туби бир ёшга борганда пайдо бўлади. Шундай қилиб, ёшга қараб меъда ҳажми туғилгандан сўнг икки ҳафта ичида 2 марта, 1 ёшда эса 10 марта катталашар экан.

ЎРТА ИЧАКДАН РИВОЖЛАНУВЧИ АЪЗОЛАР

ИНГИЧКА ИЧАК

Ингичка ичак — intestinum tenuae меъданинг охирги, чиқиш қисмидан бошланиб, то йўғон ичакнинг бошланғич қисмига қадар давом этади ва ҳазм каналининг энг узун қисми ҳисобланади. Ингичка ичакнинг узунлиги 5—6 метр бўлиб, мурдада бирмунча ортиқроқ бўлади (6,5—7 метр). Бунга сабаб шуки, ичак деворларидаги доимо қисқариш ҳолатида бўлган мускул толалари одам ўлгандан сўнг бўшашиб кетади. Умуман ичакларнинг, жумладан ингичка ичакнинг узун-қисқалиги ёшга ҳам боғлиқ бўлади. Масалан, янги туғилган чақалоқларда ичакнинг узунлиги тананинг узунлигига нисбатан 7 марта, катта одамларда эса 4—4,5 марта ортиқдир. Ингичка ичак деворларининг диаметри йўғон ичакка яқинлашган сари торая боради. Агар ўн икки бармоқ ичак охирги қисмининг диаметри 2,5 см бўлса, ёнбош ичак охирги қисмининг диаметри 2—2,5 см келади. Ингичка ичак йўғон ичакка нисбатан деярли икки марта ингичка бўлади.

Ингичка ичак қуйидаги уч қисмдан иборат:

1) ўн икки бармоқ ичак — duodenum ингичка ичакнинг бошланғич қисми бўлиб, узунлиги 26—30 см келади, шакли эса тақага ўхшайди.

2) оч ичак — intestinum jejunum ўн икки бармоқ ичакнинг давоми бўлиб, ингичка ичакнинг тахминан 2/5 қисмини ташкил қилади.

3) ёнбош ичак — intestinum ileum ичакнинг тахминан 3/5 қисмини ташкил қилади.

Юқорида айтиб ўтилган қисмларда оч ичак ва ёнбош ичак ўз тутқичларига эга бўлгани туфайли intestinum tenuae mesenteriale деб аталади. Улар жуда эркин ҳаракат қила олади. Ингичка ичакнинг сўнгги икки қисми корин бўшлиғида, кўндаланг-чамбар ичак — colon transversum дан пастда жуда кўп қовузлоқлар ҳосил қилиб жойлашган. Ингичка ичак шартли равишда фақат оч ва ёнбош ичак деб иккига

ажралади. Чунки уларнинг ўртасида унча сезиларли чегара бўлмайди. Уларни фақат ички тузилишига қараб ажратиш мумкин, холос. Ингичка ичакнинг оч ичак қовузлоқлари кўпинча чап ва юқори томонда кўндаланг ҳолатда, ёнбош ичакнинг қовузлоқлари эса ўнг ва пастда тикка ҳолатда ётади.

Умуман ингичка ичак қовузлоқлари киндик соҳаси, қорин ости соҳасида жойлашади ва қисман кичик чаноқ бўшлиғига ҳам тушади.

Ўн икки бармоқ ичак — duodenum экстраперитонеал ҳолатда қорин деворининг орқа қисмида I — III бел умуртқалари қаршисида жойлашган (134- расм). Унинг шакли тақага ёки очиқ ҳалқага ўхшайди. Узунлиги 25—30 см. Унинг ярим ҳалқаси меъда ости безининг бош қисмини ўраб туради. Ўн икки бармоқ ичакнинг орқа томони сийрак бириктирувчи тўқима ёрдамида қорин деворининг орқа томонига бириктириб туради, шунинг учун ҳам у ингичка ичаклар ичида кам ҳаракатлиси ҳисобланади. Жойлашиши ва йўналишига қараб у тўрт қисмга бўлинади: 1) устки кўндаланг қисм — pars superior; 2) қуйи тушувчи қисм — pars descendens; 3) пастдаги кўндаланг қисм — pars horizontalis inferior; 4) кўтарилувчи қисм — pars ascendens. Баъзан унинг шакли тақага ўхшамай очиқ ҳалқага ўхшайди, бунда юқорида айтилган қисмлар кўринмайди ва чегара ҳосил қилмай бир-бирига ўтиб кетади. Юқоридаги кўндаланг қисми меъда (pyloris) нинг бевосита давоми бўлиб, узунлиги 4—5 см келади ва 1 бел умуртқаси олдида туради. Бу қисм ўрта чизиққа нисбатан ўнг томонда бўлиб, энг узун бўлган тушувчи қисмга (8—10 см) уланади. Бу ҳар иккала қисмнинг бир-бирига ўтиш жойида устки букилма — flexura duodeni superior ҳосил бўлади. Пастки кўндаланг қисм қуйи тушувчи қисмининг давоми бўлиб, улар бир-бирига ўтиш жойида пастки букилма — flexura duodeni inferior юзага келади. Ўн икки бармоқ ичак оч ичакка ўтиш жойида бир оз кўтарилиб, кўтарилувчи қисмни ҳосил қилади. Бу жойда ҳам (11 бел умуртқа танаси тўғрисида) чапда учинчи букилма flexura duodenojejunalis ҳосил бўлади. Ўн икки бармоқ ичак пастга тушувчи қисми билан меъда ости бези бошининг ўртасидаги ариқчадан умумий ўт йўли — ductus choledochus ўтади ва меъда ости безининг йўли — ductus pancreaticus билан қўшилиб pars descendens duodeni даги papilla duodeni major га очилади (135- расм).

Ўн икки бармоқ ичакнинг томир ва нервлари

Ўн икки бармоқ ичакни қон билан таъминловчи артериялар — aa.pancre aticoduodenalis superior ва a.pancreaticoduodenales inferior дир. Булар бир-бири билан аностомоз ҳосил қилади ва ўн икки бармоқ ичакка rr.duodenales номли толаларни беради. Бир хил ном билан аталувчи веналари эса қонни дарвоза венасига қуяди. Лимфа томирлари меъда ости бези билан ўн икки бармоқ ичак, ичак тутқич (юқориси), қорин артерия соҳаси ва бел лимфа тугунлари томон йўналади. Иннервациясини ўн икки бармоқ ичак адашган нервлар — n.vagus толаларида, меъда, жигар, ичак тутқич устки чигалларидан олади.

Янги туғилган чақалоқлар ўн икки бармоқ ичагининг шакли

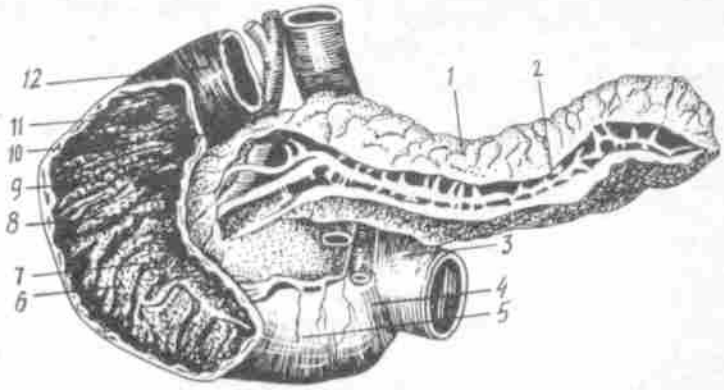

134-расм. Ўн икки бармоқ ичак ва меъда ости безининг (очилган оқимлар билан) олд томондан кўриниши.

1 — corpus pancreatici; 2 — ductus pancreaticus; 3 — flexura duodenojejunalis; 4 — pars ascendens duodeni; 5 — pars horizontalis (inferior) duodeni; 6 — plicae circulares; 7 — papilla duodeni major; 8 — papillae duodeni minor; 9 — pars descendens duodeni; 10 — ductus pancreaticus accessorius; 11 — pars superior duodeni; 12 — pars duodeni superior.

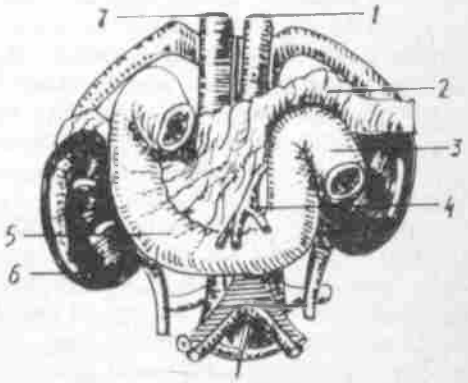

135-расм. Ўн икки бармоқ ичак ва унга қўшни аъзолар.

1 — aorta; 2 — pancreas; 3 — flexura duodenojejunalis; 4 — a. mesenterica superior; 5 — duodenum; 6 — ren; 7 — v. cava inferior.

кўпинча ҳалқасимон бўлиб, юқорида айтиб ўтилган қисмларнинг бир-бирига ўтиши аниқ билинмайди, устки кўндаланг қисми эса жуда юқори туради. Бола ҳаётининг бешинчи ойидан бошлаб бу қисм XII кўкрак умуртқаси олдига тушади, 12 ёшда биринчи бел умуртқаси танасининг юқори четига етади. Ўн икки бармоқ ичак жигарга, ўнг буйракка, ўт пуфагининг бўйнига, меъда ости безига, кўндаланг-чамбар ичакка ва катта қон томирларга тегиб туради. У қорин пардадан ташқарида экстраперитонеал туради. Лекин устки кўндаланг қисмининг бошланиши ва пастки кўндаланг қисмининг оч ичакка ўтиш жойи қорин парда билан ҳамма томондан ўралган бўлади.

Оч ичак ва ёнбош ичак қоринпарда билан ҳамма томондан ўралган, яъни интраперитонеал. Оч ичак ҳамда ёнбош ичаклар қоринпардадан ҳосил бўлган тутқич — mesenterium га эга. Оч ичак ва ёнбош ичаклар

олдинги томондан катта чарви — omentum majus билан беркилиб туради.

Ингичка ичак деворининг тузилиши

Ингичка ичак деворлари қуйидаги қаватлардан (136- расм, а — б). ташқи сероз парда — tunica serosa, сероз ости қавати — tela subserosa, мускул қавати — tunica muscularis, шиллиқ парда ости қавати — tela submucosae ва шиллиқ парда — tunica mucosa дан иборат.

Ташқи сероз парда — tunica serosa ичак деворини энг устки (ташқи) томондан ўраб олади. Бу парда қорин парданинг висцерал варағидан ҳосил бўлган. Ичак деворининг сероз парда билан ўралмай қолган жойида ичакка қон томир, нервлар ва лимфа йўналади.

Мускул қавати — tunica muscularis силлиқ мускул толаларидан иборат бўлиб, ташқи ва ички қаватларга бўлинади. Булардан ташқари, узунасига кетган (stratum longitudinale) ва ички қавати айланасига кетган (stratum circulare) толалар мавжуд. Ички қаватдаги толалар анча бақувват бўлса ҳам пастга тушган сари юпқалаша боради. Мускул қават ичак ҳаракатини таъминлаб туради. Агар бўйлама толалар қисқарса ичак кенгаяди, кўндаланг толаларнинг қисқариши эса ичакни торайтиради. Одатда кенгайиш ва торайиш ҳолатлари навбат билан тартибли равишда юқоридан пастга томон давом этиб туради ва шу йўсинда овқатни йўғон ичакка йўналтиради.

Шиллиқ парда ости қавати — tela submucosa жуда нозик бириктирувчи тўқимадан тузилган бўлиб, қон томир ва нервларга бойлиги билан бошқа қаватлардан фарқ қилади. Шу парда туфайли шиллиқ парда ҳаракатчан бўлади ва бурмалар ҳосил қилади.

Шиллиқ парда — tunica mucosa ичак қаватининг энг ичкарисида бўлиб, пушти рангда. Унинг юзаси жуда кўп сўрғичлар — velli intestinales билан қопланган.

Уларнинг сони одамларда ўрта ҳисоби билан 4 миллион бўлади, бўйи 0,5 мм дан 1,5 мм гача етади. Шунинг учун ҳам шиллиқ парда духобага ўхшайди. Ичак шиллиқ қаватининг бўш қисми ва сўрғичлари бир қават цилиндрик эпителий билан қопланган. Бу эпителий орасида шилимшиқ ишловчи қадаҳсимон ҳужайралар ҳам кўп учрайди. Ҳар қайси villi intestinales нинг ичида (марказида) лимфа томири (сут томир), қон томирлар ва нервлар бўлади. Овқат бўтқасидаги ёғлар лимфа томирларига, оқсиллар, углеводлар эса вена томирларига ўтади, ундан фильтрланиш (тозаланиш) учун дарвоза венаси — vena portae орқали жигарга боради. Сўрғичлар оч ичакда узунроқ ва кўпроқ бўлади. Ингичка ичакнинг хусусиятларидан бири шундаки, унинг шиллиқ қавати жуда баланд зич жойлашган ва бурама (спирал) га ўхшаш узлуксиз давом этувчи бурмалар — plicae circularis kercringii ни ҳосил қилади (137- расм). Ана шу бурмалар туфайли унинг овқат сўрувчи сатҳи 24 марта кенгаяди. Бу бурмалар пастга борган сари камая боради, йўғон ичакка ўтиш жойига келганда ҳатто бутунлай йўқолиб кетади.

Ўн икки бармоқ ичакнинг қуйи тушувчи қисмидаги шиллиқ қаватда кўндаланг бурмалардан ташқари узунасига жойлашган битта бурма — plica longitudinalis duodeni бор. Унинг ўртасида шиллиқ парда

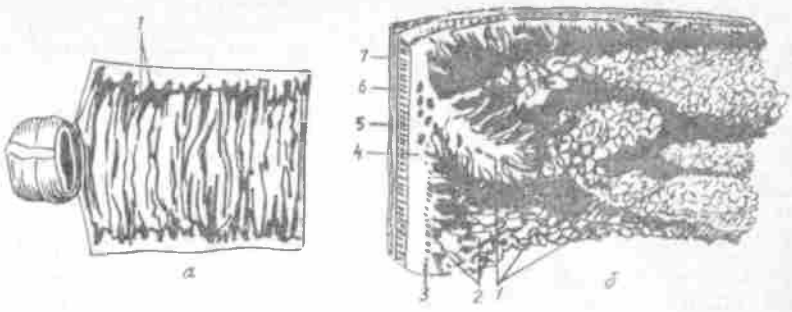

136-расм. Ингичка ичакнинг шиллиқ пардаси (а) ва ичак девори қаватлари (б).

1 — plicae circulares; 2 — villi intestinales; 3 — tunica mucosa; 4 — tela submucosa; 5 — stratum circulare tunicae muscularis; 6 — stratum longitudinale tunicae muscularis; 7 — tunica serosa.

дўмбоқчаси, унинг учида эса сўрғич — papilla duodeni major бўлади. Бу сўрғичдан сал юқорида ўн икки бармоқ ичакнинг кичик сўрғичи — papilla duodeni minor жойлашган.

Ўн икки бармоқ ичакнинг катта сўрғичи — papilla duodenia major га умумий ўт йўли — ductus choledochus ва меъда ости бези йўли — ductus pancreaticus — очилади. Papille duodeni minorга эса меъда ости безининг қўшимча йўли — ductus pancreaticus accessorius очилади.

Ингичка ичакнинг шиллиқ қаватида юқорида айтиб ўтилганлардан ташқари яна 0,2—0,4 мм келадиган ичак ширасини чиқарувчи оддий найсимон майда безлар — glandulae intestinalis жойлашган. Ўн икки бармоқ ичакнинг юқори қисмида сертармоқ найсимон безлар жойлашган бўлиб, улар Бруннер безлари — glandulae duodenalis деб аталади. Бу безлар шиллиқ ости қаватига жойлашган.

Ингичка ичак деворида яна лимфа тугунлари ҳам бўлади. Лимфа тугунлари якка-якка ёки бир қанчаси тўпланиб, ғуж-ғуж бўлиб туради. Якка-якка турган лимфа тугунлари — folliculi lymphaticae solitari, ғуж-ғуж бўлиб ётганлари эса folliculi lymphaticae aggregati peyeri деб аталади. Уларнинг сони ҳар хил бўлиб, ўрта ҳисобда 25—35 гача боради. Улар ичак тутқичига қарама-қарши турган томонда, яъни ичак деворининг эркин қисмида жойлашиб, бўйи 5—10 см, эни эса 8—10 мм келади (138- расм).

ИНГИЧКА ИЧАКНИНГ ТОМИР ВА НЕРВЛАРИ

Ингичка ичак юқориги тутқич артериясидан чиқувчи 16—20 та ичак артериялари — a.a.intestinalis орқали қон билан таъминланади.

Вена қони шу номли вена томири орқали (v.v.intestinales) дарвоза венасига қуйилади. Лимфа юқори тутқич тугунлари (nodi lymphatiti mesentericus) га қуйилади.

Иннервацияси n.vagus нинг толалари ва plexus mesentericus (симпатик нервлар) воситасида амалга оширилади.

Оч ва ёнбош ичакларнинг ёшга қараб ўзгариши. Мазкур ичаклар

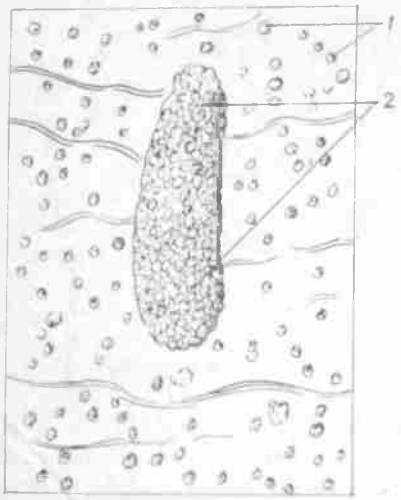

138-расм. Ёнбош ичак шиллиқ пардаси ва лимфа тугунлари.
1 — noduli (folliculi) lymphatici solitarii; 2 — noduli (folliculae) lymphaticus aggregatus.

янги туғилган чақалоқларда катталарникига нисбатан узун бўлади, чунки болалар аъзоси овқатни кўп талаб қилади. Чақалоқларда ингичка ичакнинг тутқичли қисмининг узунлиги 3 метрга яқин, 2—3 ёшда 4,8 м бўлади. Болалик даврига келганда унинг узунлиги катталар ичагининг узунлигига тенглашади (5—6 м). Янги туғилган чақалоқларнинг оч ва ёнбош ичакларининг жойлашиши ҳар хил — ётиқ ёки тик бўлиб, бу ичак тутқичи илдизининг ҳолатига ҳамда бажарадиган хизматига боғлиқ.

ОРҚА ИЧАКДАН РИВОЖЛАНАДИГАН АЪЗОЛАР

ЙЎҒОН ИЧАК

Йўғон ичак — intestinum crassum ҳазм каналининг ингичка ичакдан кейин давом этувчи қисми бўлиб, орқа чиқариш тешиги билан тугайди (139-расм). Ингичка ичак йўғон ичак чамбарининг ичида ётади. Мазкур ичакнинг йўғон ичак деб аталишининг боиси шундаки, унинг диаметри ингичка ичак диаметрига нисбатан тахминан икки баробар каттадир. Йўғон ичакнинг узунлиги 1—1,5 метр. Йўғон ичакда қуйидаги қисмлар тафовут этилади:

1) кўричак — caecum (чувалчангсимон ўсимта — appendix vermiformis билан);
2) кўтарилувчи чамбар ичак — colon ascendens;
3) кўндаланг чамбар ичак — colon transversum;
4) тушувчи чамбар ичак — colon descendens;
5) S-симон ичак — colon sigmoideum;
6) тўғри ичак — intestinum rectum;

Йўғон ичакнинг бу қисмларини кўриб чиқишдан олдин умуман йўғон ичакнинг ингичка ичакдан нималар билан фарқ қилиши устида тўхталиб ўтайлик.

Биринчидан, йўғон ичакнинг диаметри ингичка ичак диаметрига қараганда анча катта.

Иккинчидан, йўғон ичакдаги бўйлама (узунасига кетган) мускул толалари чувалчангсимон ўсимтанинг асосидан то тўғри ичакнинг бошланиш қисмигача давом этувчи учта тасма — taeniae colli га тўпланади. Бу тасмалардан бири йўғон ичакнинг олд эркин юзаси бўйлаб йўналади (фақат colon transversum да орқа томонга ўтади) ва у (эркин тасма) taenia libera дейилади. Иккинчи тасма colon

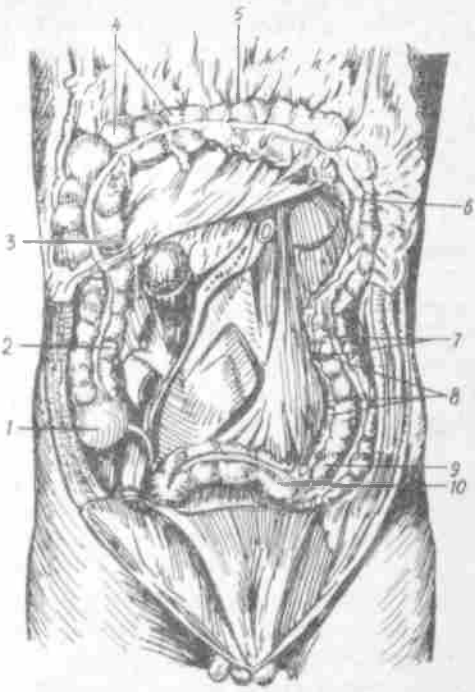

139-расм. Йўғон ичак ва унинг қисмлари (оч ва ёнбош ичак олинган)
1 — caecum; 2 — colon ascendens; 3 — flexura coli dextra; 4 — haustrae coli; 5 — colon transversum; 6 — flexura coli sinistra; 7 — colon descendens; 8 — apendices epiploicae; 9 — colon sigmoideum; 10 — taenia libera.

transversum нинг олд томонида катта чарвининг бирикиши бўйлаб кетганлиги туфайли taenia omentalis деб аталади. Учинчи тасма эса colon transversum нинг тутқичи (mesocolon transversum) бўйлаб кетгани учун taenia mesocolica деб аталади. Санаб ўтилган тасмалар орасидаги масофа бир хил бўлиб, тасмаларнинг эни 1 см га яқин бўлади.

Учинчидан, йўғон ичакнинг усти ингичка ичакка ўхшаш текис бўлмай, ғадир-будур бўлади, йўғон ичак девори ташқарига бўртиб чиққан пуфакка ўхшаш қабариқлар (haustra coli) га бўлинади. Булар чамбар ичак қисмлари ва тасмалар узунлиги бир-бирига мос келмаганлиги ҳамда ичак деворидаги айланма (циркуляр) мускул толалари бир хилда ривожланмаганлиги сабабли пайдо бўлади.

Тўртинчидан, йўғон ичакда иккита тасма — taeniae libera et omentalis бўйлаб ёғ ўсимталар — appendicis epiploicae бўлади. Бу ўсимталар сероз қаватининг ўсимталари бўлиб, узунлиги 4—5 см келади.

Юқорида айтиб ўтилган белгилар, яъни бўйлама мускул тасмалари, пуфаксимон қабариқлар (haustra coli), ёғ ўсимталар (appendices epiploicae) ингичка ичакда бўлмайди. Шунинг учун ингичка ичак силлиқ ва текис бўлади. Йўғон ичакнинг деворини ташқаридан ўровчи сероз қават — tunica serosa унинг ҳамма қисмини бир хилда ўрамайди. Сероз ости қавати — tela subserosa йўғон ичакнинг ҳамма ерида учрамай, фақат қорин парда ўраган қисмларидагина бўлиб, юпқа клетчаткадан иборат бўлади.

Мускул қават — tunica muscularis ўз навбатида иккита қаватдан иборат. Унинг ташқи узунасига кетгани stratum longitudinale ва ички айланасига кетгани stratum circulare дейилади. Шиллиқ ости қавати — tela submucosa ҳам ривожланган бўлиб, шиллиқ пардада жуда кўп майда бурмаларни ҳосил қилади.

Шиллиқ парда — tunica mucosa нинг эпителийси худди ингичка ичакдаги каби цилиндрик бўлади, лекин бунда қадаҳсимон ҳужайралар кўп учрайди. Йўғон ичакдаги шиллиқ парда ҳужайралари шиллиқ ишлаб чиқаради, бу эса овқатнинг силлиқ ўтишига катта ёрдам беради.

Йўғон ичакнинг шиллиқ қаватида ингичка ичакдаги каби сўргичлар бўлмайди. Ғужанак ҳолда тўпланган лимфоид тўқималар (Пейер шодалари) мутлақо учрамайди.

Яккам-дуккам жойлашган лимфа тугунчалари — folliculi lymphatici solitarii айниқса чувалчангсимон ўсимтада кўп бўлади. Йўғон ичакнинг шиллиқ қавати ҳосил қилган бурмалар яққол кўринадиган ярим ой шаклида бўлгани туфайли plicae semilunares colli деб аталади.

Энди йўғон ичакнинг ҳар қайси қисми устида алоҳида-алоҳида тўхталамиз.

К ў р и ч а к — intestinum caecum ичак охирги қисмининг очиладиган жойи ва йўғон ичакнинг бошланғич қисми бўлиб, ўнг ёнбош соҳасида ёнбош — бел мускули — m.iliopsoas нинг фасциясига ўзининг орқа юзаси билан тегиб туради. Кўричакнинг узунлиги ҳаммада ҳар хил бўлади, ўрта ҳисобда 5—7 см, кўндаланг ўлчови 7—7,5 см. Кўричак қоринпарда билан ҳар томондан ўралган, яъни интраперитонеал ҳолатда ётади (баъзан орқа томони ўралмаслиги ҳам мумкин). Кўричак анчагина ҳаракатчан бўлгани туфайли, унинг жойлашиши ҳам ҳар хил бўлади ва ўзгариб туради. У жуда юқори жойлашиши, масалан, жигарнинг тагида caecum subhepatica бўлиши ҳам мумкин. Бу ҳодиса ҳомиланинг она қорнида ётган давридаги ҳолатининг сақланиб қолиши билан изоҳланади. Кўричак ўзининг олдинги юзаси билан қорин деворига тегиб туради. Унинг орқа-медиал юзасидан ингичка ичак келиб қуядиган жойидан пастроқда чувалангсимон ўсимта — appendix vermiformis ўсиб чиқади ва кўричакнинг ажралмас қисми сифатида ётади. Бу ўсимта қоринпарда билан ҳар томонлама (интерперитонеал) ўралган бўлиб, ўзининг хусусий тутқичи — mesenteriolum appendicis vermiformis га эга. Ўсимтанинг узунлиги 5—6 см дан 18—20 см гача бўлиши мумкин. Ичи жуда тор (3—4 см, ҳатто ундан ҳам кам) бўлади. Бунинг сабаби шиллиқ парданинг қалинлиги ва ҳалқасимон мускулларнинг қисқарган ҳолатда бўлишидир. Қари одамларда appendix бўшлиғи қисман ёки бутунлай бўлмаслиги мумкин. Чувалчангсимон ўсимта бўшлиғи кўричак бўшлиғига очилади. Ўсимта катта кишиларда спирал ёки «S» симон бўлиб ётади. Умуман унинг жойлашиши кўричак ҳолатига боғлиқ. Чувалчангсимон ўсимтанинг шиллиқ пардаси йўғон ичакникига ўхшайди, лекин мускул толалари камроқ, безлари ҳам оз бўлади, шиллиқ ости қаватида лимфоид тўқималар — folliculi lymphaticae aggregati appendicis vermiformis кўп учрайди. Кўричакдан чувалчангсимон ўсимтага ўтиш тешиги (ostium appendicis vermiformis) нинг юқори томонида шиллиқ пардадан ҳосил бўлган бурма қопқоқ (valvula appendicis vermiformes) бор. Ёнбош ичакнинг кўричакка ўтиш жойида (ички томонда) яхши тараққий этган қопқоқ бўлиб, valvula iliocaecalis Bouhini деб аталади (140- расм). Бу қопқоқ худди ингичка деворининг буралиб кўричак бўшлиғига кирганига ўхшаса ҳам, аслида шундай эмас, у ўзича мустақил ривожланади. Унинг устки ва ости четлари худди лабга ўхшайди. Шунинг учун уларнинг юқоридагиси Labium superior, пастдагиси labium inferior деб аталади. Бу бурмалар асосида ҳалқасимон мускул — sphincter iliocaecalis нинг толалари жойлашган. Лаблар бир-бирига тегиб ва кўричак ичига кириб

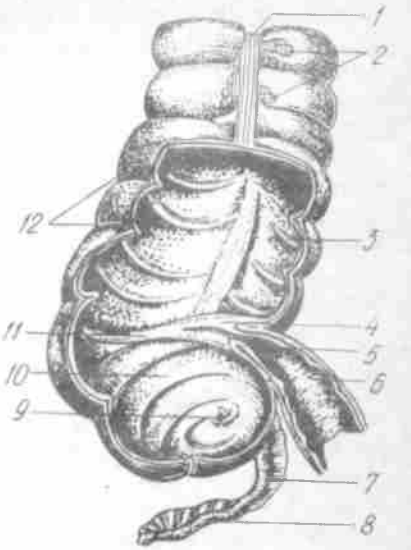

140-расм. Қўричак, ёнбош ичакнинг охирги қисми, чувалчангсимон ўсимта (олд томондан кўриниши, қўричакнинг олд девори олинган).

1 — tenia libera; 2 — appendices epiploicae; 3 — plicae semilunares coli; 4 — labium superius valva ileocaecalis; 5 — labium inferius; 6 — ileum; 7 — mesoappendix; 8 — appendix vermiformis; 9 — ostium appendicis vermiformis; 10 — caecum; 11 — frenulum Valvae ileocecalis; 12 — haustra coli.

турганлиги учун овқатни ингичка ичакдан қўричакка бемалол ўтказади, лекин қўричакдан ингичка ичакка қайтиб ўтишига йўл қўймайди. Шуни ҳам айтиб ўтиш керакки, баъзан «S» симон ичак буралиб қолганида нажас тўғри ичакка ўта олмай қолади, натижада ичакларда тескари томонга қисқариш (антиперистальтика) юзага келиб, ахлат ингичка ичакка, ундан меъдага ва қизилўнгачга кўтарилади, оғиз орқали ташқарига чиқади, бундай ҳолат — meseria (нажас қусиш) деб аталади.

Кўтарилувчи чамбар ичак — colon ascendens ёнбош ичакнинг қўричакка ўтиш жойидан бироз юқоридан бошланиб, тикка кўтарилади ва ўнг қовурға ости соҳасигача етади, жигар ўнг бўлагининг пастки юзасига тегади, ундан чап томонга бурилиб, кўндаланг чамбар ичак — colon transversum га ўтади. Шу жойдаги бурилиш flexura coli dextra seu flexura hepatica дейилади. Кўтарилувчи чамбар ичакнинг узунлиги 18—20 см бўлиб, қоринпарда уни фақат олд ва ён томонларидан (мезоперитонеал) ўрайди, орқа томони очиқ қолади. Қоринпарда билан ўралмаган қисмида сийрак бириктирувчи тўқима туради. Бу ичакнинг орқа томони ёнбош мускул (m.iliacus) га, белнинг квадрат мускулига, юқори томони ўнг буйракка ва ўн икки бармоқ ичакнинг тушувчи қисмига, олд томони эса ингичка ичак қовузлоқлари ва қорин деворига тегиб туради.

Кўндаланг чамбар ичак — colon transversum кўтарилувчи чамбар ичакнинг давоми бўлиб, кўндалангига чап томонга ўтади ва чап бурилиш — flexura coli sinistra seu flexura lienalis ни ҳосил қилиб, қуйи тушувчи чамбар ичак (colon descendens) га ўтади. Кўндаланг чамбар ичакнинг узунлиги 30—40 см бўлиб, йўғон ичак қисмларининг энг узуни ҳисобланади. У ҳамиша кўндаланг жойлашмайди. «И» шаклида, ўткир бурчак ҳосил қилувчи «у» шаклида, равоқ шаклида ва бошқа шаклларда жойлашиши ҳам мумкин (П. А. Куприянов). Чап букилма ўнг

букилмага нисбатан бир оз юқори туради. Кўндаланг ичакнинг ўнг ярми жигарга, ўт пуфагига, меъда ости безининг бош қисмига, ўн икки бармоқ ичакнинг тушувчи қисмига ва ўнг буйракнинг юқори қисмига тегиб туради, чап ярми эса талоққа, меъда ости безининг думига ва чап букилмаси чап буйракнинг юқори қисмига тегиб туради. Кўндаланг чамбар ичакнинг олд юзаси билан меъда ўртасида бойлам — lig.gastrocolicum бор. Йўғон ичакнинг бу қисми қоринпарда билан ҳар томондан ўралган (интраперитонеал) ҳолатда туради. Унинг тутқичи (mesocolon transversum) бўлганлиги туфайли жуда ҳаракатчан. Меъда ва ичакларнинг тўлиши ёки бўш туриши кўндаланг чамбар ичакнинг ҳолатига таъсир қилади ва уни ўзгартиради.

Тушувчи чамбар ичак — colon descendens. Йўғон ичакнинг чап букилмасидан бошланган бу қисми қорин деворининг чап томони бўйлаб йўналади ва fossa iliaca sinistra гача боради, яъни «S» симон ичакнинг бошланишигача давом этади. Унинг узунлиги тахминан 10—15 см бўлиб, m.psoas major дан ташқари томонда жойлашади, белнинг квадрат мускулига, қориннинг кўндаланг мускулига ва ўзининг юқори томони билан диафрагмага, чап буйракка тегиб туради. Олдинги томони эса ингичка ичак қовузлоқлари билан беркилиб туради. Йўғон ичакнинг бу қисми ҳам қоринпарда билан уч томонлама (олдиндан ва икки ён томондан) ўралиб туради. Унинг фақат пастки «S» симон ичакка яқин қисми ҳаракатчан бўлади. Тушувчи чамбар ичакнинг катта-кичиклиги, шакли унинг узун-калталигига ҳамда тўлиб-бўшашиб туришига боғлиқдир.

«S» симон ичак — colon sigmoideum. Бу ичакнинг кўп қисми чап ёнбош чуқурида, қолган озроқ қисми эса кичик чаноқ бўшлиғида туради, юқори чегараси думғаза ва ёнбош суякларнинг қўшилган жойидан бошланиб, учинчи думғаза умуртқаси қаршисида тугайди ва тўғри ичакка ўтади. Узунлиги 10—12 см бўлган colon sigmoideum қоринпарда билан ҳар томонлама ўралган (интраперитонеал) бўлиб, унинг тутқичи (mesocolon sigmoideum) бор. Шунинг учун у жуда ҳаракатчан. Тутқичнинг узунлиги 9—10 см бўлиб, ташқаридан ичкари томон йўналади ва ёнбош мускули, катта бел мускули (m.psoas major), чап сийдик йўли ҳамда чап ёнбош артерия, веналар билан кесишиб, тўғри ичак тутқичига ўтади.

Тўғри ичак — intestinum rectum — ҳазм каналининг охирги қисми бўлиб, кичик чаноқ бўшлиғида думғаза суягининг олд юзасида жойлашади. У орқа тешик (anus) билан ташқарига очилади, узунлиги 15—20 см. Тўғри ичакнинг бошланиш қисми — promontorium га тўғри келади. Тўғри ичакда йўғон ичакнинг бошқа қисмларида учрайдиган ленталар, ёғли ўсимталар ва haustra colli бўлмайди. Тўғри ичак номига яраша жуда ҳам тўғри эмас, аксинча у иккита букилма ҳосил қилади (яъни думғаза билан дум суякларининг ҳолатига мослашади). Юқоридаги букилма думғаза букилмаси — flexura sacralis дейилади, у олдиндан орқага қараб йўналган бўлади. Тўғри ичак дум суяги соҳасига келганда орқадан пастга йўналиб, иккинчи букилмани ҳосил қилади, бу оралиқ букилмаси — flexura sacralis perinealis деб аталади.

Думғаза букилмаси соҳасидаги қисм чаноқ бўшлиғида ётгани учун

чаноқ қисми pars analis recti деб, охирги, орқа тешикка яқин қисми эса anus деб аталади. Бу охирги қисм то оралиқ букилмасигача кенгайиб боради. Бу кенгайган жой ampullae recti деб аталади. Унинг диаметри тўлиб турганда тахминан 7,7 см гача етади. Тўғри ичакнинг ички томонида 3 та кўндаланг бурма — plicae transversalis recti бор. Тўғри ичакнинг шиллиқ ости қавати tela submucosa яхши ривожлангани туфайли ичак бўш турган вақтда жуда кўп бурмалар ҳосил бўлади. Тўғри ичакнинг шиллиқ пардасида йўғон ичакнинг бошқа қисмларидаги каби Либеркюн безлари, якка-якка жойлашган лимфа тугунлари бор. Ичакнинг ташқи тешикка яқин қисмида тикка жойлашган устун шаклидаги бештадан ўнтагача йўғон бурмалар бор бўлиб, бир-биридан чуқурчалар воситасида ажралиб туради ва columnae anales (Morganii) деб аталади (141- расм). Тўғри ичакдаги бу поғоналар пастга тушган сари кенгая боради ва охири бир-бири билан қўшилиб, орқа тешик яқинида тахминан 1 см кенгликдаги силлиқ ҳалқага айланади. Бу ҳалқа бавосил ҳалқаси zona haemorrhoidalis — деб аталади. Унинг орасида яхши ривожланган вена чигали — plexus haemorrhoidalis жойлашган. Ана шу чигалдаги веналарнинг кенгайиб кетиши бавосил касаллиги (геморрой) деб аталади. Тўғри ичакнинг шиллиқ қаватида қон томирларнинг кўплиги ва уларнинг юза жойлашиши туфайли у доимо қизғиш рангда бўлади. Тўғри ичакнинг мускул қавати — tunica muscularis икки қават жойлашган. Ташқи қават толалари узунасига кетган (stratum longi tudinale) ичкиси эса айланасига кетган stratum circulare. Узунасига кетган толалар тўғри ичакни ҳар томондан ўраб туради. Орқа томондаги толалар дум мускули (m.coccygeus) нинг толалари билан қўшилиб m.rectococcygeus ни ҳосил қилади, демак бу мускул таркибида силлиқ ва кўндаланг-тарғил мускул толалари бор. Ҳалқа мускул толалари эса тўғри ичакни ҳамма томондан ўраб, орқа тешик соҳасига келгач зичлашади ва силлиқ мускул толасидан иборат ички қисқич — m.sphincter ani internus ни ҳосил қилади. Бундан ташқари, ташқи тешик атрофида ихтиёрга бўйсунадиган ҳалқа мускул толаларидан ҳосил бўлган ташқи қисқич — m.sphincter ani externus ҳам бор.

Узунасига кетган ташқи ва айланасига кетган ички мускул қаватлар тўлқин сингари юқоридан пастга томон йўналиб қисқаради, узунасига кетган мускул толаларининг қисқариши натижасида ичак бўшлиғи кенгаяди, айланасига кетган мускул толаларининг сиқилиши эса уни торайтиради. Тўғри ичакнинг кичик чаноқ бўшлиғидаги аъзоларга муносабати эркаклар ва аёлларда турлича: эркакларда тўғри ичак олд томондан қовуққа, уруғ пуфакчаларига, простата безига ва уруғ ташувчи йўлга тегиб, улардан fascia rectovesicalis воситасида ажралиб туради. Ана шу фасция билан тўғри ичакнинг олд юзаси ўртасидаги оралиқ spatium praerectale деб аталади, у нозик бириктирувчи тўқима билан тўлиб туради. Думғаза суяги билан тўғри ичакнинг орқа юзаси ўртасида ҳам бириктирувчи тўқима билан тўлган оралиқ — spatium retrorectale бор. Бу соҳаларда қон томирлар, вена чигаллари, симпатик нерв толалари ва лимфа тугунлари ётади. Аёлларда тўғри ичак билан бачадон ўртасидаги excavatio rectouterina дан пастроқда тўғри ичак



141-расм. Тўғри ичак (олдинги девори очилган).

1 — m. levator ani; 2 — columna anales; 3 — zona hemorrhoidalis; 4 — m. sphincter ani externus; 5 — ampulla recti; 6 — plicae transversalis; 7 — tunica mucosa; 8 — tunica muscularis; 9 — peritoneum

билан қиннинг орқа деворини ажратиб турувчи қўшувчи тўқимали қават бор, у septum rectovaginale деб аталади.

Йўғон ичакнинг томир ва нервлари. Йўғон ичакни aa.mesenterica inferior ва superior дан чиқувчи томирлар қон билан таъминлайди. Тўғри ичакнинг юқори қисмини aa.rectales superior (a.me senterica inferior, ўрта ва пастки қисмларини aa.rectalis media (a.iliaca interna) ва aa.rectalis inferior (a.pudenda interna) қон билан таъминлайди.

Йўғон ичакнинг вена қони vv.mesenterica superior et inferior орқали дарвоза венага қуйилади. Тўғри ичакнинг юқори қисмидан келаётган вена vv.mesenterica inferiorга ўрта ва пастки қисмининг веналари эса v.iliaca interna (пастки кавак вена системаси) га қуйилади. Лимфа томирлари nodi lymphatici mesenteriales et lumbales га йўналади. Тўғри ичак лимфа томирлари тўғри ичак билан думғаза оралиғидаги лимфа тугунларига йўналади.

Иннервацияси: йўғон ичак қисмларининг иннервациясида симпатик (plexus mesentericus superior et inferior, plexus rectales superior, media et inferior лар) ва парасимпатик шохобча (система) бўлмиш — n.vagus, colon sigmoideum ҳамда rectum nn.splanchnici pelvini лар иштирок этади.

Йўғон ичак қисмларининг ёшга қараб ўзгариши. Чамбар ичакнинг узунлиги бутун умр давомида тана узунлигига тенг бўлади. Йўғон ичакнинг ҳар хил қисмлари ҳар хил тараққий этган: кўтарилувчи чамбар ичак жуда калта (чунки кўричак юқори ётади), кўндаланг чамбар ичак (айниқса colon sigmoideum) узун ва эгри-бугри шаклга эгадир. Бундай ҳолат кичкина болаларда тез-тез қабзият бўлиб туришига сабаб бўлади. Чақалоқларда йўғон ичакнинг тасмалари, қаварикларн ва ёғсимон ўсимталари бўлмайди. Буларнинг ҳаммаси бола 3—4 ёшга кирганда пайдо бўлади. Чамбар ичакнинг кўтарилувчи қисми бир ёшдан яхши тараққий қилади.

Кўричак янги туғилган болаларда коник шаклда бўлади. Кўричак жуда юқори (яъни жигарнинг тагида) ётиб, кейинчалик пастга тушади. Бола 12 ёшларга етганда катталарникидай ҳолатга келади. Лимфоид

тўқималари туғилгандан кейинроқ пайдо бўлиб, уларнинг сони 10 ёшгача кўпайиб боради.

Янги туғилган болаларнинг тўғри ичаги нисбатан узун, қисмлари такомиллашмаган, ампула қисми бутунлай билинмайди. Ичак кичик чаноқни тўлдириб туради, шиллиқ қавати бўш бириккан, шунинг учун ҳам ташқарига чиқиш ҳолатлари учраб туради. Тўғри ичак қискичлари анчагина бўш тараққий этган. Тўғри ичак тешиги юқори ётади.

МЕЪДА ОСТИ БЕЗИ

Меъда ости бези — pancreas (147, 148- расмлар) корин бўшлиғининг орқа томонида I — II бел умуртқалари қаршисида, меъданинг орқасида кўндаланг ҳолатда ётади. Меъда ости безининг кўпчилик қисми юқори корин соҳа — regio epigastrica да, камроқ қисми эса чап қовурға ости соҳаси (hypochondrica sinistra) да жойлашган бўлиб, ўн икки бармоқ ичакнинг тушувчи қисмидан то талоқ дарвозасига қадар етиб боради. Бу без катталикда жигардан кейин иккинчи ўринда туради. Безнинг узунлиги 16—22 см, кенглиги 3—8 см, қалинлиги 2—3 см, оғирлиги 70—90 г. У юмшоқ пушти-кулранг бўлиб, жуда кўп бўлаклардан иборатлиги яққол билиниб туради. Олдиндан орқага қараб яссиланган бу безда бош — caput pancreatis, тана — corpus pancreatis ва дум — cauda pancreatis қисмларига бўлинади. Меъда ости безининг боши бошқа қисмларга қараганда катта бўлиб, ўн икки бармоқ ичакнинг тушувчи қисмига ўзининг йўли билан қўшилади. Кўпинча безнинг бош қисмида илмоқсимон ўсиқ processus uncinatus ни кўриш мумкин. Безнинг боши танасига ўтиш жойида кемтик жой ҳосил бўлади, бу қисм incisura pancreatis деб аталиб, шу ердан юқори тутқич артерияси ва венаси ўтади. Ана шу кемтик жой тахминан 15 % ҳолларда ингичкалашган бўлиб, без бўйни — collum pancreatis деб аталади.

Меъда ости безининг танаси учбурчак асосли призмага ўхшаганлиги туфайли унда учта юза ва учта қирра тафовут қилинади. Олд юза — facies anterior бир оз ботиқ бўлиб, меъданинг орқа деворига тегиб туради. Меъданинг орқа юзаси — facies posterior қориннинг орқа деворига қараган бўлиб, корин ўртасига, пастки кавак венага ва чап буйрак венасига тегиб туради. Пастки юзаси — facies inferior безнинг бир оз олдинга қараб турган камбар қисми бўлиб, ўн икки бармоқ ичакнинг оч ичакка ўтиш жойидаги букилмаган оч ичак қовузлоқларига ва кўндаланг чамбар ичакнинг учига тегиб туради. Бу санаб ўтилган юзалар бир-биридан учта қирра (қирғоқлар) — олдинги қирғоқ — margo anterior, юқориги қирғоқ — margo superior ва пастки қирғоқ — margo inferior воситасида ажралиб туради. Шуни ҳам айтиб ўтиш керакки, меъда ости безининг танаси ҳамиша уч бурчакли бўлавермайди, баъзан у ясси бўлиши ҳам мумкин. Бундай ҳолларда албатта юқорида айтиб ўтилган юзалар ва қирралар яққол кўринмайди.

Без танасининг бошланғич қисми бирмунча кўтарилиб тургани сабабли меъданинг кичик қийшиқлиги ва lig.hepatogastricum нинг орқа томонидан кўринади. Бу кўтарилган қисм кичик чарви бўшлиғига мойил туради ва шу туфайли tuber omentale деб аталади.

Безнинг думи танасининг бевосита давоми бўлиб, секин-аста ингичкалаша боради ва талоқ дарвозасигача етади.

Меъда ости бези қорин пардадан ташқарида (экстраперитонеал) ётади, унинг фақат олди ва пастки томони парда билан ўралган холос. Безнинг олдинги қирғоғига кўндаланг чамбар ичак туткичининг илдизи бирикади. Меъда ости бези ўзининг тузилишига кўра мураккаб, кўп катакли (альвеоляр) безларга мансуб, ишлаб чиқарадиган маҳсулоти жиҳатидан аралаш безларга киради. У ҳазм аъзолари системаси (duodenum) га қуядиган ширадан ташқари яна инсулин деган гормон ҳам ишлаб чиқаради ва уни тўғридан-тўғри қонга қўшиб туради. Инсулин безнинг бағрида мавжуд бўлган махсус қисмларида (Лангерганс оролчаларида) ишланади. Шу инсулин моддаси туфайли организмда қанд бир меъёрда тутиб турилади. Меъда ости безининг майда найчалари бир-бири билан қўшилиб йирикроқ йўлларни ҳосил қилади, улар эса асосий йўл — ductus pancreaticus (Wirsungi) га уланади. Асосий йўл безнинг ичида (марказида) чапдан ўнгга, яъни талоқ томондан ўн икки бармоқ ичакка қараб йўналади ва унга йўл-йўлакай майда найчалар келиб уланаверади, бинобарин бош қисмига яқинлашган сари диаметри ҳам йўғонлашади (147—148- расмлар), Ductus pancreaticus умумий ўт йўли (ductus choledochus) билан қўшилиб, ўн икки бармоқ ичак тушувчи қисмининг орқа томонидаги катта сўрғич — papilla duodeni major га очилади. Бу сўрғичдан тахминан 1,5—2 см юқорида кичик сўрғич (papilla duodeni minor) жойлашган бўлиб, бунга меъда ости безининг қўшимча без йўли — ductus pancreaticus accessorius очилади.

Баъзан қўшимча без — pancreas accessorium ҳам учраши мумкин.

Меъда ости безининг томир ва нервлари. Мазкур без аралаш безлар туркумига мансуб бўлгани туфайли қон билан бир неча манбалардан таъминланади. Улар: a.pancreaticoduodenales superior (a.gastro duodenales), a.pancreaticoduodenalis inferior (a.mesenterica superior), a.lienalis, a.gastroepiploica sinistra дир. Вена қони бир номдаги веналар орқали дарвоза венасига қуйилади.

Лимфа томирлари лимфани ўзига яқин тугунларга — nodi lymphatica coeliace pancreatici га қуяди.

Иннервацияси: n.vagus толалари (айниқса ўнгидан) ва симпатик нерв (plexus coeliacus) орқали амалга оширилади.

Меъда ости безининг ёшга қараб ўзгариши. Янги туғилган болаларда меъда ости бези ҳали яхши тараққий этмаган ва шу туфайли ўлчамлари кичикроқ бўлади. Безнинг боши унинг асосий қисмини ташкил этади. Танаси билан думининг чегараси яққол кўринмайди. Безнинг юзаси силлиқ бўлиб, X — XII кўкрак умуртқалари тўғрисида жойлашган ва буйрак усти безига тегиб туради. Без 1 ёшдан 2 ёшгача авж олиб ўсиб, оғирлиги уч баробар ошади ва гадир-будир ҳолатига келади. Танаси ва думи тез ўса бошлайди ҳамда горизонтал ҳолатга ўтади. Буйрак билан тегиб туриш юзаси орта боради. Безнинг оғирлиги уч яшар болада 20 г га 10—12 ёшда эса 30 г га етади. Қўшни аъзолар билан муносабати 5—6 ёшларга бориб катталарникига ўхшаб кетади.

Жигар — hepar (142,143- расмлар) қорин бўшлиғининг юқори қаватида жойлашган бўлиб, диафрагмага тегиб туради. Жигарнинг кўп қисми ўнг қовурға ости соҳасида (regio hypochondrica dextra), бир қисми қориннинг юқори соҳасида (regio epigastrica propria), жуда оз қисми эса чап қовурға ости соҳасида regio hypochondrica sinistra туради. Жигар организмдаги безларнинг энг каттаси бўлиб, оғирлиги тахминан 1500 г, яъни катта кишиларда гавда оғирлигининг 1/50 қисмини, чақалоқларда эса 1/20 қисмини ташкил қилади. Жигар қизғиш-кулранг тусда бўлиб, ушлаб кўрилганда қўлга жуда юмшоқ уннайди. Жигарнинг узунлиги 20—22 см, эни 10—12 см, қалинлиги 7—8 см. Нормал ҳолатдаги жигар қовурға равоғидан ташқари чиқмайди. Жигарнинг жойлашишига ва атрофини ўраган аъзоларга қараб диафрагмага тегиб турган юзаси — facies diaphragmatica, пастки аъзоларга қараган юзаси — facies visceralis, орқага қараган юзаси — facies posterior тафовут қилинади. Устки ва остки юзалар олд томондан бирлашиб, олд ўткир қирғоқ — margo anterior ни ҳосил қилади.

Устки юза силлиқ ва дўнг бўлиб, диафрагманинг ботиқлигига тўғри келади. Жигарнинг чап бўлагига диафрагма орқали юрак тегиб туриши туфайли ботиқлик — impressio cardiaca бўлади. Жигарнинг юқори юзасидан диафрагмага томон қоринпарданинг варағидан ўроқ шаклидаги бойлам — lig.falciforme hepatis йўналиб, жигарни ўнг ва чап бўлакларга ажратиб туради (156- расм). Жигарнинг ўнг бўлаги — lobus hepatis dextra, чап бўлак — lobus hepatis sinistra дан ўзининг катталиги билан фарқ қилади. Жигарнинг олд қиррасида ҳомила она қорнида бўлган даврда vena umblicales деб аталган ва туғилгандан сўнг битиб кетган ҳамда жигарнинг юмалоқ бойламига айланган lig.teres hepatis ни кўрамиз. Юмалоқ бойлам жигарнинг пастки юзасида шу номдаги кемтик — incisura lig.teritis да ётади. Жигарнинг пастки юзаси пастга ва бир оз орқага қараган, ясси бўлиб, унда иккита сагиттал йўналган ўнг ва чап чуқур — fossa sagittalis dextra et sinistra бор. Чап сагиттал чуқурнинг олд ярми киндик венасининг эгати — sulcus vena umblicalis деб аталади, чунки бу эгатда ҳомиланинг киндик венаси жойлашади. Чуқурчанинг орқа ярмида эса киндик венасининг давоми бўлган Аранций йўли ётади, бу ҳам бола туғилгандан кейин битта бойлам — lig.venosum Arantii га айланиб кетади. Шунинг учун бу чуқурча fossa ductus venosi деб аталади.

Меъда ўзининг кичик эгрилиги билан жигарнинг чап бўлагига тегиб туради ва ўз изи — impressio gastrica ни қолдиради. Чап сагиттал чуқурчадан бир оз чапроқда чарви томонга қараб кўтарилиб турган дўмбоқлик бўлиб, у tuber omentale деб аталади. Чап сагиттал чуқурга параллел ётган ўнг сагиттал чуқур — fossa sagittalis dextra жигарнинг ўнг бўлаги — lobus hepatis dextra да бўлиб, унинг олд ярмида ўт пуфаги жойлашгани туфайли fossa vesica fellea деб аталади. Орқа ярми у қадар чуқур бўлмаган эгат шаклида бўлиб, унда пастки ковак венаси жойлашганлиги учун sulcus vena cava inferior деб аталади.

Ўнг сагиттал чуқурнинг олд ва орқа қисмлари бир-биридан кичкина

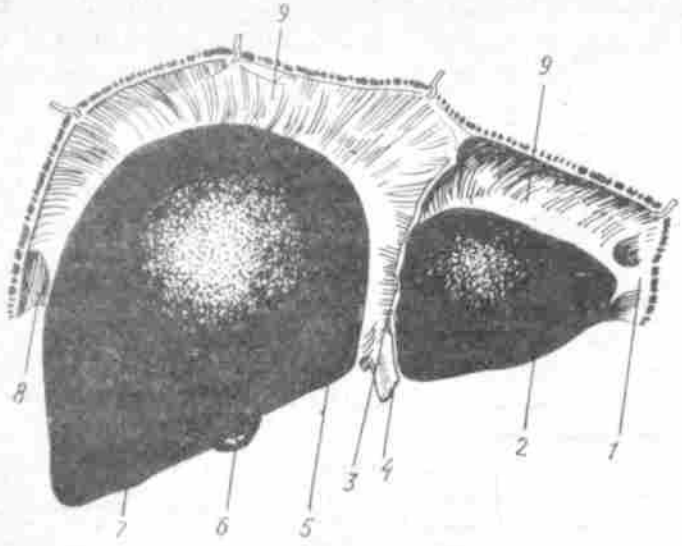

142-расм. Жигар ва унинг бойламларининг диафрагма юзаси томондан кўриниши.

1 — lig. triangulare sinistra; 2 — lobus sinister; 3 — lig. falciforme hepatis; 4 — lig. teres; 5 — margo inferior; 6 — vesica fellea; 7 — lobus dexter; 8 — lig. triangulare dextra; 9 — lig. coronarium hepatis.

думсимон ўсиқ — processus caudatus hepatis, воситасида ажралиб туради. Юқорида айтиб ўтилган иккита сагиттал чуқур ўртасида кўндаланг жойлашган ва яна битта чуқурча бор бўлиб, бу чап сагиттал чуқур билан ўт пуфаги жойлашган чуқурчанинг орқа томонини бирлаштириб туради. Шундай қилиб, ўнг ва чап сагиттал чуқурлар билан кўндаланг чуқур биргаликда «Н» ҳарфига ўхшайди. Ўртадаги кўндаланг чуқур оркали жигар ичига дарвоза венаси, жигар артерияси, нервлар киради ва у ердан умумий ўт йўли (ductus choledochus) лимфа томирлари чиқади. Шунинг учун бу кўндаланг чуқурча соҳаси жигарнинг дарвозаси — porta hepatis деб аталади. Жигарнинг пастки юзасида, ўнг ва чап сагиттал чуқурлар олд ярмининг ўртасида уларни бир-биридан ажратиб турадиган квадрат шаклидаги бўлак — lobus quadratus ётади. Камдан-кам ҳолларда бу бўлак жигар паренхимасидан ҳосил бўлган пилакча (пластинка) ёрдамида жигарнинг чап бўлаги билан қўшилиб туради. Квадрат бўлакдан орқада яна бир думли бўлак — lobus caudatus бор. Бу бўлак жигар дарвозасининг орқа томонида чап ва ўнг сагиттал чуқурлар ўртасида жойлашган. caudatus нинг олд ва чапроқ томонида сўргичсимон ўсиқ — processus papillaris ва ўнг томонида думсимон ўсиқ — processus caudatus туради. Жигарга тегиб турадиган аъзолар ўз изини қолдиради (157-расм). Юқорида айтиб ўтилган юрак ва меъда изларидан ташқари, жигарнинг орқа юзасида қизилўнгач изи — impressio esophagea чап сагиттал чуқурчаси-

га тўғри келади IV умуртқа изи — impressio vertebralis жигарнинг думли бўлаги ётган жойига тўғри келади, жигарнинг пастки ўнг юзасида ўнг буйрак ва буйрак усти безларининг излари — impressiones renalis et suprarenalis, меъда изи — impressio gastrica, ўн икки бармоқ ичак изи — impressio duodenales, йўғон ичак изи — impressio colica бор.

Жигарнинг кўпчилик қисми қоринпарда билан ўралган бўлиб, фақат орқа томонигина (диафрагмага тегиб турган жойи) очиқ қолади, бинобарин жигар мезоперитонеал аъзо ҳисобланади. Жигарнинг бойламларидан баъзи бирлари ҳақида юқорида айтиб ўтилган эди. Улардан ташқари диафрагма билан жигар ўртасида тож бойлам деб аталувчи бойлам — lig.coronarium hepatis тортилган бўлиб, шу бойламнинг учбурчак шаклидаги варақлари ўнг ва чап томонда уч бурчакли бойламлар — lig.traiangulare dextrum et sinistrum номи билан ажралиб туради. Бу кўрсатилган бойламлар ҳамда lig.falciforme hepatis (lig.suspensorium hepatis) жигарни кўтариб туриш учун хизмат қилади. Меъданинг кичик эгрилиги ва ўн икки бармоқ ичакка ўтаётган қоринпарда жигар дарвозаси бўйлаб иккита бойлам ҳосил қилади. Улардан бири — lig.hepatogastricum, иккинчи — lig.hepatoduodenale дир. Бу икки бойламни бирга қўшиб кичик чарви — omentum minus деб ҳам аталади. Жигар ўнг бўлагининг пастки юзасидан ўнг буйракнинг юқори қутби томон тортилган (қорин пардасининг бурмаси) жигар-буйрак бойлами — lig.hepatorenale бор. Жигарнинг ўз ўрнида мустаҳкам, қўзғалмай туришига асосий сабаблар қуйидагилардан иборат: аввало жигарнинг қоринпарда билан ўралмаган яланғоч қисми — area nuda диафрагманинг пастки қисмига қўшувчи тўқима ёрдамида ёпишганлиги, иккинчидан, жигар моддаси ичидан ўтган жигар вена тармоқларининг пастки кавак венасига қуйилиши, жигарнинг пастки юзасига бир неча аъзолар (меъда, ингичка ичаклар ва ўнг буйрак) тегиб туриши, қорин девори босими натижасида ҳосил бўлган тазйиқнинг пастдан итариб туриши ва бойламларнинг тутиб туриши. Шуни ҳам айтиб ўтиш керакки, жигарнинг шу қадар кўп воситалар билан ушланиб туришига қарамай, у ўз ўрнидан тахминан 2—3 см силжиши мумкин. Масалан, тинч ҳолатда нафас олиб чиқарганда диафрагманинг ҳаракат қилиши натижасида жигар пастга силжийди, сўнг яна ўз ўрнига қайтади ёки меъда ва ичакларнинг овқат ёки ел (газ) билан тўлиши натижасида ҳам жигар юқорига кўтарилади.

Жигарнинг жойлашиши. Жигарнинг каттагина қисми ўнг қовурға ости соҳасида, чап бўлагининг озгина қисми чап қовурға ости соҳасида жойлашгани юқорида айтиб ўтилган эди. Жигарнинг юқори чегараси диафрагма гумбазининг пастки юзасига мос келиб, унинг энг кўтарилиб чиққан жойи IV қовурға оралиғига тўғри келади. Ўрта чизиқ бўйича жигарнинг юқори чегараси V қовурға тоғайининг тўш суяги билан бириккан жойига, чапи эса VI қовурға тоғайининг бирикиш жойига тўғри келади[1], сўнг чапга ва юқорига қараб йўналиб, VII ва VIII қовурғаларнинг тоғайлари бириккан жойга етади.

[1] Нормал ҳолатда жигарнинг пастки чети қовурға равоғидан чиқмайди, фақат озгина қисми regio epigastrica proprii дан бир оз чиқиб, қорин деворига тегиб туради.

Жигарнинг тузилиши. Жигарни ўраган қоринпарда tunica serosa нинг тагидаги фиброз парда tunica fibrosa жигарни ўрайди ва унга халта ҳосил қилади. Бу парда жуда юпқа бўлгани учун жигар бўлакчалари хира кўринади. Фиброз парда жуда ҳам пишиқ бўлгани туфайли жигарни ташқи таъсиротлардан ҳимоя қилади. Фиброз парда жигар дарвозаси соҳасида бирмунча қалинлашиб, қон томирларни ўрайди ва шунинг учун capsula fibrosa perivascularis деб аталади. Фиброз парда қон томирлари билан биргаликда жигар ичига киради ва юпқа бириктирувчи тўқима қаватига айланиб, жигарни жуда кўп бўлаклар (lobuli hepatis) га бўлиб юборади. Жигар ичидаги эни 1—2 мм келадиган бўлакчалар ҳудди тўрт бурчак асосли призмага ўхшайди. Баъзи ҳайвонларда (айиқ, чўчқа) бу бўлаклар ўртасидаги деворлар қалин бўлгани туфайли улар бир-биридан яккол ажралиб туради. Жигарга кирувчи қон томирлар ёнида нервлар ва лимфа томирлари ҳам бўлади. Жигарнинг хусусий артерияси — a.hepatica propria ҳамда дарвоза венаси — vena portae га киришдан олдин ўнг ва чап бўлакларга тармоқлар чиқаради. Жигар ичидаги бўлакчалар орасида дарвоза венасининг энг майда шохчалари — venae interlobularis, артерия шохчалари — a.interlobularis ва майда найчалар — ductuli interlobularis жойлашган. Бўлакчалар ўртасидаги артериялар ва веналар ҳам майдалашиб, жигар бўлакчаларининг моддаси ичига киради ва капилляр тўрини ҳосил қилади. Натижада артерия ва вена капиллярларига келган қонлар аралашиб вена қонига айланиб кетади. Бу аралашган қон марказий веналар vv.centrales га, ундан йиғувчи веналарга ўтади. Йиғувчи веналар ҳам ўзаро қўшилиб, борган сари йириклаша боради ва пировардида жигар венаси — venae hepaticae ҳосил бўлади. Жигар венаси бевосита пастки кавак венага қуйилади.

Жигар ҳужайралари орасида жойлашган майда ўт найчалари ductuli biliferi ўтни бўлакчалараро найча — ductuli interlobulares га қуяди. Бу сўнгги найчалар бир-бири билан қўшилиб, жигарнинг ўнг ва чап бўлакларидан чиқувчи йўллари ductus hepaticus dextra et sinistra ни ҳосил қилади. Бу икки йўл жигар дарвозасидан чиққан замоно бир-бири билан қўшилиб, умумий ўт йўли (ductus hepaticus communis) ни ҳосил қилади.

Юқорида айтилганидек, ductus hepaticus communis ўт пуфагининг найчаси (ductus cysticus) билан қўшилиб, умумий ўт йўли ductus choledochus ни ҳосил қилади.

Жигарда 5 та найсимон тўр (система) мавжуд: 1) ўт йўллари, 2) дарвоза вена тармоқлари, 3) артериялар, 4) жигар веналари, 5) лимфа томирлари. Кавак ва дарвоза томирларининг йўналиши бир-бирига тўғри келмайди. Қолган найсимон чигаллар дарвоза вена толалари билан ёнма-ён ётиб томир секретор (шира ишлаб чиқариш) тутамини ҳосил қилади, буларга нервлар ҳам қўшилади. Лимфа томирларининг бир қисми жигар веналари билан чиқади. Шундай қилиб, жигарда иккита қон томир тўри мавжуд: бири дарвоза венасининг тармокланиши ҳисобига ҳосил бўлса, иккинчиси кавак вена

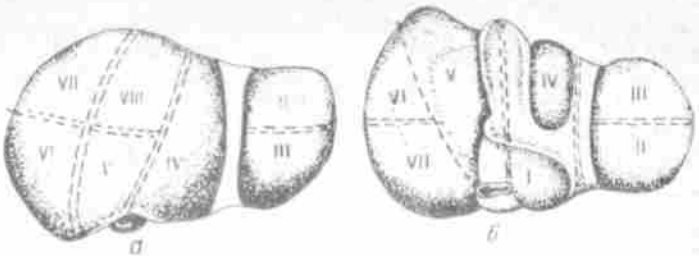

144-расм. Жигарнинг сегментар тузилиши (схема).

а — жигарнинг диафрагма юзасидаги сегментар тузилиши; б — жигарнинг висцерал юзасидаги сегментар тузилиши (схема).

тури бўлиб, бу жигар венаси (v.hepaticae) жигардан қонни пастки кавак венасига олиб борувчи вена чигалидир.

Бундан ташқари, яна учинчи — киндик чигали ҳам бўлиб, у v.umblicales тармоқлари воситасида юзага келади ва туғилгандан сўнг жигарнинг думалоқ бойламига айланади.

ЖИГАРНИНГ СЕГМЕНТАР ТУЗИЛИШИ

Жигар ҳақидаги билим — гепатология ҳамда жигар жарроҳлиги фани тобора ривожланиб бораётганлиги сабабли, ҳозирги вақтда уни янада чуқурроқ ўрганишни тақозо қилади. Шу сабабли жигарнинг сегментар тузилишини ўрганиш катта аҳамиятга эгадир.

Юқорида қайд этиб ўтилган жигарнинг фиброз капсуласи жигар дарвозаси орқали унинг ичига (паренхимасига) томирлар билан биргаликда кириб боради. Қон томир ўт йўлларининг жигар ичида тармоқланишини ҳисобга олиб, Куино (1957) жигарни 2 бўлак, 5 сектор ва 8 сегментга бўлади (144- расм). Олд томондан fossa vesica fellea, орқа томондан эса sulcus vena cava inferior лардан ўтказилган шартли чизиқ жигарнинг ўнг ва чап бўлакларининг чегараси бўлиб ҳисобланади. Ўнг ва чап бўлаклар ичига кирган дарвоза венаси томирлари тармоқланади.

Жигарнинг чап бўлагида 3 сектор ва 4 сегмент (C_1 — C_4), ўнг бўлагида эса 2 сектор ва 4 сегмент (C_5 — C_8) тафовут қилинади.

Жигар сегменти деб, жигар паренхимасидаги бўлакчанинг (қисмнинг) дарвоза венасининг учламчи навбатдаги толалари тармоқланган жойига айтилади, бунга тегиб турган жигар артериясининг толалари ва ўт йўллари ҳам киради.

1 Чап дорзал сектор 1-жигар сегментига тегишли бўлиб, бунга жигарнинг думли бўлаги тўғри келади.

2 Чап латерал сектор 2-жигар сегментига мос келиб, жигарнинг чап бўлагининг шу номдаги қисмида жойлашган.

3 Чап ўрта чизиққа яқин сектор 3-сегментга тааллуқли бўлиб, жигарнинг чап бўлагининг олд қисмини эгаллайди. 4-сегмент жигар чап бўлагининг квадрат сегменти дейилиб, жигарни шу номдаги бўлагини эгаллайди.

4 Ўнг ўрта чизиққа яқин сектор — жигар паренхимаси-

нинг чап бўлаги билан чегараланувчи қисмидир. Бу секторга жигарнинг 5-сегменти киради ва у олд томонда ётади. 6-сегмент анчагина йирик бўлиб, жигар ўнг бўлагининг орқа медиал қисми диафрагма юзасини эгаллайди.

5 Ўнг латерал сектор — жигарнинг ўнг латерал қисмига мос келади. 7-жигар сегменти олдингиси (6-сегмент) нинг орқа томонида жигарнинг ўнг бўлагининг диафрагма юзасини эгаллаб жойлашади.

Жигар бўлаклари, секторлари ва сегментларини жадвал кўринишида қуйидагича тасаввур қилиш мумкин:

Бўлаклар	Секторлар	Сегментлар
Чап бўлак	Чап дорсал	1—(C_1)
	Чап латерал	2—(C_2)
	Чап ўрта чизиққа яқин	3—(C_3)
		4—(C_4)
Ўнг бўлак	Ўнг ўрга чизиққа яқин	5—(C_5)
	Ўнг латерал	8—(C_8)
	Ўнг латерал	6—(C_6)
		7—(C_7)

Жигарнинг қон ва нерв билан таъминланиши. Жигар артерия қонидан ташқари яна вена қонини ҳам қабул қилади (бу ҳақда юқорида баён этилган эди). Лимфа томирлари лимфани жигар, қорин, ўнг бел, юқори диафрагма, тўш ёнидаги лимфа тугунларига қуяди. Адашган нервлар ва жигар (симпатик) чигали воситасида иннервация қилинади.

ЖИГАРНИНГ ЁШГА ҚАРАБ ЎЗГАРИШИ

Янги туғилган боланинг жигари нисбатан катта бўлиб, қорин бўшлиғининг ярмини эгаллайди. Унинг оғирлиги тахминан 135 грамни, яъни тана умумий оғирлигининг 4—4,5 % ини ташкил қилади. Чап бўлаги катта бўлиб, ўнг бўлагига тенг келади. Янги туғилган бола жигарининг юқори чегараси 5-қовурға соҳасига тўғри келади, пастки чегараси қовурға равоғидан 2—3 см чиқиб туради. Бу чегара бола бир ёшга тўлганда 1 см гина чиқиб туради. 6—7 ёшда эса қовурға равоғидан чиқмайди. Бола туғилгандан кейин жигарнинг нисбий оғирлиги икки баравар камаяди. Чап бўлак кичраяди ва меъда жигар билан талоқ ўртасида ўрнашиб қолади.

ЎТ ПУФАГИ

Ўт пуфаги — vesica fellea жигарнинг ўнг бўлагининг остки юзасида ўт пуфаги чуқурчаси — fossa vesica fellea да жойлашади. У кенг туби жигарнинг олд чеккасидан бир оз чиқиброқ турадиган нок шаклидаги аъзодир (145,146-расмлар). Ўт пуфагининг туби, танаси, бўйни тафовут қилинади.

Ўт пуфагининг туби — fundus vesicae fellea унинг энг кенгайган

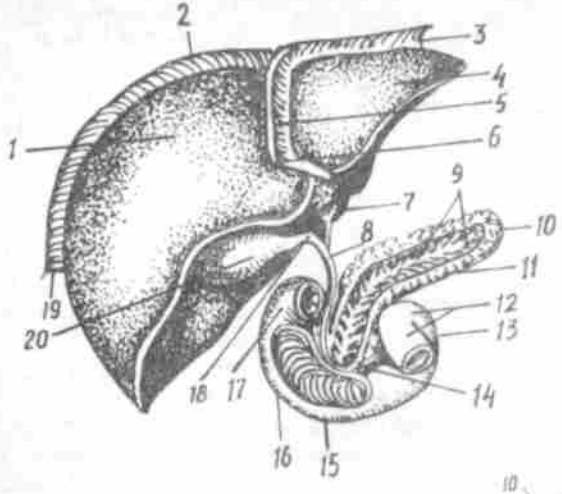

145-расм. Жигар, ўн икки бармоқ ичак ва меъда ости бези.

1 — lobus hepatis dexter; 2 — lig. coronarium; 3 — lig. triangilare sinistrum; 4 — lobus hepatis sinister; 5 — lig. falciforme hepatis; 6 — lig. teres hepatis; 7 — ductus hepaticus communis; 8 — ductus choledochus; 9 — ductus pancreaticus; 10 — cauda pancreatis; 11 — corpus pancreatis; 12 — flexura duodenoj ejunalis; 13 — pars ascendens duodeni; 14 — caput pancreatis; 15 — pars horizontalis (inferior) duodeni; 16 — pars descendens duodeni; 17 — pars superior duodeni; 18 — ductus cysticus; 19 — lig. triangulare dextrum; 20 — vesica fellea.

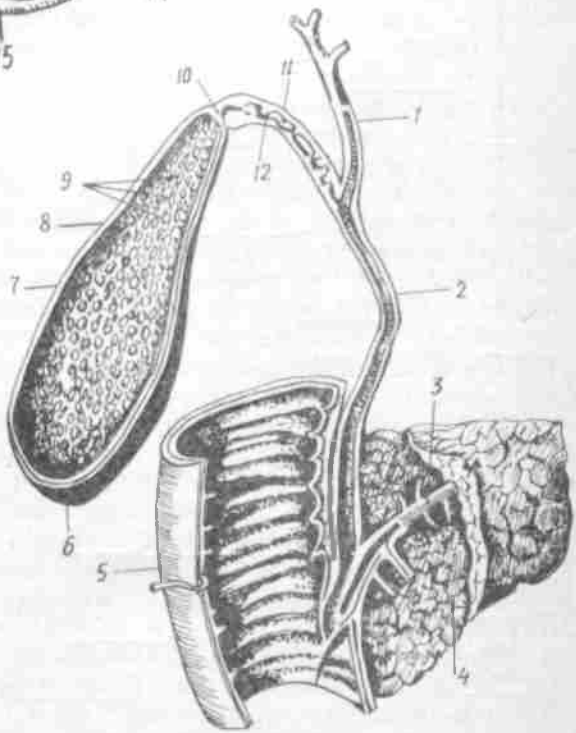

146-расм. Ўт пуфаги ва ўт йўллари.

1 — ductus hepaticus communis; 2 — ductus choledochus; 3 — ductus pancreaticus; 4 — caput pancreatis; 5 — duodenum (pars descendens); 6 — fundus vesicae felleae; 7 — corpus vesicae felleae; 8 — tunica muscularis; 9 — tunicae mucosae; 10 — collum vesicae fellicae; 11 — ductus cysticus; 12 — valvula spiralis.

жойидир. Ўт пуфаги тўлиб турган вақтда туби бир оз олдинга чиқиб, ўнг томонда IX қовурға тоғайи соҳасида қорин деворига тегиб туради.

Ўт пуфагининг танаси — corpus vesicae fellea туб қисмининг давоми бўлиб, ўт пуфагининг анча қисмини ташкил этади.

Ўт пуфагининг бўғзи (бўйни) collum vesicae felleae пуфакнинг торайган жойидир. У секин-аста ингичкалаша бориб, ўт пуфагининг найи — ductus cysticus га айланади. Найнинг узунлиги 3—3,5 см, баъзан 4,5 см, кўндаланг кесими 3—4 мм бўлади. Жигардан келаётган ductus

cysticus ductus hepaticus communis билан қўшилиб, 6—7 см узунликдаги умумий ўт йўли — ductus choledochus ни ҳосил қилади.

Умумий ўт йўли — ductus choledochus ўн икки бармоқ ичак тушувчи қисмининг юқори 1/3 қисмидаги катта сўрғич — papillae duodeni major га очилади. Ductus choledochus ўтни ўн икки бармоқ ичакка узлуксиз қуйиб турмайди, фақат керакли вақтдагина ўтказади. Чунки унинг ўн икки бармоқ ичакка қуядиган жойида яхши тараққий этган қисувчи мускул — sphincter ampullae hepatopancreaticae (Oddi) бор.

Ўт пуфаги жигарда ишланиб чиққан ўтнинг ортиқча миқдори сақланадиган жой бўлиб, сиғими 40—60 $см^3$ келади, лекин ўзи ўт ишлаб чиқармайди. Ўт пуфаги қорин парда билан фақат пастки томондан ўралган бўлиб, қолган қисми жигар моддасига бириктирувчи тўқима ёрдамида ёпишиб туради. Ўт пуфагининг девори қуйидаги тўрт қаватдан иборат: сероз парда tunica serosa vesicae felleae сероз ости қавати tunica subserosa vesicae felleae мускул қавати — tunica muscularis vesicae felleae шиллиқ парда — tunica mucosa vesicae felleae. Мускул қавати айланасига кетган ва озгина қийшиқ ҳолда йўналган силлиқ мускул толаларидан иборат. Мускул қаватининг ташқарисида худди фасцияни эслатадиган бириктирувчи тўқимадан тузилган юпқа парда ётади. Бу парда билан қорин парда ўртасида юзик толали яна бир қават бор. Ўт пуфагининг шиллиқ пардаси бириктирувчи тўқимадан тузилган пластинка ёрдамида мускул қавати билан бирикиб туради. Шиллиқ қават жуда кўп бурмалар plicae tunicae mucosa vesicae felleae ҳосил қилади. Шиллиқ бурмаларда жуда кўп шиллиқ безлар бор. Ўт пуфагининг бўйнида ҳамда ductus cysticus да айланма (спирал) бурма — plica spiralis бор.

Ўт пуфаги қон томири ва нервлари. Ўт пуфаги жигарнинг хусусий артериясидан чиқувчи a.cystica орқали қон билан таъминланади. Вена қони шу номдаги вена орқали дарвоза венасига қуйилади. Адашган нерв толалари, симпатик нервлари жигар чигали воситасида **иннервация** қилинади.

Ўт пуфагининг ёшга қараб ўзгариши. Ўт пуфаги янги туғилган болаларда жигар паренхимасида чуқур ётади. Шакли дуксимон ёки цилиндр шаклида бўлади. Кейинчалик жигар паренхимасида юза ётади ва ноксимон шаклни олади. Ўт пуфагининг ҳажми бола 3 ёшга тўлганда кескин равишда энига ва бўйига икки баробар ўсади. Ўт пуфаги кўкрак қафасининг равоғидан 1/2 см олдинда ўрта чизиқдан ўнгрокда жойлашади. Пуфакнинг остида ўн икки бармоқ ичак ва кўндаланг чамбар ичак ётади.

Жигар организмнинг марказий биохимик лабораторияси деб аталиши бежиз эмас, унинг бажарадиган вазифаси жуда муҳим ва мураккабдир. Жигар ўт ишлаб чиқаради. ўт аччиқ таъмли, ишқорий муҳитли кўк рангли суюқлик бўлиб, организмда ёғларга таъсир кўрсатади ва уларни эмульсия ҳолатига келтиради. Сўнгра меъда ости безининг шираларидан бири липаза ферменти таъсирида яна бошқа моддаларга парчаланиб кетишига ёрдам беради.

Жигар сийдикчил ишлайди ва уни тўғри ичакка ўтказади.

Ичаклар орқали сўрилган углеводлар жигарда гликогенга айланади.

Гликоген организмнинг эҳтиёжига қараб чиқариб турилади. Демак, жигар гликоген депоси ҳисобланади.

Жигар модда алмашинуви натижасида юзага келган захарли моддаларни зарарсизлантиради, жигар капиллярларининг ички юзаларидаги ҳужайралар микробларни ютади ва йўкотади.

Она қорнида ўсаётган боланинг жигари қон элементларидан эритроцитларни ишлаб чиқарувчи аъзо ҳисобланади. Одамнинг жигари бир суткада 700—800 граммгача ўт ишлаб чиқаради.

Жигарнинг шакли, катта-кичиклиги, жойлашиши, турган жойи турли тараққиёт босқичидаги ҳайвонларда турлича бўлади. Бу ҳолат ҳайвонларнинг умумий шаклига ҳамда жигари атрофидаги бошқа аъзоларнинг жойлашишига ҳам боғлиқ.

Кўпгина сут эмизувчиларда жигар икки бўлакдан иборат бўлиб, битта умумий ўт йўли билан ўн икки бармоқ ичакка қўшилади. Баъзи ҳайвонларнинг жигари (йиртқичлар, кемирувчилар ва бошқалар) кўп бўлаклардан иборат бўлади. Умумий ўт йўли ҳам баъзан иккита бўлиши мумкин.

ҚОРИН ПАРДА

Қорин парда—peritoneum қорин деворини ва қорин бўшлиғидаги аъзоларни ўраб турувчи сероз пардадир. У узининг йўналиши ва кенглиги билан бошқа пардалардан фарқ қилади. Қорин парда икки варақдан, яъни қорин деворини қоплаб, ўраб турувчи peritoneum parietale ва ички аъзоларни ўраб турувчи peritoneum viscerale дан иборат. Бу икки варақ бир-бирининг узлуксиз давоми бўлгани учун ташқи муҳит билан алоқаси бўлмаган бўшлиқ ҳосил бўлади. Бир-бирига жуда яқин турган париетал ва висцерал варақлар ўртасидаги тор ёриқ қорин парда бўшлиғи — cavitas peritonei деб аталади. Маълумки, сероз пардалар суюқлик ишлаб чиқаради. Демак, қорин парда ҳам ўз бўшлиғига оз бўлса-да сероз суюқлик — liquor peritonei ишлаб чиқаради. Қорин парданинг юзаси жуда силлиқ ва тиниқ бўлиб, шу суюқлик билан ҳамиша намланиб тургани учун қорин бўшлиғидаги аъзолар енгиллик билан бир-бирига ишқаланмай ҳаракат қилади.

Қорин парданинг умумий сатҳи (20 400 $см^2$) танани қоплаб турган тери сатҳи (20 500 $см^2$) билан тахминан баробар келади. Баъзи бир касалликлар вақтида (масалан, истиско) сероз суюқлик кўпайиб, қорин парда варақлари ўртасидаги бўшлиқ кенгаяди. Қорин парданинг париетал вараги қорин деворини ички томондан, олдиндан, ён томондан ўраб, диафрагманинг пастки юзасига ўтади ва ундан қорин деворининг орқа томонидан ўтади. Шундай қилиб, париетал варақ қорин бўшлиғини ички томондан бутунлай қоплаб, ундан ички аъзоларга ўта бошлайди ва висцерал варақ номини олади. Бу варақ аъзоларнинг энг устки қавати бўлган сероз парда — tunica serosa ни ҳосил қилади.

Қорин парда остида tela subserosa қавати жойлашган бўлиб, унда ёғ тўпланади. Шуни ҳам айтиш керакки, бу қават ҳамма жойда бир хил эмас. У қориннинг орқа томондаги девори соҳасида яхши тараққий этган бўлиб, қорин парда орқасидаги бўшлиқ — cavum retroperitoneale даги аъзоларни (буйрак, буйрак усти бези ва бошқалар) ўраб олади. Диафрагма соҳасида эса мутлақо бўлмайди. Қорин парда аъзодан

деворга, аъзодан аъзога ўтиш жойларида бурмалар — plicae, бойламлар — ligamenta, чўнтаклар recessus, тутқичлар — mesenterium чарвилар — omenta, қопчалар — bursae ва чуқурчалар fossae ҳосил қилади. Қорин парда ҳосил қилган бойламлар бир қават пардадан иборат бўлиши мумкин, масалан жигарнинг тожсимон бойлами — lig.coronarium hepatis, жигар билан буйрак ўртасидаги бойлам — lig.hepatorenale, ўн икки бармоқ ичак билан буйрак ўртасидаги бойлам — lig.duodeno renale шулар жумласидандир.

Баъзи бойламлар икки қават пардадан ҳосил бўлади. Масалан, жигарнинг ўнг ва чап уч бурчакли бойлами lig.triangulare dextrum et sinistrum ва ичак туткичлари ҳам икки қават қорин пардадан иборат. Қорин пардадан ҳосил бўладиган бойламлар ҳақида ҳар бир аъзони тасвирлаганда айтиб ўтилган эди. Энди қорин парданинг йўналишини ва йўналиш мобайнида нималар ҳосил бўлишини кўриб чиқамиз (147- расм). Қорин парданинг париетал вараги киндикдан юқорида қорин деворидан диафрагмага ўтади, ундан эса жигарнинг юқори юзаси томон тушиб, унинг олд томонида ўроқсимон бойлам деб аталадиган lig.falciforme (suspensorium) hepatis ни ҳосил қилади. Жигарга ўтган қорин парда унинг сероз пардаси дейилиб, фиброз парда — tunica fibrosa (Glissoni) устидан қоплаб туради. Ўроқсимон бойламнинг олдинги қисмида киндикдан жигарга тортилган юмалоқ бойлам — lig.teres hepatis бўлади. Бу бойлам бола она қорнида бўлган даврда киндик венаси v.umblicalis деб аталади, туғилгандан сўнг битиб, бойламга айланади (148- расм). Қорин парда диафрагмадан жигар юқори юзасининг орқа томонига ўтади (фронтал сатҳда) ва жигарнинг тож бойлами — lig.coronarium ни ҳосил қилади. Шуни ҳам айтиб ўтиш керакки, жигарнинг диафрагмага ёпишган жойи ва тож бойламининг орқа томонида жигарнинг тож бойлами ўнг ва чап томонларда уч бурчакли бойламларга — lig.triangulare dextrum et sinistrum айланади. Қорин парда жигарнинг юқори юзасидан пастки юзасига ўтади. Маълумки, ўнг буйрак жигарнинг ўнг бўлагига тегиб туради. Худди шу ерда қорин парда жигар-буйрак бойлами — lig.hepatorenale ни ҳосил қилади. Жигар дарвозасидан меъданинг кичик эгрилиги билан ўн икки бармоқ ичакнинг бошланғич қисмлари бўйлаб йўналган қорин парда — lig.hepatogastricum ва lig.hepatoduodenale ни ҳосил қилади. Булардан lig.hepatogastricum жуда юпқа нозик бойлам бўлиб, унинг давоми lig.hepatoduodenale дир. Шунинг учун ҳам бу икки бойлам кичик чарви — omentum minus деб аталади. Lig.hepatoduodenale анча мустаҳкам бойламдир. Бунга сабаб шуки, бойлам дупликатураси (икки вараги) ичидан ўнг тарафдан чапга қараб умумий ўт йўли — ductus choledochus (дарвоза венаси) vena portae ва (жигар артерияси) arteria hepatica, яъни Д ⋁ А ўтади.

Қорин парда меъданинг кичик эгрилигида икки варакка бўлиниб, олд ва орқа деворларини юқоридан пастга қараб ўраб тушади ва унинг катта эгрилигига етганда олд ва орқа варақлар қўшилиб, яна бир варакка айланади. Меъданинг катта эгрилиги билан кўндаланг чамбар ичакка ўтиш жойида бойлам — lig. gastrocolicum ҳосил бўлади. Бу бойламни катта чарвининг бошланиш қисми дейилса тўғри бўлади.

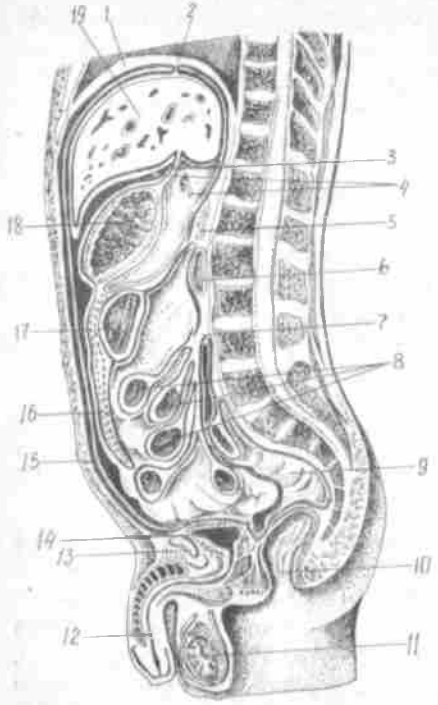

147- р а с м. Қорин парданинг йўналиши.

1 — diaphragma; 2 — lig. coronarium hepatis; 3 — lig. hepatogastricum; 4 — foramen epiploicum; 5 — pancreas; 6 — duodenum; 7 — radix mesenterii; 8 — ич ичак қовузлоқлари; 9 — intestinum rectum; 10 — anus; 11 — testis; 12 — urethra; 13 — symphysis pubia; 14 — vesica urinaria; 15 — peritoneum parietale; 16 — omentum majus; 17 — colon transversum; 18 — ventriculus; 19 — hepar.

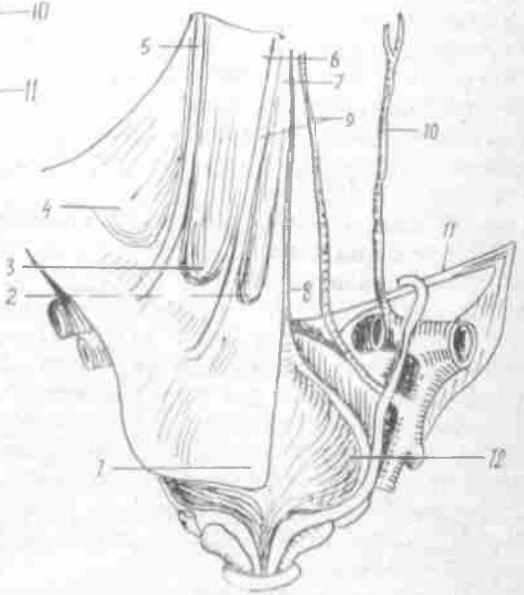

148- р а с м. Қорин олди девориниг киндикдан пастки юзасидаги бурма ва чуқурлари (ўнг томондаги қоринпарда).

1 — peretoneum; 2 — fossa supravesicalis; 3 — fossa inguinalis medialis; 4 — fossa inguinalis lateralis; 5 — plica umblicalis lateralis; 6 — plicaumblicalis medialis; 7 — plica umblicalis mediana; 8 — lig. umbilicale medianum (urachus); 9 — lig. umbilicale mediale (a. umbilicalis); 10 — a. epigastrica inferior; 11 — lig. inguinale; 12 — vesica urinaria.

Катта чарви — omentum majus меъданинг катта эгрилигидан бошланиб, кўндаланг чамбар ичак ҳамда ингичка ичак олдидан пастга томон йўналади. Баъзан катта чарвининг пастки чети қов суяклари қўшиладиган жойгача тушиши мумкин. Катта чарви қорин парданинг тўртта варағидан вужудга келади, улардан иккитаси олд, иккитаси эса орқа варақдир.

Олдинги варақлар пастки чегарадан қайтиб яна юқорига кутарилади ва катта чарвининг орқа варағига айланади. Орқа варақ кўндаланг

чамбар ичак ва унинг тутқичи colon et mesocolon transversum билан бирикади. Демак, катта чарвининг олд иккита вараги lig.gastrocolicum нинг давоми бўлиб, орқадаги иккита варақ эса олд варақларнинг пастга тушиб яна юқорига кўтарилган, яъни кўндаланг чамбар ичаккача етиб борган давомидир.

Катта чарвининг орқа варақлари кўндаланг чамбар ичакнинг олд юзасига бирикиб ўтиб, меъда ости безининг пастки қиррасига ёпишади. Катта чарви кўндаланг чамбар ичакка унинг чарви тасмаси — tenia omentalis бўйлаб ёпишади. Тасманинг номи ҳам ана шундан олинган. Кўндаланг чамбар ичакнинг тутқичи — mesocolon transversum ўзининг орқа томони билан қориннинг орқа деворига ёпишади. Тутқич ёпишган жой ўнг ва чап буйракларнинг юқори қисмига, ўн икки бармоқ ичак тушувчи қисмининг бошланиш жойига, меъда ости безининг бош қисми ва олд қиррасига тўғри келади.

Катта чарвининг олд варақлари билан орқа варақлари ўртасидаги ораликда ёғ клетчаткаси бўлади, бу клетчатканинг кўп ва оз бўлиши одамнинг ёшига, ейдиган овқатининг сифатига ҳамда жинсига қараб ҳар хил бўлиши мумкин.

Катта одамда катта чарвининг ва орқа варақлари ўртасида бўшлиқ бўлмайди, битиб кетади. Катта чарви бўшлиғи деб аталадиган бу бўшлиқ фақат эмбрионлик даврда бўлиб, меъда орқасидаги бўшлиқ — bursae omentalis билан туташган бўлади. Кейин фақат чарви бўшлиғининг ўзигина қолади (149,150- расмлар).

Қорин бўшлиғи кўндаланг чамбар ичак ва унинг тутқичи ёрдамида иккита, яъни юқори ва пастки қаватларга бўлиниши ҳақида сўз юритилган эди.

Юқоридаги қават юқоридан диафрагма, пастдан эса кўндаланг чамбар ичак ва унинг тутқичи билан чегараланиб туради. Пастки қават юқори томондан кўндаланг чамбар ичак ва унинг тутқичи пастдан эса кичик чаноққа кириш чизиғи (linea terminalis) билан чегараланади.

Маълумки, қорин парда катта чаноқ бўшлиғига келиб тугамайди, балки кичик чаноққа ўтади ва ундаги аъзоларни ҳам ўрайди.

Юқори қаватдаги қорин пардада учта қопча — bursae hepatica, pregastrica et bursa omentalis бор. Бу қопчалар бир-бири билан туташган. Bursa hepatica жигар қопчасининг девори диафрагма ҳамда қорин деворининг олдинги қисмидир. Бу қопча меъда олди қопчаси — bursa pregastrica дан жигар бойламлари — lig.falciforme билан, орқадан эса lig.coronarium билан ажралиб туради. Жигарнинг ўнг бўлаги худди шу қопчада ётади.

Меъда олди қопчаси — bursa pregastrica ўз номидан кўриниб турибдики, меъданинг олдида туради. У жигарнинг чап бўлаги ҳамда талоқни ўрайди. Меъда олди қопчасининг деворини ҳам диафрагма, қорин деворининг олд қисми, меъда ва унинг бойламлари ҳосил қилади. Чарви қопчаси bursa omentalis меъданинг орқа томонидаги бўшлиқ бўлиб, ўзининг foramen epiploica omentale (Winslovi) номли тешиги билан қорин бўшлиғига туташади. Шунинг учун уни cavitas peritonei minor деб ҳам аталади (149,150- расмлар).

Foramen epiploica жигар дарвозаси соҳасида бўлиб, олдидан

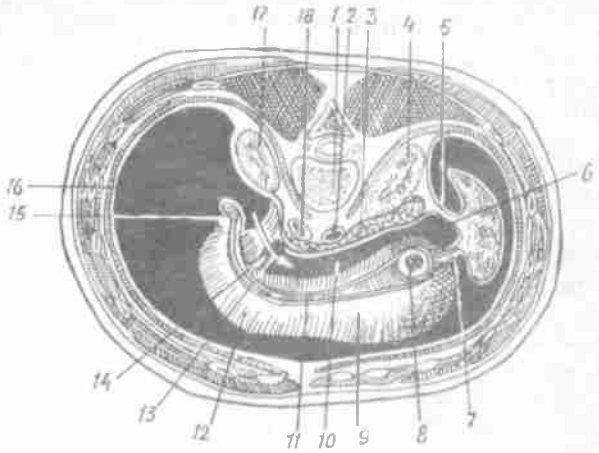

149- р а с м. Чарви қопчаси (горизонтал кесим).

1 — vertebra lumbalis; 2 — aorta abdominalis; 3 — pancreas; 4 — ren sinister; 5 — lig. phrenicolienalis; 6 — bursa omentalis; 7 — lig. gastrolienalis; 8 — cardia; 9 — corpus ventriculi; 10 — cavum bursae omentalis; 11 — curvatura ventriculi minor; 12 — cavum peritonei; 13 — foramen epiploica га ўтказилган пайза; 14 — vestibulum bursae omentalis; 15 — lig. hepatoduodenale; 16 — diaphragma; 17 — ren dexter; 18 — v. cava inferior.

lig.hepatoduodenale et hepato gastricum, орқадан пастки кавак венаси ва уни қоплаган қорин парда, юқори томондан lobus caudatus, пастдан ўн икки бармоқ ичакнинг бошланиш қисми билан чегараланади. Bursa omentalis нинг қуйидаги деворлари тафовут қилинади; юқоридан — lobus caudatus, пастдан кўндаланг чамбар ичак ва унинг тутқичи, олдиндан кичик чарви, меъданинг орқа девори ҳамда lig.gastrocolicum, орқадан — меъда ости бези, пастки кавак вена, ўнг буйракнинг юқори қутби, ўнг буйрак усти бези ва аортани ўраб турувчи қорин парданинг париетал варағи. Чап томондан талоқ ва унинг бойламлари, ўнг томондан эса foramen epiploica билан чегараланган.

Қорин парда диафрагмадан талоқ дарвозасига ўтиб диафрагма — талоқ бойлами lig.phrenicolienale ни меъда тубидан талоққа ўтиб lig.gastrolienale ни ҳосил қилади. Талоқ қорин парда билан ҳамма томонлама ўралган бўлиб, фақат дарвозаси ўралмай қолади.

Bursa omentalis нинг foramen epiploica (omentale) га яқин турган жойи чарви қопчасининг даҳлизи — vestibulum bursa omentale деб аталади.

Қорин парда ичаклар учун тутқичлар ҳосил қилиши ҳақида айтиб ўтилган эди. Шу тутқичлар ҳақида тўхталиб ўтайлик.

Қорин бўшлиғининг пастки қаватида жойлашган ингичка ичак (jejunoileum) қорин пардага нисбатан интраперитонеал ўралган бўлиб, қорин парданинг икки варағидан вужудга келган бурма (тутқич) ёрдамида қорин бўшлиғининг орқа деворига ёпишиб туради. Ингичка ичак (тутқичи) — mesenterium елпиғичга ўхшайди, деворга унинг энсиз томони, яъни фақат илдизигина ёпишади.

Ичак тутқичи ичак қовузлоғининг узунлигига яқин узунликка эга

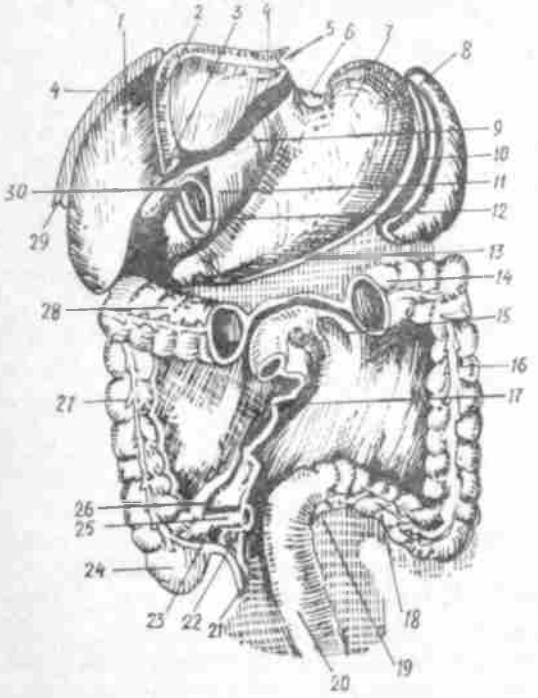

150-расм. Қорин бўшлиғидаги аъзолар: ингичка ичак, қўндаланг чамбар ичакнинг бир қисми ва катта чарви олинган.

1 — hepar; 2 — lig. falciforme hepatis; 3 — lig. teres hepatis; 4 — lig. coronarium; 5 — lig. triangulare sinistrum; 6 — lig. gastrophrenicum; 7 — ventriculum; 8 — lien; 9 — lig. hepatogastricum; 10 — lig. gastrolienale; 11 — lig. hepatoduodenale; 12 — чарви қопчаси тешигининг олдинги девори; 13 — mesocolon transversum; 14, 28 — colon transversum; 15 — recessus duodenalis superior; 16 — colon descendens; 17 — radix mesenterii; 18 — colon sigmoideum; 19 — recessus intersigmoideus; 20 — rectum; 21 — appendix vermiformis; 22 — mesoappendisx; 23 — recessus ileocaecalis inferior; 24 — caecum; 25 — ileum; 26 — recessus ileocaecalis superrior; 27 — colon ascendens; 29 — lig. triangulare dixtrum; 30 — foramen epiploicum (omentale).

бўлиб, ёйилган ҳолатда бўлади. Уни очилган елпиғичнинг ўзи дейиш мумкин. Унинг қорин деворининг орқа томонига бирикадиган жойи торая бориб, тутқич илдизи — radix mesenterii га айланади. Тутқичнинг бўйи 15—18 см келади. Тутқич илдизи ичак девори соҳасидаги тутқич узунлигидан 40 баробар қисқа. Шу туфайли тутқичнинг эркин қисми илдизга бараварлашиши учун 18—20 та бурма ҳосил қилади. Тутқич илдизи чап томонда иккинчи бел умуртқаси тўғрисида (тахминан flexura duodenojejunalis қаршисида) ўнг ёнбош чукуригача давом этиб, юқоридан пастга, чапдан ўнгга қараб йўналади ва йўл-йўлакай ўн икки бармоқ ичакнинг кўтарилувчи қисми, қорин аортаси, пастки кавак вена (v.cava inferior), ўнг умумий ёнбош артерия ва веналари ҳамда ўнг сийдик йўли билан кесишади. Тутқич варақлари ичида бириктирувчи тўқима ёғ тўқималари, қон томирлар, нервлар, лимфа томирлари ва лимфа тугунлари жойлашади. Уларни оддий кўз билан ҳам кўриш мумкин.

Қорин парда ингичка ичакдан ташқари йўғон ичакнинг баъзи қисмлари учун ҳам тутқичлар (mesocolon transversum, mescolon Sigmoideum, mesorectum, mesenteriolum appendicis vermiformis) ҳосил қилади. Қорин парданинг париетал варағи ичак қовузлоқлари соҳасида чукурчалар ҳам пайдо қилади. Оч ичакнинг бошланиш қисмида у қадар катта бўлмаган чукурча — recessus duodenojejunalis бор. Бундан vena mesentarica inferior йўналади. Бу чукурча ўнгдан flexura duodenojejuna-

lis чапдан plica duodenojejunalis superior et inferior билан чегараланиб туради.

Бундан ташқари, ёнбош ичак охирги қисмининг кўричакка ўтиш жойида иккита чуқурча бор. Булардан recessus ileocaecalis superior ҳамиша ҳам бўлавермайди; у шу номдаги бурма plica ileocaecalis билан чегараланади. Иккинчи чуқурча recessus ileocaecalis inferior доимо бўлади ва ингичка ичакнинг йўғон ичакка ўтиш ерида, кўричак остида жойлашади. Уни олд томондан қорин парданинг ёнбош ичакдан кўричакка ўтиш бурмаси — plica ileocaecalis inferior, орқадан mesenteriolum appendicis vermiformes чегаралаб туради.

Кўричакнинг орқа томонида қорин парданинг париетал варағида recessus retrocaecalis seu fossa caecalis деган чуқурча бўлиб, бу ерда кўричак жойлашади.

Чап томонда recessus intersigmoideum ни кўриш мумкин. Бу чуқурча mesocolon sigmoideum нинг чап варағи билан ёнбош чуқурини қопловчи қорин парданинг париетал варағи ўртасида ҳосил бўлади.

Қорин парданинг диафрагма билан чамбар ичак чап томони ўртасида lig.phrenicocolicum деган бойлам тортилган бўлиб, унга юқоридан талоқнинг пастки қутби тегиб туради. Шунинг учун бу бойлам талоқ қопчаси saccus lienalis деб аталади.

Қорин парда бўшлиғининг йўғон ва ингичка ичаклар ётган қисмида иккита қорин канали ва иккита бўшлиқ тафовут қилинади: кўтарилувчи ва тушувчи чамбар ичакларнинг ташқи томонлари билан қорин девори ўртасида ўнг ва чап каналлар (canalis lateralis dexter et sinister) ҳосил бўлади.

Бу каналлар қорин бўшлиғининг юқори қавати билан туташган, пастдан эса fossa iliaca га ва ҳатто кичик чаноққа ҳам ўтади. Бунда кўтарилувчи ва тушувчи чамбар ичакларнинг медиал томонлари билан ингичка ичак тутқичининг илдизи ўртасида ўнг ва чап тутқич бўшлиқлари — sinus mesentericus dexter et sinus mesentericus sinister ҳосил бўлади. Қорин парда юқори соҳаларни ўраб, сўнг кичик чаноқ бўшлиғига тушади ва ундаги аъзоларни ҳам ўрайди. «S» симон ичак қорин парда билан ҳар томонлама ўралган ва ўз тутқичи (mesocolon sigmoideum) га эга. Шунингдек, тўғри ичакнинг юқори қисми ҳам қорин парда билан интраперитонеал ўралган, шунинг учун ҳам кўпинча калта тутқич — mesorectum га эга бўлади. Тўғри ичакнинг ўрта қисми қорин парда билан олдидан ва икки ён томонидан ўралган (мезоперитонеал) бўлиб, пастки қисми экстраперитонеалдир.

Эркакларда қорин парда тўғри ичакдан уруғ пуфакчасига ва уруғ йўлининг юқори қисмларига боради ва уларни озми-кўпми ўраб, қовуқнинг орқа юзасига ўтади. Натижада, тўғри ичакнинг олд девори билан қовуқнинг орқа юзаси ўртасида чуқурлик пайдо бўлади, у excavatio rectovesicalis деб аталади. Шуни ҳам айтиб ўтиш керакки, қорин парда тўлиб турган ёки бўш ҳолатдаги сийдик пуфагини бир хилда ўрамайди. Бўш турган сийдик пуфагининг фақат қорин томонигина парда билан ўралади, тўлиб турган қовуқнинг эса юқори ва орқа юзалари ўралган бўлади.

Аёлларда қорин парда тўғри ичакдан қин (vagina) нинг орқа

гумбазига ўтиб, сўнгра юқорига кўтарилади ва бачадон бўйнининг устки қисми (portio supravaginalis) га, ундан сўнг бачадон танасига ва тубига ўтиб уни ўраб, бачадоннинг олд юзасига ўтади. Сўнг бачадон бўйнигача етмай, қовуққа ўтади. Қорин парданинг бачадонни ўраган олд ва орқа варақлари ён томонларида бирлашиб, бачадоннинг кенг бойлами — lig.latum uteri ни ҳосил қилади. Бу бойламнинг шакли нотўғри тўрт бурчакка ўхшайди. Бойламнинг юқори қирраси ичидан бачадон найи — tuba uterina ўтади. Бундан ташқари, кенг бачадон бойлами таркибида бачадоннинг думалоқ бойлами ҳам ўтиб, чов каналининг ички ҳалқаси томон йўналади. Бачадон кенг бойламининг кўп қисми унинг тутқичи — mesometrium деб аталади.

Бачадон ўзининг кенг бойлами билан чаноқда фронтал сатҳда ётади. Аёлларда қовуқ билан тўғри ичак ўртасида бачадон жойлашганлиги учун улар орасида олд ва орқа чуқурчалар ҳосил бўлади. Олд чуқурча — excavatio vesicouterina деб аталади. У қорин парданинг бачадоннинг олд деворидан қовуқнинг орқа деворига ўтишидан ҳосил бўлади.

Орқа чуқурча — excavatio rectouterina қорин парданинг тўғри ичакдан бачадоннинг орқа деворига ўтиши натижасида ҳосил бўлади. Орқа чуқурчада, бачадон кенг бойламининг орқа юзасида тухумдон — ovarium жойлашган. Бундан ташқари, орқа чуқурчага бачадон найининг тешиклари очилади. Орқа чуқурча олд чуқурчага нисбатан анча чуқур бўлиб, катта амалий аҳамиятга эга.

Қорин парда кичик чаноқда ҳам бир қанча бурмалар ҳосил қилади. Масалан, эркакларда қовуқ билан тўғри ичакнинг ён томонидан тортилган қорин парда бурмаси — plica rectovesicalis, аёлларда эса plicae rectouterinae бор.

Қорин парда қовуқдан қорин олд деворининг пастки қисмига ўтади ва бир неча бурмалар ҳосил қилади, бу бурмалар ўртасида чуқурчалар бўлади (163- расмга қ.). Қовуқ билан киндик ўртасидаги ўрта чизиқ бўйлаб ток бурма — plica umblicalis mediana тортилган, у эмбрионал даврдаги аллантоис йўлининг битиб кетган қолдиғи бўлмиш urachus ни ёпиб туради. Бу якка бурманинг икки ён томонида киндикдан пастга ва латерал томонга қараб йўналган бурмалар бўлиб, улар plicae umblicalis medialis деб аталади. Уларнинг ичида lig.umblicale mediale жойлашган. У боланинг она қорнидаги даврида киндик артерияси a.umblicalis бўлган ва кейинчалик битиб бойламга айланган.

Бу медиал бурмалардан ташқарироқда яна бир жуфт бурма тортилган бўлиб, plicae umblicalis lateralis деб аталади. Унинг ичида a.v.epigastricae inferiores жойлашган. Бу охирги бурма катта амалий аҳамиятга эга. Юқорида айтиб ўтилган бешта бурма орасида уч жуфт чуқурча пайдо бўлади. Улардан ўрта чизиққа энг яқини plica umblicalis mediana et plicae umblicalis medialis бўлиб, уларнинг ўртасида ва қовуқдан юқорида foveae suprovesicales жойлашган. Ундан ташқари, plicae umblicales mediales билан plicae umblicales laterales ўртасида ички чов чуқури fossa inguinalis medialis ҳосил бўлади. Plicae umblicalis lateralis нинг ташқи латерал томонидаги чуқурча ташқи чов чуқури fossa inguinalis lateralis деб аталади. Чов каналининг ички ҳалқаси (anulus

inguinalis profundus) шу ташқи чов чуқурига тўғри келади («Миология» бўлимига қаранг). Бу айтиб ўтилган чуқурлар чов бойлами (lig.inguinale) дан юқорида жойлашади. Fossa inguinalis medialis дан пастда lig.inguinale остида сон чуқури ҳосил бўлади. Сон каналининг ички ҳалқасига тўғри келадиган бу чуқур fovea femoralis деб аталади.

Қуйида қорин ва чаноқ бўшлиғидаги аъзоларнинг қорин парда билан қай тарзда ўралиши жадвал кўринишида келтирилган.

Интраперитонеал ўралган аъзолар	Мезоперитонеал ўралган аъзолар	Экстраперитонеал ўралган аъзолар
Меъда, талоқ, оч ичак, ёнбош ичак, кўричак, чувалчангсимон ўсимта, кўндаланг чамбар ичак, бачадон, «S» симон ичак, тўғри ичакнинг бошланиш қисми, duodenum нинг юқори кўндаланг қисми	Жигар, кўтарилувчи чамбар ичак, тушувчи чамбар ичак, тўлиб турган қовуқ, тўғри ичакнинг ўрта қисми	Буйраклар, буйрак усти безлари, меъда ости бези, ўн икки бармоқ ичак (бошланиш ва охирги қисмидан бошқа), сийдик йўллари, бўш турган қовуқ, тўғри ичакнинг охирги қисми

Қоринпарданинг ёшга қараб ўзгариши. Янги туғилган ва кичик ёшдаги болаларда қорин парда жуда юпқа бўлиб, ичакнинг тутқич ва бойламларидаги қон томирлар бемалол кўриниб туради. Катта чарви калта, ёғ тўпламлари йўқ. Болаликнинг биринчи даврида катта чарви узаяди ва ингичка ичакни беркитади, ёғ тўқималари пайдо бўла бошлайди. Ёғ тўқималари балоғатга етиш даврида кучли ўзгаришга учрайди. Бу вақт мобайнида ёғ тўқималари тутқичларда, қорин парда бурмаларида ҳосил бўлади. 13—15 ёшларда қорин бўшлиғидаги муносабат катталарникига ўхшаш бўлади.

ҲАЗМ АЪЗОЛАРИНИНГ РИВОЖЛАНИШИ ҲАҚИДА ҚИСҚАЧА МАЪЛУМОТ

Бирламчи ичак каналининг эпителийси энтодермадан, мускул қавати ва бириктирувчи тўқималари мезодермадан ҳосил бўлади, бош ва охирги учларини ҳосил қилишда эктодерма ҳам қатнашади. Бирламчи ичак найининг икки учи (бош томондаги ва дум томондаги) берк ҳолда бўлса ҳам кейинчалик унинг олд томонида оғиз тешиги, орқасида эса орқа тешик пайдо бўлади.

Аввал ана шу икки жараённи кўриб чиқамиз. Эмбрион бош миясининг олдинги қисми жуда тез ривожланиб пешона дўнги деб аталувчи дўнг вужудга келади.

Пешона дўнгидан бирмунча пастроқда эктодерма билан қопланган битта чуқурча бўлиб, у оғиз ўймаси (ёки чуқурчаси) дейилади. Бу ўйма тобора чуқурлашаверади, унинг чўкаётган девори (эктодерма) бош

ичакнинг олд девори (эндодерма) билан яқинлашади ва охири унга такалади. Шундай қўшилиш натижасида пайдо бўлган парда ютқин пардаси — membrana pharyngea деб аталади, лекин бу парда кейинчалик шимилиб кетиб, оғиз чуқурчаси бўлажак ютқин билан туташади.

Оғиз бўшлиғи ўзича алоҳида пайдо бўлиб, кейин умумий ҳазм аъзолари системаси (бошланғич ичак найчаси) га қўшилиши юқорида айтилганлардан кўриниб турибди (151- расм).

Бирламчи ичак найининг орқа учида рўй берадиган ўзгаришлар. Дастлаб бирламчи ичак найининг орқа учида клоака деб аталувчи умумий бўшлиқ пайдо бўлади (бу бўшлиқ ичак найи, сийдик ва таносил аъзоларига бирдек алоқадордир). Кейинчалик бу бўшлиқ фронтал девор билан ўртадан иккига (олд ва орқа қисмларга) бўлинади. Олдинги ярим бўшлиқ сийдик ва таносил бўшлиғига, орқадаги ярми эса тўғри ичакка айланади. Бу сўнгги бўшлиқнинг пастки қисмини ташқи муҳитдан ажратиб турадиган парда — membrana analis кейинчалик шимилиб кетади ва орқа тешик (anus) пайдо бўлади. Ичак найининг ич қисмининг икки ён деворида бир неча жуфт (уларнинг сони турли ҳайвонларда турлича) ташқарига томон йўналган ботиқлар пайдо бўлади. Ютқин (ёки ойқулоқ чўнтаклари) деб аталувчи бу ички ботиқларга қараб ташқи томондан ҳам шундай ботиқлар — ташқи ойқулоқ чўнтаклари ривожлана бошлайди, уларнинг ўртасидаги масофа борган сари қисқаради. Пастки табақадаги ҳайвонларда ички ва ташқи ботиқлар ўртасидаги тўсиқ бутунлай йўқолиб, ютқин ташқи муҳит билан туташади. Лекин олий умуртқалилар, шу жумладан одамларда бундай ҳолат юз бермайди. Одамларда ютқин ботиқлари (чўнтаклари) ҳосил бўлса ҳам у қадар чуқурлашмайди ва ташқи муҳит билан туташмайди. Ана шу ботиқлар ўртасидаги олдинма-кейин жойлашган тўқималар ютқин (ёки висцерал) равоқларини вужудга келтиради. Бундай равоқлар одамда учта бўлади: жағ равоғи, тил ости равоғи ва (махсус ютқин) ойқулоқ равоғи.

Устки ва остки жағлар ҳамда уларга алоқадор бўлган тўқималар жағ равоғидан (ёки бир неча висцерал равоқдан) вужудга келади. Бунда дастлаб равоқда ҳар икки томондан иккитадан ўсиқ, устки ва остки жағ ўсиқлари пайдо бўлади.

Устки ўсиқчалар ҳар икки томонда бир-бирига томон ўсиб бориб, улардан устки жағ, қаттиқ ва юмшоқ танглай, лунж ва устки лабларнинг бир қисми шаклланади. Лекин устки ўсиқлар олд томондан бир-бири билан қўшилиб кетмайди. Уларнинг орасига пешона дўнгининг ўсиқчаси пона сингари сиқилиб киради. Ана шу сиқилиб кирган ўсиқча ҳисобидан бурун ўртасидаги девор, қаттиқ танглайнинг олд қисми ва устки лабнинг ўрта бўлаги вужудга келади.

Пастки ўсиқчалар ҳам бир-бирига томон ўса бориб, олдинда (ўрта чизиқда) қўшилади. Шундай қилиб, пастки жағ, унинг атрофидаги юмшоқ тўқималар ва пастки лаб вужудга келади. Устки ва остки жағ ўсиқчалари икки ён томонда бир-бири билан қўшилиб, оғиз бурчакларини ҳосил қилади. Лекин улар олд томондан бир-бири билан қўшилмасдан оғиз тешиги қолади.

Оғиз бўшлиғида жойлашган аъзоларнинг ривожланиши. Тил жағ

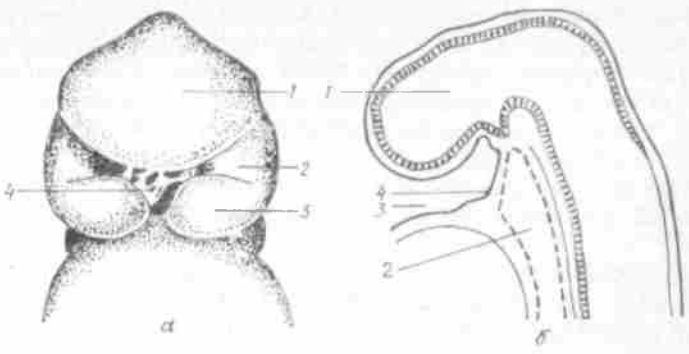

151-р а с м. Тўрт ҳафталик эмбрионнинг бош қисми.

а — олд томондан кўриниши: 1 — пешона дўнги; 2 — юқори жағ ўсиғи; 3 — пастки жағ ўсиғи; 4 — ютқин пардаси; б — ён томондан кўриниши, сагиттал сатҳда (схема): 1 — такомиллашаётган бош мия; 2 — бирламчи ичак; 3 — оғиз бўшлиғи (қурфаз); 4 — ютқин пардаси.

равоғи билан тил ости равоғининг (ҳар икки томонда) қўшилган жойида бир нечта бўлаклардан вужудга келади. Тилнинг олдинги, каттагина қисми (танаси) орқадаги қисми (илдизи) билан биргаликда эмас, балки ўзича алоҳида ривожланади ва кейинчалик илдиз билан қўшилади. Шунинг учун ҳам бу икки қисм ўртасида уларни ажратиб турувчи чизиқ (linea terminalis) ва бу чизиқлар марказида учи берк тешик (foramen caecum) қолади.

Тил мускуллари ойқулоқлар орқасидаги миотомлардан ривожланади.

Сўлак безларидан дастлаб glandula parotis пайдо бўлади, қолганлари эса кейинроқ, деярли бир вақтда эктодермадан (қулоқ олди бези ҳам) пайдо бўлади.

Тишлар оғиз бўшлиғининг шиллиқ қаватида ривожланади. Бу жараён ҳомила бир ойлик бўлгандан сўнг бошланади. Даставвал устки ва остки жағнинг эркин кирғоғи бўйлаб қопланган эктодерма бир оз букилган равоқ шаклида қалинлашади. Тиш пилакчаси (пластинкаси) деб а[illegible]ни ана шу қалинлашган чизиқнинг 20 жойида (бўлажак сут тишла[illegible]нинг сонига баробар) ўнта пастки жағда, ўнта юқори жағда чегараланган дўмбоқчалар пайдо бўлади. Бу дўмбоқчалар эпителиал ҳужайраларнинг жуда тез ва ялписига кўпайишидан вужудга келади. Булар эмаль аъзолар деб аталади. Дўмбоқчалар ўз навбатида атрофдаги тўқималардан ажрала бориб, мустаҳкамлашади. Кейинчалик эмаль аъзоларнинг мезенхимага ботиб турган устки юзасида чуқурча пайдо бўлади ва бу чуқурчага мезенхима тўпламидан пайдо бўлган ва мезодермал сўрғичлар деб аталувчи сўрғичлар киради. Шундай қилиб, тиш куртаги вужудга келади. Шуни ҳам айтиб ўтиш керакки, сут тишлари ривожланаётган вақтда бўлажак доимий тишлар учун ҳам замин яратила бошлайди. Уларнинг (катта озиқ тишлардан бошқаларининг) куртаклари ўсаётган сут тишларининг ички томонида ҳосил бўлади ва шу туфайли тиш пилакчаси шу ич томонга кенгаяди. Катта озиқ тишларнинг куртаклари эса жағнинг орқа қисмида ривожланади.

Сут тишларнинг куртаклари ривожланиб шаклланаётган вақтда жағ суяклари ҳамда тиш катакчалари пайдо бўла бошлайди ва куртакларнинг пастки учлари шу катакчалар томон йўналади. Тиш куртакларининг устки учлари эса милк қирғоғига томон ўсиб, милк қирғоғидаги тоғайга ўхшаган қалпоқчалар тагига киради. Бу қалпоқчалар тишларнинг бўлажак бош қисмидир. Бола туғилиб олти ойлик бўлгандан сўнг тишлар милк ичидан ёриб чиқа бошлайди.

Энди ҳазм аъзолари бошқа қисмларининг ривожланишига тўхталамиз.

Энтодермадан ҳосил бўлган бирламчи ичак учта қисмга, чунончи: олдинги ичак, ўрта ичак ва охирги ичакка бўлинади. Олдинги ичакдан оғизнинг орқа томони, ютқин (ҳалқум), қизилўнгач, меъда ва ўн икки бармоқ ичакнинг бошланиш қисми вужудга келади: ўрта ичакдан ингичка ичак, охирги ичакдан эса йўғон ичак ривожланади. Бирламчи ичак найининг уч қавати (шиллиқ қават, мускул қават ва сероз қават) ривожланиш даврида ичакларнинг келгусида бажарадиган вазифаларига қараб турлича ўзгаришларга учрайди.

Олд ичакдан бош ичак ажралади. Бу сўнгги қисмдан ўз навбатида оғиз бўшлиғи, ҳалқум шаклланади. (Ҳалқумнинг икки ён деворида бир неча ўймалар (чўнтаклар) пайдо бўлишини ва улардан қандай аъзолар ривожланишини юқорида кўриб ўтган эдик). Ҳалқумнинг (бош ичакнинг) юқори қисми олд томондан бурун ва оғиз бўшлиғи билан туташади, қолган қисмида эса бирламчи ичак найининг ҳар уч қавати жуда кескин ўзгаришга учрамай такомиллашади.

Ҳалқумдан овқат моддаси ўтиши қулай бўлиши учун унинг шиллиқ қавати ўз остидаги тўқималарга бирикиб кетиб алоҳида силлиқликка ва мустаҳкамликка эга бўлади. Олдинги ичакдан бош ичак ажралгандан сўнг қолган қисми қизилўнгач билан меъдага айланади.

Ичак найининг қизилўнгачга айланадиган қисмининг деворидаги мезенхимадан ҳосил бўлган силлиқ мускул толалари тараққиётининг биринчи даврларида у қадар кучли ўзгаришларга учрамайди. Лекин, кейинчалик ҳалқум пардаси (membrana pharyngea) сўрилиб кетгандан сўнг, қизилўнгачнинг устки қисмига юқоридан кўндаланг тарғил мускул толалари ўсиб кира бошлайди (бу толалар мезодермадан ҳосил бўлади). Бинобарин, шаклланиб бўлган қизилўнгачнинг тахминан устки 1/3 қисми кўндаланг тарғил мускуллардан, қолган 2/3 қисми эса шиллиқ мускуллардан тузилади. Қизилўнгач кенгайиб ва торайиб тушувчи аъзо бўлгани учун унинг мускул қавати ўз навбатида икки (бўйлама ва кўндаланг) қаватли бўлади. Энг ташқи қавати (tunica adventitia) юпқалашади. Шиллиқ қават узунасига кўп бурмалар ҳосил қилади.

Меъда шакл ва тузилиш жиҳатидан энг кўп ўзгаришга учрайди. Меъданинг шаклланиши ҳомила она қорнида 4 ҳафталик бўлганидан бошланади. Диафрагма тараққий этиб, меъда қорин бўшлиғидан жой олгач, у шакллана бошлайди. Аввал олдинги ичак найининг девори икки ён томонга (кўпроқ орқа томонга) кенгаяди. Бора-бора меъда ўзининг вертикал ўқи атрофида айланиши туфайли унинг ўнг ва чап томонлари билина бошлайди. Кейинчалик меъданинг ўнг томони ичига ботиб, чап

томони кенгайишда давом этади. Шундай тарзда катта ва кичик эгриликлар вужудга келади. Меъда тараққиёт давомида ўзининг турган жойини ва жойланиш тартибини ўзгартиради, яъни у чап томонга сурилади (ўрта чизиқдан узоқлашади). Меъда ўз сагиттал ўқи атрофида айланиши натижасида унинг кичик эгрилиги юқори ва ўнг томонга, катта эгрилиги пастки ва чап томонга бурилади. Шунингдек, меъданинг кириш қисми чап томонга, чиқиш қисми эса ўнг томонга ўтади. Меъда деворининг тузилишида ҳам бирмунча ўзгаришлар юз беради, унинг шиллиқ қаватида жуда кўп бурмалар пайдо бўлиши билан бирга, бу бурмалар ичида турли секретлар яратувчи безчалар пайдо бўлади. Мускул қаватидаги асосий (бўйлама ва кўндаланг) толалардан ташқари қийшиқ жойлашган мускул толалари ҳам пайдо бўлади. Бу толалар меъданинг кириш ва чиқиш қисмида жойлашади.

Ўрта ичакдан ўн икки бармоқ ичак, оч ичак, ёнбош ичак ва уларга алоқадор безлар (жигар, меъда ости бези) ривожланади.

Ўрта ичак аввало узунасига ўсади ва шу ўсиш даврида икки жойда букилма (тизза) ҳосил қилади. Бу тиззалар устма-уст бир-бирига параллел жойлашган бўлиб, бири юқоридан пастга ва олдинга, иккинчиси эса пастдан юқорига ва орқага йўналган бўлади.

Биринчи тиззанинг иккинчи тиззага ўтиш жойи киндикка яқин туради ва у билан қўшилган бўлади. Шу қўшилган жойда юқорига кўтарилувчи тиззанинг бошланиш қисмида пуфак сингари дўнглик бор, бу бўлажак кўричак ёки йўғон ичакнинг бошланиш қисмидир.

Пастга тушувчи тиззанинг меъдага яқин турган қисми ўн икки бармоқ ичакка, қолган энг узун қисми ва кўтарилувчи тиззанинг бошланиш қисми оч ва ёнбош ичакларга айланди. Кўтарилувчи тиззанинг қолган қисми йўғон ичак бўлиб шаклланади (168- расм).

Ингичка ичак асосий ҳазм аъзоси бўлгани туфайли унда овқат моддаларининг сўрилишига ва бу сўрилишни қулайлаштиришга мосланган бир қанча ўзгаришлар вужудга келади. Масалан, ингичка ичакда бир неча хил безлар бўлади (ўн икки бармоқ ичакда Брунер безлари, оч ва ёнбош ичакларда Либеркюн доналари, лимфа тугунлари). Булардан ташқари ўрта ичак найидан (ўн икки бармоқ ичак соҳасида) жигар ва меъда ости бези каби катта безлар ривожланади ва бу безлар ўз йўллари (ductus choledochus, ductus pancreaticus) воситасида ичаклар билан боғланади. Ҳазм юзаси кенгайиши учун ингичка ичакнинг шиллиқ қавати узлуксиз давом этувчи, зич жойлашган баланд бурмалар ҳосил қилади. Шиллиқ қаватнинг юзаси жуда баланд, тук сингари бўлган сўрғичлар билан қопланади.

Жигар ўн икки бармоқ ичакнинг деворидан ўсиб чиқади. Уч ҳафталик пуштнинг бўлажак ўн икки бармоқ ичагининг олдинги деворида битта бўртма пайдо бўлади, бу бўртма катталаша бориб, корин пардасининг орасидан жой олади. Жигар ривожланиш билан бир вақтда секин-аста ўзининг доимий жойига, яъни ўнг қовурға остига сурила бошлайди. Унинг ўн икки бармоқ ичак деворидан бошланган жойи кейинчалик умумий ўт йўлига айланиб қолади.

Меъда ости бези ҳам ўн икки бармоқ ичакнинг деворидан ривожланади. Ўн икки бармоқ ичакнинг икки жойида (орқа ва олд

деворларида) жигар бўртмаси каршисида бўлажак меъда ости безининг бўртмалари пайдо бўлади. Бу бўртмалар аввал ўрта чизиқдан пастга томон мустақил равишда ривожланади ва бир-бирига яқинлаша бориб, кейинчалик қўшилиб кетади (ягона безга айланади).

Ингичка ичакнинг йўғон ичакка ўтиш жойида устма-уст жойлашган икки лабли қопқоқ (valvula) ривожланади.

Охирги ичак найининг юқорига кўтарилувчи тиззасидан ва охирги ичакнинг сўнгги қисмидан пайдо бўлади. Кўтарилувчи тиззадан кўричак, кўтарилувчи чамбар ичак, кўндаланг чамбар ичак, охирги ичакнинг қолган қисмидан эса тушувчи чамбар ичак, «S» симон ичак ва тўғри ичак тараққий этади. Йўғон ичакда ҳазм қилиш жараёни деярли бўлмаганлиги сабабли унинг шиллиқ қаватида сўрғич туклари ривожланмайди, лимфоид тузилмалар ҳам кам учрайди.

Йўғон ичакда сурилишдан қолган чиқинди моддалар бўлади, уларни ташқарига чиқариб ташлаш лозим бўлгани учун ичакнинг бу қисми йўғонлашади ва унинг кўндаланг мускул қавати кучли тараққий этади. Йўғон ичакда кенгайиш учун эҳтиёж бўлмаганлиги сабабли унинг бўйлама мускул толалари кучли тараққий этмайди ва учта лента шаклида тўпланади.

Тўғри ичак ахлатни (нажасни) ташқарига чиқариб ташлаш вазифасини ўташга мосланган. Шунга кўра унинг шиллиқ қавати йўғон, тикка ва кўндаланг бурмалар ҳосил қилади. Мускул қавати (айниқса кўндаланг толалар) кучли ривожланади. Кўндаланг мускул қавати орқа тешик соҳасида зичлашиб, орқа тешикнинг сиқувчи махсус мускулларини ҳосил қилади.

Ичак найининг бу охирги қисмида ҳам бошланғич қисмидаги каби кўндаланг тарғил ва силлиқ мускул толалар аралашган бўлади.

Қорин пардасининг ривожланиши. Қорин парда сероз парда бўлиб, мезодерманинг ён пластинкаларидан такомил этади.

Бу парда бошдаёқ икки қисмга, яъни қорин деворларини қопловчи (париетал) ва ички аъзоларни ўровчи (висцерал) варақларга ажралади. Висцерал варақ бирламчи ичак найини бутунлай ўз ичига олади десак бўлади (фақат ўрта чизиқ бўйлаб жуда оз жойи очиқ қолади. Чунки ичак найини ўраб келган парда ўрта чизиққа яқин келганда бир-бирига тегмасдан қорин деворига ўтади ва дорзал (орқа) ҳамда вентрал (олд) тутқичларни ҳосил қилади.

Шундай қилиб, париетал варақ билан висцерал варақ орасида жуда ҳам тор бўшлиқ пайдо бўлади, у тананинг иккиламчи бўшлиғи деб аталади. Бу иккиламчи бўшлиқ диафрагма такомил этаётган вақтда юрак бўшлиғи, ўпка бўшлиғи ва қоринпарда бўшлиғи номли учта сероз бўшлиққа ажралади.

Эмбрион тараққиётининг кейинги даврларида вентрал тутқичнинг кўп қисми йўқолади. Фақат баъзи жойлардагина (меъда, ўн икки бармоқ ичак) сақланиб қолади. Дорзал тутқич эса бутун тараққиёт даврида ичак найининг ҳамма қисмида бирдай ўса боради (169- расм).

Бирламчи ичак найидан ривожланадиган аъзолар (меъда, ингичка ва йўғон ичаклар, уларнинг деворидан ўсиб чиқадиган меъда ости бези ҳамда жигар) шаклланаётган ва жойлашаётган вақтда, яъни уларнинг

топографик муносабатлари вужудга кела бошлаганда сероз парданинг аъзоларга бўлган муносабатида париетал ҳамда висцерал варақлар тўлиқ сақланади ва париетал варақлар туташганича қолади.

Висцерал варақ эмбрион тараққиёти даврида бирламчи ичак найини ҳар тарафлама ўраган бўлса, аъзолар такомиллашаётганда улардан баъзи бирлари пардадан ташқарида қолади (экстраперитонеал аъзолар), баъзиларининг фақат бир қисми ўралмай қолади (мезоперитонеал аъзолар), баъзилари эса қоринпарда билан бутунлай ўралганича қолади (интраперитонеал аъзолар).

Висцерал варақ қорин деворларидан аъзоларга ўтганда бир қанча бойламлар, бурмалар ва ичак тутқичлари ҳосил қилишини юқорида айтиб ўтган эдик.

ҲАЗМ АЪЗОЛАРИНИНГ РИВОЖЛАНИШ ДАВРИДА УЧРАЙДИГАН АНОМАЛИЯЛАР

Оғиз бўшлиғи пайдо бўлаётган вақтда юқори жағнинг танглай пластинкалари бир-бири билан қўшилмасдан қолиши ва бола шу ҳолда туғилиши мумкин (бўри оғиз деб шунга айтилади).

Юқори лаб ўртасидаги бўлак билан (бир томондан ёки икки томондан) туташмай қолиши мумкин. Буни қуён лаб деб атайдилар (152- расм).

Баъзан кўтарилувчи чамбар ичак жуда ҳам калта бўлиши, кўричак эса жуда юқорига (жигарга қадар) кўтарилган бўлиши мумкин.

Баъзида ҳазм аъзолари бошданоқ нотўғри ривожланиш натижасида ўз турар жойини ўзгартириши мумкин (situs viscerum inversus). Масалан, меъда, талоқ чап томонда турмай, ўнг томонга ўтиб қолади, кўричак чап томонга, «S» симон ичак ўнг томонга ўтиб қолади; жигарнинг чап томонга ўтиб қолиши ҳам кўп учрайди. Баъзан меъданинг чиқиш қисми чап томонга қараган бўлади. Бундай ҳолда шу қисм билан алоқадор бўлган аъзолар ҳам ўз ўрнини ўзгартиради.

Баъзан организмнинг чап томонида туриши керак бўлган барча аъзолар ўнг томонга, ўнг томонда турадиган аъзолар чап томонга ўтиб колади, situs viscerum inversa totalis деб шунга айтилади.

НАФАС АЪЗОЛАРИ СИСТЕМАСИ

Тирик жониворлар асосан икки гуруҳга бўлинади: бири — ҳаво билан нафас олувчилар — аэроблар, иккинчиси — ҳавосиз яшовчи — анаэроблар гуруҳидир. Кўпчилик жониворлар ҳаво билан нафас олувчилар гуруҳига киради, бир группа жониворлар (микроблар) борки, улар кислородсиз муҳитда яшайди. Қуруқликда яшовчи ҳайвонлар кислородни ҳаво таркибидан олса, сувда яшовчилар сувда эриган кислород ҳисобига яшайди. Нафас аъзолари ҳаво ёки сув таркибидаги кислородни қонга ўтказиб олиб, унинг қон орқали бутун организмдаги тўқималарга тарқалишини таъминлайди. Бундан ташқари, нафас аъзолари организмда ҳосил бўлган CO_2 ни организмдан қайта атмосферага чиқариб юбориш вазифасини ҳам бажаради. Қуруқликда

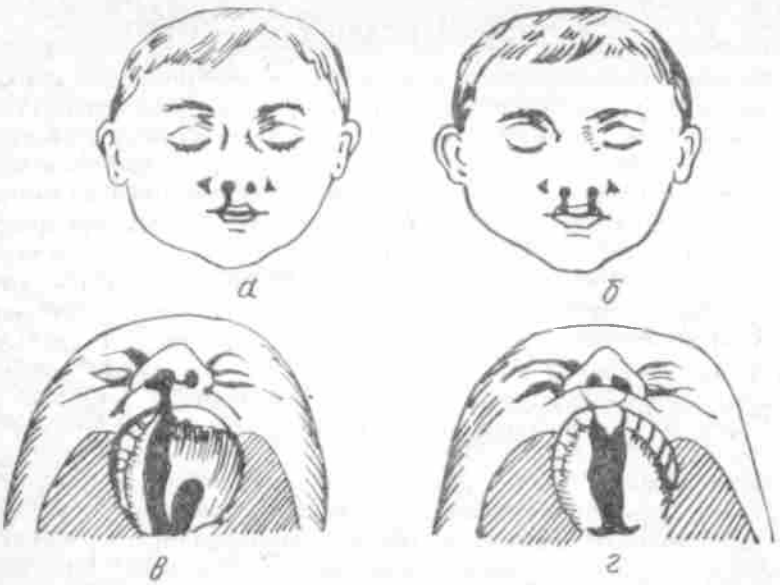

152- р а с м. Каттиқ танглай ва юқори лаблар тараққиёти давридаги етишмовчиликлар.

а — юқори лабнинг бир томонлама тугалланмай қолиши; б — юқори лабнинг икки томонлама тугалланмай қолиши; в — юқори лаб ва танглайнинг бир томонлама тугалланмай қолиши; г — юқори лаб ва танглайнинг икки томонлама тугалланмай қолиши.

яшовчи ҳайвонларда бу вазифани нафас аъзолари — бурун бўшлиғи, ҳиқилдоқ, трахея, бронхлар ва ўпкалар бажарса, сувда яшовчи ҳайвонларда жабралар (ойқулоқлар) бажаради. Жабра варақлари тўри — капиллярлар бўлиб, ойқулоқ орқали ўтган ёки жабраларга тўқнаш келган сув шу жабра варақлари орасида тарқалган капиллярларга тўқнаш келади, бу капиллярлардаги қон кислородга тўйиниб, бутун организмга тарқалади. Солиштирма анатомия нуқтаи назаридан сувда эриган ҳаво ҳисобига организмнинг кислородга бўлган эҳтиёжини қондирувчи нафас аъзолари қуруқликда яшовчи ҳайвонлар нафас аъзоларига қараганда биогенетик қадимий аъзолардир. Қадимда ҳаёт энг аввал сувда пайдо бўлганлигини фан аниқ исбот қилган. Эволюцион тараққиёт натижасида энг аввало сувда яшовчи содда ҳайвонлар, кейинчалик сувда яшовчи бир қадар мураккаб ҳайвонлар пайдо бўлган. Табиий шароит ва иқлимнинг ўзгариши, кўл ва ботқоқликларнинг қуруқ ерларга айланиб кетиши, сув тагидаги ҳайвонларнинг қуруқликка чиқиб қолишига сабаб бўлган. Қуруқликка чиқиб қолган ҳайвонларнинг янги шароитга мослаша олмаслиги натижасида кўпчилик авлод оилалари йўқ бўлиб кетган, бир қисми янги шароитга мослашиб ўзгара бошлаган. Натижада, сувда ва қуруқликда яшовчи ҳайвонлар, пировардида фақат қуруқликда яшовчи ҳайвонлар келиб чиққан.

НАФАС АЪЗОЛАРИНИНГ ТАКОМИЛИ

Сут эмизувчи ҳайвонларнинг нафас аъзолари олдинги ичакнинг вентрал деворидан туртиб чиққан ўсимта ҳисобига такомиллашади. Шунинг учун ҳам одамда нафас йўли билан ҳаво йўли кесишган жой ҳанузгача сақланиб қолган. Ҳосил бўладиган нафас аъзоларининг биринчи куртаги эмбрион тараққиёти даврининг бошланғич ҳафталарида, аниқроғи, учинчи ҳафталарида пайдо бўлади. Нафас аъзоларининг куртаги қалқонсимон без куртагидан бир оз орқароқда бўлади. Нафас аъзолари куртаги аввало ток ҳолда бўлади, кейинчалик уларнинг периферик учи иккига (икки ўпка куртагига) ажрала бошлайди.

Ҳиқилдоқ анча эрта билина бошлайди. Нафас аъзоларининг уч ҳафталик эмбрионда ҳосил бўлган куртаги икки ҳафта ўтар-ўтмас ичакдан ажралиб чиққан ерига яқин қисмида кенгая бошлайди ва беш ҳафталик эмбрионда бўлажак чўмичсимон тоғайлар бўртмаси пайдо бўлади. Демак, бир ойлик эмбрионда ҳиқилдоқ тоғайларининг куртаклари пайдо бўла бошлар экан. Ана шу даврдан бошлаб ҳиқилдоқ секин-аста такомил этиб боради, лекин бола туғилганда ҳали батамом етилмаган бўлади. Кейинчалик такомиллашиш балоғатга етгунча давом этади.

Янги туғилган чақалоқнинг нафас аъзолари — бурун, томоқ, ҳиқилдоқ, кекирдак, бронх ва ўпкаларда яхши такомил этмаганлиги учун нафас олиш катталар нафас олишидан фарқ қилади. Ёш болалар нафас аъзоларининг касалликка тезроқ чалинишига ва айниқса нафас аъзолари юқумли касалликларининг болаларда оғир ўтишига ҳам сабаб шудир.

Гўдакларнинг бурун бўшлиғи, бурун йўллари қисқа ва тор бўлади. Шунинг учун салгина шамоллаш ҳам бурун билан нафас олишни қийинлаштириб қўяди. Томоқ-бурун бўшлиғи билан ўрта қулоқ бўшлигини туташтириб турувчи Евстахий найи болаларда калта, йўғон ва тўғри йўналган. Шу сабабли инфекция томоқ-бурундан ўрта қулоққа осонгина ўта олади.

Гўдакнинг ҳиқилдоғи тор, калта, овоз бойламининг ораси жуда яқин бўлади. Бу ҳол болаларнинг томоқ касалликларида тез бўғилиб қолишга сабаб бўлади.

Чақалоқларда ўпкалар етарли даражада ривожланмаган, ўпканинг ҳаво алмашинувида қатнашувчи қисми — альвеолалар ва майда, бронхлар ҳали кам бўлади. Бинобарин, ўпканинг нафас олувчи сатҳи анча кичик. Катта одамларда бўладиган плевра бўшлиқлари чақалоқларда ҳали бўлмайди. Умуман, гўдакларда нафас олиш (кўкрак кенгайиши) суст бўлади. Нафас олишда иштирок этувчи мускуллар заиф бўлганлигидан, бу камчиликни диафрагманинг фаол қисқариши тўлдириб туради. Умуман, гўдаклар кўпроқ диафрагма ҳисобига корин билан нафас оладилар. Шунга қарамай бола танасининг етарлича кислород билан таъминлана олмаслиги сабабли, ўпкалар иши учун қийинчилик туғдиради. Шунинг учун ҳам чақалоқлар минутига 40—60 марта нафас оладилар. Бола ўсган сари аста-секин нафас аъзолари ҳам ўсиб бориб, нафас мускуллари тараққий этади. Нафас

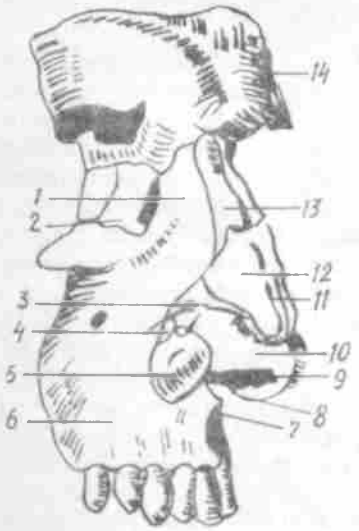

153- р а с м. Бурун тоғайлари (ўнг томондан кўриниши).

1 — processus frontalis maxillae; 2 — os lacrimale; 3 — эластик бириктирувчи тўқима; 4 — cartilagines alares minores; 5 — cartilago alaris majori; 6 — maxilla; 7 — spina nasalis anterior; 8 — cartilago septi nasi; 9 — pares; 10 — cartilago alaris major; 11 — cartilago septi nasi; 12 — cartilago nasi lateralis; 13 — os nasale; 15 — arcus superficialis.

олиш тобора чуқурлашади ва бир ёшлик болада минутига 30 мартага, беш ёшлик болада 25 мартага етади, катталарда эса минутига 16—18 марта нафас олинади.

Юзда олдинги бурунниng ўсиб чиқишини фақат инсонга хос аломат деса бўлади, чунки бурун ҳатто одамсимон маймунларда ҳам бунчалик такомил этмаган. Одам бурнининг бундай такомиллашуви унинг тик туриб (вертикал) юриши ва сўзлашиши оқибатидир. Ташқи бурун, nasus externus суяк ва тоғай қисмлардан ташкил топган бўлиб, бурун илдизи, бурун қирраси, dorsum nasi ва бурун қанотлари alae nasi тафовут қилинади (153- расм).

Бурунниng тоғай қисми гиалин ва эластик тоғайдан ташкил топган тоқ ва жуфт тоғайлардан иборат. Бурунниng битта тоқ тоғайи бўлиб, у ўрта девор тоғайи ҳисобланади, cartilago septi nasi деб шунга айтилади. Тўрт бурчак шаклидаги бу тоғай вертикал ҳолда жойлашган, у чап ва ўнг бурун бўшлиқлари олд (тоғай) қисмини ажратиб туради. Тоғай юқори томондан ғалвирсимон суякнинг перпендикуляр пластинкасига, орқа томондан димоғ суягига туташган.

Бурунниng жуфт тоғайларига ён тоғай — cartilago nasi lateralis, қанот тоғайлари — cartilago alares major et minor киради. Ён тоғай учбурчак шаклида бўлиб, бурун қанотларининг юқори томонини ҳосил қилади. Бу тоғай юқори томондан бурун суяги ва юқори жағ суяги пешона ўсиғи билан, олд томондан бурунниng тоғай деворини ҳосил қилувчи тоғай билан бирга бурун қиррасини ҳосил қилади. Бурунниng қанот тоғайлари бурун қаноти асосини ташкил қилади.

БУРУН БЎШЛИҒИ — CAVITAS NASI
(154- расм)

Бурун бўшлиғи суяк деворлари ҳақида бош суяги бобида айтиб ўтган эдик. Қуйида бурун бўшлиғининг юмшоқ тўқималарига тўхталиб ўтамиз. Нафас олганда ҳаво тўғри ўпка альвеолаларига бормасдан, аввало нафас йўлларидан, яъни бурун бўшлиғидан ўтиб, чангдан тозаланиб, исиб ва ҳўлланиб, сўнгра ўпкага боради.

Юқорида айтиб ўтилганидек, бурун бўшлиғи бурун девори ёрдамида иккига бўлиниб туради. Ўнг ва чап бурун бўшлиқлари олдиндан бурун катаклари ёрдамида ташқарига очилса, хоаналар ёрдамида ютқинга очилади. Бурун чиғаноқлари ёрдамида ҳосил бўлган юқори — meatus

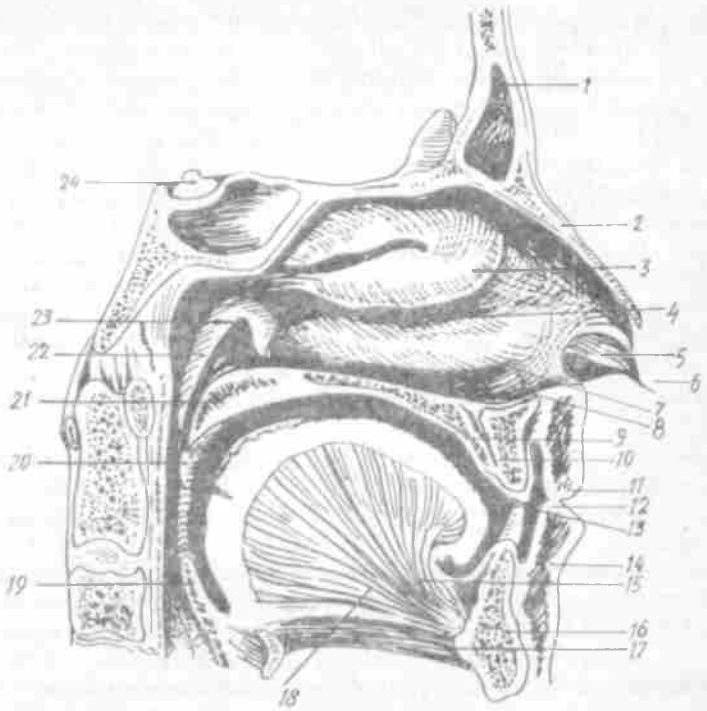

154-расм. Бурун бўшлиги (чап ён девори).

1 — sinus frontalis; 2 — os nasale; 3 — concha nasalis media; 4 — meatus nasi medius; 5 — vestibulum nasi; 6 — apex nasi; 7 — concha nasalis inferior; 8 — meatus nasi inferior; 9 — palatum durum; 10 — canalis incisivus; 11 — labium superior; 12 — vestibulum oris; 13 — cavum oris proprium; 14 — labium inferius; 15 — lingua; 16 — mandibula; 17 — m. geniohyoideus; 18. m. genioglossus; 19 — epiglottis; 20 — plica palatopharyngea; 21 — palatum molle; 22 — torus tubarius; 23 — ostium tubae auditivae; 24 — hypophysis.

nasi superior, ўрта — meatus nasi media ва остки — meatus nasi inferior лар шиллиқ қавати билан қопланган, шиллиқ қават эса цилиндрсимон киприкли эпителийдан иборат. Эпителий киприклари ҳаво таркибидаги чангни ушлаб қолади ва бу чангни бурун тешиклари орқали ташқарига чиқариб ташлайди. Бурунда шиллиқ безлари (glandulae nasi) бўлиб, бу безлардан ишланиб чиққан шиллиқ секрет ҳаво йўлларига кирган чангни қамраб олади. Бурун шиллиқ қавати қон томир ва нервларга ҳийла бойдир. Айниқса, остки бурун чиғаноғи соҳасида веноз қон томир чигаллари кўп бўлиб, ғовак веноз чигалларига ўхшаш чигаллар ҳосил қилади, бурун қонаши ана шу чигалдан содир бўлади.

Бурунниг иккинчи номи rinos (грекча сўз) деб аталади. Шунинг учун ҳам бурун шиллиқ қаватининг шамоллаши — ринит деб юритилади.

Бурун бўшлиғи юқори қисмининг шиллиқ қаватида ҳидлаш анализаторининг периферик қисми жойлашган, бу соҳага ҳидлаш соҳаси — regi olfactoria дейилади. Бурунга кирган ҳаво юқори бурун йўли — meatus nasi superior дан ўтар экан, ана шу ерда ҳидлов нерви

охирларига урилади, натижада ҳид сезилади. Ҳаво бирор сабаб билан юқори бурун йўлидан ўтмай, фақат пастки бурун йўлларидан ўтса, одам ҳеч қандай ҳидни сезмайди. Шунинг учун юқори бурун йўлига ҳидлаш соҳаси дейилса, ўрта ва остки бурун йўлларига нафас олиш, ҳаво алмашиш соҳаси regio respiratoria дейилади.

Бурун бўшлиғи атрофида жойлашган пешона суяги, юқори жағ ва асосий суяк ичида бўшлиқлар бўлиб, улар бурун бўшлиғига очилади. Суяк каваклари ёки буруннинг ёрдамчи каваклари (sinus) билан қопланган. Шиллиқ қаватнинг тузилиши бурун шиллиқ қаватига ўхшашдир. Бурун бўшлиғи атрофида жойлашган суяк каваклари ўша суяк номи билан аталади.

1. Sinus maxillaris — Гаймор бўшлиғи, ўрта бурун йўлига очилади.
2. Sinus frontalis ҳам ўрта бурун йўлига очилади.
3. Ғалвирсимон суяк бўшлиғи — cellulae ethmoidalis учта катакчадан:

а) олд — cellulae anteriores; б) ўрта — cellulae media; в) орқа — cellulae posteriores дан иборат.

4. Sinus sphenoidales — понасимон суяк бўшлиғи юқори бурун йўлига очилади.

Бурун чиғаноқлари, бурун бўшлиғи атрофидаги суяк каваклари бурун ичига кирган ҳавонинг шиллиқ каватига тўқнашиш юзасини оширади. Натижада, бурун бўшлиғига кирган ҳаво тез алмашиниб туради.

Иннервацияси: бурун ва бурун бўшлиғи — n.ethmoidalis (V нервнинг биринчи шохидан) ҳисобига.

Қон билан таъминланиши: a.a.ethmoidales anterior ва posterior ҳисобига.

ҲИҚИЛДОҚ

(155,156, 157,158, 159- расмлар).

Ҳиқилдоқ — larynx нафас йўлининг бурун бўшлиғидан кейинги қисми бўлиб, овоз пайдо қилувчи аппарат вазифасини бажаради. Шунга кўра, ҳиқилдоқ анча мураккаб тузилган. Ҳиқилдоқ IV — VI бўйин умуртқалари соҳасида, бўйиннинг олдинги юзасида жойлашган. Аёлларда ҳиқилдоқ эркаклардагига қараганда бир оз юқорида, болаларда эса, катталарга қараганда юқорироқ, кекса одамларда эса ўрта ёшдагиларга қараганда пастроқда жойлашган. Орқа томондан ҳалқум, ён томондан эса бўйиндан ўтувчи қон томирлар билан ўралиб туради. Ҳалқумнинг олдинги томонида — тери билан ҳалқум орасида тил ости суягидан пастдаги мускуллар (m.m.sternohyoideus, sternothyroideus) ва уларни ўраб турадиган фасциялар жойлашган.

Ҳиқилдоқ юқори томонда тил ости суягига осилиб туради, пастда эса бир оз торайиб, кекирдакка давом этади. Одам ҳиқилдоғи жуфт ва тоқ ҳиқилдоқ тоғайларининг бойламлар, мускуллар ёрдамида бир-бири билан бирикишидан ҳосил бўлади, уни ажойиб музика асбобига ўхшатиш мумкин. Нафас чиқариш вақтида ўпкалардан қайтиб чиқаётган ҳаво ҳиқилдоқдаги тоғайлар орасида тортилган (музика асбобининг торларига ўхшаш) овоз бойламларига урилиб товуш

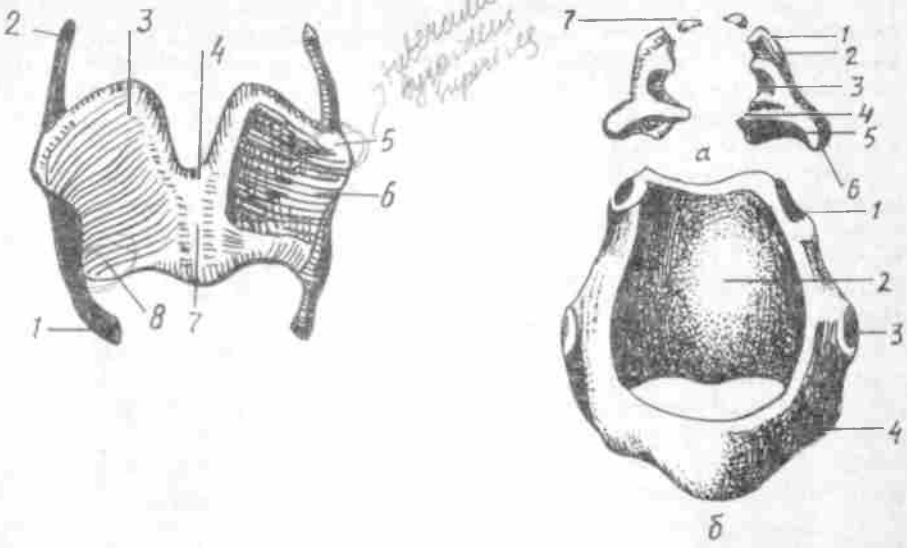

155- р а с м. Қалқонсимон тоғай (олд томондан кўриниши).

1 — cornu inferius; 2 — cornu superis; 3 — lamina dextra; 4 — incisura thuroidea superior; 5 — tuberculum thyroideum superius; 6 — lamina sinistra; 7 — angulus; 8 — tuberculum thyroideum inferius.

156- р а с м. А — чўмичсимон ва шохсимон тоғайлар.

1 — apex; 2 — coliculus; 3 — fovea triangularis; 4 — processus vocalis; 5 — fovea oblangata; 6 — processus muscularis; 7 — cartilagines corniculatae

Б — узуксимон тоғай. 1 — facies articularis arutnoidea; 2 — lamina; 3 — facies articularis thyroidea; 4 — arcus.

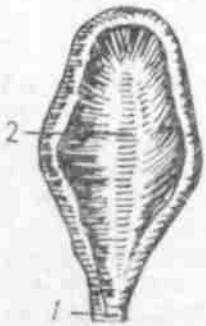

157- р а с м. Ҳиқилдоқ усти тоғайи.

1 — petiolus epiglottis; 2 — cartilago epiglottica.

чиқаради. Товушнинг баланд-пастлиги ёки йўғон-ингичкалиги ҳиқилдоқ бўшлиғининг катта-кичик бўлишига, овоз бойламларининг таранглашувига, ҳиқилдоқ, тил ва ҳалқум мускулларининг қисқаришига боғлиқ. Овоз одамнинг ихтиёри билан ўзгартирилиши мумкин.

ҲИҚИЛДОҚ ТОҒАЙЛАРИ

Узуксимон тоғай — cartilago cricoidea номига яраша узукка ўхшайди, унинг ингичкалашган олдинги қисмига (узук ҳалқаси) arcus

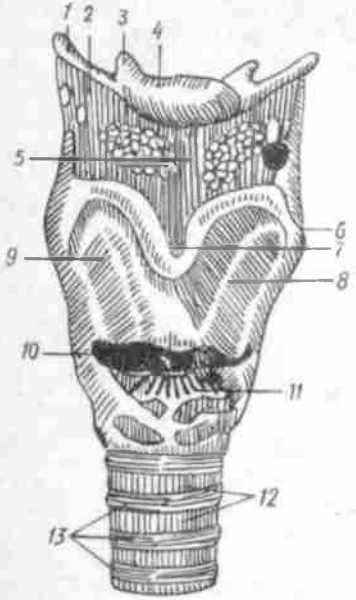

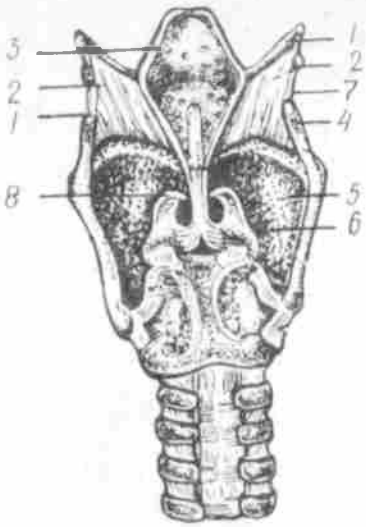

158- р а с м. Ҳиқилдоқ бўғимлари ва бойламлари (олд томондан кўриниши).

1 — cornu majus; 2 — membrana thyrohyoidea; 3 — cornu minus; 4 — corpus ossis hyoidei; 5 — lig. thyrohyoideum medianum; 6 — tuberculum thyroideum superius; 7 — incisura thyroidea superior; 8 — lamina sinistra; 9 — lamina dextra; 10 — cornu inferius; 11 — lig. cricothyroideum; 12 — lig. anularia; 13 — carfilagines tracheales.

159- р а с м. Ҳиқилдоқ бойламлари ва бўғимлари (орқа томондан кўриниши).

1 — cornu majus ossis hyoidi; 2 — membrana thyrohyoidea; 3 — epiglottis; 4 — cornu superius; 5 — cartilago thyroidea; 6 — cartilago arytinoidea; 7 — lig. thyrhyoideum; 8 — cartilago corniculata.

дейилади, кенгайган орқа қисми пластинка (узук кўзи) lamina деб аталади.

Узуксимон тоғай ҳиқилдоқ асосини ҳосил қилиб туради, ҳиқилдоқнинг бошқа тоғайлари унинг устига ўрнашган. Узуксимон тоғай пластинканинг уст томондаги икки четида: чўмичсимон тоғайлар келиб туташиши учун бўғим чуқурчаси бор. Узуксимон тоғай пластинкасининг икки ён томонидан узуксимон тоғайдан чўмичсимон тоғайга тортилган мускул — m.cricoarytenoideus бошланадиган чуқурчалар жой олган. Узуксимон тоғай пластинка қисмининг ҳалқа қисмига ўтадиган ерида (ҳар икки томонда) қалқонсимон тоғай пастки шохларининг бирикадиган бўғим юзалари бор.

Қалқонсимон тоғай — cartilago thyroidea ҳиқилдоқ тоғайлари ичида энг йириги бўлиб, ҳиқилдоқнинг бошқа тоғайларини олд томондан (қалқонга ўхшаб) тўсиб туради. Қалқонсимон тоғай иккита яхлит пластинкадан (lamina) иборат бўлиб, ҳар иккала пластинка бўйиннинг ўрта чизиғида бурчак ҳосил қилиб бирикади. Қалқонсимон тоғай пластинкалари ҳосил қилган бурчак тери остидан дўмбайиб чиқиб туради. Бу дўмбоқликка promenentia laryngea дейилади, у эркакларда

яхши такомил этган, аёлларда ва болаларда эса унчалик билинмайди. Қалқонсимон тоғайнинг юқори четида, ўрта чизиқда (тоғай бурчагининг тўғрисида) камгак ўйиқ — incisura thyroidea бор. Қалқонсимон тоғай ён пластинкаларининг кенгайган орқа четлари ингичкалашиб, юқори шох — cornu superius ва пастда пастки шох — cornu inferius га давом этади. Қалқонсимон тоғайнинг пастки шохи юқори шохига қараганда хийла қисқа бўлиб, учида узуксимон тоғай билан бирлашувчи бўғим юзаси бор. Қалқонсимон тоғай ён пластинкаларининг ташқи юзасида орқа четдан паст ва медиал томонга йўналган қийшиқ чизиқ — linea obliqua бўлиб, мускуллар ана шу чизиққа бирикади.

Чўмичсимон тоғай — cartilago arytenoidea унча катта бўлмаган жуфт тоғайлардан иборат бўлиб, шакли пирамидага ўхшайди. Чўмичсимон тоғайнинг кенгроқ, пастки асосий қисми узуксимон тоғай пластинка қисмининг устки томонига келиб туташган. Чўмичсимон тоғайлар овоз бойламларига бевосита алоқадордир, чунки бу тоғайнинг олдинги томонида жойлашган processus vocalis деб аталувчи ўсиғига овоз бойлами келиб бирикади. Чўмичсимон тоғайнинг яна битта латерал томонда жойлашган ўсиғи бўлиб, бу ўсиққа мускул келиб бирикади ва бу мускул ўсиғига — processus muscularis дейилади. Чўмичсимон тоғайнинг асоси — basis, узуксимон тоғай билан бўғим ҳосил қилиб бириккан.

Шохсимон тоғай — cartilago corniculate унча катта бўлмаган жуфт тоғай бўлиб, чўмичсимон тоғайлар устки учига мингашган ҳолда шохга ўхшаб туради.

Понасимон тоғай — cartilago cuneiformis узунчоқ шаклдаги унчалик катта бўлмаган жуфт тоғай бўлиб, plica aryepiglottica бағрида жойлашган. Бу тоғай баъзан бўлмаслиги ҳам мумкин.

Ҳиқилдоқ усти тоғайи — cartilago epiglottis барг шаклида бўлиб, тил орқа томонидаги ҳиқилдоққа кириш тешиги устида жойлашган. Унинг юқори (эркин) чети кенгайган, қалқонсимон тоғай орқа юзасига бирикувчи пастки қисми ингичкалашгандир. Ушбу қисмга petiolus дейилади.

Ҳиқилдоқ усти тоғайида иккита, чунончи, тилга қараган юза — facies linguae ва ҳиқилдоққа қараган юза — facies laryngea тафовут қилинади.

Ҳиқилдоқ тоғайларининг баъзилари гиалин тоғайидан, қолганлари эластик тоғайдан тузилган. Қалқонсимон, узуксимон тоғайлар ва чўмичсимон тоғайнинг мускул ўсиғи гиалин тоғайидан, шохсимон, понасимон тоғайлар, ҳиқилдоқ усти тоғайи ва чўмичсимон тоғайнинг овоз ўсиғи эластик тоғайдан тузилган.

ҲИҚИЛДОҚ БЎҒИМЛАРИ ВА БОЙЛАМЛАРИ

158,159- расмларга қ.

Ҳиқилдоқнинг тоқ ва жуфт тоғайлари ўзаро бўғим ҳосил қилиб бирикади, бу бўғимлар тоғайлар орасида тортилган бойламлар ёрдамида мустаҳкамланган.

Ҳиқилдоқ тил ости суягига — қалқонсимон тоғай билан тил ости суяги ўртасидаги парда — membrana thyroidea ёрдамида осилиб туради.

Ана шу парданинг қоқ ўртасида қалқонсимон тоғайнинг ўймасидан бошланиб, тил ости суягининг танасига бирикадиган тоқ бойлам — lig.thyrohyoideum media ва икки четида қалқонсимон тоғай суягининг катта шохлари орасида тортилган жуфт бойлам — lig.thyrohyoideum laterale бор. Бу бойламлар бағрида буғдой донига ўхшаш тоғайлар бўлиб, улар cartilago triticae деб аталади. Тил ости суяги билан ҳиқилдоқ усти тоғайи орасида — lig.hyoepiglotticum ва ҳиқилдоқ усти тоғайи билан қалқонсимон тоғай орасиди — lig.thyroepiglotticum тортилган.

Қалқонсимон тоғайнинг пастки четидан узуксимон тоғай ҳалқа қисмининг устки четига тортилган бойламга lig.cricothyroideum дейилиб, у анча пишиқ эластик толалардан тузилган. Бу бойлам юқори томонга бир оз торайиб, conus elasticus билан овоз бойламига ёндошади.

Ҳиқилдоқ шиллиқ қавати остидаги баъзи ерларда аниқ, баъзан унчалик яхши билинмаган ҳолда жойлашган эластик толалар қавати бўлиб, улар эластик парда деб аталади. Эластик конусни ҳосил қилувчи толалар ҳиқилдоқнинг торайган ерида олдиндан орқага қараб йўналган иккита бўртмани ҳосил қилади. Бўртмаларни ҳосил қилувчи боғламлар қалқонсимон тоғай ички юзасининг бурчак еридан бошланиб, чўмичсимон тоғайнинг овоз ўсиғига тортилган. Шунинг учун ҳам юқоридагиси — юқори қалқон-чўмичсимон бойламлар, пастдагиси — остки қалқон-чўмичсимон бойламлар ёки овоз бойламлари — lig.vocale дейилади. Овоз бойламлари IV — V бўйин умуртқалари соҳасида жойлашган, уларнинг узунлиги эркакларда — 20—24 мм бўлса, аёлларда — 15—18 мм га тенг. Овоз бойламларининг юқоридагисига *сохта*, осткисига *чин овоз бойлами* дейилади.

Сохта ва чин овоз бўртмалари орасида ёриқ бўлиб, бу ёриқ бўшлиққа олиб киради. Ҳиқилдоқ қоринчаси — ventriculus laryngis деб шунга айтилади. Овознинг пасту баланд бўлиши шу бойлам узунлиги ва қалинлиги, ҳиқилдоқ қоринчасининг катта-кичиклигига боғлиқ.

Ҳиқилдоқ тоғайлари орасидаги бўғимлар: 1) art.cricothyroidea — қалқонсимон тоғай пастки шохлари билан узуксимон тоғайнинг ана шу шохлар келиб бирикадиган бўғим юзалари орасида жойлашган.

2) art.cricorytiroidea — чўмичсимон тоғай асослари билан узуксимон тоғай пластинкасининг устки юзаси орасидадир. Бу бўғим ҳаракатланганда чўмичсимон тоғай ўз ўқи атрофида айланади ёки чўмичсимон тоғайлар ўз ўрнидан бир оз силжиши натижасида бир-биридан узоқлашиши ёхуд яқинлашиши мумкин;

3) synchondrosis arycornicula, чўмичсимон тоғайнинг устки юзасига шохсимон тоғай синхондроз (тоғай) ёрдамида туташган.

ҲИҚИЛДОҚ МУСКУЛЛАРИ

(160- расм).

Ҳиқилдоқ мускулларининг ҳаммаси кўндаланг-тарғил мускул толаларидан тузилган, бинобарин, улар киши ихтиёри билан ишлайди.

Ҳиқилдоқ мускуллари функциясига кўра: 1) сиқувчи, 2) кенгайтирувчи ва 3) овоз бойламлари таранглигини ўзгартирувчи мускулларга бўлинади.

1. Сиқувчи мускуллар — m.cricoarytinoideus lateralis узуксимон

тоғайнинг ҳалқа қисмидан бошланиб, чўмичсимон тоғайнинг мускул ўсиғига ёпишади.

Функцияси: processus muscularis ни олдинга ва пастки томонга тортади, натижада processus vocalis медиал томонга бурилади. Бинобарин, овоз бойламлари бир-бирига яқинлашгач, улар орасидаги ёриқ тораяди (айни пайтда овоз бойламлари таранглашади).

2. M.thyroarythenoideus — қалқонсимон ва чўмичсимон тоғайлар ўртасидаги мускуллар.

Қалқонсимон тоғай пластинкаларининг ички юзасидан бошланиб, чўмичсимон тоғайдаги processus muscularis га ёпишади.

Функцияси: мускул икки томондан баробар қисқарса, ҳиқилдоқ бўшлиғининг овоз бойламларидан юқоридаги қисми тораяди (яъни сиқилади) бинобарин, овоз бойламлари бўшашади.

3. M.arythenoideus transversus — тоқ мускул бўлиб, ўнг ва чап чўмичсимон тоғайлар орқа томонида кўндаланғига тортилган. У чўмичсимон тоғай латерал четларига ва processus muscularis га бирикади.

Функцияси: мускул қисқарган вақтда ўнг ва чап чўмичсимон тоғайларни бир-бирига яқинлаштиради, натижада овоз ёриғининг орқа қисми тораяди.

4. M.arythenoideus obliquus — чўмичсимон тоғайнинг қийшиқ мускули — processus muscularis дан бошланиб, чўмичсимон тоғай устига ёпишади. Бу ердан бошланган навбатдаги толалар ҳиқилдоқ усти тоғайи четига бориб ёпишади, натижада m. aryepiglotticus ҳосил бўлади. Демак, бу ҳар иккала мускулни битта умумий мускул деб қараса бўлади.

Функцияси: ҳиқилдоққа кириш тешигини торайтиради, ҳиқилдоқ усти тоғайини пастки томонга тортади.

Кенгайтирувчи мускул атиги битта бўлиб, у m.cricoarytinoideus posterior деб аталади. Бу мускул узуксимон тоғай пластинка қисмининг орқа юзасида жойлашган. У узуксимон тоғай пластинкасининг орқа юзасидан бошланиб, processus muscularis га ёпишади.

Функцияси: processus muscularis ни орқага тортади, натижада чўмичсимон тоғай латерал томонга қайрилади, бинобарин, овоз ёриғи кенгаяди.

Овоз бойламлари таранглигини ўзгартирувчи мускуллар:

1. M. thyroepiglotticus (қалқонсимон тоғай) билан ҳиқилдоқ қопқоғи ўртасидаги мускул қалқонсимон тоғай пластинкасининг ички юзасидан бошланиб, ҳиқилдоқ усти тоғайи қирғоғига ёпишади.

Функцияси: ҳиқилдоққа кириш ёриғини кенгайтиради, овоз бойламларини таранглатади.

2. M.vacalis (овоз бурмаси) — plica vocalis бағрида ётади. У қалқонсимон тоғай бурчагининг ички юзасидан бошланиб, processus vocalis га ёпишади.

Функцияси: processus vocalis ни олдинги томонга тортади, натижада, овоз бойламлари бўшашади.

ҲИҚИЛДОҚ БЎШЛИҒИ
CAVITIS LARYNGIS

Ҳиқилдоқ бўшлиғини ўрганиш учун ҳиқилдоқни фронтал ёки сагиттал кесиш лозим.

Ҳиқилдоқ бўшлиғи фронтал кесикда қум соатига ўхшаб юқори ва пастки қисмлари кенгайган, ўртаси эса қисилган (торайган) бўлади. Ҳиқилдоқнинг торайган ери овал бойламлари соҳасига тўғри келади. Овоз бойламлари ана шу торайган ерда бир-бирига яқинлашиб, сагиттал ҳолда (олдиндан орқага қараб) жойлашган овоз ёриғини (rima glottidis) ҳосил қилади.

Ҳиқилдоққа кириш тешиги — aditus laryngis, сагиттал текисликда жойлашган нотўғри овал шаклга эга. Олдинги томондан ҳиқилдоқ усти тоғайининг юқори чети, ён томондан ҳиқилдоқ усти тоғайи ва чўмичсимон тоғайларни бирлаштирувчи бурма — plicae aryepiglottica билан, орқа томондан эса чўмичсимон тоғайлар орасида тортилган plica interarythynoidea орқали чегараланган.

Ҳиқилдоққа кириш тешиги — aditus laryngis билан сохта овоз бойламлари бурмалари — plica vestibularis орасидан юқорига кенгайган қисмга ҳиқилдоқ даҳлизи — vestibulum laryngis дейилади. Ҳиқилдоқ даҳлизи олдинги томондан ҳиқилдоқ усти тоғайининг орқа юзаси билан, ён томонларидан lig.vestibulare дан plica aryepiglottica га тортилган эластик толалардан иборат тўрт бурчакли парда — membrana fibroelastica laryngis ёрдамида, орқа томондан эса чўмичсимон тоғайлар билан чегараланган. Ҳиқилдоқ даҳлизининг пастки чегараси — plica vestibularis дир. Ўнг ва чап томондаги plica vestibularis орасидаги ёриқ — rima vestibuli ўзидан пастроқда жойлашган ҳақиқий овоз бойламлари орасидаги ёриқ rima glottidis га қараганда хийла кенг ва катта.

Кекирдакдан келаётган ҳаво ана шу ёриқдан ўтар экан, овоз бойламларини титратади, натижада товуш пайдо бўлади.

Товуш пайдо бўлишида plica vocalis асосий ролни бажаради. Plica vestibularis нинг кесилиб кетиши товушнинг пайдо бўлишига унчалик таъсир қилмайди. Ҳиқилдоқнинг ён деворида plica vestibularis билан plica vocalis орасида чўнтаксимон чуқурлик бор, ventriculus laryngis деб шунга айтилади.

Ҳиқилдоқ шиллиқ қавати — tunica mucosa нозик пушти рангли бўлиб, овоз бойламлари соҳасида оқиш бўлади.

Ҳиқилдоқ шиллиқ қавати кўп қаторли, киприклари бокалсимон ҳужайралар аралашган эпителий билан қопланғандир. Ҳиқилдоқ шиллиқ қаватида нервлар ҳам кўп. Сезувчи нерв охирлари айниқса овоз бойламларидан юқорида кўп тарқалган. Ҳаво йўлига бирон нарса кириб қолганда қаттиқ йўтал (қалқиш) пайдо бўлишига ҳам сабаб шу.

Товуш ҳосил бўлиши нафас чиқарилаётган вақтда рўй беради. Чиқаётган ҳаво овоз бойламларига урилганда овоз бойлами ва овоз мускули суст ҳолда бўлмайди. Айни ҳолда овоз мускулининг (m.m.vocales) фаол қисқаришлари натижасида товуш турли хил бўлиб чиқади. Товуш тембрининг ўзгаришига овоз бойламлари атрофидаги бўшлиқлар: чунончи, юткун ва оғиз бўшлиқларининг товуш резонаторлари сифатида роли каттадир. Янги туғилган чақалоқларда ҳиқилдоқ нисбатан калта ва кенг бўлиб, катталарга қараганда юқорироқ (IV бўйин умуртқаси) жойлашган. Қалқонсимон тоғай ён пластинкалари ялпоқ бўлганлиги учун олдиндан орқага нисбатан ўлчови

калтароқдир. Бола 4 ёшга тўлганда ҳиқилдоқ юмалоқлашади. Бола 10—12 ёшга тўлганда ҳиқилдоқ янада катталашади ва бу катталашиш 25 ёшгача давом этади. Ҳиқилдоқ ўсиб борар экан, аста-секин пастга тушиб боради. 7 ёшли болада ҳиқилдоқнинг остки чегараси VI бўйин умуртқасига тўғри келади.

17—20 ёшлиларда ҳиқилдоқ ўзининг доимий шаклига (жойига) келади.

КЕКИРДАК

Кекирдак — trachea (161-расм) ҳиқилдоқнинг бевосита давоми бўлиб, узунлиги 9—11 см, диаметри 15—18 мм келадиган найдан иборатдир. Кекирдак VI бўйин умуртқаси пастки четидан V кўкрак умуртқасининг юқори четига келганда, аниқроқ айтганда IV — V кўкрак умуртқалари орасидаги умуртқалараро тоғай тўғрисидаги иккита, чап ва ўнг бронхларга бўлинади. Бўлинган ерни кекирдак айриси — bifurcatio дейилади. Кекирдакнинг юқори қисми (ҳиқилдоққа туташган қисми) хийла ҳаракатчан бўлиб, пастки қисми (айниқса айри қисми) деярли қимирламай туради.

Бўйин соҳасида кекирдак m.sternohyoideus ва m.sternotyroideus панасида жойлашади. Юқори қисми — кекирдакнинг II — IV тоғай ҳалқалари қалқонсимон без бўйни билан ёпилган. Ҳиқилдоқ, шунингдек, кекирдак юқори қисмининг ён томонини қалқонсимон безнинг ўнг ва чап бўлаклари беркитиб туради.

Кекирдакнинг орқа томонида (бир оз чапроқда) қизилўнгач жойлашган.

Кекирдакнинг чап ва ўнг ёнларидан бўйиннинг катта қон томири ва нервлари ўтади. Кўкрак бўшлиғига тушганда кекирдак икки ўпкани ўраган плевра қопчалари ўртасидан, шунингдек кўкс оралиғининг қоқ ўртасидан ўтади. Бу ораликни олдинги қисм — mediastinum anterius ва орқа қисм — mediastinum posterius га ажратиб турувчи чегара кекирдак ҳисобланади.

Кекирдакнинг юқори (бўйин), олд томондаги қисмини қалқонсимон без ёпиб туради. Бу соҳа кекирдакнинг 2—6 тоғайлари соҳасига тўғри келади. Кекирдакнинг икки ён томонидан ўнг ва чап умумий уйқу артерияси чети жойлашган. Кекирдакнинг кўкрак қисми — pars thoracalis олд томондан тўш суягининг орқа сатҳи ва айрисимон без билан, орқа томондан қизилўнгач билан чегарадошдир, бу эса кекирдакнинг бошланғич ичак трубкаси олдинги деворидан бўртиб чиқиб, такомил этганлигидан далолат беради.

Кекирдакнинг тузилиши. Кекирдак девори 16—20 та ярим ҳалқа шаклидаги тоғайлардан (cartilagines tracheales) тузилган. Кекирдак тоғайлари бир-бири билан фиброз бойлами — lig.annularia ёрдамида туташган. Тоғай ярим ҳалқаларининг орқа очиқ ерлари парда билан қопланган, унинг парда қисмига — paries membranaceus дейилади. Парда қисми бағрида кўндаланг йўналган силлиқ мускул толалари мавжуд. Тузилиши жиҳатидан ҳиқилдоқ шиллиқ қаватига ўхшаш кўп қаторли киприкли эпителий билан қопланган ва шиллиқ безларига бой.

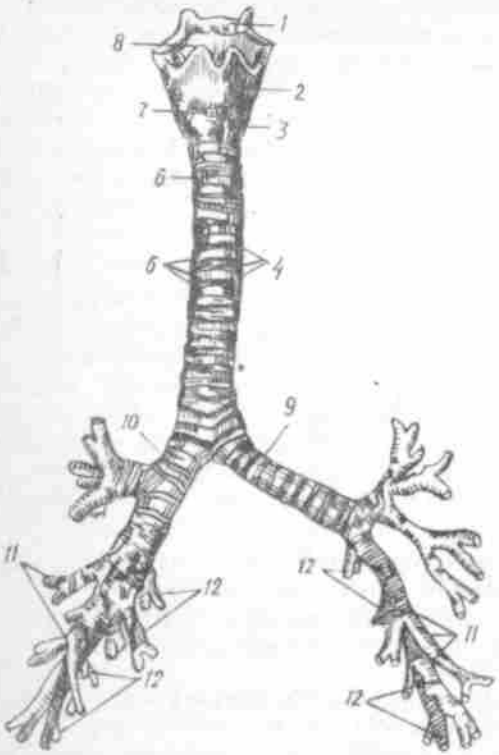

161-расм. Трахея ва бронхлар (олд томондан кўриниши).

1 — тил ости суяги; 2 — қалқонсимон тоғай; 3 — узуксимон тоғай; 4, 5 — cartilagines tracheales; 6 — lig. anularia; 7 — lig. cricothyroideum; 8 — membrana thyroidea; 9 — bronchus principalis sinister; 10 — bronchus principales dexter; 11 — bronchus lobaris; 12 — bronchus segmentalis.

Иннервацияси n.vagus ва truncus sympathicus орқали бўлади.

Чақалоқларда кекирдакнинг узунлиги 3,2—4,5 см бўшлиқ диаметри 0,8 см га тенг. Бола 10—12 ёшга тўлганда трахеянинг узунлиги 6,5—9 см га, 20—25 ёшда 9—11,5 см га тенг бўлади. Кекирдакнинг шиллиқ қавати болаларда нозик, шиллиқ безлари кам бўлади.

БРОНХЛАР — BRONCHI

Кекирдак IV — V кўкрак умуртқалари орасидаги умуртқалараро тоғай соҳасида айри ҳолда иккита — bronchus principialis, dexter et sinister бронхларига бўлинади. Ўнг бронх чап бронхга қараганда кенгроқ ва калтарок, чап бронх узунчоқ (деярли икки баробар) ва торроқдир. Ўнг бронхда 6—8 та тоғай ҳалқаси бўлса, чап бронхдаги тоғай ҳалқалари сони 9—12 та. Ўнг бронх деярли вертикал йўналиб кекирдакнинг давоми ҳисобланса, чап бронх кекирдакдан чапга бурчак ҳосил қилиб чиқади ва бир оз горизонтал йўналишга эга бўлади. Бронхлар ўз навбатида шохланиб, катта-кичик бронхчаларга бўлиниб кетади. Бронхларнинг шиллиқ қавати кекирдак шиллиқ қаватига ўхшаш тузилган. Тирик одамнинг бронхлари махсус асбоб — бронхоскоп ёрдамида қаралганда шиллиқ қаватининг оч пушти рангда эканлигини кўриш мумкин.

ЎПКА — PULMO
(162,163, 164- расмлар)

Ўпкалар — pulmones кўкрак қафасида юракнинг икки ёнида жойлашган жуфт нафас аъзоси бўлиб, ўнг ва чап ўпка pulmo dexter et pulmo sinister дан иборат. Ўпкалар кесилган конуснинг ярмига ўхшайди. Конуснинг асоси — basis pulmonis паст томондан диафрагмага тегиб турса, учи — apex pulmonis биринчи қовурғадан 3—4 см юқорида ёки ўмров суягидан 2—3 см юқорироқда туради. Ўпкаларнинг қовур-

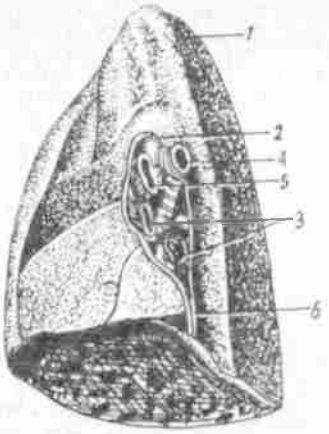

163- р а с м. Ўнг ўпканинг медиастинусга қараган юзаси.
1 — арех; 2 — плевранинг висцерал варағини медиастинал варақка ўтиш ери; 3 — a. a. pulmonales; 4 — ўнг бронх; 5 — v. v. pulmonales; 6 — lgg. pulmonale.

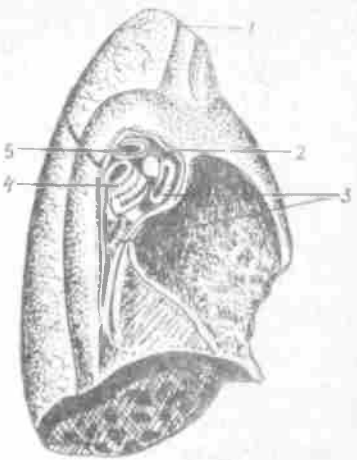

164- р а с м. Чап ўпкани медиастинумга (бир-бирига) қараган юзаси.
1 — арех; 2 — плевра висцерал варағининг медиастинал варақка ўтиш ери; 3 — a. a. pulmonales; 4 — чап бронх; 5 — v. pulmonalis.

ғаларга тегиб турган facies costales бир-бирига қараган facies mediastinalis ва диафрагмага қараган юзаси facies diaphragmatica лар тафовут қилинади. Ўпкаларнинг юқори учида чуқур эгатча бор, бу эгатча шу ердан ўтувчи ўмров артериясининг изидир, улар sulcus subclavius деб аталади. Ҳар қайси ўпкада учта: олдинги, остки ва орқа қирра фарқ қилинади.

Олдинги қирра — margo anterior, ўткир қирра бўлиб юқоридан пастга қараб кетган ва қовурға юзасининг кўкс оралиғи юзасига ўтиш ерида жойлашган. Чап ўпканинг олдинги қирраси юқоридан вертикал ҳолда давом этиб, ўпка асосига яқинлашганда юрак ўймаси — incisura cardiaca pulmonis ни ҳосил қилиб, вертикал йўналишни бузади. Юрак ўймасининг пастки қисмини тилча — lingula pulmonis чегаралаб туради. Пастки қирра margo inferior ўткир бўлиб, ўпкадаги қовурға юзасининг пастки диафрагмага қараган юзага ўтиш ерида ҳосил бўлади.

Орқа қирра — margo posterior ўпканинг тўмтоқ юмалоқланган четидир, у қовурға сатҳининг медиастинал сатҳига ўтиш ерида ҳосил бўлади.

Ўпкаларнинг медиал (кўкс оралиғига қараган) юзасида, юрак ўймасидан бир оз юқорироқда ўпкаларга кирадиган бронх, ўпка артерияси ва ўпкадан чиқадиган ўпка дарвозаси (hylus pulmonis) ўймасидан бир оз юқорироқда ўпкаларга кирадиган бронх, ўпка артерияси ва ўпкадан чиқадиган ўпка дарвозаси (hylus pulmonis) бор. Ўпка дарвозасига кирувчи ва у ердан чиқувчи қон ва лимфа томирлари ҳамда нервларга ўпка илдизи radix pulmonis дейилади. Ўнг ўпка чуқур арикчалар — fissura pulmonis ёрдамида уч бўлакка, чап ўпка эса

икки бўлакка бўлинган. Ўнг ўпкадан ўтган fissura obliqua ва fissura horizontalis уни уч бўлакка, чунончи, юқори — lobus superior, lobus medius ва пастки — lobus inferior бўлакларига бўлиб туради. Чап ўпкадан ўтувчи ва пастга ҳамда медиал томонга йўналадиган ариқча уни икки бўлакка, яъни юқори lobus superior ва пастки lobus inferior бўлакларига бўлиб туради. Ўнг ўпка чапдагига қараганда каттарок ва ҳажми кўп бўлишига қарамай, бўйи чап ўпкага қараганда қискарок бўлади. Бунинг сабаби шуки, ўнг ўпка тагида жигар жойлашган.

Бронхларнинг бўлиниши. Ўнг ва чап ўпкаларга кириб кетаётган бронхлар ўзидан майдарок бронхларга шохланади. Ҳар бир бронх охири майда (қил) бронхларгача бўлиниб, ўпка учи ёки асосигача етиб боради. Асосий бронхларга bronchus principialis dexter et sinister дейилади. Ўнг ўпка асосий учта бронхга, чап ўпка иккита bronchi lobares бўлакларига бўлинади. Бўлаклар бронхи ўз навбатида чап ва ўнг ўпкада нечта сегмент бўлса, ана шунча сегментар бронхлар — bronchi segmentales га бўлинади. Бронхлар диаметри секин-аста торайиб борар экан, бронх деворида жойлашган тоғай ҳалқалари ҳам ингичкалашиб боради, ниҳоят диаметри 1 мм га тенг бўлган бронхчаларда тоғай ҳалқаси бутунлай йўколади. Тоғай ҳалқалари йўколган бронхларда шиллиқ безлар ҳам бўлмайди. Аммо шиллиқ қаватда киприкли эпителий сақланади.

Мускул қавати циркуляр жойлашган силлиқ мускул толаларидан иборат (ана шу мускулларнинг қискариши астма касаллигининг қўзғалишига олиб келади). Диаметри 0,5 мм га тенг бўлган бронхлар охирги бронхлар — bronchus terminalis дейилади. Ҳар бир охирги бронх ўз навбатида иккита нафас бронхиоласи — bronchiali respiratorii га бўлинади.

Нафас бронхиоласи торайиб ductuli alveolares га, у эса кенгайиб, нафас пуфакчалари — sacculi alveolares га айланади ва альвеолалар — alveoli pulmonis ни ҳосил қилади. Ҳар иккала bronchioli respiratorii дан чиқувчи ductuli alveolaris ва sacculi alveolares биргаликда узум шингилига ўхшаган ацинусни ҳосил қилади. Ацинус эса ўпканинг энг кичик структур ва функционал бирлиги ҳисобланади. 12—18 та ацинус биргаликда ўпка бўлакчаси — lobulus ни, бир нечта бўлакчалар эса биргалашиб ўпка бўлаги — lobus ни ҳосил қилади.

Альвеолалар девори бир қаватли яппалоқ эпителийдан тузилган бўлиб, жуда ҳам майда қон томирларга (капиллярларга) бой. Ана шу капиллярлар ичидаги қон билан альвеола ичидаги ҳаво орасида осмотик модда алмашинуви содир бўлади ва альвеоладаги кислород қонга ўтади. Натижада, қон кислородга бойиб, ўпкадан юракка қайтади.

Сўнгги йилларда ўпка жарроҳлигининг ривожланиши муносабати билан ўпканинг тузилиши ҳақидаги мавжуд маълумотлар етарли бўлмай қолди. Ўпканинг ташқаридан бўлакларга бўлиниши ичкаридаги тузилишига, яъни бронхлар бўлинишига тўғри келмаслиги аниқланди; бинобарин, ўпкани операция қилмоқ учун ўпка анатомиясини чуқурроқ ўрганиш эҳтиёжи туғилди. Ўпка тузилишини ўрганишдаги сўнгги текширишлар ўпканинг сегментар тузилишга ва ҳар қайси сегмент ўз бронхларига эга эканлигини кўрсатди. Тозаланиши керак бўлган веноз қон ўпкага a.pulmonalis орқали келиб (юракнинг ўнг қоринчасидан чиқади) ўпка альвеолаларида кислородга бойигандан сўнг (артерия

қонига айлангандан кейин) v.v.pulmonales номи билан юракнинг чап бўлмасига қуйилади.

Ўпкадан қон айланиши. Ўпкада газ алмашинади. Шу сабабли, ўпкаларга фақат артериал қон эмас, веноз қон ҳам келади.

Ўпканинг сегментар тузилиши. Ўпка бронхларнинг шохланишидан ҳосил бўлган бронх дарахти бўлиб, ўз шохларига параллел ҳолда ўпка артерияси ва венаси, бронх артерияси ва венаси ҳамда лимфа томирлари билан тармоқланиб, бронх-қон томир дарахтини ҳосил қилади. Ўпка сегментларининг сони, турланиши хусусида хирурглар, рентгенологлар ва анатомлар турлича фикр қилишади. Уларнинг фикрича, сегментлар сони 4 дан 12 тагачадир. Парижда қабул қилинган анатомик номланишга биноан ўнг ўпкада 10 та, чап ўпкада — 10 та сегмент борлиги қабул қилинган.

Ўпка сегментларининг номи жойлашиш ўрни — топографиясига кўра аталган (165, 166- расмлар).

ЎНГ ЎПКА СЕГМЕНТЛАРИ:

Юқори бўлак	1-юқори учидаги сегмент	— segmentum apecale
	2-орқа сегмент	— segmentum posterius
	3-олдинги сегмент	— segmentum anterius
Ўрта бўлак	4-латерал сегмент	— segmentum laterale
	5-медиал сегмент	— segmentum mediale
	6-юқори учидаги сегмент	— segmentum apecale
Остки бўлак	7-асосий медиал сегмент	— segmentum basale mediale
	8-олдинги асосий сегмент	— segmentum basale anterius
	9-асосий латерал сегмент	— segmentum basale lateralis
	10-асосий орқа сегмент	— segmentum basale posterior

ЧАП ЎПКА СЕГМЕНТЛАРИ:

Юқори бўлак	1-юқори учидаги сегмент	— segmentum apecale
	2-орқа сегмент	— segmentum posterius
	3-олдинги сегмент	— segmentum anterius
	4-юқори тилсимон сегмент	— segmentum lingulare superior
	5-остки тилсимон сегмент	— segmentum lingulare inferius
Остки бўлак	6-юқори учидаги сегмент	— segmentum apecale
	7-медиал асосий сегмент	— segmentum basale mediale
	8-олдинги асосий сегмент	— segmentum basale anterior
	9-латерал асосий сегмент	— segmentum basale lateralis
	10-орқа асосий сегмент	— segmentum basale posterius

Ўпканинг қон билан таъминланиши:

Ўпкани озиқлантирувчи қон ramii broncheales деб аталувчи артериал шохлар орқали келади. Ўпкага келувчи r.broncheales аортадан чиқади. Ўпкадан қайтувчи веналар (v.v.bronchiales) тоқ ва ярим тоқ

веналарга қуйилади. Ўпкада чуқур ва юза жойлашган лимфа томирлари бор. Барча лимфа томирлари ўпка илдизи соҳасида жойлашган регионар лимфа томирларига очилади.

Иннервацияси. Ўпка n.vagus ва n.sympaticus дан чиқувчи нерв толалари билан иннервация қилинади. Ҳар икки нервдан чиққан нерв толалари ўпка устида plexus pulmonales anterior et posterior ни ҳосил қилади.

Плевра қопчалари. Кўкрак қафасида учта мустақил сероз бўшлиқ, чунончи, икки ён томонда ўпка халталари ва ўртада юракни ўраб турувчи сероз халта бор. Ўпкани қоплаган сероз пардага *плевра*, юракни ўраган сероз пардага *перикард* дейилади. Плевра икки варақли, ички варақ — pleura visceralis ва париетал варақ — pleura parietalis дан иборат. Pleura pulmonales ўпка устидан бевосита ўраб турувчи ва ўпка тўқимасига ёпишиб кетган сероз парда бўлиб, уни ўпка тўқималарига шикаст етказмай шилиб олиш мумкин эмас. Висцерал плевра ўпкани бўлакларга ажратиб ёриқ ариқлар ичига кириб туради. Ўпканинг устидан ҳар тарафлама ўраб олган висцерал плевра ўпка дарвозаларига келганда бевосита париетал (яъни, кўкрак қафасининг ички томонини қопловчи) плеврага ўтиб кетади.

Бир-бирига қараган ўпка юзасини ўраган висцерал плевра варағи ўпка илдизи соҳасига келганда, ўпка дарвозасига кирувчи ва чиқувчи (бронхлар, қон томирлар) аъзоларни олдиндан ва орқа томондан ўраб, дарвозанинг остки чегарасида бир-бирига қўшилиб (қўш қават) ўпка бойлами — lig.pulmonale ни ҳосил қилади. Бу бойлам ўпканинг ички юзаси бўйлаб юқоридан пастга қараб йўналиб, диафрагмага ёпишади. Париетал ва висцерал плевралар орасида плеврал бўшлиқ бор. Плевраларнинг бир-бирига қараган юзалари мезотелий ҳужайралари билан қопланган. Плевра бўшлиғида маълум миқдорда суюқлик бўлади. Бу суюқлик плевраларнинг бир-бирига қараган юзаларини ҳўллаб, нафас олиш ва чиқаришда ишқаланишни камайтириб туради. Париетал плевра билан висцерал плевралар орасидаги бўшлиққа плевра бўшлиғи — cavum pleurae дейилади. Плевра бўшлиғида манфий босим бўлганлигидан кўкрак қафасининг герметик бутунлиги бузилган вақтда плевра бўшлиғига ҳаво кириб, ўпкани сиқади. Натижада плевра бўшлиғи хийла кенгаяди.

Париетал плевра узлуксиз давом этган сероз парда бўлиб, у pleura costalis, diafragmatika ва mediatinalis деган қисмларга бўлиб ўрганилади. Ўпка учлари соҳасида плевра, плевра гумбази — cupula pleurae ни ҳосил қилади. Плевра гумбази биринчи қовурғадан 3—4 см баланддан ўтади. Pleura diaphragmatica қорин-кўкрак тўсиғи диафрагманинг устки юзасини (юрак жойлашган еридан ташқари қисмларини) қоплайди. Pleura diaphragmatica кўкс оралиғининг олдинги (тўш суягининг орқа юзаси) ва орқа деворини (умуртқа устунини) ўраб турган ўпканинг плеврасидир. Икки ён томондан ўпканинг медиастинал юзалари, орқа томондан умуртқа устунининг кўкрак қисми, олдинги томондан тўш суягининг орқа юзаси, остки томондан диафрагма билан чегараланган бўшлиқ кўкс оралиғи — mediastinum деб аталади. Кўкс оралиғининг деворларига келсак, икки ён томондан

ўпканинг медиастинал юзалари орқа томондан умуртқа поғонасининг кўкрак қисми ва қовурғаларнинг умуртқага бириккан учлари, олдинги томондан тўш суяги, пастки томондан диафрагма, юқори томондан apertura thoracalis superior га очилади.

Кўкс оралиғи олд ва орқа қисмларга бўлинади. Ҳар икки қисмни ажратиб турувчи чегара кекирдак ва бронхлар ҳисобланади. Кекирдакдан олдинда mediastinum anterior аъзолари жойлашса (биринчи гуруҳ), кекирдак орқасидан mediastinum posterior аъзолари ўрин олган.

Биринчи гуруҳга кирувчи аъзолар:

1. Юрак ва юрак халтаси — cor et pericardium
2. Айрисимон без — thymus
3. Аорта равоғи — arcus aortae
4. Ўпка стволи — truncus pulmonalis
5. Тўсиқ (диафрагма) нерви — n.phrenicus

Иккинчи гуруҳга кирувчи аъзолар:

1. Қизилўнгач — esophagus
2. Кўкрак аортаси — aorta thoracica
3. Ярим тоқ вена — v.hemiazygos
4. Тоқ вена — v.azigos
5. Адашган нерв — n.vagus
6. Кўкрак лимфа йўли — ductus thoracicus
7. Симпатик нерв стволи — truncus sympaticus

Ўпка ва уни ўраган плевра қопи чегаралари. Ўнг ва чап ўпкани ўраган плевранинг юриши симметрик бўлмай, бир-биридан тубдан фарқ қилади. Париетал плевранинг олдинги томондан юриш чегаралари қуйидагича: II қовурғадан IV қовурғагача бўлган масофа орасида ўнг ва чап томондаги плевра деярли бир хил ва бир-бирига праллел юради. II қовурға юқорисидаги ва IV қовурғадан пастдаги ўнг ва чап ўпкаларга тегишли париетал плевралар бир-биридан узоқлашиб, юқорида ва пастда учбурчак шаклидаги камгакни ҳосил қилади. Юқори учбурчакнинг бурчаги пастга қараган ва бу учбурчак тўш суяги даста қисмининг орқа юзасида ётса, пастки учбурчакнинг бурчаги юқорига қараб туради ва тўш суягининг ханжарсимон ўсиғи орқа юзасига тўғри келади.

Превранинг пастки чегаралари. Ўнг томонда париетал плевранинг қуйи чети паст томонга бир оз бўртган чизиқ ҳосил қилиб юради. Плевранинг олдинги чети VI қовурғанинг тўш суягига келиб бириккан еридан бошланиб, linea mammilaris чизиғида VII қовурғага linea axillaris media да IX қовурғага тўғри келади ва орқа томонда XII қовурға бўйнигача етиб боради.

Чап томонда ҳам плевранинг бошланиши олдинда VI қовурға тўш суяги билан бирикадиган жойига тўғри келади. Умуман, чап плевра чегаралари ўнгдагига қараганда кўкрак қафасининг ички томонидан ўраб келаётган париетал плевра чегараларига, ўпка чегараларига ўпканинг юқори учида ва орқа юзаларида мос келади, холос. Чунки ўпканинг учи ва ўпканинг ён, орқа юзалари кўкрак қафасига зич тақалиб туради.

Ўпка чегарасининг париетал плевра чегарасига мос келишини ўпканинг олдинги четида ҳам кўриш мумкин. Ўнг ва чап ўпканинг олдинги чегаралари қовурғаларга нисбатан турлича жойлашган. Ўпка учидан бошлангач чап ва ўнг ўпкалар бўйлаб пастга томон йўналиб ўзаро (1—1,5 см узоқликда) IV қовурға рўпарасигача параллел келади. IV қовурға рўпарасига келганда чап ўпка чегараси 4—5 см чапга бурилиб (юрак ўймасини ҳосил қилиб) VI қовурға рўпарасида яна пайдо бўлади.

Биз юқорида париетал плевранинг пастки чегаралари ҳақида тўхталиб ўтган эдик.

Хулоса қилиб шуни айтиб ўтиш керакка, ўпканинг пастки чегаралари плевранинг пастки чегараларига сира мос келмайди ва ундан анча фарқ қилади. Ўпканинг пастки чегараси плевранинг пастки чегарасидан анча юқоридан юради. Чунончи, ўнг ўпканинг пастки чегараси linea mammilaris чизиғида VI қовурғанинг пастки қирғоғига linea axillaris media VIII қовурғага, linea scapularis га эса IX X қовурғалар ва умуртқа поғонаси соҳасидаги XI қовурға тўғри келади. Юқорида келтирилганлардан маълумки, ўпканинг пастки чегаралари париетал плевра қопининг пастки чегараларидан 1—1,5 қовурға баландда турар экан. Ўпка устини ўраган висцерал плевра билан кўкрак қафасини ичидан ўраган париетал плевра чегаралари ўпканинг пастки чегараси соҳасида мос келмаслик натижасида плевра синусларини (чўнтаклари — recessus pleuralis) ҳосил қилади. Плевра синуслари нафас чиқариб ва олиб турган вақтда ўпканинг кенгайиши учун қўшимча бўшлиқ ҳосил қилади. Ана шу бўшлиқлар нафас олганда (яъни ўпкада ҳаво бўлганда) ўпкалар билан тўлади ва чиқарилганда бўшаб қолади. Плевранинг икки ёнидаги энг катта синусларга recessus costadiaphragmatica дейилади. Бундан ташқари, чап томонда recessus costa mediastinalis ҳам бор.

Плевра яллиғланганда (плеврит) экссудат ана шу синусларда тўпланади.

СИЙДИК ВА ТАНОСИЛ АЪЗОЛАРИ СИСТЕМАСИ

Тузилиши ва бажарадиган вазифасига кўра хилма-хил, лекин ривожланиши нуқтаи назаридан бир-бирига боғланган икки система сийдик ва таносил аъзолари системаси номи билан бирга қўшиб ўрганилади. Сийдик ажратиш аъзолари системаси организмдан (кондан) ортиқча суюқлик тузларини ажратиб олиб, ташқарига чиқариб ташлаш учун хизмат қилади. Таносил аъзолари системаси эса урчиш (кўпайиш) вазифасини бажаради. Бу икки системага алоқаси бўлмаган тери ҳам организмдан кераксиз суюқликни (тер ҳолатида) чиқаришда қатнашади (бу ҳақда сезги аъзолари ҳақидаги бобда сўз юритилади).

СИЙДИК АЪЗОЛАРИ

Сийдик аъзолари (organa urinaria) буйрак, сийдик йўллари, қовуқ ва сийдик чиқариш йўлларидан иборат.

Буйрак. Буйрак — Ren охирги кўкрак умуртқаси ва I, II бел умуртқалари таналарининг икки ён томонида қорин бўшлиғининг орқа деворига тегиб туради. Қорин пардаси буйракни фақат олди томондан беркитиб турганидан у қорин пардасидан ташқаридаги аъзолар гуруҳига киради. Тузилиши жиҳатидан буйрак безсимон аъзо ҳисобланади.

Ўнг буйрак чап буйракка нисбатан бирмунча (1—1,5 см) пастроқда жойлашган.

Буйраклар жойланиши скелет суякларига нисбатан олинадиган чап буйракнинг юқори учи XI ва XII кўкрак умуртқалари оралиғи соҳасидаги кўндаланг чизиқда, қуйи учи эса II — III бел умуртқалари ўртасидан кўндаланг чизиқда туради. Ўнг буйракнинг юқори учи XII кўкрак умуртқасининг танаси ўртасидан ўтган кўндаланг чизиқда, қуйи учи III бел умуртқаси танасининг ўртасидан ўтган кўндаланг чизиқ соҳасида туради.

Буйраклар жойланиши қовурғаларга нисбатан олинса, охирги (XII) қовурға чапда буйракнинг қоқ ўртасидан, ўнгда эса буйракнинг юқори учи соҳасидан кесиб ўтади (167-расм). Буйракнинг узунлиги катта одамларда 10—12 см, эни 5—6 см, қалинлиги 4 см га тенг. Оғирлиги эса 120 г дан 200 г гача.

Шакл жиҳатидан буйрак ловияга ўхшаб кетади, янги туғилган чақалоқда эса юмалоқроқ бўлади. Буйрак олдиндан орқага томон бирмунча яссиланган. Унинг юқори ва қуйи учлари — extremitas superior, extremitas inferior, ички ва ташқи қирғоқлари — margo medialis, margo lateralis, олдинги ва орқа юзалари facies anterior, facies posterior тафовут қилинади. Буйрак юзалари (айниқса олдинги юзаси), ташқи қирғоғи ва учлари сиртқи томондан қаварик ва силлиқ бўлади, лекин ўрта чизиққа ва бир оз олдинга қараган ички (медиал) қирғоғи ботиқ бўлади. Бу ботиқ жойдан буйрак ичига артерия, нерв киради ва ундан веналар билан сийдик йўли чиқади, шунинг учун у буйрак дарвозаси (қопқа) — hilus renalis деб аталади. Агар ана шу қон томир, нерв ва сийдик йўлини олиб ташланган деб фараз қилинса, уларнинг буйрак дарвозаси соҳасидаги ўрнида бўшлиқ пайдо бўлганлигини кўриш мумкин. Шунинг учун бу жой буйрак каваги — sinus renalis деб аталади. Бўшлиқ буйракнинг ичига анчагина кирган бўлиб, узунасига (юқоридан пастга) кенгайган.

Янги туғилган чақалоқнинг буйрак қопқаси ҳали тўла шаклланмаган, кўпинча орқа томонга қараган бўлади. Буйрак қопқаси катта кишиларда биринчи бел умуртқаси соҳасида турса, чақалоқларда бирмунча пастроқда, яъни иккинчи бел умуртқасининг қаршисида туради. Қопқа 15 ёшда шаклланиб ўз жойини эгаллайди.

Буйракнинг қоқ ўртасидан икки паллага бўлиб қаралса, унинг икки хил моддадан тузилганлигини кўриш мумкин. Буйрак пўсти — cortex renis деб номланувчи ташқи модда қизғиш (ёки жигар) рангда бўлиб, қалинлиги тахминан 4—5 мм ча келади, ички оқишроқ модда — мия моддаси medulla renis деб аталади.

Мия (оқ) моддаси пирамида шаклида алоҳида-алоҳида бўлиб жойлашганлигидан уларни буйрак пирамидалари — pyramides renales

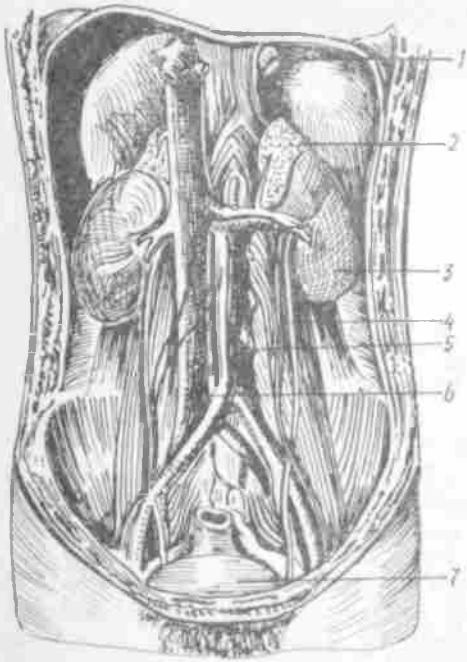

167-расм. Буйрак, буйрак усти бези ва сийдик йўлининг тутган ўрни.

1 — қизилўнгач; 2 — чап буйрак усти бези; 3 — чап буйрак; 4 — чап сийдик йўли (ureter); 5 — аорта; 6 — пастки қовак вена; 7 — сийдик қопи.

(Malpighii) дейилади. Пирамидаларнинг асоси basis pyramidis ташқарига (пўстлоқ томонга) сўрғич шаклида торайган, юмалоқланган papillae renales томонлари эса буйрак бўшлиғига қараган бўлади. Сўрғичларга нисбатан пирамидалар кўпроқ бўлиб, баъзан иккита пирамида битта сўрғични ҳосил қилади. Пирамидалар бирмунча кўп миқдордаги майда найчалардан (қуйидаги суратга қаралсин) тузилган. Бу найчалар сўрғичлар орқали буйрак косачаларига очилганлиги учун сўрғичлар учида бир қанча майда (оддий кўз билан кўриб бўлмайдиган) тешикчалар — foramina papillaria бор.

Буйракнинг пўстлоқ моддаси пирамидаларнинг орасига ҳам кириб боради ва буйрак устунлари ёки поғоналари — columnae renales номини олади (108-расм).

Янги туғилган чақалоқ буйрагининг устки юзаси бир қанча бўлакчаларга ажралган бўлиб, ҳар қайси бўлакча буйрак ичидаги битта пирамидага тўғри келади. Одатда 10—20 та бўлакча (аксари 14 та) тафовут қилинади. Кейинчалик пирамидалар сақланиб қолса-да, буйрак сиртидаги ғадир-будирлик йўқолиб, силлиқланиб кетади. Болаларда буйрак сиртининг алоҳида буйракларга ажралган бўлиши, ўз вақтида одам буйраклари ҳам ҳайвонларники сингари бир қанча бўлаклардан иборат бўлганлигидан далолат беради. Сут эмизувчи ҳайвонларнинг баъзи бирларида тараққиёт босқичидаги ҳолатига караб буйракларнинг бир неча бўлаклардан тузилганлиги ҳам учрайди. Масалан, айиқларда буйрак алоҳида майда буйракчалар йиғиндисидан иборат, қорамолларда буйрак ичдан ҳам, сиртдан ҳам алоҳида бўлакларга ажралган. Бу бўлаклар ўзаро қўшилиб, ягона аъзога айланган. Отлар буйрагининг ташқи томони силлиқлашган — ичидаги пирамидалар қўшилиб, битта сўрғични ҳосил қилган. Демак, одамларда буйракнинг сиртқи томони текисланиб кетган бўлса ҳам, ички томонда пирамидаларга (бўлакларга) ажралиши сақланиб қолган.

Агар буйракнинг ҳар икки моддаси ҳам микроскопда текширилса, унинг жуда майда найчалардан тузилганлигини кўриш мумкин. Буйрак ёки сийдик найчалари деб аталувчи бу каналчалар (tubuli renalis) нинг

пўстлоқ қисмидаги охирги учлари қовузлоқ шаклида ҳалқаланган, ҳалқанинг охирги қисми ичкарига ботиб кирган бўлади. Натижада ҳар бир найчанинг охирида воронка сингари, қўш деворли (бир томони очиқ) капсула ҳосил бўлади. Бу капсула Шумлянский — Боумен капсуласи ёки коптоқ капсуласи — capsula glomerіulli деб аталади. Демак, капсуланинг икки девори ўртасида бўшлиқ бўлиб, бу бўшлиқ найчанинг умумий бўшлиғи билан туташган (169- расм). Қон томирларнинг капиллярлари ана шу капсуланинг очиқ томонидан ичига кириб (vas afferens) ўралган коптоқ — glomerulus ни ҳосил қилади. Ана шу капиллярларнинг капсулага тегиб турган юпқа деворлари орқали кондаги ортиқча суюқлик (сув ва минерал тузлар) капсула бўшлиғига сўрилиб ўтади ва суюқликдан қутулган қон капсула ичидан чиқиб (vas efferens) кетади. Пўстлоқ модда шу коптоклар туфайли жигар рангда бўлади.

Ҳар қайси коптоқ капсуласидан буйрак марказига кетувчи найча аввал бурама (илон изи) шаклида бўлганидан бирламчи бурама найча — tubuli renales contorti деб аталади. Найча пирамидага кирганидан сўнг тўғриланади tubuli renales recti ва қовузлоқ ҳосил қилиб (Генли қовузлоғи), яна орқага, пўстлоқ моддага қайтади. Бу жойда у иккинчи марта бурама шакл олиб, иккиламчи бурама найча номини олади. Pars distalis tubuli nephroni нинг охирги қисми қўшувчи найча tubulus conjunctivus деб аталиб, сийдик йиғувчи тўғри найчага қўшилади. Бу сўнгги найча бир нечта шундай қўшувчи найчаларни ўзига олиб, яна пирамиданинг ичидан сўрғич томон йўналади. Демак, буйракнинг мия моддаси фақат сийдик найчалари тутамидан иборат. Шунга кўра, у оқиш рангда бўлади. Тўғри (йиғувчи) найчалар йўл-йўлакай бир-бири билан қўшилиб катталашгач, 15—20 та га яқин кенгроқ сўрғич йўллари ductus papillaris ҳосил бўлади. Бу йўллар сўрғич учига очилади.

Шумлянский-Боумен капсуласи, бирламчи буралма найча, тўғри найча ва иккиламчи буралма найчалар биргаликда (буйракнинг структур ва функционал бирлигини ташкил этади ва у нефрон — nephron деб аталади (179- расм). Ҳар қайси буйрак бир миллионга яқин ана шундай нефронлар йиғиндисидан иборат.

Шуни ҳам айтиб ўтиш керакки, Шумлянский-Боумен капсуласи ичидан сув ва минерал тузларни бериб чиққан артерия капилляри (vas efferens) бирламчи ва иккиламчи буралма найчаларни ўрайди. Бу жойда қондан сийдикнинг органик моддалари ажралади.

Сўрғич йўллари (ductus papillares) орқали келаётган сийдик, сўрғич учларидаги тешиклар орқали кичик косачалар — colyces renalis minores га қуйилади. Бундай косачалар 8—9 тача бўлиб, ҳар бири битта, иккита, баъзан учта сўрғични ўз ичига олади. Кичик косачалар бир-бири билан қўшилиб, катта косачалар — calyces renales majores ни ҳосил қилади. Одатда, катта косачалар иккита бўлиб, уларнинг ўзаро қўшилишидан буйрак жоми — pelvis renalis ҳосил бўлади. Жом қон томирлар орқасида жойлашиб буйрак дарвозасидан чиқиши билан сийдик йўли — ureter га давом этади.

Буйракнинг орқа юзалари корин деворига тегиб турганидан ясси — текис, олдинги юзалари эса бирмунча дўмбайган бўлади. Ҳар қайси

буйрак ўз олдидаги ва атрофидаги бошқа аъзоларга жипс тегиб тургани учун баъзан аъзоларга унинг изи ҳам тушиб қолади (масалан, жигарда). Ҳар икки буйракнинг юкори учида буйрак усти бези — glandula suprarenalis жойлашган. Бу без вазифасига кўра буйракка алоқадор бўлмаса ҳам, янги туғилган болаларда бириктирувчи тўқима воситасида у билан қўшилиб туради, катта кишиларда эса бу қўшилиш йўқолиб кетади. Ўнг буйракнинг олдинги юзасидан анчагина қисми жигарга, пастки 1/3 қисми эса чамбар ичакнинг ўнг томондаги қайрилишига (flexura coli dextra) ёндошган. Ички қирғоғининг олдинги юзаси бўйлаб ўн икки бармоқ ичакнинг пастга тушувчи қисми буйракка тегиб туради.

Янги туғилган болаларда бу муносабат бошқача. Уларда кўричак анча юкорида туради, шу сабабли, ўнг буйрак олдиндан жигар, кўричак ва чувалчангсимон ўсиқ билан чегараланади. Кўндаланг чамбар ичак тутқичи буйракнинг олдинги юзасини устки ва латерал (ташқи) томондан кесиб ўтади. Кейинчалик кўтарилувчи чамбар ичак, кўричак ва унинг чувалчангсимон ўсиғи пастга туша бошлайди. 10 ёшдан ошгандан кейин (кўпинча 13 ёшда) кўтарилувчи чамбар ичакнинг фақат устки (охирги) қисмигина буйракка тегади, кўндаланг чамбар ичак тутқичи эса буйракнинг пастки қутбини кесиб ўтади.

Чап буйрак олдинги юзасининг устки 1/3 қисми меъдага, ўртадаги 1/3 қисми меъда ости безига, пастки 1/3 қисми медиал томондан оч ичакка, латерал томондан flexura coli sinistra га тегиб туради, ташқи қирғоғининг олд қисми талоқ билан ёндошади.

Буйракка бошқа аъзоларнинг бундай ёпишиб туриши амалий жиҳатдан катта аҳамиятга эга, чунки буйракда содир бўладиган патологик ўзгаришлар унга яқин турган аъзоларга ёки аксинча ўша аъзолардан буйракка ўтиб кетиши мумкин.

Буйрак фиброз тўқимадан тузилган парда — capsula fibrosa билан ўралган бўлиб, уни жуда осонлик билан пардадан ажратиб олиш мумкин. Парданинг буйракка тегиб турган қаватида силлиқ мускул толалари бор, улар tunica muscularis деб аталади. Фиброз парданинг сиртида ёғ қатлами бўлиб, у ёғли парда — capsula adiposa дейилади. Ёғ тўқималари буйрак дарвозаси ва орқа юза соҳаларида айниқса яхши ривожланган. Буйракнинг бу пардасида ёғнинг кўп ёки оз бўлиши одамнинг семиз-ориқлигига ҳам боғлиқ.

Буйракнинг олд ва орқа томонида ёғли капсула устидан бириктирувчи тўқимадан тузилган фасциялар (парда) — fascia renalis тортилган, унинг олдинги варағига — lamina prerenalis (буйрак олди варағи), орқадагисига — lamina retrorenalis (буйрак орқасидаги варағи) дейилади. Варақларнинг олдингиси медиал томонга йўналиб, ўз йўлидаги қон томирларни (буйрак артерияси, аорта, пастки ковак вена) олдиндан қоплаб, қарама-қарши томондан келаётган олдинги варақ билан туташади. Орқадаги варақ эса умуртқа таналарининг олдинги юзаларига ёпишади. Бу икки варақлар буйракнинг ташқи қирғоғи соҳасида ва устки учида ўзаро қўшилиб кетади.

Янги туғилган чақалоқ буйрагининг мой қобиғи (халтаси) деярли ривожланмаган бўлади (у 8 ёшдан кейин яхши ривожлана бошлайди).

Буйракнинг ўз жойида қимирламасдан туришини таъминловчи омилларнинг бири ана шу юқорида айтиб ўтилган fascia renalis дир. Бундан ташқари, буйракни ушлаб туришда қорин ичидаги босим, буйрак қон томирлари, ёғ капсуласи, қорин пардаси ва буйракни атрофдан ўраб турувчи аъзолар ҳам катта роль ўйнайди.

Янги туғилган боланинг буйрак ва буйрак усти безлари катталарникига нисбатан фарқ қилади, яъни уларда буйрак усти безлари анчагина катта бўлади. Буйракнинг кўпгина жойини, яъни устки қутби ва олд юзасининг ички (медиал) ярмини буйрак усти безлари қоплаб туради. Чап томондаги буйрак усти безининг пастки юзаси буйракнинг олд юзасини унинг қопқасига қадар беркитиб туради. 7 ойлик боланинг буйраги жуда тез ўсиши натижасида без билан кам қопланади ва борган сари катта кишиларникидай ҳолатга яқинлашади.

Болалар буйраги юмалоқ шаклда, юзалари ғадир-будир бўлади. Юзалари текис бўлмаслигининг сабаби, пўстлоқ модданинг яхши тараққий этмаганлигидир. 2—3 ёшда буйрак юзалари текисланади. Чақалоқ буйрагининг узунлиги 4,2 см, оғирлиги 12 г келади. 1 яшар боланинг буйраги нисбатан тез катталашади ва 30—35 г оғирликка эга бўлади. 3—5 ёшда буйракнинг ўсиши секинлашади. Сўнгра 5—9 ёшли болалар буйраги яна ўсишда давом этади ва 15 ёшга етганда 225—250 г ни ташкил этади. Буйраклар 16—19 ёшда айниқса яхши ўсади. Кейинчалик 40 ёшгача аста-секин катталашиб боради ва оғирлиги 275—310 г га етади.

Янги туғилган чақалоқнинг буйраги катталарга нисбатан пастроқда жойлашган бўлади. Буйракларнинг 50 % пастки қутби бир йилдан кейин ёнбош суягининг қиррасига яқинлашади, шу сабабли ҳам буйракни ушлаб кўриш мумкин.

Болалар буйрагининг дарвозаси катталарникига ўхшаш бўлиб, кўпинча 2-бел умуртқасига тўғри келади. Чап буйрак (кўпинча 2/3 қисми) ўнг буйракка нисбатан юқорида жойлашган бўлади.

Буйракнинг фиброз капсуласи 5 ёшда яхши кўринади. 10—14 ёшда эса тузилиши жиҳатидан катта ёшдаги одамлар буйрагига ўхшайди.

Ёшга қараб буйракнинг пастга тушиши натижасида унинг жойланиши ҳам ўзгариб боради. Чақалоқ буйрагининг юқори қутби XII кўкрак умуртқасининг юқори қиррасига тўғри келади. Эмадиган (1 ёшгача) бола буйрагининг юқори қирраси XII кўкрак умуртқасининг ўртасига, пастки чегараси IV бел умуртқасининг пастки қиррасига тўғри келади. 1 яшар боланинг буйраги 1—2 умуртқа баландда жойлашади, сабаби уларнинг умуртқаси тез ўсади. 5—7 ёшдан сўнг буйраклар катта одамларникига ўхшаш жойлашади. 50 ёшдан сўнг буйраклар пастроқдан ўрин олади. Умр бўйи ўнг буйрак чап буйракка нисбатан пастроқда ётади, чунки буйракни юқоридан жигар босиб туради.

5 ёшгача бўлган боланинг буйрак жоми ичида, сўнгра ташқарисида, яъни медиал қирра томонида жойлашади. М. Г. Привес маълумотларига кўра, эмбрионал тараққиёт даврида буйраклар ампула формасида (катта косача ҳосил бўлмайди) бўлади. Туғруқ даврига оз қолганда косача ҳосил бўлади.

Буйрак артериялари ва найчалари бир-бирига параллел ҳолда

жойлашган. Шунга кўра жарроҳлик мақсадларини кўзда тутиб, буйрак ичи сегментлар — segmenta renalis га ажратилган. Бундай сегментлар бешта: 1) буйракнинг устки учи (чўққиси) соҳасида — segmentum superius; 2) буйрак жомининг олд томонидаги устки соҳа — segmentum anterius superius; 3) буйрак жомининг олд томонидаги пастки соҳа — segmentum anterius inferius; 4) буйракнинг пастки учи соҳасидаги segmentum inferius ва 5) буйрак жомининг орқа соҳасидаги (устки ва пастки учлар оралиғида) — segmentum posterius лар тафовут қилинади.

Баъзан буйрак жомининг олд томонидаги устки ва остки сегментлар бирлашиб, битта сегментга айланиб кетади.

Буйрак томири ва нервлари. Буйракни қорин аортасининг жуфт толаси a.renalis қон билан таъминлайди. Баъзан қўшимча артериялар ҳам қон билан таъминлашда қатнашади. Бу қон томирларидан 24 соат вақт ичида 1500—1800 л қон ўтади. Буйрак бир суткада 150 л бирламчи сийдик ажратади, сўнгра шу сийдикдан 1,5 л иккиламчи сийдик ҳосил бўлади. Буйракдан v.renalis чиқади ва пастки кавак венасига қуйилади. Лимфа томири қон томирлари билан бирга буйрак дарвозасидан чиқади ва бел лимфа тугунларига қуйилади.

Иннервацияси — қорин чигалидан қон томири орқали борувчи plexus renalis орқали бўлади.

СИЙДИК ЙЎЛИ

Буйрак жомидан сийдикни қовуққа ўтказиб берувчи най — сийдик йўли — ureter деб аталади. Узунлиги 30 см, эни эса 8 мм келадиган бу най олдиндан орқага томон сал яссилашган бўлиб, қорин пардадан ташқарида туради. Сийдик йўли, жойлашишига кўра икки: pars abdominalis қорин ва pars plevina чаноқ қисмларига бўлинади. Катта ва кичик чаноқ бўшлиқларини чегаралаб турувчи чизиқ (linea terminalis) ана шундай қисмларга (171-расм) бўлиб туради. Чаноқ бўшлиғига кирган сийдик йўли қовуқ тубига томон йўналиб, унинг деворини тешиб ўтади ва бўшлиққа (қовуқ) очилади. Сийдик йўлининг ана шу қовуқ деворидан ўтган қисмини баъзан яширинган қисми — pers interamuralis деб атайдилар. Сийдик йўли бошланиш қисмига, қорин бўшлиғидан чаноққа ўтиш чегарасида ва қовға кириш олдида бирмунча тораяди.

Аёллар сийдик йўли эркакларникига нисбатан 2—3 см қисқа бўлиб, чаноқ бўшлиғидаги аъзолар билан топографик муносабати ҳам бирмунча бошқача. Аёлларда у тухумдоннинг эркин қирғоғи бўйлаб қовуқ билан биргаликда кин ўртасидаги ораликка киради ва қовуқнинг тагига яқин қисмидан қовуққа қўшилади.

Эркакларда чаноқ қисми эса уруғ чиқариш йўлидан ташқарида жойлашади, сўнгра у ердан қовуқ деворига киради.

Сийдик йўлининг девори уч қаватдан иборат. Энг ички шиллиқ қавати — tunica mucosa дир. Бу ерда шиллиқ ишловчи безлар бор. Иккинчи мускул қават — tunica muscularis, энг ташқи қават эса бириктирувчи тўқима — tunica adventitia дир.

Янги туғилган боланинг сийдик йўли (най) кўпинча дук шаклида яъни икки учи (буйрак ва қовуққа қараган томони) аста-секин

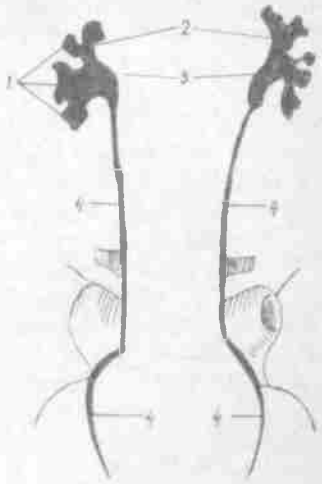

171 – р а с м. Сийдик йўли.
1 — calices renales minores; 2 — calices renales majores; 3 — pelvis renalis; 4 — ureter.

торайган, ўртаси кенгайган бўлади. У болаларда жуда тез ўсади ва такомиллашади. Агар эндигина туғилган болада унинг узунлиги 5—7 см бўлса, олти ойлик бўлганда 9 см, тўрт ёшда 15 см га етади. Мускул қавати ёш болаларда яхши тараққий этмаган бўлади.

Сийдик йўли томирлари ва нервлари. Сийдик йўлини бир нечта артерия қон томирлари қон билан таъминлайди (rr.ureterici, a.renales, a.testicularis, s.ovarica).

Вена томирлари эркакларда v.testicularis ёки аёлларда v.ovarica деб юритилади.

Лимфа томирлари, бел ва ички ёнбош лимфа тугунларига қуйилади.

Иннервацияси: буйрак, сийдик йўли, пастки қорин ости чигали орқали бўлади.

Парасимпатик иннервацияси адашган (X) жуфт нерв толалари орқали бажарилади.

ҚОВУҚ (СИЙДИК ПУФАГИ)

Ўрта сиғими 500—700 мл келадиган сийдик пуфаги — vesica urinaria кичик чаноқ бўшлиғида, қов бирлашмаси орқасида жойлашган. Унинг ҳажми одам жуссасининг катта-кичиклигига қараб, кўп ёки оз суюқликни сиғдира олиши мумкин.

Эркаклар билан аёллар қовуғи ташқи кўринишидан бир-биридан фарқ қилишидан ташқари, уларнинг ҳар бири ўз ҳолатига қараб (ичида сийдик бор-йўқлигига қараб) шаклини ўзгартириб туради. Агар қовуқ ичида сийдик бўлмаса у чаноқ бўшлиғига чуқур кириб туради. Бунда шиллиқ қаватининг бурмалари кўпайиб мускул қавати қалинлашади, қовуқнинг ўзи эса бирмунча яссилашган (олд ва орқа деворлари бир-бирига яқинлашган) бўлади. Бундай ҳолатда унинг орқасида аёлларда бачадон ва қин, эркакларда эса уруғ пуфаклари ва уруғ чиқариш йўлларининг охирги қисмлари туради. Лекин қовуқ сийдик билан тўлган пайтда унинг шакли ҳам, аъзоларга муносабати ҳам ўзгаради. Бунда қовуқ тухум шаклини олади, жойланиш тартиби ўзгариб, юқори (чўққиси) қорин деворининг пастки туби қов бирлашмасининг устки қирғоғидан (чаноқ ичидан) кўтарилиб чиқади. Қовуқ жуда ҳам тўлиб кетганда киндикка қадар кўтарилиши мумкин. Бунда унинг шиллиқ қаватидаги бурмалари текисланиб, мускул қавати юпқалашади (172- расм).

Қовуқда учта қисм тафовут қилинади: 1) пастдаги (қуйига қараган) қисми анча кенг бўлиб, қовуқ туби — fundus vesicae деб аталади;

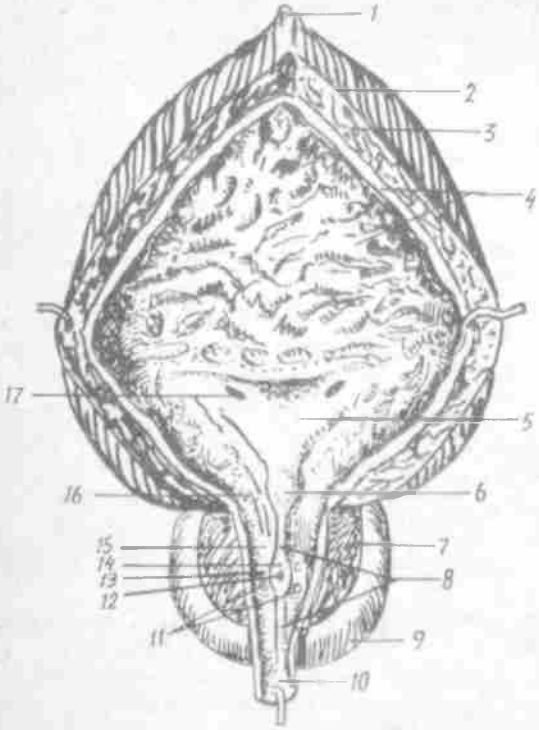

172-расм. Эркаклар қовуғининг кўриниши (фронтал кесим).

1 — lig.umbilicale medianum; 2 — tun.muscularis (stratum longitudinale externum); 3 — tun.muscularis (stratum circulare); 4 — tun. mucosa; 5 — trigonum vesicae; 6 — uvula vesicae; 7 — parenchyma glandularis; 8 — crista urethralis; 9 — prostata; 10 — pars membranacea; 11 — ductuli prostatici (тешикча). 12 — utriculus prostaticus; 13 — ductus ejaculatorius (тешикчалар). 14 — colliculus seminalis; 15 — pars prostatica; 16 — ostium urethrae internum; 17 — ostrium ureteris.

2) юқори томони торая бориб, чўққи — apex vesicae билан тугайди; 3) ана шу икки қисм ўртасида қовуқ танаси — corpus vesicae жойлашади. Бундан ташқари қовуқнинг бўйни — cervix vesicae ҳам бор. Қовуқ чўққиси билан киндик ўртасида қорин деворининг орқа (ички) девори бўйлаб ўртада бир бойлам тортилган, бунга ligamentum umbilicali medianum (ўрталикдаги киндик бойлами) дейилади.

Аёлларда қовуқ устига бачадон энгашиб турганлиги учун ҳам, қовуқнинг чўққиси бўлмайди, унинг устига текис ва бирмунча яссиланган кўринишда бўлади.

Янги туғилган болалар қовуғи чўзинчоқ, дук ёки най шаклида бўлади. Тепаси ингичкалашиб бориб, ичи бўш найча ҳолида (urachus) қолгани учун ҳам қовуқнинг туби бўлмайди. Чаноқ бўшлиғи ҳали унчалик тараққий этмаганлиги туфайли қовуқ анча баландда — қорин бўшлиғида туради. Олти ойга қадар қовуқнинг тепаси (чўққиси) қов битишмаси билан киндик оралиғининг ўртасида туради. Чаноқ ривожлангани сари (бола бир ёшга тўлгунга қадар) қовуқ жуда тезлик билан пастга туша бошлайди. Шундан сўнг (балоғат ёшига қадар) қовуқнинг пастга тушиши секинлашади.

Олд томонда қовуқни қов бирлашмасидан ажратиб турувчи оралиқ — spatium prevesicale бўлиб, у юмшоқ бириктирувчи тўқима билан тўлган. Қовуқнинг қуйи томони махсус қов — пуфак бойламлари — ligamenta pubovesialia воситасида (эркакларда эса бундан

ташқари яна простата бези билан) боғланганлиги учун у қадар қимирламайди, лекин чўққи томони эркин ҳаракат қилиш имкониятига эга. Шуни ҳам айтиш керакки, эркакларнинг қовуғи тагидан простата бези (glandula prostata) кўтариб туради, шунинг учун у аёлларникига нисбатан бир оз баланд жойлашган. Простата бези ҳам қов суягига махсус бойламлар — ligamenta prostatica билан боғланган. Эркакларда қорин парда қовуқнинг уст ва орқа томонларини қоплаб, тўғри ичакнинг олд томонига ўтади. Ана шу икки аъзо ўртасида ҳосил бўлган чуқурлик (чўнтак) ка excavatio rectovesicalis дейилади. Аёлларда эса қорин парда қовуқнинг орқа юзасидан бачадоннинг олдинги юзасига, унинг орқа юзасидан тўғри ичакка ўтганлиги туфайли иккита чуқурлик (чўнтак) пайдо бўлади. Қовуқ билан бачадон ўртасидаги чўнтакка — excavatio vesicouterina, тўғри ичак билан бачадон ўртасидагига эса excavatio rectouterina дейилади.

Чақалоқларда қовуқнинг олдинги девори катта одамларники сингари қорин парда билан қопланган эмас. Ўғил болаларда қорин парданинг орқа деворини простата безининг орқа юзасига қадар, қиз болаларда қовуқнинг бачадон бўйнига теккан жойига қадар қоплайди, катта кишилардаги ҳолат бола икки ёшга тўлганда бўлади. Чақалоқларда қовуқ жинсий қинга тегиб турмайди. Қовуқ билан бачадон ўртасидаги чуқурлик (excavatio vesicouterina) нинг туби бачадон туби ва чегарасигача тўғри келади.

Қовуқнинг девори тўрт қаватдан тузилган: 1) шиллиқ қават — tunica mucosa қовуқнинг ички юзасини қоплаган бўлиб, қовуқ сийдиксиз (бўш) турганда бурмалар — rugae ни ҳосил қилади, қовуқ сийдик билан тўлганда эса деворларнинг кенгайиши натижасида бурмалар йўқолиб кетади. Ушбу қаватда шиллиқ безчалари — glandulae vesicales ва лимфа тугунлари — folliculi limphatici vesicales жойлашган; 2) шиллиқ ости қавати — tela submucosa бириктирувчи тўқимадан тузилган бўлиб, шиллиқ қават бурмаларини ҳосил қилишда катта роль ўйнайди; 3) мускул қавати tunica muscularis силлиқ мускул толаларидан иборат бўлиб, уч қават жойлашган: 1) ташқи қават — stratum externum узунасига (бўйлама) кетган толалар; 2) ўрта қават — stratum medium кўндаланг жойлашган толалар; 3) ички қават — stratum internum кўндаланг ва бўйлама толалар аралашмаси. Бу уч қават жойлашган мускул толалари бир-бири билан чатишиб кетмай, ажралиб туради. Ўрта қават қовуқнинг пастки қисмидаги тешикка, яъни сийдик чиқариш йўлининг ички тешиги — ostium urethrae internum атрофига келганда қалинлашиб, қовуқнинг қисувчи мускули — musculus sphincter vesicae ни ҳосил қилади.

Ҳозиргина айтилган тешикдан ташқари, қовуқ орқа деворининг устки икки ён қисмига иккита сийдик йўлининг тешиклари — ostium ureteris очилади. Ана шу учта тешиклар ostium ureteris ва ostium urethrae internum ўртасидаги учбурчакли соҳага қовуқ учбурчаги — trigonum vesicae дейилади. Одатда, бу соҳа бурмалардан ҳоли, силлиқ бўлади, чунки бу соҳада шиллиқ парда ўз остидаги мускул қавати билан битишиб кетган бўлади.

Юқорида айтилган тешиклар атрофида шиллиқ қаватнинг бурмала-

ри бўлади: сийдик йўли тешиклари атрофидаги бурмалар — plicae uretericae икки тешик ўртасидаги бурма — plica interureterica деб аталади. Баъзан ostium urethrae internum нинг орқа томонида кичкинагина дўмбоқча (тилча) — uvula vesecae ни учратиш мумкин, бу эса кўпроқ катта ёшдаги одамларда кузатилади.

Янги туғилган болалар қовуғи ҳали чаноққа кирмаган (қов қўшилмасидан юқорида) бўлади. Бола 4 ойлик бўлганида у аста-секин ўз жойига тушади.

Бир яшар болалар қовуғининг шакли ноксимон бўлса, 8—12 ёшда эса тухум шаклини олади. Ўсмирлар қовуғи катта одамларникига ўхшаш бўлади. Қовуқда ҳажмига кўра чақалоқларда 50—80 $см^3$, 5 яшар болада 180 мл, 12 ёшда 250 мм сийдик йиғилади. Чақалоқ қовуғининг туби шаклланмаган, айланма мускул қавати яхши тараққий этмаган бўлади. Шиллиқ қавати эса аксинча, суст ривожланган бўлиб, бурмалари яхши кўринади.

Қовуқ томири ва нервлари a.vesicales superiores (киндик артерия) ва a.vesicalis inferior (ички ёнбош артерия) дан чиқадиган тармоқлар орқали қон билан таъминланади.

Вена қони эса, қовуқ деворидаги веналар орқали қовуқ вена чигалига қуйилади (plexus venosus vesicae urinariae) кейин vv.vesicales билан ички ёнбош венасига қўшилади.

Лимфа томирлари ички ёнбош лимфа тугунларига қуйилади.

Иннервацияси — пастки корин ости чигалидан чиқувчи симпатик толаси орқали бўлса nn.splanchnici pelvini парасимпатик толадан чиқувчи сезувчи толалари n.pudendus дан чиқади.

СИЙДИК АЪЗОЛАРИНИНГ РИВОЖЛАНИШИ

Сут эмизувчиларда сийдик ажратувчи аъзолар учта эволюцион даврни навбатма-навбат ўтказиб, такомиллашади: 1) жуда кичик (бошлангич) эмбрионда дастлабки буйрак — pronephros пайдо бўлади; 2) кейинчалик бу бош буйрак ўрнини бирламчи буйрак (ёки Вольф танаси) mesonephros эгаллайди, шундан кейин 3) доимий буйрак metanephros пайдо бўлади. Эволюцион тараққиётнинг энг қуйи босқичларида турган жониворларда биринчи икки давр мобайнида аъзо сифатида доимий буйрак сақланиб қолиши ҳам мумкин.

Буйрак ана шу уч даврни «бошидан» кечириб ривожланиши сабабли, организмдаги бошқа аъзоларнинг ривожланишидан фарқ қилади.

Сийдик ажратиш аъзолари системасининг қолган икки қисми, яъни сийдик йўллари ва қовуқ тамоман бошқа система, яъни бирламчи ичак найчаси ҳисобидан ривожланади.

Буйрак ривожланишидаги уч даврни ва сийдик йўли билан қовуқнинг ривожланишини алоҳида-алоҳида кўриб чиқамиз.

1. *Бош (бошлангич) буйрак* — pronephros оддий тузилишдаги сийдик ажратиш аъзоси бўлиб (173- расм) барча умуртқалилар пуштида пайдо бўлади. Лекин юқорида айтилганидек, баъзи бир суякли балиқларда доимий аъзога айланиб қолади.

Pronephros — тепадан пастга томон қатор жойлашган бир нечта (5—7) майда ва калта каналчалардан иборат бўлиб, мезодерма ўрта варағининг ташқи пластинкасидан (учинчи ҳафтанинг охирида) пайдо бўлади.

Pronephros эмбрионнинг бош томонига яқин жойлашганидан бош буйрак номини олган. Ҳар қайси каналча ташқи (латерал) томони билан бир-бирига туташиб, pronephros нинг умумий йўлини ҳосил қилади. Бу йўл пастга томон ўсиб бориб, бирламчи ичак найининг пастки томонидаги учига қўшилади. Каналчаларнинг ички (медиал) учлари салгина кенгайиб (буйрак воронкаси номи билан), тананинг иккиламчи бўшлиғига очилади. Ана шу ички учларидаги ҳужайралар туклар билан таъминланган. Иккиламчи бўшлиқнинг ички девори яқинида ҳар қайси каналча қаршисига артерия келади. Улар майда тармоқларга бўлиниб, чигал ҳосил қилади. Ана шу жойда суюқлик қондан каналчаларга сўрилади.

Бош буйрак одам пуштида эмбрион такомили даврида тез фурсат ичида навбатдаги даврга, яъни mesonephros га ўтиб кетади. Пастдан янги каналчалар пайдо бўла бошлаганда (тўртинчи ҳафта охирида) юқоридаги каналчалар бужмайиб йўқолиб боради.

2. *Бирламчи буйрак* — mesonephros (ёки Вольф танаси) нинг найчалари ҳам мезодерманинг ўрта варағидан ҳосил бўлади. Бирламчи буйрак каналчалари худди бош буйракники сингари қатор юқоридан пастга томон жойлашган, анчагина пастга (дум томонга) силжиган бўлади. Бу найчалар тўртинчи ҳафтанинг ўртасида пайдо бўла бошлайди ва қисқа вақт ичида бош буйрак (пронефроз) нинг умумий йўлига қўшилади, шундан сўнг бу йўл бирламчи буйрак йўлига (ёки Вольф каналига) айланиб қолади. Эмбрион ўсган сари пастки қисмидан янгидан-янги каналчалар пайдо бўлаверади, юқоридагилари эса йўқолиб кетаверади. Шу тартибда буйрак пастга томон тушаверади ва бешинчи ҳафтанинг бошланишида буйрак ўз жойига (2-бел сегменти қаршисига) бориб етади. Янги каналчалар борган сари орқароқдан пайдо бўлади, эскилари эса олдинги каналчалар сифатида йўқолади. Эмбрион 9 ҳафталик бўлганда мезонефроз каналчаларининг сони ўзининг турғун миқдорига (30—40 тага) етади. У бу миқдорга сал илгарироқ етиши ҳам мумкин. Бирламчи буйрак жуда эрта пайдо бўлишига қарамай, фақат иккинчи ойнинг охиридагина тўлиқ ўсиб етилади. Шундан сўнг ўз вазифасини (функциясини) янгитдан пайдо бўлаётган учинчи даврдаги буйракка, яъни доимий буйрак — metanephros га топшириб, ўзи йўқола бошлайди. Доимий буйракнинг умумий канали (Вольф канали) дарров йўқолиб кетмай, сақланиб қолади, чунки у таносил (жинсий) аъзоларининг тараққиётида ҳам қатнашади (бу ҳақда қуйида маълумот берилади).

3. *Доимий буйрак* — metanephros ўзининг доимий соҳасида аввалги айтилган икки даврдан сўнг ҳосил бўлади. Унинг сийдик ажратувчи (буйрак) ва сийдик чиқариш қисми (сийдик йўли билан қовуқ) алоҳида-алоҳида икки манбадан тараққий этади:

а) Вольф найи пастки учининг орқа деворларидан сийдик йўли (ureter) нинг биринчи аломати пайдо бўлади, яъни деворнинг шу

жойидан ичи кавак ўсиқча пайдо бўлади. Сўнгра бу ўсиқчанинг уч томони кенгаяди, ўсиқча эса юқорига томон узайиб, мезанефрознинг орқа томонидан кўтарилаверади. Ўсиқча учидаги кенгайиш, бўлажак буйрак жоми сифатида, кейинчалик ўртаси ботиб, иккита (икки майда сўқир) халтачага бўлинади, булар буйракнинг иккита катта косачаларидир (colycis major). Кейинчалик бу халтачалар яна шохланиб, кичик косачалар ва уларга қўшилган майда йўлларни ҳосил қилади;

б) қондан сийдик ажратувчи майда каналчалар «найчалар» нефротомлар (мезодерма) дан ҳосил бўлади. Метанефроген тўқима деб аталувчи бу моддалар сийдик йўли учидаги кенгайма атрофига тўпланади. Йўл кенгаймаси сийдик йиғувчи майда найчаларга тармоқланганда, шу тармоқларнинг ҳар бирини метанефроген тўқималар ўрайди ва буйрак пирамидаси ҳосил бўлади. Пирамидалар ўртасида бириктирувчи тўқимадан тузилган деворчалар пайдо бўлади. Ўз-ўзидан маълумки, буйрак шаклланаётган вақтда аортадан чиқувчи буйрак артерияси ҳам буйрак ичидан ўз жойини олиб, шохлана бошлайди.

Қовуқнинг ривожланиши қуйидагича бўлади: сийдик ва таносил аъзоларини вужудга келтирувчи бошланғич найчалар (Вольф ва Мюллер каналлари), бирламчи ичак найининг (трубкасининг) пастки қисмидаги кенгайган жой cloaca га очилади. Кейинчалик кўндаланг девор билан septum urorectale клоака олдинма-кетин жойлашган икки қисмга бўлинади. Орқадагиси ҳисобига тўғри ичак ривожланади. Олдинги бўшлиқнинг устки қисми (сийдик йўлини ўзига олиб) қовуққа, пастки қисми эса сийдик таносил бўшлиғи — sinus urogenitalis га айланади. Эмбрионнинг сийдик халтаси — allantois дастлаб бир хил кенгликдаги найча шаклида бўлса ҳам, кейинчалик уч қисмга ажралиб қолади. Унинг устки қисми эмбрионнинг сийдик йўли — urachus деб аталиб, юқорида киндик билан туташган бўлади. Ундан эмбрион организмидаги сийдик она организмига ўтиб туради. Бола туғилгандан сўнг кераксиз бўлиб қолган бу йўл оддий бойламга айланиб қолади (ligamentum vesica umbilicale medium); ўрта қисми эмбрионлик даврининг иккинчи ойидан бошлаб кенгаяди ва қовуққа айланади, пастки қисми эса сийдик-таносил бўшлиғининг олдинги қисми билан қўшилиб, сийдик чиқариш йўли — urether га айланади. Шунинг учун қовуқ дастлаб анчагина баландда туради ва кейинчалик пастга, чаноқ ичига тушади.

СИЙДИК АЪЗОЛАРИ АНОМАЛИЯСИ

Сийдик аъзолари системасининг ривожланиши даврида қуйидаги етишмовчиликлар, ошиқчаликлар ва нотўғри (ғайритабиий) тузилишларни кўриш мумкин.

Баъзан росмана икки буйракдан ташқари учинчи буйрак ҳам пайдо бўлиб қолади. Бу қўшимча буйрак иккита доимий буйраклардан бирининг тагида ёки икки буйрак ўртасида, умуртқалар танасининг олдида жойлашган бўлади. Баъзида эса икки буйрак ўрнига биттагина буйрак ҳосил бўлиши ҳам мумкин.

Одатда, доимий буйраклар анчагина пастда (чаноқ соҳасида) пайдо бўлиб, сўнг ўзининг доимий жойига ўтади. Баъзан шаклланиб бўлган буйрак ўз жойига кўтарилмай, пастда қолиши ҳам мумкин (дистопия). Агарда иккала буйрак ҳам пастроқ жойлашган бўлса, аксари уларнинг пастки учлари бир-бири билан қўшилиб қолади. Бундай қўшилишни тақа шаклини эслатгани учун ҳам «тақасимон буйрак» деб атайдилар.

Қовуқ баъзан олд томондан очиқ қолиши, яъни қов суяги билан тўсилмаган бўлиши мумкин. Бундай ҳол икки қов суягининг ўсиб етилмаслиги ва бир-бири билан қўшилмасдан қолиши натижасида юз беради. Буни ectopia vesicae деб аталади. Баъзан қовуқнинг олдинги девори ёриқ бўлиб қолади. Қовуқ катта кишиларда чаноқ ичига тушмай, қов суякларидан юқорида қолиши ҳам мумкин.

Сийдик чиқариш канали (urethra) эрлик олатининг устига ўтиб ёки остки томонида беркилмасдан очиқ қолиши тез-тез учраб турадиган ҳодиса ҳисобланади. Сийдик чиқариш канали устки томонда очиқ қолса, epispadia, остки томонда очиқ қолса hypospadia дейилади.

ТАНОСИЛ АЪЗОЛАРИ

Эркаклар таносил аъзолари — organa genitalia masculina ҳам, аёллар таносил аъзолари — organa genitalia feminina каби ўз жойлашувига кўра иккига, яъни ички ва ташқи таносил аъзоларига бўлинади.

ЭРКАКЛАР ТАНОСИЛ АЪЗОЛАРИ

Эркакларнинг ички таносил аъзоларига қуйидагилар киради: 1) мояклар — testis ва уларнинг ортиғи — epididymis; 2) уруғ чиқариш йўллари — ductus deferens; 3) уруғ пуфакчалари — vesicula seminalis; 4) простата бези — glandula prostata; 5) Купер безлари — glandula cooperi ёки bulbourethrales.

Ташқи таносил аъзолари: эрлик олати — penis ва ёрғоқ scrotum дан иборат.

Энди шу аъзоларнинг ҳар қайсисини алоҳида ўрганиш билан бирга, сийдик чиқариш канали — urethra билан ҳам танишамиз, чунки бу канал таносил аъзоларига ҳам тааллуқлидир.

МОЯКЛАР

(174- расм)

Мояклар ёки уруғдонлар — testis ёрғоқ ичида туради. Улар эркаклар таносил аъзолари системасининг энг муҳим қисми ҳисобланади, чунки уруғ — сперматозоид шу ерда етилади.

Моякнинг шакли эллипссимон, икки ён томондан бирмунча қисилган, ясси бўлади. Шунинг учун ҳам унинг олдинги — margo anterior ва орқа — margo posterior қирғоқлари тафовут қилинади. Унинг икки юзасидан бири бўлмиш ички юзаси — facies medialis текис ва ясси, ташқи юзаси — facies lateralis эса кўпроқ бўртиб чиққан. Мояк чўзинчоқ бўлгани туфайли унинг юқори ва пастки учлари — extremitas superior, extremitas inferior тафовут қилинади.

Моякнинг узунлиги 5 см, кенглиги 3,5—4 см, қалинлиги 3 см ва оғирлиги 30 г келади.

Моякнинг ички тузилишини баён этишдан олдин унинг ортиғи ва пардалари ҳақида сўз юритамиз, чунки уларнинг баъзи қисмлари моякнинг ички тузилишига боғлиқдир.

Моякнинг орқа қирғоғидан унинг ортиғи — epididymis жой олган. Мояк ортиғини ретортага[1] ўхшатадилар. Унинг юқоридаги учи йўғон бўлиб, пастки томон ингичкалашиб боради. Бинобарин йўғон учи ортиқ боши — caput epididymidis; ўртаси ортиқ танаси — corpus epididymidis ва пастки учи ортиқ думи — cauda epididymidis дейилади.

Янги туғилган болаларда мояк ортиғининг узунлиги 20 мм, оғирлиги 0,12 г келади. 10 ёшга қадар мояк ортиғи секинлик билан тараққий этади, балоғатга етганда тез ривожлана бошлайди.

Агар моякни атрофдан ўраб турган пардалар ва тўқималардан ажратилса, пўчоғи яхши пишган, арчилган тухумга ўхшайди. Унинг устини оқ ялтироқ оқсил парда — tunica albuginea ўраб туради. Tunica albuginea ни мояқдан ажратиб бўлмайди, чунки у моякни фақат сиртдангина ўраб қолмай, унинг ичига ҳам ўз варақларини юборади. Бу варақлар мояк ичига кириб, уни алоҳида бўлакларга ажратади.

Мояк ортиғининг сиртқи юзаси ҳам ўзига хос оқсил парда — tunica vaginalis prorpia билан ўралган, у мояк оқсил пардасига нисбатан бирмунча юпқароқ. Бу ерда ҳам оқсил пардаси варақлари ортиқ ичига кириб туради. Бу тўсиқчалар septuli epididymidis воситасида ортиқ ичида 2—16 та бўлакка (lobuli epididymidis ёки coni epididymidis га ажралади (улар сал конус шаклига эга).

Моякнинг ички тузилиши. Агар моякни узунасига кесиб, икки паллага ажратилса, унинг орқа қирғоғидан ичкарига понасимон ботиб кирган бириктирувчи тўқима тўдасини кўриш мумкин, бунга mediastinum testis (тухум деворлари оралиғи) дейилади. Моякнинг ташқи оқсил пардасидан кирган варақлар, мояк деворчалари билан шу оралиқ томон келади ва у билан қўшилади. Натижада мояк мағизи (parenchyma testis) бир қанча бўлакчаларга (lobuli testis) ажралади. Бу бўлакчалар худди ёйилган елпиғич сингари кенг томонлари билан олдинги қирғоққа, торайган томонлари билан mediastinum testis га қараб туради. Бўлакчалар ичидаги модда дастлаб жуда ҳам майда буралма каналчалардан tubuli seminiferi contori иборат бўлади, кейинчалик бир-бири билан қўшилиб катталашади ва тўғриланади — tubuli seminiferi recti. Бу тўғри каналчалар mediastinum соҳасига келганда бетартиб равишда чувалашиб кетиб тўр ҳосил қилади, бунга мояк тўри — rete testis дейилади. Тўр ҳосил қилган каналчалар яна 12—16 та чиқариш йўли (найчага) ductuli efferentis testis га айланиб, мояк ичидан чиқади.

Ана шу мураккаб каналчалар системасидан фақат буралма каналчалардагина уруғ ишлаб чиқарувчи ҳужайралар бўлади. Қолган каналчалар эса, шу уруғни олиб кетувчи йўллар ҳисобланади.

---

[1] Реторта — кимёвий азмойишгоҳларда (лаборатория), техникада турли мақсадларда ишлатиладиган бўғзи узун ва бир томонга қайрилган идиш.

Янги туғилган болаларда мояк қизғиш рангда бўлиб, бундай ранг беш ёшга қадар сақланади. Мояк ичидаги эгри-бугри ва тўғри каналчалар ҳамда мояк тўри худди бир-бирига туташиб кетгандай яхши кўринмайди ва уларнинг ичида бўшлиқ деярли бўлмайди.

Мояқдан чиқувчи йўллар (ductuli efferentis) мояк ортиғига киргунга қадар тўғри найчалардан иборат бўлса, ортиқ ичига киргач, ҳар қайси каналча ортиқнинг бир бўлагини эгаллайди ва секин-аста бурала бошлайди (174- расм) ва бора-бора бу буралиш конус шаклида (conus vasculosus) катталашиб, сўнгра ўзаро қўшилади ва ортиқ йўли — ductus epididymidis ни ҳосил қилади. Бу йўл жуда ҳам чалкашиб кетган кўп буралмалар ҳосил қилиб, ортиқнинг бошидан думигача давом этади ва ундан ташқарига чиқиб, уруғ чиқариш йўли — ductus deferens га айланади. Агар ортиқ йўлининг ҳамма буралмалари ёзиб тўғриланса, узунлиги 4 метрга етади.

Мояк ортиғи ичида баъзан қўшимча йўл буралмаси — ductuli aberrantis ҳам учраб туради.

Болалар балоғатга етгунча мояклар секин-аста, сўнгра тез ривожлана бошлайди. Янги туғилган бола моягининг узунлиги 10 мм, оғирлиги 0,2 г келади. 14 ёшда узунлиги 20—25 мм, оғирлиги эса 2 граммга етади. 18—20 ёшда моякнинг узунлиги 38—40 мм, оғирлиги эса 20 г бўлади. 60 ёшдан сўнг оғирлиги ҳамда узунлиги камая бошлайди.

Бола туғилиши олдидан мояк қорин бўшлиғидан ёрғоқ бўшлиғига тушиши керак, лекин чала туғилган болаларнинг мояги ёрғоқ ичига тўла тушмайди, баъзи ҳолларда бу воқеа нормал туғилган болаларда ҳам учрайди. Баъзан мояк чов каналида ушланиб қолади ва кейинчалик ёрғоқ бўшлиғига тушади. Ўнг мояк, чап моякка нисбатан юқорида жойлашган. Чақалоқ мояги ичидаги каналчалар тешиги унчалик яхши кўринмайди. 14—16 ёшда каналчалар тешиги яхши ривожланади ва яхши кўрина бошлайди.

Мояк пардалари. Ёрғоқ (scrotum) ичида жойлашган мояк 7 қават парда билан ўралган (175- расм).

1. Ёрғоқ териси — организмнинг бошқа қисмларидаги терига нисбатан тўқ ва юпқароқ бўлиб, ўзига хос мойли модда ишлаб чиқарувчи безлар билан таъминланган, унинг ёғ қатлами бўлмайди.

2. Ғуштдор парда — tunica dartos чов соҳасидаги тери ости бириктирувчи тўқимасининг давоми ҳисобланса-да, ёғи бўлмайди. Бунинг ўрнига унда силлиқ мускул толалари кўп. Бу парда ҳар қайси моякни алоҳида-алоҳида ўраган бўлиб, ҳар иккала мояк халтаси ўртада ўзаро қўшилиб, ёрғоқ девори — septum scroti ни ҳосил қилади.

3. Ташқи уруғ фасцияси — fascia spermatica externa қорин деворидаги мускуллари сиртдан қопловчи фасциянинг ёрғоқдаги давомидир.

4. Fascia cremasterica (cooperi) шу номдаги мускулни (musculus cremaster) қоплаб туради, бу ҳам чов соҳасидан (чов каналининг ташқи ҳалқасидан) тушади.

5. Осилтириб ушлаб турувчи мускул — musculus cremaster ҳам парда шаклида ёйилган, унинг толалари қорин деворидаги қўндаланг

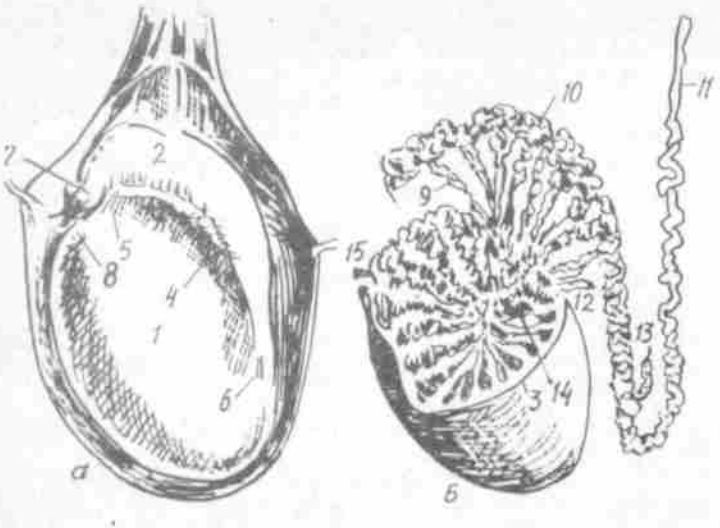

174-р а с м. Мояк. А — ташки кўриниши. Б — ички кўриниши.

1 — testis; 2 — epididymis; 3 — tunica albuginea; 4 — sinus epididymidis; 5 — lig. epididymidis superior; 6 — lig. epididymidis inferior; 7 — appendix epididymidis; 8 — appendix testis; 9 — ductus efferens testis; 10 — ductus epididymidis; 11 — ductus deferens; 12 — ductus aberrans superior; 13 — ductus aberrans inferior, 14 — rete testis; 15 — lobuli testis.

мускулдан (musculus transversus abdominis) келади. Мускул қисқарганда мояк юқорига кўтарилади.

6. Ички уруғ фасцияси — fascia cremasterica моякдан бошқа уруғ тизимчасини ҳам ўрайди. Бу парда қорин деворининг ички томонидаги кўндаланг фасция (fascia transversa) нинг давомидир.

7. Моякнинг ғилоф пардаси — tunica vaginalis testis — қорин парданинг бир қисми бўлиб, мояк билан бир пайтда ёрғоққа тушади. Ғилоф парда икки варақдан (пластинкадан) иборат бўлиб, биттаси мояк усти — lamina visceralis ни, иккинчиси ёрғоқ девори — lamina parietalis ни ўрайди. Ана шу икки пластинка ўртасида бўшлиқ қолади, унга cavum vaginale дейилади. Мояк устини қоплаган пластинка унинг оқсил пардаси билан битишиб кетади ва мояк ортиғига ҳам ўтади. Моякнинг ташки юзасини ва ортиқ танасини уч томондан қоплаган парда уларнинг орасига ҳам киради ва бўшлиқ ҳосил қилади (sinus epididymidis).

Мояк, мояк ортиғи томири ва нервлари. Бу аъзоларни қорин аортасининг жуфт толаси аа. testiculares ва уруғ чиқариш йўли артериясидан чиққан тола қон билан таъминлайди.

Вена қонини эса v. testiculares олиб бориб, ўнг томондан v. cava inferior га, чап томондан v. renalis sinistra га қуяди.

Лимфа томирлари бел лимфа тугунларига қуйилади.

Иннервацияси эса мояк чигалидан борадиган симпатик ва парасимпатик толалари ҳисобига бўлади.

УРУҒ ЧИҚАРИШ ЙЎЛЛАРИ

Мояк ортиғи думидан бошланган йўл (ductus epididymidis) нинг давоми бўлмиш уруғ чиқариш йўли (най) — ductus deferens деб аталади. Анча йўғон, деворлари қалин бу най мояк ортиғидан чиқиши биланоқ юқори томонга кўтарила бошлайди, аввал бир оз бурама шаклида бўлиб, кейин тўғриланади. Шундан сўнг уруғ тизимчасига (қон томирларга орқа томонидан) қўшилиб, чов каналидан қорин бўшлиғига ўтади. Чов каналининг ички ҳалқаси (тешиги) соҳасида у яна ажралиб, чаноқ бўшлиғининг ён деворига томон йўналади. Қовуқнинг ён девори қаршисидан бурилиб, қовуқ тагига ўтади ва простата безига яқинлашади. Найнинг ана шу 3 см келадиган қисми анчагина кенгаяди. Бу кенгаймага ampulla ductus deferentis дейилади. Шундан сўнг най уруғ пуфакчаси — vesicula seminalis дан чиқувчи найча — ductus excretorius билан қўшилиб, уруғ отувчи йўл — ductus ejaculatorius ни ҳосил қилади. Бу сўнгги йўл юқоридаги икки найдан кўра ингичка ва торроқ бўлиб, простата бези орасига киради ва сийдик чиқариш каналининг шу қисмидаги уруғ тепачаси — calliculus seminalis га очилади.

Уруғ чиқариш йўлининг умумий узунлиги 40—55 см, ўртача диаметри 2,5—3 мм. Унинг девори уч қаватдан тузилган; 1) ички шиллиқ қават — tunica mucosa; 2) ўртадаги мускул қават — tunica muscularis; 3) ташқи фиброз қават — tunica adventitia.

Шиллиқ қават узунасига кетган (бўйлама) бурмалар ҳосил қилади. Уруғ чиқариш йўлининг диаметри 15 яшар болада 1,6 мм ча бўлади.

УРУҒ ПУФАКЧАЛАРИ

Уруғ пуфакчалари — vesicule seminalis узунчоқ, усти нотекис халтача бўлиб, қовуқнинг тагида, уруғ чиқариш йўлининг ташқи томонида туради. Агар уруғ пуфакчасини ўраб турган ташқи парда олиб ташланса, унинг узунлиги 10—12 см, эни эса 0,5—0, 7 см найча шаклига эга бўлади. Узунлиги 5 см, кенглиги 2 см, қалинлиги 1 см келадиган бу пуфакчалар организмнинг бошқа қисмидаги шунга ўхшаш пуфакчалар сингари (масалан, ўт пуфаги) бирор моддани заҳира сақлаб туриш учун хизмат қилмай, ўзи суюқлик ишлайди. Пуфакчалар ишлаган суюқлик мояқдан келаётган уруғга қўшилади. Шунинг учун ҳам уларнинг учи бир бутун бўшлиқдан иборат бўлмай, майда катакларга бўлинган, иккала уч томони торайган, ўрта қисми эса кенгайган бўлади (176- расм). Ички (медиал) томондаги учлари торая бориб, суюқлик чиқарувчи йўл — ductus excretorius га айланади.

Уруғ пуфакчаларининг деворлари ҳам учта: ички шиллиқ, ўрта мускул ва ташқи фиброз қаватларидан иборат.

Янги туғилган болаларда уруғ пуфакчалари жуда кичкина бўлишига қарамай, яхши ривожланади. Пуфакчалар жуда баландда — қорин бўшлиғида жойлашган бўлиб, ҳамма томондан қорин пардаси билан ўралган бўлади. Уруғ пуфакчаларининг узунлиги 1 мм, бўшлиғи айниқса кичкинадир. 12—14 ёшгача пуфакча секин ривожланади. 13—16 ёшда кўзга кўринарли равишда ўса бошлайди.

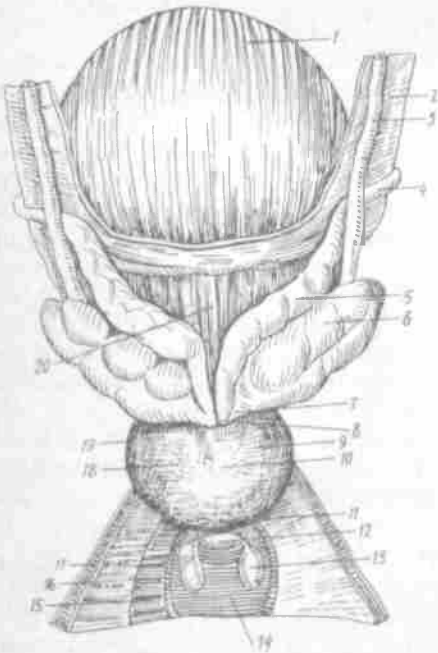

176-расм. Эркаклар қовуғи ва унинг атрофида жойлашган ички таносил аъзолари (орқадан кўриниши).

1 — vesica urinaria; 2 — peritonaeum; 3 — ureter; 4 — ductus deferens; 5 — ampulla ductus deferentis; 6 — vesicula seminalis; 7 — ductus excretorius; 8 — ductus ejaculatorius; 9 — lobus dext. prostatae; 10 — facies post. prostatae; 11 — apex prostatae; 12 — urethra (pars membranacea); 13 — gl. bulbourethralis (cooperi); 14 — m. transversus perinei profundus; 15 — diaphragma urogenitale; 16 — fascia diaphragmatis urogenitalis sup; 17 — fascia diaphragmatis urogenitalis inf; 18 — lobus sin. prostatae; 19 — prostata; 20 — fundus vesicae urinariae.

УРУҒ ТИЗИМЧАСИ

Уруғ чиқариш йўли — ductus deferens ва моякни озиқлантирувчи артериялар ҳамда улардан кетувчи веналар, лимфа томирлари ва нервларни ички уруғ фасцияси — fascia spermatica interna ўраб туради. Шу санаб ўтилган тузилмалар йиғиндиси уруғ тизимчаси — funiculus spermaticus деб аталади. Фасция пастда моякни ҳам қўшиб ўрайди. Шунинг учун уруғ тизимчаси моякдан то чов каналининг ички ҳалқаси (тешиги) га қадар давом этади. Тизимча чов каналидан ўтгач қорин бўшлиғига чиқади. Уни ташкил қилган уруғ чиқариш йўли, қон ва лимфа томирлари, нервлар эса ажралиб ўз йўлига кетади. Демак, тизимча қорин бўшлиғида тугайди.

Шуни ҳам айтиб ўтиш керакки, уруғ тизимчаси мояк қорин бўшлиғидан (ўзининг тараққий этган жойидан) ёрғоққа тушганидан (descendens testis) кейин пайдо бўлади.

Уруғ тизимчалари ва уруғ пуфакчалари томир ва нервлари: a. ductus deferentis ва a. rectalis media ҳамда a.vesicalis inferior артериялар қон билан таъминлайди.

Вена қони уруғ пуфакчаларидан қовуқ вена тўрига, сўнгра ички ёнбош венасига қуйилади.

Уруғ тизимчаси ва уруғ пуфакчаларининг лимфа томири ички ёнбош лимфа тугунларига қуйилади.

Иннервацияси уруғ тизимчасининг чигалидан шу аъзоларига борувчи симпатик ва парасимпатик толалар ҳисобига бўлади.

ЭРЛИК ОЛАТИ
(177- расм)

Эрлик олати — Penis нинг асосини учта ғовак тана ташкил қилади. Булардан бири сийдик чиқариш каналини орқа томондан ўраган бўлиб, унга corpus spongiosum penis дейилади. Қолган иккитаси унинг устида ёнма-ён туради ва corpora cavernosa penis деб аталади. Ғовак таналар силлиқ мускул толалари ва эластик фиброз тўқималаридан тузилган. Уларнинг орасида жуда кўп катта-кичик бўшлиқлар, катаклар қолади. Ана шу бўшлиқлар эпителий билан қопланган ва улар қон билан тўлиб туради. Сийдик чиқариш канали атрофидаги ғовак тана бўшлиқлари эса жуда майда ва зич бўлади. Corpus spongiosum простата бези яқинидан пиёз шаклли кенгайма — bulbus penis билан бошланиб, олатнинг ташқи учига келганда кўзиқорин қалпоғига (конусга) ўхшаб кенгаяди. Уни олат боши — glans penis деб атайдилар. Corpora cavernosa эса олдинги учи билан олат бошига тегиб туради, орқа учи икки ён томонга қайрилиб (тарвақайлаб) олат оёқчалари — crura penis номини олади ва қов суягининг пастки шохига ёпишади. Умуман олатнинг қов суягига ёпишган орқа қисми унинг илдизи — radix penis ҳисобланади.

Ғовак таналарни сиртдан ўраган оқсил парда — tunica albuginea икка қават ғовак тана орасига ҳам кириб, уларни бир-биридан ажратувчи девор — septum penis ролини ўйнайди.

Олат илдизи билан ўрта қисми танаси corpus penis деб аталади, унинг устки томони — dorsum penis бирмунча кенгроқ бўлади ва пастга томон торайиб боради. Corpus spongiosum ана шу пастки томонга кўпроқ тушиб туради.

Сийдик чиқариш канали (urethra) олатнинг бошига тикка (вертикал) ҳолатдаги ёриқ — ostium urethrae externum бўлиб очилади. Олат бошининг икки ён томонга ва уст томонига чиқиб турган кўтаринки қирғоғи олат бошининг тожи — corona glandis деб аталади.

Эрлик олатининг териси унинг бош томонига яқинлашган сари юпқалашиб боради ва олатнинг бошига етгач эркин қоплаб турувчи preputium қисмига айланади. Терининг ана шу ҳаракатчан (олат бошига бирикмаган) қисми орқа томондан (ўртада) юган деб аталувчи frenulum preputii бурма воситасида олатнинг асосий терисига тортилади.

Олат бошини қоплаган терининг (prerutium) ички юзасида ва тожининг (corona glandis) атрофида мой безчалари — glandulae preputeales жойлашган.

Эрлик олатининг пастки юзасида узунасига кетган бир чок — raphe бор. Бу чок олатнинг тагига етиб, ундан ёрғоққа, кейин ораликка ўтади. Бу чок таносил аъзоларининг алоҳида-алоҳида ривожланиб, қўшилганидан кейинги қолган нишонасидир.

Илдиз томонда жойлашган учала ғовак таналарни битта фасция ўрайди. Бундан ташқари, эрлик олатининг илдизи бир неча бойламлар воситасида мустаҳкамланган. Олатнинг тарангланиши ва юмшаши унинг ғовак таналарига қоннинг кўп ёки оз келишига боғлиқ бўлади.

Янги туғилган болада эрлик олатининг узунлиги 2—2,5 см, йўғонлиги 1 см, бошчаси тери билан қопланиб турган ҳолатда бўлади.

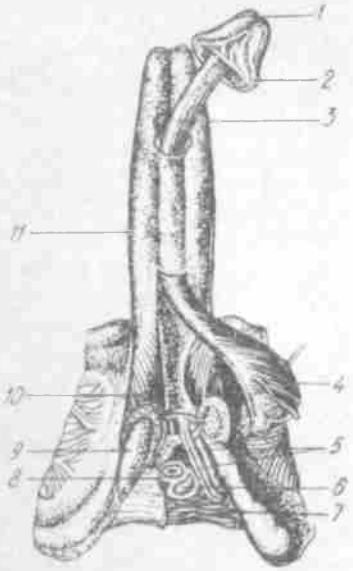

177-расм. Эрлик олати (териси олинган).
1 — ostium urethrae externum; 2 — corona glandis; 3 — corpus spongiosum penis; 4 — m. bulbospongiosus; 5 — a. et v. penis; 6 — gl. bulbourethralis; 7 — m. transversus perinei profundus; 8 — m.sphincter urethrae; 9 — crus penis; 10 — m.ischiocavernosus; 11 — corpora cavernosa penis.

4 ёшгача эрлик олати яхши ўсмайди, 7 ёшда унинг узунлиги 4,5 см га етади. Ўсмирлик даврида эрлик олати аввало узунасига, кейин эса энига ўсади.

Эрлик олатининг томир ва нервлари. Эрлик олатини қуйидаги артериялар: rr.scrotales anteriores, a.dorsales penis, a.profunda penis, a.a. bulbi peris, aa.uretrales қон билан таъминлайди. Вена қони v.dorsalis penis profunda, v.bulbi penis, vv.profundae penis, v.pudenda interra лар орқали чиқиб кетади. Лимфа томирлари ички ёнбош ва юзаки чов лимфа тугунларига қуйилади.

Иннервацияси: n.dorsalis penis, симпатик қисми эса plexus hypogastricus inferior, парасимпатик қисми nn.splanchnici pelvini, s. nn.erigentes нервлари орқали бўлади.

ЁРҒОҚ

Ёрғоқ (scrotum) — эрлик олати илдизи билан оралиқ ўртасидаги тери халтаси бўлиб, унда мояклар жойлашади. Катталарда ва айниқса бақувват кишиларда ёрғоқ усти мускулларнинг яхши қисқариши туфайли майда бурмалар билан қопланган (178-расм).

Ёрғоқ балоғатга етгунга қадар секин, сўнгра тез ривожланади. Унинг гўштдор пардаси (қавати) бола туғилган вақтдаёқ яхши ривожланган бўлади. Ёрғоқ териси организмнинг бошқа қисмларидаги теридан ўзининг юпқалиги, нозиклиги ва чўзилувчанлиги (эластик) билан фарқ қилади. У тер, ёғ безлари ва пигментга бой. Ёрғоқ ўртасидан чок — raphe scroti ўтади ва уни иккига бўлади.

Юқорида айтиб ўтганимиздек, ёрғоқ териси остидаги ёғ қатлами ўрнида гўштдор қават — tunica dartos бўлади (мояк пардалари хақидаги маълумотга қаралсин).

Ёрғоқ томири ва нервларини r.r.scrotales anteriores, r.r.scrotales posteriores, a.cremasterica артериялар қон билан таъминлайди. Веналари эса v.v.scrotales anteriores, v.v.scrotales posteriores лардир. Лимфа томирлари чов лимфа тугунларига қуйилади.

Иннервацияси — nn.scrotales anteriores, nn.scrotales posteriores иштирокида, силлиқ мускуллари эса plexus hypogastricus inferior орқали бўлади.

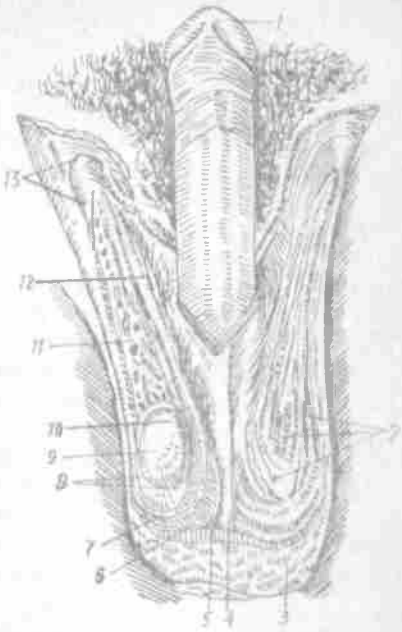

178 – р а с м. Ёргоқ ва уруғ тизимчаси (олд томондан).

1 — glans penis; 2 — m. cremaster нинг ташқи толаси; 3 — ёргоқ териси; 4 — septum scroti; 5 — tunica dartos; 6 — m. cremaster; 7 — fascia spermatica interna; 8 — tunica vaginalis testis; 9 — testis; 10 — caput epididymidis; 11 — plexus pampiniformis; 12 — ductus deferens; 13 — anulus inguinalis superficialis.

ЭРКАКЛАРНИНГ СИЙДИК ЧИҚАРИШ КАНАЛИ

Эркакларнинг сийдик чиқариш канали — urethra masculina фақат сийдик чиқариш йўли бўлибгина қолмасдан, балки уруғ чиқариш йўли ҳамдир. Ана шу функционал хусусияти ҳамда тузилиши билан аёлларнинг сийдик чиқариш каналидан фарқ қилади.

Қовуқдан то ташқи тешик (ostium urethrae externum) га қадар 18 см узунликда бўлган бу канал ўзининг тузилиши ва атрофидаги аъзоларга нисбатан жойланишига кўра уч қисмга бўлинади:

1. Простата қисми — pars prostatica қовуқдан бошланиб, простата безининг тубигача давом этади ва простата безининг қоқ ўртасидан (ичидан) ўтади. Бу қисм urethra нинг энг кенг бўлаги ҳисобланади, унинг узунлиги 2,5 см келади ва деярли тик йўналади. Орқа деворида уруғ дўмбоғи — colliculus seminalis деб аталувчи жой бор. Бу дўнгликнинг икки ён томони эгатсимон чуқурликдан иборат бўлиб, унга простата бези йўлларининг sinus prostaticus тешикчалари очилади. Уруғ тепачасининг қоқ ўртасида битта тешик бор, у халтасимон кичкина бўшлиққа олиб киради. Эркаклар бачадончаси — utriculus masculinus ёки utriculus prostaticus деб ана шунга айтилади. Бу марказий тешикнинг икки ёнида уруғ оттувчи йўллар — ductus ejaculatorius тешиги мавжуд.

2. Парда қисми — pars membranacea сийдик чиқариш каналининг энг катта қисми бўлиб, (узунлиги 1 см га яқин), простата безининг пастки четидан олат сўғони (bulbus penis) га қадар давом этади. У ташқи ва ички таносил аъзоларини ажратиб турувчи сийдик-таносил диафрагмаси — diaphragma urogenitale ни тешиб ўтади ва каналнинг энг торайган қисми бўлиб ҳисобланади. Унинг орқа ён томонида Купер безлари жойлашган.

Канал парда қисмининг девори тўрт қаватдан иборат. Энг ички шиллиқ қават узунасига кетган (буйлама) бурмалар хосил қилади. Уни сиртдан шиллиқ ости қавати ўрайди. Ундан сўнг икки қаватдан иборат (буйлама ва циркуляр) силлиқ мускул толалари келади. Тўртинчи қават

қўндаланг-тарғил мускул толалари — musculus sphincter urethrae ҳисобланади.

3. Ғовак тана қисми — pars spongiosa, каналнинг энг узун қисми (15 см) бўлиб, олатнинг ғовак танаси corpus spongiosum penis билан ўралган. Бу қисм бошланиш жойида ва ташқарига чиқиш олдида анча кенгаяди, ташқи тешик яқинидаги кенгайиш чўзинчоқ, қайиқсимон бўлгани учун fossa navicularis urethrae деб аталади. Каналнинг шиллиқ қаватида (деярли ҳамма жойида) майда безлар glandula urethralis бўлиб, уларнинг найчалари канал ичига очилади. Каналнинг устки деворида бир қанча чуқурчалар — lacunae urethralis мавжуд, уларнинг очиқ томонлари (тешиклари) олдинга қараган ва қопқоқчалар билан тўсилган.

Эрлик олати ётиқ (сўлғин) ҳолатда турганда сийдик чиқариш канали икки жойдан ғовак тана қисмининг бошланиш жойи ва ўртасидан букилиб туради. Олат кўтарилса, олдинги букилма йўқолади (179-расм).

Сийдик чиқариш канали янги туғилган болаларда 5—6 см бўлади. Қовуқ юқорида (қорин бўшлиғида) турганлиги сабабли, каналнинг бошланиш қисми анча баландда туради. У 13 ёшга қадар кам ривожланади (узаяди), ундан кейин ривожланиш анча тезлашади.

КУПЕР БЕЗЛАРИ

Сийдик чиқариш канали сўғонининг безлари ёки Купер безлари glandulae bulbourethralis деб аталувчи бир жуфт безлар юмалоқ, қаттиқроқ бўлиб, катталиги нўхатдай келади. Улар бир-бирига яқин туради ва каналнинг парда қисми орқасида, олат сўғонининг устида жойлашади. Уларнинг найчалари ингичка ва анчагина узун бўлиб, олат сўғонининг моддаси ичидан ўтиб, сийдик чиқариш каналининг сўғон қаршисидаги қисмга очилади.

Купер безлари томири ва нервлари: Купер безларини aa.pudendae internae dextra et sinistra лар қон билан таъминлайди. Вена қони вена томирлари орқали v.bulbi penis га қуйилади. Лимфа томирлари ички ёнбош лимфа тугунларига қуйилади.

Иннервацияси — n.pudendus орқали бўлади.

ПРОСТАТА БЕЗИ

Простата бези — glandula prostata сийдик чиқариш каналининг бошланғич қисмини ўз ичига олиб, ураб қовуқнинг тагида туради. Қизғиш рангдаги, анча қуруқ бу без жуда мураккаб тузилишга эга. Унинг кенгроқ томони (асоси) — basis prostatae юқорига қараган, торайган томони (чўққиси) — apex prostatae пастга қараган ҳолда туради. У икки бўлакка, яъни ўнг ва чап бўлаклар — lobus dexter, lobus sinister га бўлинади. Бу икки бўлакнинг чегараси безнинг олдинги юзасидан ўтувчи эгат — sulcus prostatae дир. Ана шу эгат безнинг юқори қирғоғига етгач, кенгайиб чуқурлашади ва кемтик — incisura prostatae номини олади. Безнинг иккита уруғ отувчи най тешиклари билан сийдик

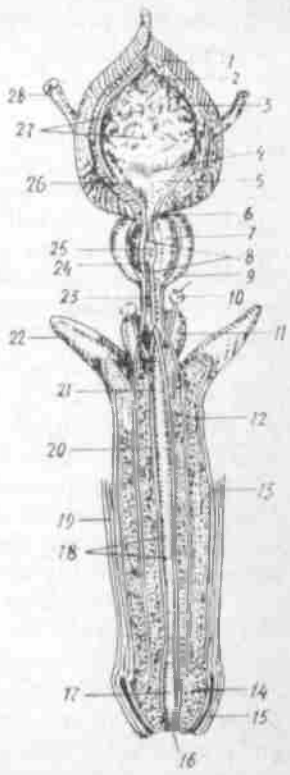

179-расм. Эркаклар қовуғи, сийдик чиқариш канали ва ташқи таносил олати.

1, 2 — tunica muscularis (stratum externum ва stratum medium); 3 — tela submucosa; 4 — plica interureterica; 5 — trigonum vesicae; 6 — ostium urethrae internum; 7 — substantia muscularis prostatae; 8 — pars prostatica urethrae; 9 — prostata; 10 — glandula bulbourethralis; 11 — bulbus penis; 12 — corpus cavernosum penis; 13 — tunica albuginea; 14 — glans penis; 15 — preputium; 16 — ostium urethrae externum; 17 — fossa navicularis; 18 — lacunae urethrales; 19 — cutis; 20 — corpus spongiosum penis; 21 — ductus glandulae bulbourethralis 22 — crus penis; 23 — pars membranacea urethrae; 24 — ductus prostatici; 25 — colliculus seminalis; 26 — ostium ureteris dextrum; 27 — plicae mucosae; 28 — ureter dexter.

чиқариш йўлининг орқа девори ўртасидаги қисмига ўрта сиқиқ бўлаги — isthmus prostatae (lobus medius) дейилади. Бу қисм жарроҳликда катта аҳамиятга эга. Простата безининг (катта кишиларда) узунлиги ўрта ҳисобда 3 см, кенглиги 4 см ва энг қалин жойи 2 см, оғирлиги тахминан 20 г келади.

Простата безининг орқа юзаси тўғри ичакнинг олдинги деворига тегиб туради. Бинобарин, уни тўғри ичакка бармоқни тиқиб, ушлаб кўриб шакли ва катта-кичиклигини аниқлаш мумкин. Без эпителийсидан ташқари, простата бези таркибида силлиқ мускул толалари ва бириктирувчи тўқималар бор. Простата бези 30—50 майда безчалар йиғиндисидан иборат бўлиб, уларнинг чиқариш йўллари, найчалари — ductuli prostatici сийдик чиқариш каналининг простата қисмидаги уруғ дўмбоғининг икки ён томонидаги эгатчаларга очилади.

Простата бези сперматозоидларни жадаллаштирувчи, фаоллаштирувчи модда (сперма суюқлигининг бир қисмини) ишлаб чиқаради, без мускуллари эса сийдик чиқариш каналининг бошланғич қисмини сиқиб туриш учун хизмат қилади.

Чаноқни ичидан қоплаган парда (fascia pelvis) варағи простата безини ўраб, ўз ичига олади. Ана шу сабабдан ва diaphragma urogenitale билан чатишиб кетганлиги учун простата бези қимирламасдан туради.

Ёш болаларда простата безининг мускул қисми кўпроқ тараққий этган бўлади, лекин ёши улғайиши билан унинг асосий қисми (без қисми) такомиллашиб боради ва балоғатга етганда безнинг 50 фоизини ташкил қилади.

Янги туғилган болаларда простата бези юмалоқ (шар шаклида) бўлиб, балоғат (21—25) ёшида каштан шаклига киради. У катта кишилардагига нисбатан анча юқорида жойлашади.

Янги туғилган болаларда простата безининг оғирлиги 0,82 г, 1—3 ёшда — 1,5 г, 8—12 ёшда 1,9 г, ўспиринларда (13—16) — 8,8 граммни ташкил қилади.

Простата безининг томир ва нервлари: Бу безни сийдик пуфагидан майда артериялар ва тўғри ичакнинг ўрта артериясидан чиқувчи артериялар қон билан таъминлайди.

Вена қони plexus venosus prostaticus орқали пастки қовуқ венасига қуйилади. Лимфа томири ички ёнбош лимфа тугунларига қуйилади.

Иннервацияси — plexus prostaticus орқали бўлади.

АЁЛЛАР ТАНОСИЛ АЪЗОЛАРИ

Аёллар ички таносил аъзолари қуйидагилар: 1) тухумдонлар — ovarium; 2) бачадон найлари — tuba uterina; 3) бачадон — uterus; 4) қин — vagina дан иборат. Ташқи таносил аъзоларига эса: 1) катта лаблар — labia majora; 2) кичик лаблар — labia minora; 3) клитор — clitoris; 4) қизлик пардаси — hymen киради.

ТУХУМДОН

Аёллар таносил аъзолари ичида тухумдон — ovarium асосий ўрин тутади. Бу без бир жуфт бўлиб, узунчоқ шаклда, бачадон найлари тагида кўндаланг жойлашган. Унинг тепага ва пастга қараган иккита учи, ичкарига ва ташқарига қараган иккита юзаси, олдинга ва орқага қараган иккита қирғоғи тафовут қилинади. Юқори учи бачадон найига караб турганлиги учун ҳам exterimitas tubaria деб юритилади. Пастки учи бир оз торайган бўлиб, бачадон томонда турганлиги сабабли extremitas uterina деб аталади. Бу учи махсус тухумдон бойлами ligamentum ovarii воситасида бачадонга тортилган. Орқа томондаги қирғоғи юмалоқланган ва ҳеч нарса билан қўшилмай, эркин туради, у margo liber деб юритилади, олдинги қирғоғи эса ўз туткичига ёпишган, бинобарин у margo mesovarius деб аталади. Ана шу икки қирғоқ ўртасидаги юзалар facies medialis (ички юза) ва fascies lateralis (ташқи юза) деб аталади. Ташқи юза чаноқнинг ён деворига тегиб туради (уст томондан — m. psoas major, олд томондан lig. umbilicale, орқа томондан — ureter чегаралаб туради), ички юза эса чаноқ бўшлиғига қараган ва қисман бачадон найи билан беркилган бўлади. Олдинги қирғоқ бир оз ботиқ бўлиб, ундан без ичига қон томирлар ва нервлар киради. Шунинг учун бу жой тухумдон дарвозаси hilus ovarii дейилади.

Тухумдон узунлиги 2,6—3 см, эни 1,5 см, қалинлиги 1 см келади.

Тухумдоннинг хусусий бойлами — lig. Ovarii proprium фақат бириктирувчи тўқимадан иборат бўлмай, балки унда бачадондан давом этиб келувчи силлиқ мускул толалари ҳам бор. У бачадоннинг кенг бойлами орасида ётади. Тухумдоннинг олдинги қирғоғи бачадон кенг бойламининг орқа варағи билан калтагина тутқич — mesovarium воситасида қўшилади. Унинг устки (бачадон найи томонидаги) учи билан чаноқнинг чегараловчи чизиғи (linea termenalis pelvis) ўртасида тухумдонни кўтариб турувчи бойлам — lig. Suspensorium ovarii тортилган, бу бойлам ичидан тухумдонга қон томир ва нервлар боради, Бундан ташқари, тухумдон ўзининг ана шу учи орқали бачадон найи учига гажим — fimbria ovarici бўлиб тортилган.

Агар тухумдоннинг ичи очиб (ёриб) кўрилса, унинг икки хил: 1) безнинг хусусий (пўстлоқ) моддаси — zona parynchimatosa)

2) томирли модда — zona vasculosa лардан иборат эканлиги маълум бўлади.

Бу моддалар бириктирувчи тўқималар ва улар орасига кирган қон томирлар, нервлардан иборат.

Тухумдоннинг асосий муҳим қисми — zona parenchymatosa бўлиб, унда аёллар тухуми етилади. Бу қисмда Грааф пуфакчалари деб аталувчи жуда ҳам кичкина ва секин-аста (навбат билан) катталашиб етиладиган (диаметри 6 мм га қадар) пуфакчалар — folliculi ovarici vesiculosi (Graorfi) туради. Ҳар қайси пуфакча ичида биттадан жинсий хужайра — тухум етилади. Навбатдаги тухум етилганда (ҳар 28 кун ичида) уни ўраб турган пуфак ёрилади ва тухум ташқарига чиқади. Тухум чиқиб кетгач, бўшаб қолган пуфак ичига қон ва сариқ модда (хужайра) тўлади. Бундай пуфак сарғиш ранг олади, шу сабабли у сариқ тана — corpus luteum деб аталади. Одатда ҳар 28 кунда битта тухум етилади; демак, битта пуфак ёрилади. Ёш ўтган сари, яъни пуфаклар сони камайгани сари, тухумдон ҳам бужмая бориб, усти ғадир-будур бўлиб қолади.

Тухумдон қорин парда билан ўралмаганлиги туфайли Грааф пуфагидан чиққан тухум қорин бўшлиғига чиқади ва у ердан бачадон найининг шокилалари ёрдамида бачадон найига киради.

Янги туғилган қиз болалар тухумдони цилиндр шаклида бўлади. 8—12 ёшда у тухумсимон шаклни олади. Янги туғилган бола тухумдонининг узунлиги 1,9 см, эни 3—7 мм, 4—7 ёшда 2,5 см, вояга етган даврида эса 5 см, эни 3 см, қалинлиги 1,5 см га етади.Янги туғилган бола тухумдон оғирлиги 0,16 г, эмизиклик давридан то 1 ёшгача 0,84 г, 4—7 ёшда 3,3 г, вояга етган даврида 6,03 граммни ташкил қилади. 4—7ёшда тухумдон кичик чаноққа тушади, сўнгра катта ёшдаги аёлларга хос вазиятни эгаллайди. 40—50 ёшдаги аёлларда тухумдон оғирлиги камаяди, 60—70 ёшдан сўнг у бужмайиб қолади, яъни ўзининг хаётий қобилиятини йўқотади.

Тухумдон томири ва нервларини a.ovarica қон билан таъминлайди. Вена томири v. Ovarica дир. Лимфа томири эса бел тугунларига қуйилади.

Иннервацияси қорин чигали орқали бўлади.

БАЧАДОН НАЙЛАРИ

Бачадон туби бурчакларидан бошланган найлар тухумдондан чиққан тухумни бачадонга келтирувчи йўл — oviductus ҳисобланади. Ҳар бир най ёки Фаллопий найи (tuba uterina Fallopii) 10—12 см узунликда бўлиб, унда тўрт қисм тафовут қилинади: 1) бачадон девори ичида яширинган қисми (бачадон қисми) — pars uterina; 2) тор қисми — istmus (бачадонга яқин туради) найнинг 1/3 қисмини ташкил қилади); 3) кенгайган қисми — ampulla; 4) энг охирги воронкасимон кенгайган қисми — infundibulum. Бу кенгайманинг четида майда узун киска шокилалар — fimbria tubae бўлади. Улар тухумдонда етилиб, қорин бўшлиғига чиққан тухумни тутиб олиб, най ичига киритиб юбориш учун хизмат қилади.

Фаллопий найи бачадоннинг устига ёпилган қорин парданинг (бачадон кенг бойламининг) бурмаси ичида жойлашган. Бойламнинг бу қисми най тутқичи — mesosalpinx деб аталади. Найнинг учи унинг ташқи воронкасимон кенгайган қисмидаги тешик — ostium abdominale tubae орқали қорин бўшлиғига очилади. Найнинг бачадон бўшлиғига очиладиган тешиги — ostium uterinum tubae деб аталади (180-расм).

Бачадон найининг девори тўрт қаватдан тузилган: 1) энг ички шиллиқ қавати — tunica mucosa жуда кўп узунасига кетган бурмалар — plicae tubariae ни ҳосил қилади. Tunica mucosa нинг усти киприкли эпителий билан қопланган бўлиб, бу киприклар ўз ҳаракати билан най ичидаги тухумни бачадон томонига йўналтириб беради; 2) мускул қавати — tunica muscularis ўз навбатида икки: stratum circulare ички кўндаланг ва stratum longitudinale — ташқи бўйлама қаватларидан иборат; 3) бириктирувчи тўқимадан тузилган парда қават — tunica adventitia 4) сероз парда — tunica serosa бачадон найини ташқи томондан қоплаб туради.

Бачадон кенг бойламининг орасида, тухумдон билан бачадон найининг ўртасида тухумдон ортиғи — epoophoron (ёки parovarium), унинг ички (медиал) томонида — paroophoron деб аталувчи яна битта ортиқ жойлашган. Булар рудиментар аъзолар ҳисобланади.

Янги туғилган қиз болаларда эмадиган ва ундан катта ёшдаги болаларга ҳамда катта ёшдаги аёлларга нисбатан бачадон найларининг букими кўп бўлади, у 3—4 та қовузлоқ ҳосил қилади (яъни найлар анча узун бўлади). Вояга етиш даврида эса бачадон най эгриликни йўқотади ва тухумдонга яқинлашади. Янги туғилган қиз бола бачадон найининг узунлиги 3,5 см, эни 5 мм бўлади.

Бачадон найларининг томир ва нервлари. Бачадон иккита манба: r. tubarius, a. ovarica артерия қонини олади. Вена қони бачадон, вена тўрини ҳосил қилиб ва бачадон венаси орқали кетади. Лимфа томири бел тугунларига қуйилади.

Иннервацияси — тухумдон чигали ва бачадон қин чигали орқали бўлади.

БАЧАДОН

Бачадон — uterus нинг шакли нокка ўхшайди. У кичик чаноқ бўшлиғида, қовуқ билан тўғри ичак ўртасида туради. Бачадонда ҳомила ривожланади.

Бачадоннинг бўйини, танаси ва туби тафовут қилинади. Юқорида айтилганидек, бачадоннинг туби — fundus uteri юқорига қараган бўлиб, текис дўнг шаклида кўтарилиб туради. Танаси — corpus uteri олдиндан орқага томон бир оз сиқилган (яссилашган) бўлиб, кенг, тепа қисми пастга томон торайиб боради, натижада у пастга томон узайган учбурчак шаклини олади. Тананинг пастки қисми (давоми) бачадон бўйни — cervix uteri деб аталади. Танадан бўйинга ўтиш чегараси — isthmus uteri деб аталади. Жойлашган нуқтаи назаридан бачадон бўйни икки қисмга бўлинади. Пастки (охирги) бўлакчаси қин ичига чуқур ботиб кириб тургани учун portio vaginalis деб юритилади. Бачадон

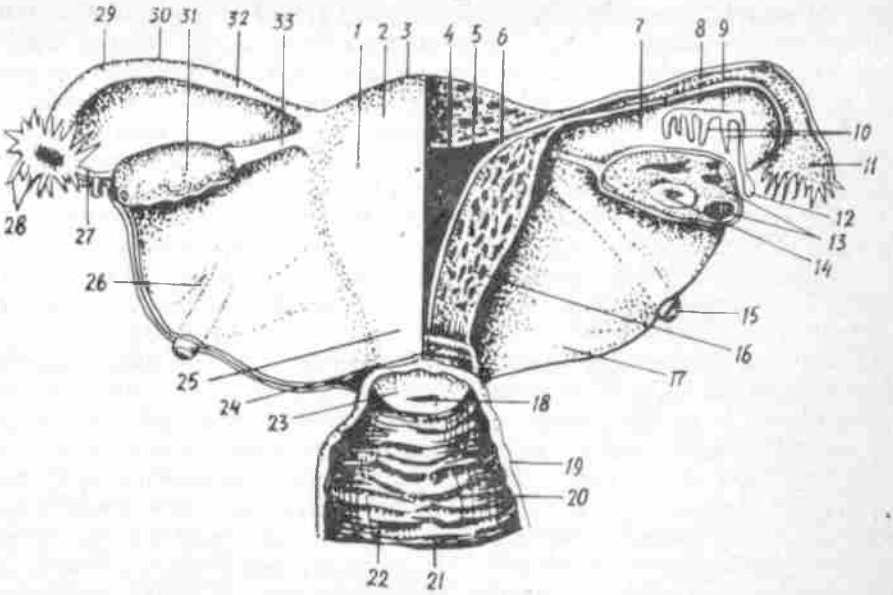

180-расм. Аёллар ички таносил аъзолари.

1 — corpus uteri; 2 — tun. serosa (perimetrium); 3 — fundus uteri; 4 — cavitas uteri; 5 — tun. mucosa (endometrium); 6 — ostium uterinum tubae; 7 — mesosalpinx; 8 — plicae tubariae; 9 — ductus epoophori longitudinalis; 10 — ductuli transversi; 11 — infundibulum tubae uterinae; 12 — appendix vesiculosa; 13 — folliculi ovarici vesiculosi; 14 — corpus luteum; 15 — lig. teres uteri; 16 — tun. muscularis (myometrium); 17 — lig. latum uteri; 18 — ostium uteri; 19 — tun. muscularis vaginae; 20 — tun. mucosa vaginae; 21 — columna rugarum anterior; 22 — rugae vaginales; 23 — portio vaginalis uteri; 24 — canalis cervicis uteri; 25 — cervix uteri (portio supravaginalis); 26 — lig. latum uteri; 27 — fimbria ovarica; 28 — fimbriae tubae; 29 — ampula tubae uterinae; 30 — tuba uterina; 31 — ovarium; 32 — isthmus tubae uterinae; 33 — lig. ovarii proprium.

тешиги шу ерга қинга очилади, бўйиннинг қолган устки қисми — portio supravaginalis (қин устидаги қисм) деб аталади.

Бачадоннинг олдинги юзаси қовуққа, орқа юзаси эса ичакка қараб тургани учун facies vesicalis деб аталади. Икки ён қирғоқларига (ўнг ва чап қирғоқлар) — margo dextra, margo sinistra дейилади.

Бачадон девори жуда қалин бўлиб, уч қаватни ташкил қилади: 1. *Ички қават* — endometrium шиллиқ пардадан иборат, у бачадон найи ичидаги шиллиқ қаватининг давоми ҳисобланади. Бачадон танаси ички қисмидаги шиллиқ қават бурмалар ҳосил қилмайди, лекин унинг орасида ҳатто мускул қаватигача кириб борувчи найча тузилишидаги майда безлар — glandula uterinae бор. Бачадоннинг бўйин қисмида шиллиқ қават янада қалинлашади. Бу ерда найча безларидан ташқари яна шиллиқ безлари — glandulae cervicales ҳам бўлади. Шиллиқ қават ҳам ўз навбатида (бўйин қисмида) бир неча бурмалар — plica palmatae ни ҳосил қилади. Бурмаларнинг иккитаси олдинги ва орқа девор соҳаларида, қолганлари эса ён деворларда узунасига (пастдан юқорига томон) жойлашади.

2. Ўрта қават — miometrium tunica muscularis силлиқ мускулдан тузилган бўлиб бачадон деворининг кўпчилик қисмини ташкил қилади. Бу силлиқ мускул толалари ҳар тарафлама йўналиб, ўзаро кесишади.

Умуман, мускул толалари остин-устин уч қават бўлиб жойлашган дейиш ҳам мумкин. Ички бўйлама толалар шиллиқ қават билан туташганлиги туфайли muscularis mucasae дейилади, ташқи бўйлама толалар энг ташқи томонда қорин пардага тегиб туради. Бу икки қават ўртасида кўндаланг толалар жойлашган, улар икки бўйлама толалар қаватига нисбатан анча қалин. Ўрта қаватда вена чигаллари кўп бўлганлиги учун ҳам бу қават томирли қават — stratum vasculosum дейилади. Ташқи бўйлама мускуллар шу томирли қават сиртида бевосита турганлигидан stratum supravasculosum деб аталади.

Бачадоннинг бўйин қисмидаги мускул қаватига жуда кўп бириктирувчи тўқималар аралашади ва натижада бу қисм танага нисбатан анча қаттиқлашади.

3. Ташқи қават — perimetrium сероз пардадан иборат. Аслида бу қават бачадон девори билан битишиб кетган қорин пардадир. Бачадонни олд ва орқа томондан ёпиб, унинг кенг бойламига айланиб кетган қорин парданинг икки варағи орасида бачадон бўйнининг олд ва икки ён томонида жойлашган бириктирувчи тўқимадан тузилган қалинроқ қатлам бор, у parametrium деб аталади. Жойланиши ва тузилиши жихатидан бир-бирига тамомила ўхшамаган бу икки қатламни адаштирмаслик керак.

Бачадон танасининг ичидаги бўшлиқ — cavum uteri учбурчак шаклида бўлиб, унинг тепа томондаги икки ён бурчагига бачадон найлари очилади, пастки бурчаги эса бўйин ичидаги канал — canalis cervicalis uteri билан туташади. Худди ана шу жой (бўшлиқнинг қаналга ўтиш жойи (қисми) торайганлиги учун isthmus uteri деб аталади. Бўйин канали ўзининг ташқи тешиги — ostium uteri воситасида қин бўшлиғига очилади.

Шуни ҳамма айтиб ўтиш керакки, бўйин каналининг ташқи тешиги туққан аёллар билан туғмаган аёлларда тубдан фарқ қилади. Туғмаган аёлларда бу тешик деярли юмалоқ (салгина овал шаклида) бўлса, туққан аёлларда у кўндалангига чўзилган ёриқ шаклида бўлади. Бинобарин, шу тешикнинг олд ва орқа томонида лаб сингари иккита бўртма пайдо бўлади. Олдинги лаб — labium anterius орқа лабга labium posteria нисбатан анча қалин ва кўпроқ бўртиб чиққан, осилган бўлади. Балоғатга етмаган қизлар бачадон узунлигининг (6—7,5 см) 1/3 қисмидан кўпроғи (2,5 см) бўйинга тўғри келади. Лекин янги туғилган қизларда бачадоннинг бўйи қисми танасига нисбатан жуда узун бўлади. Кекса аёллар бачадони кичиклашган ҳамда деворлари қаттиқ бўлади.

Бачадон кичик чаноқ бўшлиғида эркин (ҳаракатчан) жойлашган. Одатда у сийдик пуфаги устига энгашиб (олдинги юзаси пастга қараб) туради, бундай ҳолатга antiversio дейилади. Бачадоннинг олдинга энгашиши туфайли унинг танасидаги бўшлиқ билан бўйин канали ўртасида олд томонга букилиш — antiflexio пайдо бўлади. Қовуқ сийдик билан тўлганда бачадон орқага итарилиб, олдинга энгашиши йўқолади ва натижада унинг вертикал ўқи тикка холатга келади. Бу холат retroversio деб аталади. Баъзан бачадон ва унинг ички бўшлиқлари орқага томон энгашган ва букилган (retroflexio) ҳолда

бўлади. Бундай қуриниш нормадан ташқари (патологик) ҳолат ҳисобланади.

Қорин парда (peritonium) бачадоннинг олдинги юзасидан, танаси ва бўйни чегараси қаршисида қовуқнинг орқа юзасига ўтади. Бунда бачадон билан қовуқ ўртасида чуқурлик пайдо бўлади ва у excavatio vesicouterina деб аталади. Худди шундай чуқурлик бачадоннинг орқа томонида ҳам ҳосил бўлади. Бу жойда қорин парда бачадон ва қин устки қисмининг орқа юзаларидан қайрилиб, тўғри ичакнинг олдинги юзасига ўтади. Excavatio rectouterina ёки дуглас бўшлиғи (cavum dauglasi) деб аталувчи битта чуқурлик икки ён томондан қорин парда бурмалари — plicae rectouterinae билан чегараланган. Бурмаларда фақат қорин парданинг ўзигина бўлмай, балки орасида мускул толалари (mysculi rectouterini) ва бириктирувчи тўкималари ҳам бор. Бурмаларнинг орқа учлари думғаза суягига бориб ёпишган, шунинг учун ҳам думғаза бачадон бойламлари — lig.sacrouterina деб аталади.

Бачадоннинг олд ва орқа юзаларини қоплаган қорин парда унинг ён қирғоқларига етганда бирлашиб, анчагина масофа бирга боради ва чаноқнинг ён деворларига ўтиб кетади. Қорин парданинг ана шу бачадон билан чаноқ девори ўртасидаги қисми бачадон сербар бойлами — ligamentum latum uteri деб аталади. Бойламнинг бачадон найи ва тухумдон ўртасидаги бачадонга яқинроқ турган қисмига бачадон тутқичи — mesometrium дейилади. Сербар бойламнинг орқа юзасига тухумдон тутқичи — mesovarium ёпишган. Ана шу тутқич билан бачадон найи ўртасидаги қисмга най тутқичи — mesosalpinx дейилади. Бачадоннинг юқоридаги икки бурчагидан, Фаллопий найи бошланган жойнинг олд томонида яна битта юмалоқ бойлам — ligamentum teres uteri бошланади. У чов каналининг ички тешиги томон йўналади ва у ердан қов соҳасидаги тери га ўтгач, катта уятли лабларда тугайди. Бойлам таркибидан мускул толалари ҳам жой олган.

Ҳомиладорлик вақтида бачадон катталашиб, ўз шаклини ўзгартиради ва юмалоқлашади. Ҳомила 8 ойлик бўлганда бачадоннинг узунлиги 20 см га етади. Шуни ҳам айтиб ўтиш керакки, бачадоннинг катталашиши унинг деворида янги (қўшимча) мускул толалари пайдо бўлиши ва илгариги доимий толаларнинг йўғонлашиши ҳисобига содир бўлади.

Янги туғилган ва 3 ёшгача бўлган қиз болалар бачадони цилиндр шаклида бўлади. Вояга етган ёшда унинг туби (fundus) баъзан бешинчи бел умуртқаси рўпарасига қадар кўтарилади. Бундай ҳолда у сигмасимон ичак билан қисман беркилиб туради. Ўн ойлик бола бачадонининг ташқи (пастки) тешиги сийдик чиқариш каналининг ички тешиги қаршисида бўлади. Бачадоннинг ҳамма қисми бир хилда тез ривожланмайди. 1—5 ёшга қадар унинг бўйин қисми, 6—10 ёшгача — танаси тез ўсади.

Чақалоқ бачадонининг узунлиги 3,5 см, 1 ёшда 5 см, балоғат ёшида 5,5 см, катта ёшдаги аёлларда 7—8 см бўлади.

Бачадон оғирлиги эса 3—5 г, 12—15 ёшда 6,5 г, 16—20 ёшда 20—25 г, 30—40 ёшда 45—50 грамм бўлиб, 50 ёшдан ўтгач камаяди. Чақалоқ бачадонининг бўйин канали кенгроқ бўлади. Бачадоннинг

шиллиқ қават бурмалари тармоқланган бўлиб, 6—7 ёшда текислана бошлайди. 7 ёшдан кейин бачадон атрофидаги ва кенг бойлам варақлари орасига ёғ тўқималари тўпланa бошлайди. Катта ёшдаги аёлларда чаноқ бўшлиғида ёғ тўқималарининг камайиши натижасида бачадон ҳаракатчан бўлиб қолади.

Бачадон томири ва нервлари a. uterina орқали қон билан таъминланади.

Вена қони ўнг ва чап бачадон вена тўридан plexus venosus uteri, у бачадон венасидан бошланади, ҳамда ovarium орқали ички ёнбош венага қуйилади. Лимфа томирлари бел тугунларига қуйилади.

Иннервацияси пастки қорин ости чигали воситасида бўлади.

ҚИН

(181-расм)

Бачадон бўйни ва катта уятли лаблар ёриғи ўртасидаги қисмни бир-бирига қўшиб турган каналга қин — vagina дейилади. Қин тоқ аъзо бўлиб, шаклан найга ўхшайди. У кичик чаноқ бўшлиғида жойлашган. Қиннинг устки томонига, бачадон бўйни чуқур кириб туради, пастки тешиги эса таносил лаблари орасидан ташқарига очилади. Салгина орқага томон эгилган бу каналнинг узунлиги тахминан 8 см бўлиб, унинг олд ва орқа қисмлари (деворлари) — pars anterior, pars posterior тафовут қилинади. Одатда, бу деворлар бир-бирига тегиб туради. Бачадон бўйнининг охирги (пастки) қисми қин ичига чуқур киргани учун шу бўйин атрофида гумбаз шаклида олдин ва орқа бўшлиқлар (чуқурликлар) пайдо бўлади. Булардан орқа гумбаз — fornix vaginae posterior чуқурроқ бўлади, чунки бу томонда қин девори бачадон бўйнига анча юқорида ёпишади, олдинги гумбаз fornix vaginae anterior эса юзароқ бўлади. Қин орқа устки деворининг озгина қисми қорин парда билан ўралганини юқорида айтиб ўтган эдик, унинг қолган анчагина қисми тўғри ичакка яқин туради. Пастга тушган сари бу икки аъзонинг ораси узаяверади. Қовуқ олди деворининг устки, озроқ қисми қовуқ туби қаршисида турса, пастки, кўпроқ қисми сийдик чиқариш каналининг ёнида жойлашади.

Қизлар қинининг ташқи тешиги ҳалқа шаклидаги шиллиқ парда бурмаси билан беркилган ва ҳалқанинг ўртасида кичкина тешик бўлади, холос. Ана шу ҳалқасимон парда қизлик пардаси — hymen femininus деб юритилади. Баъзи қизлик пардасининг ўртасида тешик бўлмаслиги ҳам мумкин (hymen imperforatus), лекин бундай ҳодиса жуда кам учрайди. Туққан аёлларда бу парда ўрнида айланма дўмбоқчалар қолади, бунга corunsulae murtiforia дейилади.

Қин деворининг ички шиллиқ қавати — tunica mucosa бир нечта кўндаланг бурмалар — rugae vaginalies ни ҳосил қилади. Бурмалар текис ва қатор жойлашганлигидан бу ерда узунасига кетган бурмалардан тузилган устунча пайдо бўлади. Шунинг учун у columna rugarum дейилади. Бундай «устунлар» иккита бўлиб, бири олдинги деворда, иккинчиси орқа деворда жойлашган. Шиллиқ қаватда аҳён-аҳёнда учрайдиган лимфа тугунлари — folliculi vaginales дан бўлак безлар йўқ. Деворнинг иккинчи қавати мускул — tunica muscularis дан иборат бўлиб, кўндалангига ва бўйлама жойлашган, ўзаро бетартиб

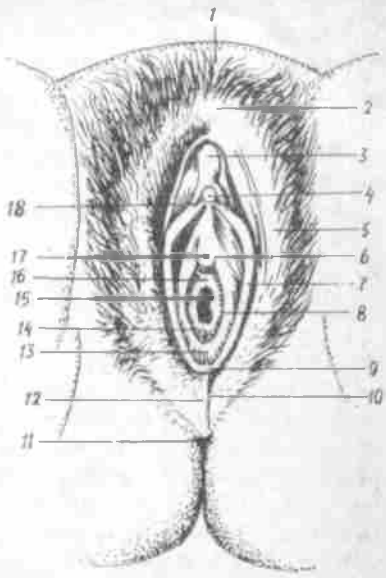

181-расм. Аёллар ташқи таносил аъзолари.
1 — mons pubis; 2 — commissura labiorum anterior; 3 — preputium clitoridis; 4 — glans clitoridis; 5 — labium majus pudendi; 6 — ductus paraurethrales; 7 — labium minus pudendi; 8 — ductus glandulae vestibularis majoris; 9 — frenulum labiorum pudendi; 10 — commissura labiorum posterior; 11 — anus; 12 — perineum; 13 — fossa vestibuli vaginae; 14 — hymen; 15 — ostium vaginae; 16 — vestibulum vaginae; 17 — ostium urethrae externum; 18 — frenulum clitoridis.

равишда чатишиб кетган мускул толаларини ўз ичига олади. Қин сиртдан зич фиброз парда — tunica adventitia билан ўралган.

Янги туғилган қиз боланинг қини устки, тикка ва остки қисмлардан иборат бўлиб, 25—35 мм узунликни ва гумбаз томондан 15 мм қалинликни ташкил қилади. Остки қават олд томонга қийшайиб туради. Олдинги девори орқа девордан калта, чўзилиши камроқ бўлади. Қиннинг тешиги кичкина, 10 ёшгача кам ўзгарувчан бўлиб, балоғат ёшида эса тез ўзгаради.

Қин томири ва нервлари: Қин — a.a.vaginales, бачадон ҳамда пастки қовуқ артериялар орқали қон билан таъминланади. Вена қонни қиннинг вена тўри орқали ички ёнбош венасига қуяди. Лимфа томирлари ички ёнбош лимфа тугунига ва чов лимфа тугунларига қуйилади.

Иннервацияси — пастки қорин ости чигалидан чиқувчи — (n.pudendus) орқали бўлади.

Аёлларнинг ташқи таносил аъзолари — pudendum femininum каттакичик жинсий лаблар ва улар орасидаги жойлашган бошқа қисмлардан иборат.

КАТТА ЖИНСИЙ ЛАБЛАР

Чов ва қов соҳалари, шунингдек икки соннинг ички (медиал) томонини қоплаган тери таносил соҳасига келганда иккита тикка катта бурма ҳосил қилади. Ана шу тери бурмалари катта жинсий лаблар — labia pudenda majora деб аталади, унинг узунлиги 7—8 см, эни 2—3 см дир. Тери бурмалари ичида бириктирувчи тўқима ва ёғ тўқималари (ғовак тана) кўп бўлади. Лаблар олдинги ҳамда орқа томонда бир-бири билан бурчак ҳосил қилиб қўшилади. Олдинги қўшилма commissura labiorum anterior кенг ва қалин бўлиб, юқорига (симфизга) томон қалинлашиб боради ва шу соҳада қов дўмбоғи — mons pubis ни ҳосил қилади, орқа қўшилма — commissura labiorum posterior анчагина юпка ва кўпинча ярим тўғарак шаклида бўлади (181-расмга қ.).

Катта лаблар териси ички (медиал) томонга ўтгани сари юпқалашиб боради ва ичкарига қайрилади, сўнгра шиллиқ пардага айланиб кетади. Шунинг учун унинг медиал томони пушти рангда бўлади.

Иккала катта лаблар ўртасида ҳосил бўлган ёриқ — rima pudendi деб аталади.

Қов соҳаси билан катта лабларнинг олдинги ярми жун билан қопланган. Катта лабларнинг устки қисмида ва қов соҳасида бачадоннинг юмалоқ бойлами тугайди.

Чақалоқда катта лаблар яхши тараққий этган, лекин улар пастки томонда кичик лабларни тўла беркита олмайди, 3—4 ёшда кичик лабда ва қиннинг даҳлиз томонида безлар яхши тараққий эта бошлайди.

КИЧИК ЖИНСИЙ ЛАБЛАР

Кичик жинсий лаблар — labia pudenda minora катта жинсий лабларнинг ички томонида жойлашади ва улардан кичик лаб эгати — sulcus hympholabialis воситасида ажралади. Кичик жинсий лаблар ҳам катталари сингари сагиттал сатҳда жойлашган.

Кичик жинсий лаблар тери бурмаси ҳисобланади, уларнинг эркин четлари пастга қараб буралиб туради. Бинобарин, унда ички (медиал) ва ташқи (латерал) юзалар тафовут қилинади. Ҳар икки лабнинг ички юзалари бир-бирига тегиб туради. Ташқи томондан кичик лаблар худди шиллиқ парда бурмасига ўхшаб кўринади, чунки улар бирмунча қизғиш рангда бўлади.

Кичик лабларнинг олдинги учлари катта лаблар сингари шунчаки қўшилиб кетмайди. Ҳар қайси кичик лабнинг олдинги учи иккитадан бўлакка ажралади. Бўлакларнинг ички (медиал) томондагиси иккинчи томондаги шундай бўлак билан ёнма-ён клитор (шаҳвоний дўнг) га ёпишади ва клитор юганчасини — frenulum clitoridis ҳосил қилади, ташқи томондаги бўлаклар эса клитор орқасидан айланиб ўтиб, унинг устида бир-бири билан қўшилади. Ана шу қўшилишдан пайдо бўлган ва клиторни ўраб турган парда охирги жисм — pereputium clitoridis деб аталади. Кичик лабларнинг орқа учлари бир-бири билан қўшилган жойда лаблар юганчаси — frenulum labiorum pudendi деб аталувчи пастгина кўндаланг бурма пайдо бўлади. Кичик лабларда майда ёғ безчалари бўлади. Безча найчалари иккита кичик лаб ўртасидаги қин даҳлизи — vestibulum vaginae деб аталувчи торгина ораликка очилганлиги учун даҳлизнинг майда безлари — glandulae vestibularis minores деб аталади. Қин даҳлизига, безлардан ташқари, сийдик чиқариш канали (urethra) ҳам очилади. Даҳлиз орқали қинга (vagina) кирилади.

Катта ва кичик жинсий лаблар томири ва нервлари. Катта ва кичик жинсий лаблар r. r. labiales anteriores ва r. r. labiales posteriores артериялар орқали қон олади. Вена қонини шу номли вена орқали v. v. iliacae internaega қуяди. Лимфа томирлари юзаки чов лимфа тугунларига қуйилади.

Иннервацияси — r. r. labiales anteriores, r. r. labiales pasteriores, r. r. genitales орқали бўлади.

Кичик лабларнинг олд томонида, клитордан салгина (2 см) пастроқда олдинма-кетин жойлашган иккита тешик бор. Буларнинг олдингиси сийдик чиқариш каналининг ташқи тешиги — ostium

urethrae externum бўлиб, четлари ташқарига бирмунча бўртиб чиқиб туради, иккинчи каттароқ тешик эса қин тешиги — ostium vaginae ни ҳосил қилади. Бу тешик атрофини қизлик пардаси (hymen) ҳалқасимон ўраб туради. Кичик уятли лаблар ўзаклари билан қизлик пардаси ўртасидаги эгатга (икки ён томонда) даҳлизнинг катта безлари ёки Бартолин бези — glandula vestibulares maiores (Bartolini) йўллари очилади. Диаметри 10—12 мм, овал шаклдаги, қизғиш сариқ рангдаги бу безлар эркаклардаги Купер безларига ўхшайди. Безлар қаттиқ, юзалари ғадир-будур бўлади. Қизлик парда қалин ва зич тўқимадан ташкил топган.

Аёлларнинг ташқи жинсий аъзоларида ҳам эркакларники сингари ғовак таналар бор, лекин улар унча яхши ривожланган эмас ва чуқурликда жойлашган. Бундай ғовак таналарнинг бири — клитор, иккинчиси даҳлиз сўғони — bubus vestibuli дир.

Клитор тузилиши ва шакли жиҳатидан эрлик олатидаги corpora cavernosaнинг худди ўзгинасидир, лекин ундан бир неча марта кичик. Клиторни ташкил қилувчи ғовак таналар — corpora cavernosa clitoridis иккита бўлиб, қов суякларининг пастки шохларини ўраган пардадан бошланади. Ана шу жойга клитор оёқчаси — crus clitoridis дейилади. Тахминан 3,5—4 см узунликдаги бу оёқчалар симфизнинг остки қирғоғи соҳасида ўзаро қўшилиб, клитор танаси corpus clitoridis ни ҳосил қилади. Бу тана пастга томон бориб, клитор калпоғи — glans clitoridis билан тугайди. Бундан клиторнинг жуда ҳам ичкарида (чуқурликда) жойлашгани маълум бўлади, ташқаридан фақат унинг охирги жисми — preputium нинг олд томонидан чиқиб турган калпоғигина кўринади, холос.

Клиторнинг ғовак танаси сиртдан ўз фасцияси — fascia clitoridis билан ўралган махсус бойлам — ligamentum suspensorium clitoridis га осилиб туради. Клиторда сезувчи нерв охирлари анча кўп. Клитор ёш болаларда нисбатан узун бўлиб, юганчаси яхши тараққий этган.

Клитор a. profunda clitoridis, a. dorsalis clitoridis, a. bulbivestibuli vaginae артериялари орқали қон билан таъминланади. Вена қони v. dorsalis profunda clitoridis, v. profundae clitoridis, v. bulbi vestibuli лар орқали ички жинсий ва пастки тўғри ичак венасига қуйилади. Лимфа томирлари юзаки чов лимфа тугунларига қуйилади.

Иннервацияси. n. dorsalis clitoridis, nn. cavernosa clitoridis орқали бўлади.

Эркаклардаги сийдик чиқариш каналининг ғовак танасини (corpus spongiosum penis) эслатувчи аъзо аёлларда даҳлиз сўғони — bulbus vestibulidир. Лекин тузилиши, жойлашиши, шакли ва вазифаси жиҳатидан улар анча фарқ қилади. Эркаклардаги бу ғовак тана маълум бир вазифа учун мослашган, лекин аёлларда у бундай вазифани бажармайди. Ғовак тана эркакларда тоқ аъзо сифатида бўлса, аёлларда сийдик чиқариш йўли ва қин билан иккига ажралган. Унинг узунлиги 3 см, кенглиги 1,5 см келади. Ички тузилиши ҳам ўзгача. Эркаклар ғовак танасининг ичи қон билан тўлган катта-кичик катакчалардан иборат, bulbus vestibuli нинг ичи вена чигаллари билан тўлган.

АЁЛЛАРНИНГ СИЙДИК ЧИҚАРИШ КАНАЛИ

Аёлларнинг сийдик чиқариш канали — urethra feminina эркакларникига нисбатан бутунлай бошқача тузилган. Аёлларнинг сийдик чиқариш канали жуда қисқа 2,5—3,5 см бўлиб, эркаклар каналининг простата қисмига тўғри келади ва кенг бўлади (181-расмга қ.). Каналнинг девори анча чўзилувчан. Турли даво муолажалари вақтида у 12 мм гача кенгайиши мумкин. Сийдик чиқаётган вақтда эса 7—8 мм га кенгаяди. Орқа томондан сийдик каналига қин тегиб туради, бинобарин, иккала аъзо девори қўшилиб, чатишиб кетади. Каналдан сийдик ўтмаган вақтда унинг олдинги ва орқа девори бир-бирига тегиб туради. Каналнинг ички тешиги — ostium urethrae internum ва сийдик-таносил диафрагмаси — diaphragma urogenitale ни тешиб ўтган қисми қисувчи (торайтирувчи) мускул — musculus sphincter urethrae билан ўралган. Канал ташқарига томон торая бориб, ўзининг ташқи тешиги — ostium urethrae externum воситасида қин даҳлизига очилади.

Канал девори устма-уст жойлашган шиллиқ, шиллиқ ости ва мускул қаватларидан тузилган. Шиллиқ қаватида майда шиллиқ безлари — glandulae urethrales мавжуд, улар узунасига кетган бурмаларда жойлашган. Шиллиқ ости қаватидан (tela submucosa) қон томирлари ўтган.

Чақалоқ қизнинг сийдик чиқариш канали узунлиги 2,3—3 см, нисбатан кенг, пастки қисми букилган, ўтмас бурчак ҳосил қилиб олдинги томонга очилади. Каналнинг мускул қавати ва қисувчи мускули 12—13 ёшда шаклланади.

ТАНОСИЛ АЪЗОЛАРИНИНГ РИВОЖЛАНИШИ ҲАҚИДА

Она қорнида ҳомила олти ҳафталик бўлгунча унда таносил аъзоларидан нишон ҳам бўлмайди.

Буйракнинг ривожланиши ҳақида сўзлаганда бирламчи ичак найининг пастки томони кенгайган ҳолатда бўлишини ва клоака деб аталувчи бу бўшлиққа иккита Вольф канали билан тўғри ичак тешиклари очилишини, кейинчалик бу бўшлиқнинг олдинги ярми фронтал девор воситасида сийдик таносил бўшлиғига ажралишини, орқадаги ярми эса тўғри ичакка айланиши айтиб ўтилган эди.

Ҳомиланинг олтинчи ҳафтасидан бошлаб тананинг пастки қисмида, дум суягининг қаршисида ёриққа ўхшаган тешик пайдо бўлади ва бу тешик юқорида айтиб ўтилган клоакага очилади (182-расм).

Саккизинчи ҳафтага ўтилганда шу тешик атрофида таносил аъзолари аломатлари пайдо бўла бошлайди: 1) ёриқнинг устки томонида битта дўмбоқ ҳосил бўлади, бунга таносил дўмбоғи дейилади; 2) ёриқнинг икки чети тери бурмасига айланади ва 3) шу таносил дўмбоғи билан тери бурмаси атрофида милк сингари болишга ўхшаш дўмбоқ пайдо бўлади. Шуни ҳам айтиб ўтиш керакки, таносил аъзолари юқорида айтиб ўтилган ҳолатга келганида бўлажак боланинг қиз ёки ўғил эканини айтиб бўлмайди, чунки ҳар икки жинсда ҳам ривожланиш саккизинчи ҳафтагача бир хилда боради. Юқорида айтганимиз учта аломат пайдо бўлганидан сўнг ривожланаётган ҳомиланинг қайси

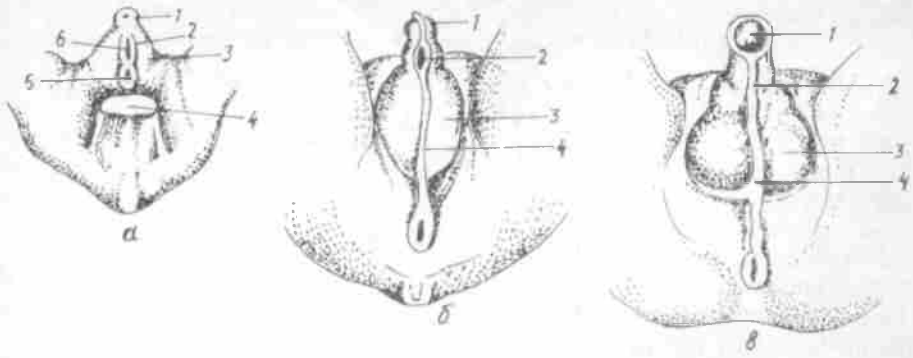

182- р а с м. Эркаклар ташқи таносил аъзоларининг ривожланиши (схема) (жинсий белгилар ўртасидаги тафовутнинг йўқлиги).

А — эмбрион 7 ҳафталик.

1 — tuberculum genitale; 2 — plica genitalis; 3 — volla genitalia; 4 — cauda; 5 — anus; 6 — sinus urogenitalis.

Б — эмбрион 12 ҳафталик.

1 — glans penis; 2 — sul. urethralis; 3 — serotum; 4 — raphe scroti;

В — ҳомила 9 ойлик.

1 — glans penis; 2 — rarhe urethralis; 3 — serotum; 4 — rarhe scroti;

жинсга мансублигига қараб унинг ташқи таносил аъзолари такомиллаша бошлайди.

Агар ҳомила ўғил бўлса, қуйидагича ривожланиш юз беради, таносил дўмбоғи узунасига жуда тез ўсади ва унинг ичида ғовак тана пайдо бўлади. Таносил дўмбоғи ўсган сари тешикнинг икки четидаги тери бурмаси ҳам у билан бирга узаяди ва бурмаларнинг иккала эркин четлари бир-бири билан қўшилиб, сийдик чиқариш каналини ҳосил қилади. Икки ён томондаги тери дўмбоқлари (болишлар) пастга томон ўсиб бориб, эрлик олати илдизидан пастга бир-бири билан қўшилади ва ёрғоқни (лекин ҳали ичида моякларни бўлмайди) ҳосил қилади.

Агар ҳомила қиз бўлса, таносил дўмбоғи жуда секин ва кам ўсади; ичида озгина ғовак тана пайдо бўлиб, у клиторга айланади. Тери бурмаси ва унинг ташқи томонидаги тери дўмбоғи (болиш) худди ўғил боладаги сингари тез ўсади, лекин уларнинг эркин четлари бир-бири билан қўшилмайди. Шундай қилиб, тери бурмалари кичик жинсий лабларга, болишлар эса катта жинсий лабларга айланиб қолади (183-расм).

ИЧКИ ТАНОСИЛ АЪЗОЛАРИНИНГ РИВОЖЛАНИШИ

Ички таносил аъзоларининг сийдик ажратиш аъзолари билан бирга ривожланишини айтиб ўтган эдик. Бинобарин, ички таносил аъзолари ташқисига нисбатан анча илгари такомиллашади.

Ҳомила саккизинчи ҳафтага ўтганда ички таносил аъзоларининг деярли ҳаммаси пайдо бўлади, лекин ҳали жинсий тафовут кўринмайди. Демак, бўлажак боланинг жинсига қараб, ривожланиш бирор



183-расм. Аёллар ташқи таносил аъзоларининг ривожланиши (схема).
А — эмбрион, 7 ҳафталик.
1 — tuberculum genitale; 2 — plica genitalis; 3 — sulcus genitalis; 4 — cauda; 5 — anus; 6 — sinus urogenitalis.
Б — эмбрион 12 ҳафталик
1 — glans clitoridis; 2 — labium majus pudendi; 3 — ostium urethrae externum; 4 — labium minus pudendi; 5 — hymen; 6 — ostium vaginae.
В — ҳомила 9 ойлик
1 — glans clitoridis; 2 — labium majus pudendi; 3 — ostium urethrae externum; 4 — labium minus pudendi; 5 — hymen; 6 — ostium vaginae.

томонга оғиши мумкин. Энди ана шу жараённи кузатамиз: саккиз ҳафталик ҳомилада, бел умуртқаларининг икки томонида Вольф танаси деб аталувчи найчалар жойлашади. Буйракнинг ривожланиши билан танишганимизда бу каналчалар бирламчи буйрак (mesonephros) нинг йули экани айтиб ўтилган эди. Демак, доимий буйрак ҳосил бўлиши биланоқ Вольф найи сийдик системасидан ажралиб, таносил аъзолари системасига ўтиб олади (184, 185-расмлар). Вольф канали устки учининг олдинги юзасида худди тухумга ўхшаган аъзо — таносил бези жойлашади, икки томондаги каналларнинг пастки учлари эса бир-бирига яқин келиб, сийдик-таносил бўшлиғига (sinus urogenitalis) очилади.

Вольф каналларининг ташқи томонида яна ҳам узунроқ иккинчи бир канал — Мюллер каналлари жойлашган бўлиб, уларнинг ҳам пастки учлари сийдик таносил бўшлиғига, Вольф каналидан кўра ичкарироққа очилади (буйраклар ривожланишига қаралсин). Бу ҳар икки каналлар олд томондан қорин парда билан қопланган. Қорин парда эса улар каршисида бурмалар ҳосил қилади.

Агар ўсаётган ҳомила ўғил бўлса, Вольф каналининг устки учидаги таносил бези моякка айланади (унинг ўз жойига — ёрғоққа тушиши ҳақида қуйига қаралсин), унинг ичида буралма ва тўғри каналчалар ривожланади. Вольф каналининг устки (ортиқча) қисми мояк ортиғига, пайнинг ўзи эса уруғ чиқариш йули — dustus deferens га айланади. Вольф каналининг сийдик-таносил бўшлиғига очилган қисмининг девори бир томонга кенгайиб, уруғ пуфакчасини вужудга келтиради. Бу ҳолда Мюллер каналлари ортиқча бўлиб қолгани учун саккизинчи ҳафта ичида йўқолиб кетади. Улардан фақат пастки озгина қисми қолиб, «эрлар бачадони» га айланади.

Агар ривожланаётган ҳомила қиз бўлса, ички таносил аъзоларининг

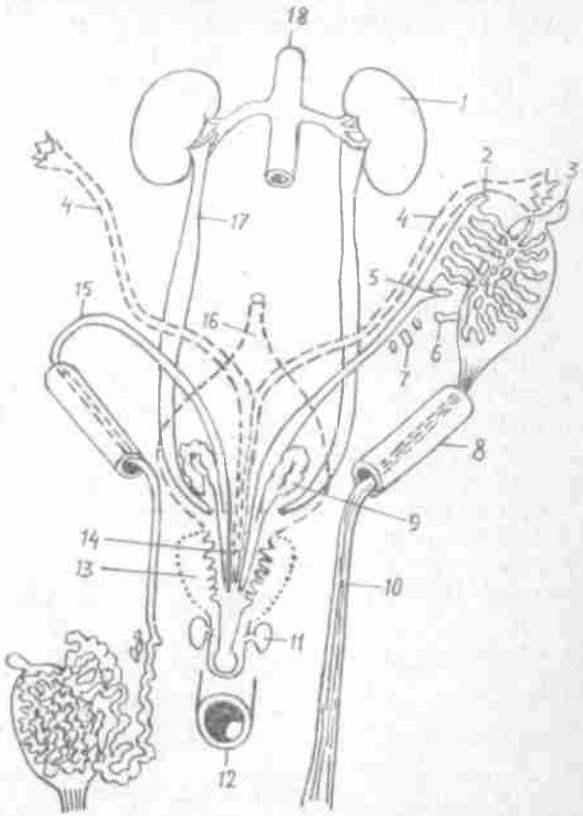

184-расм. Эркаклар ички таносил аъзоларининг ривожланиши (схема).

1 — ren; 2 — appendix epididymidis; 3 — appendix testis; 4 — ductus paramesonephricus; 5 — ductus aberrans; 6 — ductus aberrans superior; 7 — paradidymis; 8 — canalis inguinalis; 9 — vesicula seminalis; 10 — gubernaculum testis; 11 — gl. bulbourethralis; 12 — rectum; 13 — prostata; 14 — utriculus prostaticus; 15 — ductus mesonephricus; 16 — vesica urinaria; 17 — ureter; 18 — aorta.

ривожланиши бироз бошқачароқ бўлади: таносил бези бир талай ички ўзгаришларга учраб, тухумдонга айланади. Вольф каналининг тухумдон билан қўшилиб турган озгина қисмидан бошқа ҳаммаси йўқолиб кетади. Мюллер каналининг юқори қисмлари такомиллашиб, бачадон найларига айланади. Пастки учлари эса бир-бирига яқинлашиб, деворлари қалинлашиб, ўзаро қўшилиб кетади. Бора-бора булар ўртасидаги девор йўқолиб кетади ва умумий бўшлиқ ҳосил бўлади. Каналларнинг ана шу қўшилган қисмларидан бачадон ва қин ривожланади (устки ярми бачадонга, пасткиси — қинга айланади).

МОЯКНИНГ ЁРҒОҚҚА ТУШИШИ
(186-расм)

Туғилгандан сўнг ёрғоқ ичида турадиган мояк она қорнидаги болаларда ҳали қорин бўшлиғида бўлади. Демак, мояк ёрғоққа кейинчалик тушади. Моякнинг ёрғоққа тушишига — descensus testiculorum дейилади. Қуйида ана шу жараён билан танишиб чиқамиз.

Илгари олимлар мояк ўз жойида тўлиқ ривожланиб, сўнгра ёрғоққа тушади, деган қатъий фикрда эдилар. Лекин В. Н. Тонков ва бошқа

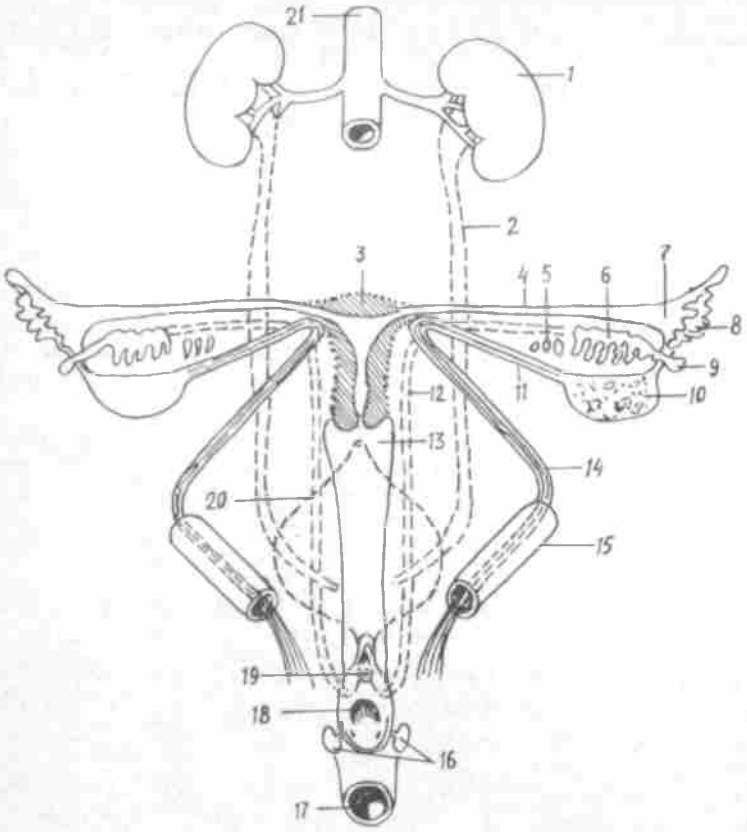

185-р а с м. Аёллар ички таносил аъзоларининг ривожланиши (схема).

1 — ren; 2 — ureter; 3 — uterus; 4 — tuba uterina; 5 — paroophoron; 6 — epoophoron; 7 — fimbriaetubae; 8 — ostium abdominale tubae uterinae; 9 — appendix vesiculosa; 10 — ovarium; 11 — lig. ovarii proprium; 12 — ductus mesonephricus; 13 — vagina; 14 — lig. teres uteri; 15 — canalis inguinalis; 16 — gl. vestibulares majores; 17 — rectum; 18 — ostium vaginae; 19 — ostium urethrae externum; 20 — vesica urinaria; 21 — aorta.

олимларнинг текширишлари шуни кўрсатдики, мояк ҳомиланинг IV бел умуртқаси қаршисидан секин-аста пастга томон силжиши билан бир вақтда такомиллашиб борар экан. Мояк V бел умуртқаси қаршисига келганда сийдик системасидан ажралади ва ўзининг доимий турар-жойи ёрғоққа томон йўналади. Бу жараённи ойма-ой кўриб чиқиш қуйидаги натижани беради:

1. Мояк қорин бўшлиғининг орқа девори бўйлаб қорин парданинг орқа томонидан секин-аста пастга қараб сурилаверади. Ҳомила 3 ойлик бўлганда чов каналининг ички тешиги олдига келиб тўхтайди ва бу жойда узоқ вақт туриб қолади.

2. Мояк устини қоплаб турган парда олд томонга кўтарилиб чуқурча ҳосил қилади ва натижада ана шу чуқурчага киради. Шунга кўра, қорин пардадаги чуқурча (халтача) моякнинг босиши натижасида пайдо

бўлади, деган тушунча мутлақо хато эканлигини таъкидлаб ўтмоқ зарур.

3. Ҳомила 7 ойга ўта бошлаганда мояк чов каналининг ичига кира бошлайди. Шу билан бирга қорин парда ҳосил қилган чуқурча (халтача) ҳам узайиб, мояк билан бирга кетаверади (парданинг бу қисмига — processus vaginalis дейилади). Қорин пардадан ташқари мояк ўзининг уруғ чиқариш йўли, қон томирлари ва нервларини ҳам чов канали ичидан олиб ўтади, натижада уруғ тизимчаси (funiculus spermaticus) ҳосил бўлади.

4. Боланинг туғилишига бир ой қолганда ёки туғилиш вақтига етиб мояк ёрғоқ ичига тушади. Баъзан бу жараён бир оз кечикиши, яъни мояк ёрғоққа бола туғилгандан кейин тушиши ҳам мумкин. Мояк билан ёрғоққа тушган қорин парда қисми узилиб, моякнинг қин пардасига (tunica vaginalis) айланиб қолади.

Моякнинг балоғат ёшига (14 ёшга) қадар ўсиши дастлаб секинлик билан, сўнгра жуда тезликда амалга ошади. Жинсий олат эса 4 ёшга қадар секин ўсади, балоғат ёшида унинг ривожланиши тезлашади.

ТАНОСИЛ АЪЗОЛАРИ АНОМАЛИЯЛАРИ

Таносил аъзоларининг нотўғри ривожланиши ёки етарли даражада ривожланмаслиги натижасида турли аномалиялар, яъни ғайритабиийликлар учраши мумкин. Булар ичида тез-тез учраб турадиганларини қуйида кўрсатиб ўтамиз.

Эркакларда эрлик олатининг пастки томонида сийдик чиқариш канали ҳосил бўлмай, очиқ қолиши (hypospodia) ёки сийдик канали олатнинг устига ўтиб, битмай очиқ қолиши (epispadia) каби ҳоллар кўп учраб туради.

Баъзан ёрғоқнинг пастки томони қўшилмай, шунингдек сийдик каналининг очиқ қолиши кузатилади. Бу ҳодиса аёлларнинг ташқи таносил аъзоларини эслатгани учун ташқи гермафродитизм деб аталади. Бунда мояклар ўсмаган ёрғоқ териси остида қолади.

Моякнинг биттаси ёрғоққа тушмай, қорин бўшлиғида ёки чов канали ичида ушланиб қолиши ҳам мумкин (монархизм) ёки иккала мояк ҳам ёрғоққа тушмай қолади (крипторхизм).

Баъзан анча яхши ривожланган эрлик олати ва ёрғоқ билан бир қаторда аёлларга мансуб ташқи таносил аъзо ҳам ривожланади (икки жинслилик). Аксари бу аъзолардан бири (эрлик ёки аёллик аъзоси) устун туради.

Аёлларда клитор жуда кучли тараққий этиб, эрлик олатига ўхшаб қолиши мумкин. Баъзан кичик жинсий лаблар пастда кичик тешик қолдириб (сийдик канали учун) битиб кетади. Баъзида қўшимча тухумдон ҳам пайдо бўлади.

Бачадон ва қин аномалиялари хилма-хил бўлиши мумкин. Масалан, бачадоннинг ўзи битта-ю, ичидаги бўшлиғи иккита бўлиши (uterus septus), бачадон тубининг икки шохга ажралган бўлиши (uterus

bicornus), икки мустақил бачадон вужудга келиши (uterus didelphis) ва ҳоказо.

Аёлларда учрайдиган икки жинслилик (гермафродитизм) ҳам турлича.

ОРАЛИҚ

Оралиқ — perineum деб ташқи таносил аъзолари билан орқа тешик ўртасидаги соҳага, бошқача қилиб айтганда, чаноқнинг пастки тешигини қоплаб беркитиб турган мускулларга, фасцияларга ва юмшоқ тўқималарга айтилади. Демак, оралиқ чегараси чаноққа нисбатан: олдиндан симфиз, орқадан — дум суягининг чўққиси, икки ён томондан қуймич дўмбоқлари ҳисобланади. Оралиқ мускуллари жойлашишига кўра икки гуруҳга, яъни чуқур ва юза мускулларга бўлинади.

ОРАЛИҚНИНГ ЧУҚУР МУСКУЛЛАРИ

Бу гуруҳга кирувчи тўртта мускулнинг иккитаси чаноқ тўсиғи— diaphragma pelvis ни, қолган иккитаси эса сийдик-таносил тўсиғи— diaphragma urogenitalisни ташкил қилади.

Чаноқ тўсиғини ҳосил қилувчи мускуллар қуйидагилардир:

1) орқа тешикни кўтарувчи мускул — musculus levator ani учбурчак шаклида бўлиб, қов қўшилмасининг икки ёнидан, қов суягининг пастки шохидан, қуймич қирраси (spina ischaidica) нинг ички юзасидан ва ички ёпувчи мускул (m. obturatorius internus) фасциясидан бошланади. Юпқа пластинкага ўхшаган бу мускулнинг ҳамма толалари ўрталиққа томон йўналган (187-расм). Улардан бир қисми тўғри ичакни айланиб ўтиб, қарама-қарши томондан шундай толалар билан бирга қовузлоқ шаклида ичакни ўраб олади. Қолган толалари пастга томон йўналиб қовуқ, тўғри ичак ва аёлларда қин мускуллари билан чатишиб кетади. Орқаоқдаги бир қисм толалар эса дум суягининг чўққисига бориб ёпишади. Анча сербар бу мускул ҳар хил вазифаларни бажаради. Аввало у чаноқ тубини мустаҳкамлайди, орқа тешикни юқорига ва олдинга тортади, тўғри ичакнинг орқа деворини олдинги деворига келтириб тақайди, орқа тешикни торайтиришга кўмаклашади. Аёлларда юқорида айтилган вазифалардан ташқари, қиннинг орқа деворини олдинга тортади ва қинга олиб кирувчи тешикни торайтиришда қатнашади.

2) Дум мускули — musculus cocygeus юқорида айтиб ўтилган биринчи мускулни орқа томондан тўлдириб, diaphragma pelvis ни бутлайди. Бу мускул ҳамиша бирдай яхши ривожланавермайди, баъзан жуда заиф бўлади. Мускул қуймич қирраси (spina ischadica) дан бошланиб, толалари елпиғич сингари ёйилиб кетади, йўл-йўлакай унинг баъзи толалари — ligamentum sacrospinosum билан чатишади, сўнгра 3, 4, 5, 6-думғаза умуртқаларига ҳамда думнинг устки умуртқаларига бориб ёпишади.

Бу иккита мускул ҳосил қилган чаноқ тўсиғини тўғри ичак ва сийдик чиқариш канали (аёлларда қин ҳам) тешиб ўтади.

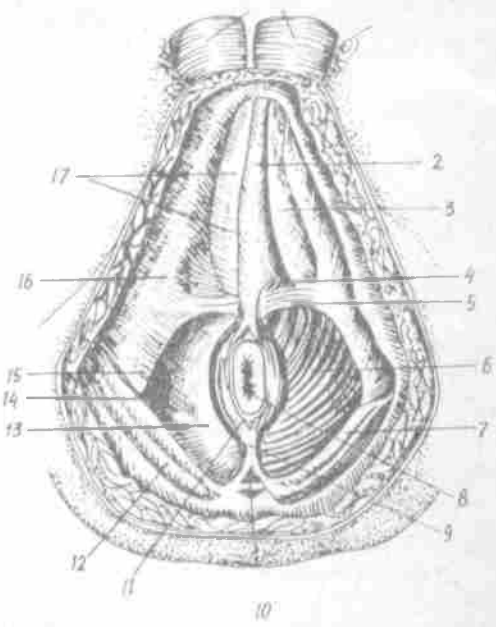

187-расм. Эркаклар оралиғи мускуллари ва фасциялари.

1 — serotum; 2 — m. bulbospongiosus; 3 — m. ischiocavernosus; 4 — diaphragma urogenitale; 5 — m. transversus perinei superficialis; 6 — m. levator ani; 7 — m. gluteus maximus; 8 — anus; 9 — lig. anococcygeum; 10 — os coccygis; 11 — m. sphincter ani externus; 12 — fascia glutaea; 13 — fascia diaphragmatis pelvis inferior; 14 — fossa ischiorectalis; 15 — tuber ischiadicum; 16 — fascia m. obturatorius externi; 17 — fascia perinei superficialis.

Сийдик-таносил тўсиғини ҳосил қилувчи мускуллар қуйидагилардир:

1) оралиқнинг чуқур кўндаланг мускули — musculus transversus perinei profundus қуймич суякларининг пастки шохларидан ва унинг ёнидаги қуймич дўнгидан бошланади, толалари медиал ва олд томонга йўналиб, оралиқ марказидаги пай — centrum perinealega келиб ёпишади. Бу мускул асосан сийдик чиқариш найининг простата қисмини ўраб олади ва уни мустаҳкамлайди;

2) сийдик чиқариш каналини сиқувчи (торайтирувчи) мускул — musculus sphincter uretrale аввалги мускулдан пастда жойлашган бўлиб, сийдик чиқариш каналининг парда қисми — pars membranacea uretrae ни худди ҳалқа сингари ўраб олади. Керак бўлганда бу мускул сийдик каналини қаттиқ қисади ва сийдик йўлини беркитади. Аёлларда бу мускул қинни ҳам ўраб туради, бинобарин қисқарганда қин тораяди.

Шу йўсинда кичик чаноқ пастки тешигининг олинги ярмини (қов ва қуймич суяклари пастки шохлари соҳаси) беркитиб турувчи сийдик-таносил тўсиғи — pars membranacea urethrae дан ўтади ва эркакларда унинг орасида Купер безлари жойлашади, аёлларда эса бу тўсиқдан қин ҳам ўтади. Тўсиқнинг олд томонида мускул толаларидан кўра фиброз тўқима кўп бўлади. Шунинг учун бу қисмни ligamentum transversum perinei бойлами деб атайдилар.

ОРАЛИҚ ЮЗА МУСКУЛЛАРИ

Сийдик-таносил тўсиғидан пастда ва чаноқ тўсиғининг орқароқ қисмида оралиқ юза мускуллари жойлашган. Бу гуруҳга ҳам тўртта мускул киради:

1. Ташқи тешикни торайтирувчи ташқи мускул — musculus sphincter ani externus. Ўз номидан кўриниб турибдики, ташқи тешик атрофида у овал ҳалқа сингари жойлашган. Мускул толалари пастдан (сиртдан) юқорига томон бир неча қават бўлиб жойлашган. У клетчатка, суяклар (дум суяги) ва мускуллардан бошланади ва centrum tendincum perinoi га ёпишади.

2. Musculus balbocavernosus. Бу мускул эркакларда эрлик олатидаги ғовак тана (corpus spongiosum penis) нинг олат илдизига яқин қисмини ва шу ғовак тана сўғонини остки ҳамда ён томонлардан ўраб турганидан шундай ном билан аталади. Мускулнинг ўнг ва чап томони бир-бири билан чок — raphe ҳосил қилиб қўшилади. Бу мускул қисқарганда сийдик каналини сиқиб, унинг ичидаги жинсий суюқлик ёки сийдикни ташқарига чиқариб ташлайди. Бу мускул аёлларда ҳам бор, лекин бу мускул қинга олиб кирувчи тешикнинг атрофида жойлашган ва қисқарганда шу тешикни торайтиради.

3. Қуймич-ғовак тана мускули — musculus ischocavernosus ҳам жуфт мускуллардан бўлиб, мия дўмбоғининг ички юзасидан бошланади. У олд ва медиал томонга йўналган ҳолда бир қисми эрлик олатининг олд томонига ўтса, қолгани қарама-қарши томондаги шунга ўхшаш толалар билан қўшилади. Мускул қисқарганда вена қон томирларини сиқиб, қонни ғовак тана ичига ҳайдайди ва шу билан эрлик олатини таранг қилади. Бу мускул аёлларда ҳам бор, лекин у жуда кичик ҳажмда бўлиб, клитор оёқчалари атрофида жойлашади.

4. Оралиқ юза кўндаланг мускули — musculus transversus perinei superficialis шу номдаги чуқур мускул орқа қирғоғининг пастида, тери ости клетчаткасининг орасида жойлашади. Унча ривожланмаган, нимжон бу мускул баъзан икки томонда бир хил бўлмаслиги ҳам мумкин. У қуймич суяги пастки шохининг ички юзасидан бошланиб, кўндалангига ўртага қараб йўналади ва оралиқ марказидаги пайга келиб ёпишади. Мускул марказий пайни таранг қилиб, шу пайга ёпишадиган бошқа мускулларнинг ишига ёрдам беради.

ОРАЛИҚ ФАСЦИЯЛАРИ

Оралиқ соҳасидаги мускулларни асосан учта йирик фасция ва уларнинг варақлари ўраб туради. Лекин шуни қайд қилиб ўтмоқ керакки, бу кичкина соҳада кўпгина мускуллар ва аъзолар жойлашганлигидан, фасцияларнинг тузилиши ва жойланиши ҳам жуда мураккаб. Биз фақат асосий, йирик фасциялар устида тўхталиб ўтамиз, холос.

1. *Ёнбош мускули* (m. iliacus) ни ички томондан ёпган фасция (fascia pelvis) кичик чаноққа кириш чегарасига келганда пастга томон бурилади ва кичик чаноқ деворига ўтади. Шу сабабли у чаноқ фасцияси — fascia pelvis номи билан аталади. Ўз йўлида учраган мускулларни (m. firiformis m. obturator internus — нинг устки ярми) ўраган бу мускул чаноқ деворининг деярли охирига етгач, чаноқ тўсиғининг устига ўтади ва m. levator ani ни қоплайди. Чаноқ фасциясининг шу жойгача бўлган қисми девор пардаси fascia pelvis

parietalis бўлиб ҳисобланади. Фасция чаноқ тўсиғи устидан шу тўсиқдан ўтувчи ва унинг яқинидаги аъзолар деворига ўтиб, fascia pelvis visceralis га айланиб кетади.

Чаноқнинг ичида бу фасциядан ташқари яна қорин парда — peritoneum ҳам бўлгани учун баъзи жойларда шу иккита парда ўртасида оралиқлар (spatium) пайдо бўлади, лекин улар бўш бўлмай, толали тўқималар билан тўлган. Шундай оралиқлардан бир нечтасини кўрсатиб ўтамиз: қов орқасидаги (сийдик пуфагининг олд томонидаги) оралиқ spatium retropubicum сийдик пуфагининг икки ён томонидаги оралиқ (аввалгисининг давоми) — spatium perivesicale, тўғри ичакнинг орқасидаги, оралиқ — spatium retrorectale ва бошқалар.

2. Сийдик таносил тўсиғини юқори ва пастдан қопловчи фасция — fascia diaphragmatis urogenitalis superior аслида битта фасция ҳисобланиб, икки варақдан тузилган. Бу варақлар сийдик-таносил тўсиғини ҳосил қилувчи мускулларни (m. transversus perinei profundus ва m. sphincter urethrae) устки ва остки томондан ўраб, тўсиқнинг эркин турган қирғоқларида, масалан, олд томонида бир-бири билан туташади ва бойлам тусини олади. Устки варақ простата безининг икки ёнидан чаноқ фасциясига туташиб кетади, пастки варағи эса эрлик олати сўғонига туташади. Аёлларда бу фасциянинг ҳар икки варағи ҳам қиннинг деворига ёпишади.

3. Оралиқнинг ҳамма юза мускулларини юза фасция — fascia superficialis ўрайди. Ён томондан у қов ва қуймич суякларига ёпишади, орқа томондан сийдик-таносил тўсиғига туташади, олд томондан эса эрлик олати фасцияси — fascia penis номи билан penis га ўтади.

АЁЛЛАР ОРАЛИҒИНИНГ ФАРҚИ

Аёлларда оралиқ соҳасидаги тери ости ёғ клетчаткаси кўп ва кучли ривожланган бўлади. Чаноқ тўсиғидан сийдик чиқариш канали (urethra) билан бирга қин (vagina) ҳам ўтганлиги учун тўсиқнинг олдинги томони (қисми) эркакларникига нисбатан анча кенг бўлади. Оралиқнинг юза мускуллари (m. bulbocavernosus m . ischiocavernosus, m. perenei superficialis) эркакларникига нисбатан кучсиз ривожланган, лекин сийдик-таносил тўсиғи фасциялари аксинча, аёлларда яхши ривожланган ва пишиқ бўлади.

Ташқи чиқариш тешигини қисувчи ташқи мускул — m. sphincter ani externus нинг толалари эркакларда эрлик олатининг ўзагига бориб тугаса, аёлларда бир-бири билан кесишиб, қарама-қарши томонга ўтади ва юқорига томон давом этиб, қинга кириш тешигини икки томондан ўрайди (188-расм).

Биз юқорида сийдик-таносил тўсиғининг иккинчи мускули — m. sphincter urethrae сийдик чиқариш каналининг парда қисмидан ташқари, аёлларда қинни ҳам ўрашини айтиб ўтган эдик. Бинобарин, бу мускул аёлларда m. urethrovaginalis деб қўшиб айтилади.

Шуни ҳам айтиш керакки, туғиш вақтида қорин босими (пресси) ошишидан пайдо бўладиган кучли итариш оралиқдаги мускулларни ҳам пастга томон чўзади. Шунинг учун ҳам кўп туққан аёлларда оралиқ

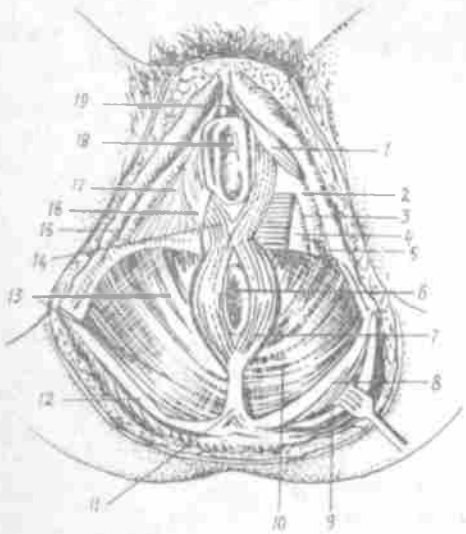

188- р а с м. Аёллар оралиғи мускуллари ва фасциялари.

1 — m. ischiocavernosus; 2 — fascia diaphragmatis urogenitalis inferior; 3 — m. transversus perinei profundus; 4 — fascia diaphragmatis urogenitalis superior; 5 — m. transversus perinei superficialis; 6 — anus; 7 — m. sphincter ani externus; 8 — lig. sacrotuberale; 9 — m. gluteus maximus; 10 — m. levator ani; 11 — lig. anococcygeum; 12 — fascia glutea; 13 — facia diaphragmatis pelvis inferior; 14 — m. bulbospongiosus; 15 — os ischii; 16 — fascia perinei superficialis; 17 — diaphragma urogenitale; 18 — ostium urethrae externum; 19 — glan clitoridis.

мускуллари чўзилиб қолиб, ўзининг аввалги ҳолатига қайтмайди. Шунинг натижасида кўп туққан аёлларда оралиқ бир оз осилиб туради.

Оралиқ томири ва нервлари. Оралиқ a. pudenda interna, a. rectalis inferior, a. perinealis, a. dorsalis penis clitoridis артериялари орқали қон билан таъминланади. Вена қонини шу номли веналар орқали ички ёнбош венасига қуяди.

Иннервацияси — nn. rectales inferiores, nn. perineales, n. n. anococcygei орқали бўлади.

ИЧКИ СЕКРЕЦИЯ БЕЗЛАРИ

Одам организмида бир гуруҳ безлар бўлиб, улар ички секреция безлари дейилади. Буларнинг ташқи секреция безларидан фарқи шундаки, ички секреция безларида секрет чиқарувчи найлар бўлмайди. Ички секреция безларида ишланган секрет — гормон (грекча — қўзғатувчи) деб аталади. Ички секреция безларида ишланган гормон бевосита қонга қуйилади.

Одам ҳаётида нерв системаси муҳим роль ўйнайди. Организмда модда алмашинуви давом этар экан, ички секреция безларида мураккаб кимёвий моддалар юзага келади. Булар юксак физиологик фаол моддалар бўлиб, организм функциясининг нормал кечишини таъминлаб туради, ўсишда қатнашади, бошқача қилиб айтганда, нормал физиологик функцияни кимёвий йўл билан бошқариб туради. Ички секреция безлари эндокрин (endo — ички, crino — ажратаман) безлари деб юритилади (189-расм).

Демак, организмда руй берадиган физиологик жараёнлар нерв системасида ва кимёвий (гуморал) йўл билан бошқарилиб турар экан.

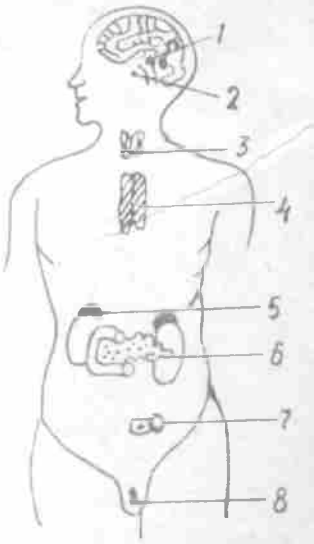

189-р а с м. Йирик ички секрет безларининг одам организмида жойлашган ерлари.

1 — эпифиз; 2 — гипофиз; 3 — қалқонсимон без; 4 — айрисимон без; 5 — буйрак усти бези; 6 — меъда ости безининг ички секрет қисми; 7 — тухумдоннинг ички секрет қисми; 8 — моякнинг ички секрет қисми.

Ҳали нерв системаси бўлмаган ҳайвонлар организмидаги физиологик жараёнлар кимёвий йўл билан, протоплазмада диффуз ҳолдаги эриган физиологик фаол моддалар ёрдамида идора қилинади. Юқори даражали ҳайвонларда нерв системаси тараққий этган ва филогенетик нуқтаи назардан кеч пайдо бўлганлигига қарамай, организм ҳаёт фаолиятида муҳим идора қилиш вазифасини бажаради.

Ички секреция безлари одам организмининг турли ерларида турлича шаклда ва ҳажмда бўлишига қарамай, ҳамма ички секреция безларининг тузилишида уларга хос умумийлик бор. Бу умумийлик — ички секреция безларида секрет чиқариш найчаларининг йўқлигидир. Шу сабабли, бу безларда ишланган гормонлар қонга ўтади. Шунинг учун ҳам барча ички секреция безларига жуда кўп қон томирлар киради, уларда қон томир чигаллари, артериялар, капиллярлар бошқа аъзоларга нисбатан кўпроқ бўлади. Масалан, қалқонсимон без кичкина бўлишига қарамасдан унга 4 та, баъзан 5 та катта томир киради, буйрак усти бези эса жуфт махсус қон томирни олади. Ҳажми жуда кичкина бўлган қалқонсимон без ичида айланадиган қон миқдори билакда айланадиган қонга тенгдир.

Бундан ташқари, эндокрин безлар ичидаги капиллярлар тузилиши ҳам бошқа ердаги капиллярлардан фарқ қилади. Ички секреция безлари ичидаги капиллярлар турлича кенгайган бўлади, жуда кенгайган ерлари синусоидлар ҳосил қилади. Синусоидлар ичида қон секин оқади ва без ҳужайралари билан қоннинг яқиндан алоқа қилиш имкони туғилади. Эндокрин безлар ичидаги капиллярлар буйракдагига ўхшаш ажойиб артериал тўр — rete arteriosum mirabili ни ҳосил қилади, деган фикрлар ҳам бор (Тараканов).

Эндокрин безлар нерв охирларига ҳам бой. Бу нервлар марказий нерв системаси билан боғланган. Марказий нерв системасида организмни, жумладан, эндокрин безларни ҳам идора қилувчи марказлар бор. Шу марказлар ички секреция безлари ишини бошқариб туради. Бу бирор сабаб билан бузилса, безларнинг иши тезлашиши (гиперфункция) ёки секинлашиши (гипофункция) мумкин.

Нерв системаси билан ички секреция безлари орасида икки ёқлама боғланиш бор. Биринчи боғланишни, яъни бевосита марказдан чиққан нервлар безгача етиб келишини юқорида айтиб ўтдик. Иккинчи боғланиш шундан иборатки, ички секреция безларидан чиққан

гормонлар қонга ўтар экан, қон орқали нерв системасига таъсир қилади. Бундан ташқари, баъзи ички секреция безлари (гипофиз, эпифиз) мия билан бирга такомил қилади, бу мия ортиғи ҳисобланади.

ИЧКИ СЕКРЕЦИЯ БЕЗЛАРИ ТАРАҚҚИЁТИ

Ички секреция безлари эмбрионнинг ҳар учала қаватидан такомил этади ва қайси эмбрион қаватидан ҳосил бўлишига қараб, асосан қуйидаги 5 гуруҳга бўлинади.

1. Энтодермадан такомил этувчилар. Булар бош ичак ва жабра равоқлари соҳасидан такомил этганлиги учун бронхиоген гуруҳ дейилади. Бу гуруҳга қалқонсимон без, қалқон орқа бези киради.

2. Энтодерманинг ичак қисмидан такомил этувчилар. Буларга меъда ости безининг Лангерганс оролчалари киради.

3. Мезодермадан такомил этувчи ички секреция безларига буйрак усти безининг пўстлоқ қисми, интерренал система ва жинсий безлар киради.

4. Эктодермадан, яъни оралиқ миядан такомил қилувчилар неврогеи группа дейилади, бунга гипофиз ва эпифиз киради.

5. Эктодермадан, симпатик элементлардан такомил қилувчиларга буйрак усти безининг мағиз қисми, хромаффин доначалари киради ва улар адренал система деб юритилади.

ҚАЛҚОНСИМОН БЕЗ—GLANDULA THUROIDEA

(190-расм)

Қалқонсимон без — ички секреция безлари ичида деярли энг йириги ҳисобланади, у бўйин соҳасидаги ҳиқилдоқнинг шу номли тоғай олди томонида жойлашган. Пастда узуксимон тоғайни ва кекирдакнинг юқори 3—4 тоғай ҳалқаларини қисман олдиндан ва ён томондан қалқон каби ўраб ётади. Без ён бўлакларининг вертикал ўлчови 50 мм, қалинлиги 10—20 мм га тенг.

Без одамларда тақасимон шаклда бўлиб, барча умуртқали ҳайвонларда, ҳатто маймунларда ҳам алоҳида ўнг ва чап бўлакларни ташкил қилади.

Қалқонсимон безнинг оғирлиги катта ёшдаги одамларда нормада 30—50 грамм келади. Одатда, безнинг оғирлиги ва шакли буқоқ учун эндемик ўчоқ ҳисобланган зоналарда бирмунча юқори бўлади. Қалқонсимон без юмшоқ консистенцияга эга, унинг ўнг ва чап бўлакчалари — lobus dexter et lobus sinister ва оралиқ қисми — isthmus glandulae thyroidea деб аталади. 65—70 % одамларда қалқонсимон без бўйни (isthmus) дан юқорига қараб қўшимча узун ўсиқ ўсиб чиққан, бунга пирамидал қисм — lobus puramidalis дейилади. Қалқонсимон без бўйиннинг regio thyroidea соҳасида тери остида жойлашган, у бўйин фасцияси ҳисобига ҳосил бўлган қалин капсула — capsula externa билан ўралган. Қалқонсимон безни остидан жуда нафис ҳисобланган хусусий фасция — capsula interna ўраб туради. Бу иккала фасция

190-р а с м. Қалқонсимон без.

1 — os hyoideum; 2 — membrana thyrohyoidea; 3 — cartilago thyroidea; 4 — lobus pyramidalis; 5 — lobus dexter; 6 — lobus sinister; 7 — isthmus; 8 — trachea.

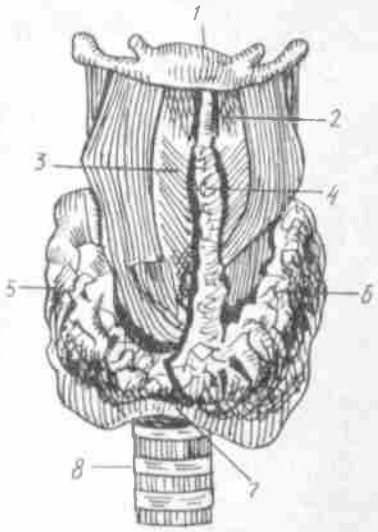

оралиғида фақат кичик қон томирлар ва нервлар ўтадиган тор йўлакча мавжуд. Ички фасция — fascia interna без ичкарисида дарпарда шаклида бир қатор ўсимталар бериб, безнинг ички сатҳини (лимон, апельсин каби) қатор бўлакчаларга бўлади. Безнинг ташқи юзаси ички томондан қон-томир нерв тутами (a. carotis communis, v. jugularis, n. vagus) билан ўраб турувчи фасциал қинга ёндошиб турса, орқа томондан у нафис ёғ парда орқали қизилўнгач ва ўткин билан чегараланган.

Безнинг ички тузилишига келсак, у алоҳида без пуфакчаларидан (50—100 мм) иборат, бу пуфакчалар фолликула — follicula gl. thyroidea деб аталади. Улар аксари шарсимон бўлиб, ташқи томондан кубсимон эпителий билан қопланган. Фолликулалар ичи суюқ коллоид модда билан тўлган, унинг таркибида тиреоглобулин деб аталувчи йодга бой оқсил моддаси бор.

Қалқонсимон безнинг юқорида баён қилинган типик топографияси катта ёшдаги одамларга хосдир. Без эркакларга қараганда хотин-қизларда бирмунча каттароқ бўлади. Бу фақат морфологик ҳолат ҳисобланмай, балки муҳим физиологик аҳамиятга ҳам эга, чунки бу безнинг касалланиши хотин-қизларда эркакларга нисбатан 3—4 марта кўп учрайди. Без болаларда катталарга нисбатан бир оз юқорида жойлашган.

Такомили. Қалқонсимон без энтодермадан тараққий этувчи бронхиоген гуруҳга киради. Эмбрион такомилининг дастлабки ҳафталарида келгусида тилга айланадиган бошланғич ичак найчаси олдинги қисмининг шиллиқ қавати бўртиб чиқиши натижасида ривожланади. Қалқонсимон без гормон чиқарадиган йўли бўлмаганлиги учун такомил этган еридан ажралиб, алоқасини узади. Безнинг такомил этган ери тилнинг илдиз қисмидаги кўр тешикка айланиб қолади. Тилдаги кўр



191-р а с м. Бирламчи ўткир буқоқ (Базедов) хастали-ги.
(В. Г. Барановдан олинди).

тешик — foramen coecum эмбрионал даврда қалқонсимон без билан ҳазм йўллари ўртасида боғланиш борлигидан далолат беради, ductus thyroglossus деб шунга айтилади. Ductus thyrog lossus эмбрионлик давринг биринчи ярмидаёқ беркилиб, ўрнида кўр тешик қолади. Пирамида ўсимтасига эса мазкур каналнинг қолдиқ ўсимтаси деб қараш керак. Камдан-кам ҳолларда пирамида ўсимтасининг бўлиниб қолиши натижасида, безнинг юқори юзасида қўшимча таначалар — glandulae thyroidea accessoria учрайди.

Функцияси. Қалқонсимон без ички секреция безлари орасида асосий ўрин тутади. Без фолликулаларида ишлаб чиқариладиган гормон тироксин деб аталади. Тироксин шу безга келувчи қон томирлар орқали қонга ўтади. Тироксин организмда ўсиш жараёнига таъсир кўрсатади, модда алмашинувини тезлаштиради. Агар без нормал тараққий этмаса (гипофункция) организм ўсишдан тўхтайди, натижада микседема касаллиги вужудга келади. Без фаолияти ортиб кетса (гиперфункция) Базедов касаллиги — тиреотоксикоз (организмнинг тироксин билан заҳарланиши) юз беради (191-расм).

Шундай қилиб, қалқонсимон безда ишланувчи гормонлар модда алмашинувини бошқариб туради, оксидланиш жараёнини тезлатади, шу билан бирга оқсил, мой ва углеводлар парчаланиши кучаяди. Қалқонсимон без функцияси нерв системаси ва гипофизнинг олдинги бўлагида ишланадиган тиреотроп гормони орқали бошқарилади.

Баъзи аҳоли яшайдиган зоналарда ичиладиган сувда йоднинг етишмаслиги ва натижада безнинг ҳаддан ташқари катталашиб кетиши — эндемик буқоққа олиб келади. Без катталашса-ю, функцияси нормал қолаверса — эутиреоид буқоқ, функцияси ошиб кетса — гипертиреоид буқоқ, камайиб кетса — гипотиреоид буқоқ деб юритилади. Буқоқ Ўзбекистонда ҳам учрайди. Шунинг учун ҳам буқоқ касаллигини аниқлаш, даволаш ва олдини олиш масалаларига доир қилинган ишларда Ўзбекистон олимларининг катта ҳиссалари бор (Масумов С. А.).

Қон билан таъминланиши ва иннервацияси. Қалқонсимон без организмнинг ички секреция безлари ва бошқа аъзолар ичида ҳам қон билан жуда яхши таъминланадиган аъзо бўлиб ҳисобланади. Қалқонсимон бездан оқиб ўтадиган қон миқдори буйракдан оқиб ўтадиган қондан беш ҳисса кўп. Қалқонсимон без ҳар иккала томондан бир жуфт юқори қалқонсимон артериялар — a. thyroidea superior (ташқи уйқу артериясидан), пастроқда бир жуфт пастки қалқонсимон артериялар — a. thyroidea inferior (truncus thyrocervicalis) ва тоқ артерия — a. thyroidea ima (a. subclavia ёки arcus aortae) ёрдамида қон билан таъминланади. Бу артериялар без ташқарисида ва ичида ҳам бой анастомоз ҳосил қилади (А. Т. Оқилов).

Нерв толалари эса парасимпатик толаларни n. vagus дан, симпатик толаларни эса бўйин симпатик тугунларидан олади (ўрта, юқори чигаллар). Майда лимфа томирлари безнинг ички қисмидаги фолликулаларни ўраб ўтиб, ҳиқилдоқ олди ва кекирдак олди лимфа тугунларига қуяди.

ҚАЛҚОН ОРҚА БЕЗЛАРИ

Қалқон орқа безлари — glandula parathyroideae икки жуфт (бир жуфти юқорида ва бир жуфти пастда) бўлиб, ички секреция безлари ичида деярли энг кичигидир. У қалқонсимон без ён бўлакларининг орқа юзасига ёпишиб ётади. Қалқон орқа безининг узунлиги 6 мм, кенглиги 4 мм, қалинлиги 2 мм га тенг, шунинг учун ҳам препаровка қилиб қаралганда, уни ўраб ётган ёғ тўқимасидан ажратиб олиш қийин. Ҳар қайси қалқон орқа бези алоҳида махсус фиброз капсулага ўралиб ётади. Без эпителий ҳужайраларидан ташкил топган бўлиб, қон томирларига жуда бой (192-расм).

Такомили. Қалқон орқа бези қалқонсимон без каби бронхиоген безларга, яъни энтодермадан такомил этувчи безларга киради. Бу без III — IV жабра ёриқлари ҳисобига юзага келади. Баъзан тўртта без ўрнига бешта без ҳосил бўлиб қолади.

Қон томирлари ва иннервация қилиниши қалқонсимон бездагига ўхшайди.

Функцияси. Қалқон орқа бези организмда кальций алмашинувини бошқариб туради. Бу без кесиб олиб ташланса, одам қалтироқ касалига йўликади ва ҳалок бўлади.

МЕЪДА ОСТИ БЕЗИНИНГ ИНКРЕТОР ҚИСМИ

Спланхнология қисмидан маълумки, меъда ости бези — pancreas овқат ҳазм қилишда муҳим аҳамиятга эга бўлган меъда ости ширасини ишлаб чиқаради. Меъда ости ширасы — ductus pancreaticus орқали ўн икки бармоқ ичакка қуйилади. Меъда ости безининг юқорида айтилган экскретор функциясидан ташқари, инкретор функцияси ҳам бор. Меъда ости безининг инкретор қисми pars endocrina pancreatis тўда-тўда бўлиб жойлашган эпителий ҳужайраларидан иборат, меъда ости бези оролчалари insula pancreaticae (Лангерганс оролчалари) деб

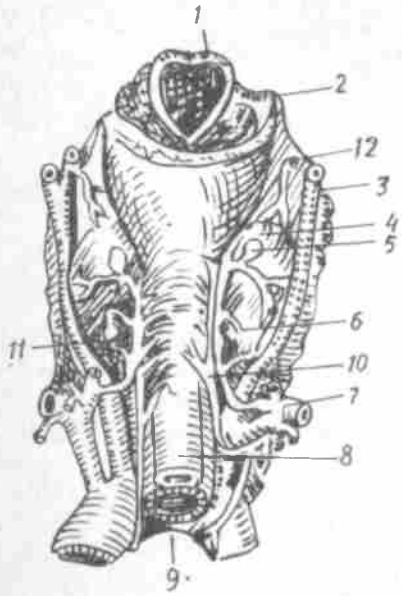

192-р а с м. Қалқон-орқа безлари.

1 — ҳиқилдоққа кириш тешиги; 2 — тил ости суягининг катта шохи; 3 — ташқи уйқу артерияси; 4 — қалқонсимон без; 5, 6 — қалқон орқа безлари; 7 — ўмров ости артерияси; 8 — қизилўнгач; 9 — трахея; 10 — остки ҳиқилдоқ нерви; 11 — пастки ва 12 — юқори қалқонсимон артериялар

шунга айтилади. Лангерганс оролчалари безнинг ташқи секрет қисмидан бириктирувчи тўқима пардаси орқали ажралиб туради. Лангерганс оролчалари меъда ости безининг барча қисмларида, айниқса, дум қисмида кўпроқ учрайди. Оролчалар катталиги 0,1—0,3 мм га тенг. Меъда ости бези оролчаларида А, Б, ҳужайралари тафовут қилинади. Агар А ҳужайралар 15—20 фоизни ташкил қилса, Б ҳужайралар 70% ни ташкил қилади. Меъда ости безининг эндокрин қисмида ишланадиган гормон (инсулин) ана шу Б ҳужайраларда ишланади ва бевосита қонга ўтиб, организмда қанд модда алмашинувида қатнашади.

Морфологик текширишлар безларнинг, шунингдек, ички секрет безларининг қон томир тўрига айниқса бой эканлигини кўрсатади. Меъда ости безининг Лангерганс оролчалари атрофида ва ичида қон томирлар айниқса кўп бўлади.

ЖИНСИЙ БЕЗЛАРНИНГ ЭНДОКРИН ҚИСМИ

Жинсий безлар — эркакларда мояклар (testis), аёлларда эса тухумдонлар (ovarium) ҳисобланади. Улар ўз маҳсули бўлмиш жинсий ҳужайраларни тўғридан-тўғри жинсий йўлларга ажратади, бу вазифани жинсий безларнинг ташқи секрет қисми бажаради. Бундан ташқари, ана шу безлар жинсий гормонларни қонга ишлаб чиқаради.

Мояк буралма каналчалари ва у ерда жойлашган қон томирлар атрофида моякнинг (уруғдон) йирик интерстицал без ҳужайралари — Лейдиг тўплами жойлашган. Лейдиг ҳужайраларида жинсий гормон тестостерон ишланади.

Тухумдонда эса фолликулин ва прогестерон номли гормонлар ишланади. Тухумдоннинг ички секрет қисми фаолияти гипофиз безида ишланадиган гормонга боғлиқ.

Спланхиология қисмидан маълумки, тухумдондан етилиб чиққан тухум тухумдоннинг ташқи қобиғини ёриб, қорин бўшлиғига тушар экан, ёрилиб чиққан ери чандиқ бўлиб қолади, ана шу чандиқ сариқ тана — corpus luteumverum, аксинча етилиб чиққан тухум оталанмаса, ёрилиб чиққан тухум оталанса ва ҳомила пайдо бўлса, бунга чин сариқ тана — corpus luteumerum, аксинча етилиб чиққан тухум оталанмаса, унинг ўрнида ҳосил бўлган сариқ тана, яъни сохта сариқ танага — corpus luteum spurium дейилади. Чин сариқ тана фаолияти 9 ой, сохта сариқ тана фаолияти эса бир ой давом этади, уларнинг вазифалари турлича. Чунончи, сохта сариқ танадан чиққан гормонлар янги тухум ҳужайрасининг етилиши учун шароит туғдирса, чин сариқ танадан ишланиб чиққан гормон ҳосил бўлган ҳомиланинг бачадонда ўрнашиши ва унинг нормал ривожланишини таъминлайди, янги тухум ҳужайраси етилишини тўхтатиб туради, сут безларини ривожлантиради. Ҳомиладорлик вақтида чин сариқ тана кесиб олиб ташланса, ҳомила такомили тўхтайди.

Буйрак усти бези — glandula suprarenalis

Буйрак усти бези чап ва ўнг буйракларни устидан қалпоқ ҳолида қоплаб турадиган жуфт аъзодир. У узунасига 30—60 мм ни ташкил қилгани ҳолда 12—13 г оғирликка ҳам эга.

Буйрак усти безини уст томондан фиброз капсула ўраган, бу капсула без ичига ўсиқлар беради ва натижада без бир нечта бўлакларга бўлинади. Буйрак усти безини кесиб қарасак, унинг ташқи сарғиш пўстлоқ қисмидан ва ички қорамтир мия қисмидан иборат эканини кўрамиз. Пўстлоқ қисми ва мия қисми тузилиши, такомил этиши ва функцияси жиҳатидан бир-биридан фарқ қилади.

Пўстлоқ қисми липид доначалари ва холестеринга бой бўлиб, тузилиши жиҳатдан уч зонага бўлинади.

Буйрак усти безининг мия қисми эса хромли тузлар ёрдамида сариқ-қўнғир рангда бўялувчи хромофин элементларидан тузилган, у нерв толалари ва ганглиоз нерв (симпатик) ҳужайраларига бой.

Пўстлоқ қисми эмбрионлик даврининг 4—5-ҳафталарида, ичак тутқичи асосининг икки ёнидаги мезодермадан, мия қисми эса симпатик элементлар — эктодермадан такомил этади. Шунинг учун бу қисм адренал ёки хромаффин системаси деб аталади. Эмбрион такомилининг 6—7-ҳафтасига келганда целомик эпителийдан тараққий этаётган пўстлоқ қисми мезотелийдан ажралади ва интерренал танага айланади. Интерренал тана аортанинг латерал томонида жойлашган ҳужайралар массаси ҳисобланади. Эмбрион 8 ҳафталик бўлганда бўлғуси мия қисми ҳужайралари — хромаффинобластлар кўпая бориб, интерренал тана ичига ботиб киради ва безнинг мия қисмини ҳосил қилади. Хромаффинобластлар айни вақтида аортанинг олд томонда жойлашган paraganglion aorticum ни (параганглийларни) ҳосил қилади. Такомил этиши жиҳатидан эмбрионнинг турли пластинкаларидан келиб чиқиши

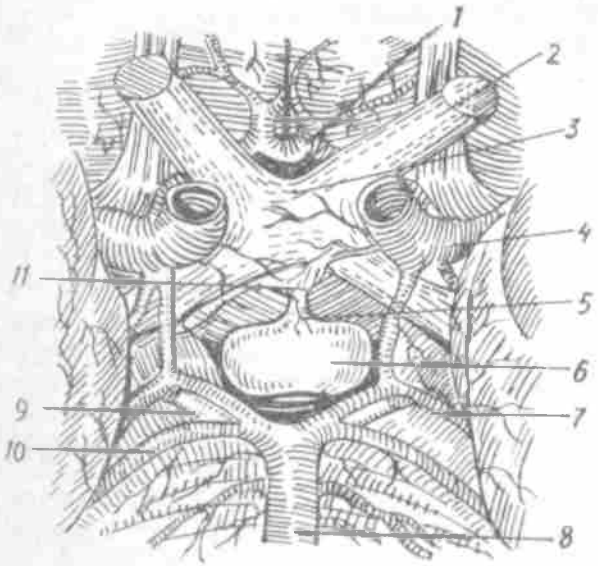

193-р а с м. Гипофиз (олд томондан кўриниши).

1 — олдинги мия артерияси; 2 — кўриш нерви; 3 — кўриш нервларининг кесишиш ери; 4 — ўртадаги мия артерияси; 5 — воронка; 6 — гипофиз; 7 — миянинг орқа артерияси; 8 — асосий артерия (a. basillaris); 9 — N. oculomotorius; 10 — n. cerebelli superior; 11 — suber cinitеum.

туфайли паст даражадаги умуртқали ҳайвонларда буйрак усти безининг ҳар иккала (интерренал ва хромаффин) системаси алоҳида бўлади.

Буйрак усти безининг пўстлоқ қисмида кортикостероидлар деб аталувчи бир гуруҳ гормонлар (альдостерон, гидрокортизон, андроген) ишланади.

Буйрак усти безининг мағиз қисмида асосан адреналин ишланади. Адреналин гликогенни моносахаридларга парчалайди, натижада мускул, жигардаги гликоген запаси камаяди, айни ҳолда қонда моносахаридлар кўпаяди. Демак, адреналин инсулинга антагонист ҳисобланади, юрак уришини тезлаштиради, қон томирлар деворини торайтиради, бинобарин, қон босимини оширади.

Буйрак усти бези барча ички секрет безлари каби жуда бой қон билан таъминланади. Буйрак усти безига уч жуфт артерия: юқори буйрак усти артерияси (остки диафрагма артериясидан), ўрта буйрак усти артерияси (қорин аортасидан) ва остки буйрак устки артерияси (буйрак артериясидан) ҳисобига қон билан таъминланади. Буйрак усти безидан чиққан лимфа томирлари бел лимфа йўлларига қуйилади.

Неврогеп гуруҳ. Неврогеп гуруҳга *иккита без, гипофиз* ва *эпифизлар* киради.

Г и п о ф и з — hypophysis (193-расм) жуда кичик, тахминан овал шаклидаги без бўлиб, асосий суякнинг турк эгари деб аталувчи чуқурчасида жойлашган. Безнинг оғирлиги 0,4—0,5 г бўлиб, пушти рангга эга. У мия асосидаги кулранг дўмбоқчадаги воронкасимон (infundibulum) оёкча орқали осилиб туради. Гипофизнинг олдинги — lobus anterior (adenohyophysis) ва орқа — lobus posterior (neurohypophysis) бўлаклари тафовут қилинади. Гипофизнинг олдинги ва орқа бўлаклари эмбриоппинг турли куртакларидан такомил этади, чунончи, олдинги

бўлаги оғиз чукурчасининг дорсал эпителийсидан такомил этса, орқа бўлаги диэнцефолон (иккинчи мия пуфаги) дан такомил этади.

Гипофизнинг олдинги бўлагида ишланадиган соматотроп гормон (ўсиш гормони) ўсаётган организмда ўсиш жараёнини бошқаради. Бундан ташқари, гипофизнинг олдинги бўлагида адренокортикотроп (АКТГ), тиреотроп (ТТГ) ва гонодотроп гормонлар ишланади. Гипофизнинг орқа бўлагида эса вазопрессин, антидиуретин гормонлари ишланади. Гипофиз юқори ва остки гипофизар (ички уйқу артериясидан) артериялари ҳисобига қон билан таъминланади.

Мия ортиғи (эпифиз) — corpus piniale мия дастасининг юқори сатҳида, тўрт думбоқнинг юқори (икки юқори думбоқ ўртасида) устида жойлашган бўлиб, кўриш думбоғига юганчалар — habinula ёрдамида туташган. Эпифиз овал шаклидаги мошдек келадиган без бўлиб, узунлиги 7—10 мм, эни 5—7 мм, оғирлиги 0,2 г ни ташкил қилади. Унинг ингичкалашган учи пастга қараган. Устидан бириктирувчи тўқима капсуласи билан ўралган. Капсуладан ичкарига кирган тўсиқлар безни бўлакларга — трабекулаларга бўлиб юборади. Без паренхимасида жойлашган пинеалоцит ва глиоцит деб аталувчи махсус без ҳужайралари гипофиз фаолиятини тормозловчи (балоғатга етгунча) ва умуман модда алмашинувини бошқарувчи гормон ишлаб чиқаради.

ТОМИРЛАР СИСТЕМАСИ ҲАҚИДА ТАЪЛИМОТ (АНГИОЛОГИЯ)

Ангиология (томирлар системаси таълимоти) грекча ангион (angeion — томир) сўзидан олинган бўлиб, XVIII асрдан бошлаб атама сифатида ишлатилади.

Томирлар системаси организмда бошқа органлар системаси сингари муҳим вазифани бажаради. Томирлар ичидаги суюқликлар (қон, лимфа) ҳужайра ва тўқималарнинг ҳаёти учун зарур бўлган барча моддаларни етказиб беради, шу билан бирга уларнинг таркибидаги организмга керакмас (чиқинди) моддаларни маълум органлар (буйраклар)га олиб боради. Шундай қилиб, томирлар системаси қон томирлар системаси, лимфа системаси ва қўшимча тузилмалардан таркиб топган.

ҚОН ТОМИРЛАР СИСТЕМАСИ

Қон томирлар системаси юрак, артериялар, веналар ва капиллярлар сингари мураккаб тузилмалардан иборат (194-расм).

Юрак қон томирлар системасининг марказий органи бўлиб, нерв гормонлар бошқарувининг таъсирида доимо бир маромда қисқариб ва кенгайиб, организмдаги қон суюқлиги ҳар хил катталикдаги қон томирлар ёрдамида ҳужайраларга ва тўқималарга озиқ моддаларни олиб боради ва бошқа турли қон томирлар орқали юракка қайтиб келади. Шунинг учун барча қон томирлар икки турга бўлинади: 1) марказий орган бўлмиш юракдан чиқиб, бутун гавдага тарқаладиган ҳамма қон томирларига (ичидаги оқаётган қоннинг қандайлигидан қатъи назар) артерия (aer — ҳаво, tereo — сақлайман, деган сўзлардан

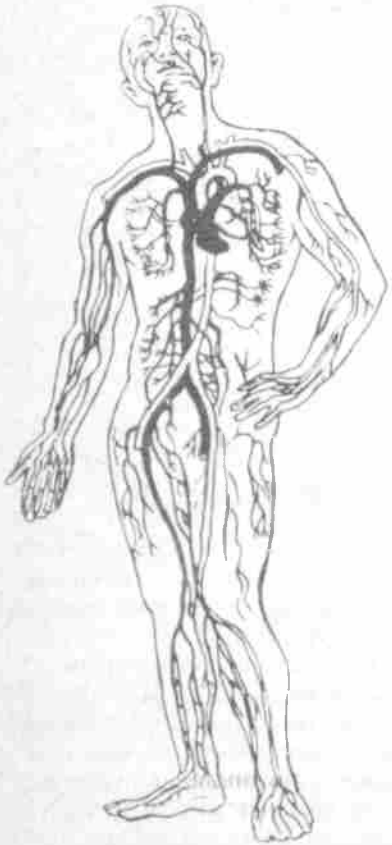

194-р а с м. Қон томир системаси.

олинган) қон томирлари дейилади, чунки мурдаларнинг артерия қон томири бўш бўлганидан Гиппократ биринчи марта артерия номи билан атаган; 2) ҳужайралардан, тўқималардан марказий орган ҳисобланган юракка қон олиб келадиган томирларни эса вена қон томирлари деб юритилади («Вена қон томирлари системаси»га қаралсин).

Юракдан чиқадиган артерия қон томирлари (аорта, ўпка артериялари) марказдан узоқлашган сари толалар, тармоқчалар чиқариб, аста-секин кичиклаша боради. Ниҳоят, органлар деворида микроскоп остида кўринадиган жуда ҳам ингичка артерия толалари — артериолалар капилляр соч толасига ўхшаган қил томирлардир, уларнинг узунлиги ўрта ҳисобда 0,5 мм, кенглиги 3—3,5 микрон, яъни одам тукининг диаметридан 50 марта кичик ва девори жуда юпқа бўлади. Шу сабабли уларда қон секин оқади, натижада ҳужайралар, тўқималар ва оралиқ моддаларнинг яшаши ва ишлашига зарур кислород ҳамда бошқа моддаларнинг қондан тўқималарга диффузия йўли билан ўтишига имконият яратилади. Тўқималарга эса карбонат ангидридни ва модда алмашинуви натижасида вужудга келган бошқа моддаларни капиллярларга беради. Шундай қилиб, артериал капилляр веноз капилляр томирларга айланади. Веноз капилляр томирлар эса аста-секин йириклашиб, охирида иккита (юқориги ва пастки) кавак вена қон томирни ташкил қилади ва юракнинг ўнг бўлмачасига қуйилади. Қон ўнг бўлмачадан ўнг қоринчага, ундан ўпка артериялари орқали ўпкага боради. Ўпка артериясининг тармоқлари пировардида капиллярларга айланади ва нафас альвеолалари (пуфакчалар) ни ўраб олади («Нафас органлари системаси»га қаралсин). Капиллярлар эса нафас процессида карбонат ангидридни чиқаради ва кислородга бойийди. Кислородга бой бўлган қон ўпка веналари орқали юракнинг чап бўлмачасига қуйилади. Ундан чап қоринчага ўтиб, аорта орқали юқорида айтилганидек, бутун организм бўйлаб тарқалади. Натижада организмда тўла қон айланиш доираси системаси вужудга келади. Қон айланиш системаси икки доирага бўлинади: катта қон айланиш доираси юракнинг чап қоринчасидан бошланиб, аорта ва тармоқлари орқали барча тўқима-

ларга, ҳужайралар ва оралиқ томирларга тарқалади, сўнгра вена қон томирлари (v. cava superior, v. cava interior) бўлиб, юракнинг ўнг бўлмачасига қайтиб қуйилади; 2) кичик (ўпка) қон айланиш доираси юракнинг ўнг қоринчасидан бошланиб, ўпка артериялари орқали ўпкага боради, у ерда қон кислородга бойиб, тўртта ўпка венаси орқали чап юрак бўлмачасига қуйилади. Кичик қон айланиш системасидаги қон томирларнинг номи уларда оқадиган қонга мос келмайди. Масалан, ўпка артериясидан ўпкага карбонат ангидридга бой бўлган қон — вена қони оқиб борса, ўпка венасидан юракнинг чап бўлмачасига ўпкада нафас жараёнида кислородга бойиган қон — артерия қони оқади.

Юқорида кўрсатиб ўтилган катта ва кичик қон айланиш доираларидан ташқари, учинчи, яъни юрак қон айланиш доираси ҳам бор, бу доира артерия ва вена қон томирларидан тузилган. Юрак деворининг веналари тўғридан-тўғри юракнинг ўнг бўлмасига қуйилади.

Одамнинг артерия системасини схема тарзида сершох дарахтга ўхшатиш мумкин. Аортани асосий ўзан деб ҳисоблайдиган бўлсак, ундан бир қанча асосий тармоқлар (уйқу артериялари, ўмров ости артериялари, ичак тутқич артериялари ва ҳоказолар) чиқади, булар ўз навбатида иккинчи тартибдаги тармоқларга бўлинади. Бу тармоқлар ҳам шохлаб, ниҳоят капиллярларни ҳосил қилади. Қон томирлар диаметри ҳар хил найчалардан иборат бўлиб, уларнинг девори томирларнинг бажарадиган вазифасига кўра тузилган.

Марчелло Мальпигий (1661) биринчи бўлиб 180 марта катта қилиб кўрсатувчи линза орқали ичида қон оқаётган жуда майда (қил) томирларни кўздан кечирди ва уларга капиллярлар деб ном берди. Одам организмида тахминан 150 миллиард капилляр мавжуд бўлиб, улар 300 триллион ҳужайрада модда алмашинувини таъминлайди. Агар ана шу капиллярлар бир-бирига уланса, узунлиги 100 минг километрга тенг «тизимча» ҳосил бўлар эди, бу тизимча ер юзини 2,5 марта ўрашга етар эди. 1957 йилда капиллярларда қон айланиши муаммосига бағишланган анжуманда «микроциркуляция» атамаси тилга олинди. Микроциркуляция рўй берадиган (қил томирлар) микроциркулятор йўлларни ўрганиш билан биринчи бўлиб академик В. В. Куприянов шуғулланди. Маълум бўлишича, модда алмашинуви рўй берадиган микротомирларда босим ниҳоятда пасайиб (15 мм симоб устунига тенг), қон оқиш тезлиги секундига 0,5 мм га тенг бўлар экан. Бу ҳол аортадагига нисбатан 500 минг марта кам.

В. В. Куприянов (шогирдлари билан) микротомирларнинг ичида қон юриши (микроциркуляция) ни ўрганиб чиқиб, микроциркулятор йўлларни 5 қисмга: артериола, прекапилляр, капилляр, посткапилляр, венулага бўлиб берди. Артериолалар майда артерия шохларидан мускул қаватидаги (tunica media) силлиқ мускул толаларининг бир қатор жойлашиши билан фарқ қилса, прекапиллярларда ушбу қават узлукли (бўлиб-бўлмай) ҳолда бўлади, эластик қават бўлмайди. Прекапиллярларнинг капиллярларга ўтиш ерида мускул толаларининг тўпланган ерлари (сиқувчи) учраб, улар прекапиллярлардан капиллярларга ўтишни бошқариб туради. Капиллярлар микротомирлар-



196-р а с м. Қон томир деворининг гистологик тузилиши.

а — вена қон томири; 1 — ички қават; 2 — ўрта қават; 3 — ташқи қават; б — артерия қон томири; 4 — ташқи қават; 5 — ўрта қават; 6 — ички қават.

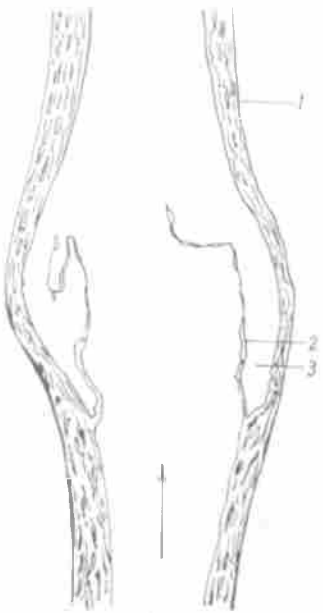

197-р а с м. Вена қон томири.

1—вена қон томирининг девори; 2—клапанлар; 3—клапан бўшлиги.

нинг асосий бўғими бўлиб, модда алмашинуви ана шу ерда рўй беради. Капилляр девори фақат бир қават эндотелий ҳужайраларидан иборат, холос, мускул ҳужайралари мутлақо бўлмайди. Эндотелий устини базал парда ўраган. Барча капиллярлар бир вақтда ишламайди, шунинг учун функционал жиҳатдан капиллярлар уч гуруҳга бўлинган (Г. И. Мчидлишвилидан): 1) ишлаб турган капиллярлар, булардан қон барча элементлари билан оқиб туради; 2) плазматик капиллярлар, ичида фақат қон зардоби (шаклли элементларисиз) оқиб туради ва 3) ёпиқ капиллярлар, булар ишламай турган капиллярлардир.

Ички ва ташқи таъсиротлар туфайли ишлаб турган капиллярлар плазматик ёки ёпиқ капилляларга ўтиб туриши мумкин. Масалан, қон томирларни қон кенгайтирувчи дорилар таъсирида очиқ (ишлаб турувчи) капиллярлар 2—4 марта кўпайиши ёки қуруқ овқат истеъмол қилинганда ишлаб турган буйракдаги қон томир коптокчалари 60 дан 30 фоизгача кичрайиши мумкин (Г. И. Мчидлишвили).

Артериялар қон томирлар деворининг тузилишига қараб икки турга бўлинади. Уларнинг баъзиларида (аорта, ўпка артерияси ва аорта равоғи тармоқларида) эластик тўқималар кўпроқ бўлиб, бундай артериялар э л а с т и к кўринишдаги а р т е р и я л а р деб аталади. Қолган артериялар деворида эса мускул қавати кўпроқ ривожланган бўлиб, улар тегишлича м у с к у л к ў р и н и ш и д а г и а р т е р и я л а р деб юритилади. Қон томирлар эластик бўлганлиги туфайли ҳамма вақт

юракнинг қисқаришига ва кенгайишига (чўзилишига ва асли ҳолига қайтишига) мослашиб туради. Натижада қон томирлар ва деворида жойлашган мускул қавати ўзининг эластик хоссаларига кўра, юрак ишига бирмунча ёрдам беради ва қон айланишини осонлаштиради. Қон томирлар юпқа қўшувчи тўқима билан қопланган бўлади ва деворларини ўзига хос артерия ҳамда вена қон томирлари (vasa vasorum) қон билан таъминлайди (196, 197-расмлар).

Бундан ташқари, томирларнинг марказий нерв системасига алоқадор нерв толалари ва охирлари — рецепторлари бўлади. Рецепторлар тегишлича қон томирлар ишини тартибга солиш вазифасини бажаради.

ЮРАК

Юрак (сог 198-расм) мускулдан тузилган аъзо бўлиб, кўкрак қафасида жойлашган. Юрак одам ҳаётининг охирги дақиқасигача ҳамма вақт муттасил қисқариб (систола) ва кенгайиб (диастола) туради ва бутун организмга қон етказиб беради. Шундай қилиб, юрак организмдаги қон айланиш системасида муҳим ўрин эгаллайди ва марказий аъзолардан бири ҳисобланади. Ўрта яшар одамнинг юраги минутига ўрта ҳисобда 70—75 марта, бир суткада эса 100 000 марта қисқара олади. Бу шу вақт ичида 20 тонна юкни бир метр баландликка кўтариш кучига тенг демакдир.

Одам юрагининг ривожланиши қон томирлар ва плацентанинг такомил этишига чамбарчас боғлиқ бўлади. Юрак эмбрионининг учинчи ҳафтаси охирларида бирламчи ичак олдинги қисмининг остида мезенхимадан вужудга келади, парасагиттал ҳолатда жойлашган иккита эндокард халтачасидан такомил этади. Кейинчалик ана шу эндокард халтачалари деворида мезенхимадан эндотелий қавати — эндокард пайдо бўлади. Ривожланиш даврида эндокард халтачаларининг медиал деворлари ўзаро қўшилиб, битта умумий юрак оралиқ деворини ҳосил қилади. Лекин мезенхимадан ҳосил бўлган бу девор тез йўқолиб, юрак бўшлиғида қон ҳужайраларига айланади. Натижада битта умумий юрак халтачаси ҳосил бўлади. Ана шу бирламчи юрак ичакнинг бош қисмига юракни ўраб турган сероз халтача (юракнинг орқа тутқичи) ёрдамида ва тананинг олдинги деворига юракнинг қорин тутқичи орқали бирлашган бўлади. Кейинчалик юракнинг орқа тутқичи орқа кўкс оралиғини ҳосил килади, қорин тутқичи эса бутунлай йўколади.

Юракнинг мускул қавати — миокард (myocardium) эндокард халтасининг атрофида сплонхнотомнинг висцерал варағидан ҳосил бўлади ва юрак найчаси бўшлиғида сероз парда билан қопланади. Пировардида сероз пардадан юрак халтачаси — перикард ҳосил бўлади.

Юракнинг ривожланиш даврида юрак найчаси эпикардга қараганда тезроқ ўсади ва «S» шаклида бўлади. Кейинчалик «S» шаклидаги юрак найчасининг олдинги қисмидан юрак олди бўлмачаси, унинг қулоғи ва sinus venosus пайдо бўлади. Юрак қоринчалари эса «S» шаклидаги

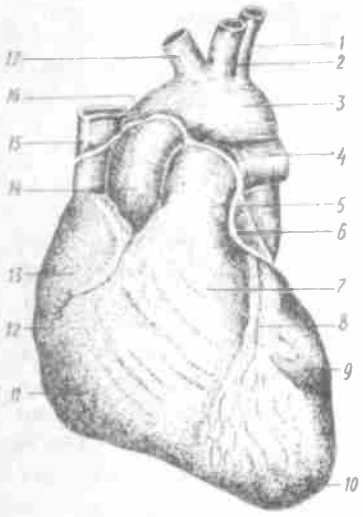

198-р а с м. Юракнинг ташқи кўриниши.

1 — a. subclavia sinistra; 2 — a. carotis communis; 3 — arcus aortae; 4 — a. pulmonis dextra; 5 — truncus pulmonalis; 6 — auricula sinistra; 7 — conus arteriosus; 8 — sulcus interventricularis anterior; 9 — ventriculus sinister; 10 — apex cordis; 11 — ventriculus dexter; 12 — sulcus coronrius; 13 — auricula dextra; 14 — aorta descendens; 15 — v. cava superior; 16 — эпикарднинг перикардга ўтиш жойи; 17 — truncus brachiocephalicus.

найчанинг пастки бўлагидан ривожланади. Натижада юрак найчасининг вена артерия бўлакларини чегаралаб турадиган жойида sulci interventriculare вужудга келади. Юрак бошланғич даврда битта бўлмача ва битта коринчадан иборат бўлса, эмбрионнинг тўртинчи ҳафтасида қоринча ва бўлмачаларнинг ҳар бирини иккига ажратиб турадиган деворча ҳосил бўлади, бунда юрак тўрт бўлакка (камерага) бўлинади. Лекин бўлмачалараро деворнинг ўртасида овал тешик — foramen ovale бўлиб, ундан эмбирон ривожланиши даврида қоннинг бир қисми ўнг бўлмачадан тўппа-тўғри чап бўлмачага қуйилади. Бу даврда пастдан юқорига (бўлмачалар оралиқ девори томонга) қараб ўсаётган septum interventriculare ҳам қоринчаларни бир-биридан тўла ажратмайди. Юракнинг тавақали ва яримойсимон клапанлари эндокард ҳисобига такомил этади ва бўлмача билан қоринча ўртасида тешик (ostium atrioventriculare) вужудга келади. Ўрта яшар одамнинг юраги олдиндан орқага қараб бир оз қисилган конус шаклида бўлиб, ҳажми ҳар бир кишининг ўртача қисилган муштига тенг келади. Юрак тўрт камерали (иккита бўлмача, иккита қоринча) мускулдан тузилган орган бўлиб, вена қон томирлари орқали қонни қабул қилиб, артерия томирлари системасига ўтказади.

Чап бўлмача билан чап қоринча юракнинг чап ёки артериал бўлагини, ўнг бўлмача билан ўнг қоринча эса юракнинг ўнг ёки вена бўлагини ташкил этади.

Юракнинг ўртача оғирлиги эркакларда 300 г, аёлларда эса бир оз камроқ — 220—250 г бўлади.

Янги туғилган чақалоқ юраги юмалоқ шаклда бўлиб, бирмунча юқори жойлашган, оғирлиги 23—27 г, саккиз ойлик болаларда юракнинг оғирлиги икки баравар, 2—3 яшар болаларда уч баравар ва 16 ёшда ўн бир марта ортади. Ўрта ёшдаги одамларда юракнинг узунлиги 13—14,5 см, энг сербар қисми (кўндалангига) 9—10,5 см,

олдинги сатҳи билан орқа сатҳининг узунлиги 6—7 см га тенг. Юрак оғирлиги бутун гавда оғирлигига 1:200 ёки 1:75 нисбатда бўлади. Юрак ташқи юзасининг ўткир (ўнг) ва ўтмас (чап) чеккалари уни орқа ва олдинги томондаги юзаларга ажратиб туради.✓

✓Юракнинг олдинги ва бир оз юқорига ҳамда чапга қараб турган тўш-қовурға юзаси (facies sternocostalis) тўш суягининг дастаси билан III — IV қовурғалар тоғай қисмларининг орқа томонига тўғри келади./ Юракнинг иккинчи ясси юзаси орқага ва бир оз пастга қараган бўлиб, диафрагманинг пай марказига тегиб туради, facies diaphragmatica деб шунга айтилади/ Бундан ташқари, юракнинг юқорига қараган сербар қисми — асоси (basis cordis) ва пастга, чапга қараган юмалоқроқ учи (apex cordis) бор. Юрак асосан basis cordis дан бошланадиган йирик артерия ва вена қон томирларига осилган ҳолда ишлаб туради. Юрак 4 бўлимдан иборат бўлиб, унинг basis cordis томонида жойлашган иккита юрак бўлмачаси (atrium) ва уларнинг остида (apex cordis томонида) жойлашган юракнинг иккита қоринчаси (ventriculus) тафовут қилинади/

Юракнинг ташқи юзасида бўлмачалар билан қоринчалар ўртасидаги чегарага тўғри келадиган ва юракни ҳамма томондан ўраб турган кўндаланг эгат — sulcus coronarius ва қоринчаларни бир-биридан ажратиб турадиган деворларига тўғри келадиган узунасига жойлашган олдинги эгат — sulcus interventricularis anterior, шунингдек, орқа томондаги узунасига кетган эгат — sulcus interventricularis posterior (янги туғилган болаларда бу эгат анча чуқурроқ бўлади) бор. Олдинги ва орқа томонда узунасига жойлашган эгатлар юрак учининг ўнг томонидан ўзаро туташиб, юрак ўймаси (incisura apicis cordis) ни ҳосил қилади. Юракнинг айтиб ўтилган ҳамма эгатлари юракни озиқлантирувчи томирлар ва ёғ клетчаткалари билан тўлиб туради. Шу сабабли, улар препаровка қилинмаган юракда унча яхши кўринмайди. Ўнг ва чап юрак бўлмачалари — atrium dextrum et sinistrum бир-бирига нисбатан ўртада жойлашган девор — septum interatriarum билан (бўлмачалараро девор билан ўнг қоринча ventriculus dexter,) чап қоринча ventriculus sinister қоринчалараро девор (septum interventriculare) билан ажралиб туради. Лекин ўнг бўлмача билан ўнг қоринча ва чап бўлмача билан чап қоринча ўзаро ostium atrioventriculare dextrum et sinistrum (юрак бўлмачалари билан қоринчалари ўртасидаги тешиклар) воситасида туташган бўлади. Шундай қилиб, тўрт бўлакдан иборат юракнинг бир-бирига туташиб турган икки қисми тафовут қилинади. Шу жумладан, ўнг бўлмача билан ўнг қоринча ўзаро ostium atrioventriculare dextrum воситасида кўшилган бўлса, иккинчи томонда чап бўлмача билан чап қоринча бир-бирига ostium atrioventriculare sinistrum орқали туташади.

ЎНГ БЎЛМАЧА (ATRIUM DEXTRUM)

(199-расм)

Юракнинг ўнг бўлмачаси (деворининг қалинлиги 2—3 мм) кубсимон бўшлиқ бўлиб, чап бўлмачадан septum interatriale (бўлмача тўсиғи) билан ажралиб туради. Ўнг бўлмача бўшлиғининг ҳажми унинг

олдида жойлашган учбурчак шаклидаги ўнг қулоғи — auricula dextra бўшлиғи билан анча катталашади. Бўлмачанинг ички юзаси асосан силлиқ бўлиб, қулоқ қисмида мускул тутамлари бир хил жойлашган тароқсимон мускуллар (musculi pectinate) ҳосил қилади.

Ўнг бўлмачага юкориги кавак вена — vena cava superior, пастки кавак вена — vena cava inferior қуйилади. Ана шу иккала кавак вена қуйиладиган тешикларнинг орасида (бўлмачанинг ички юзасида) битта дўнг — tuberculum intervenosum бор. Пастки кавак венанинг пастки қиррасида ингичка бурма — valvula venae cavae inferioris бўлиб, septum interatriale томонга йўналиб жойлашган. Ана шу бурма эмбрионнинг ривожланиш даврида веноз қоннинг ўнг бўлмачадан оралиқ деворда жойлашган овалсимон тешик орқали чап бўлмачага, сўнгра эса ostium atrioventriculare sinistrum орқали чап қоринчага ўтиш вазифасини бажаради.

Кавак веналардан ташқари, ўнг бўлмачага юракнинг ўзига хос веноз конини йиғадиган синус — sinus coronarius ва бирмунча майда вена тешикчалари — foramina venosum minimarium очилади. Sinus coronaris cordis нинг бўлмачага очиладиган жойида эндокарддан ҳосил бўлган valvula sinus coronarii ни деярли ҳамма вақт кўриш мумкин.

Бўлмачалар орасидаги тўсиқларнинг тахминан ўрта қисмида овалсимон чуқурча — fossa ovalis бўлиб, атрофи limbus fossae ovalis деган гардишсимон болишча билан чегараланиб туради. Эмбрионда fossa ovalis ўрнида тешик foramen ovale бўлади. Бу тешик юқорида айтилганидек, ўнг бўлмачани чап бўлмачага туташтириб туради. Одатда, бола туғилгандан кейин овалсимон тешик бекилиб кетади. Шунинг учун ҳам septum interatriale нинг ана шу соҳаси бошқа қисмига қараганда бирмунча юпқароқ тузилган. Баъзан foramen ovale аномалия сифатида сақланиб қолиши ҳам мумкин. Туғма юрак пороги (овал тешикнинг битмай қолиши) деб ана шунга айтилади. Ўнг бўлмача ostium atrioventriculare dextrum орқали ўнг қоринчага алоқадор.

ЧАП БЎЛМАЧА (ATRIUM SINISTRUM)

Чап бўлмачанинг ички юзаси худди ўнг бўлмачанинг ички юзаси сингари силлиқ тузилган. Унинг олдинги томонида жойлашган қулоқсимон ўсиғи (auricula sinistra) бўшлиғининг ички юзасигина тожтароқсимон мускуллар (musculi pectinati) билан қопланган.

Чап бўлмачага бешта тешик очилади: тўрттаси ўпка веналари (v. v. pulmanales) тешиклари бўлиб, бешинчиси ostium atrioventriculare sinistrum чап қоринча билан туташиб туради. Одатда, ўнг ва чап ўпканинг ҳар биридан иккита (ҳаммаси бўлиб тўртта) вена томири чиқиб, ўпкада кислород билан тўйинган қонни чап бўлмачага қуяди, бу веналарнинг тешиклари эса ёнма-ён жойлашган. Баъзан ана шу бир жуфт вена ўзаро қўшилиб, битта венани ҳосил қилади. Шу туфайли бўлмачага очиладиган вена томири тешикларининг сони камаяди.

ЎНГ ҚОРИНЧА VENTRICULUS DEXTER
(200- расм)

Ўнг қоринча учи пастга қараган уч қиррали пирамида шаклида бўлиб, деворининг қалинлиги 5—8 мм, қоринчанинг ички юзасида мускул тутамлари параллел ҳолатда ётмасдан, балки бир-бири билан кесишиб, мураккаб мускул чигали тўсиқлари (trabeculae corneae) ни ва муайян жойларда қоринча бўшлиғига чиқиб турадиган учта конуссимон ўсиқ — сўрғичсимон мускуллар (m. m. papillares) ни ҳосил қилади. Қоринчаларни бир-биридан ажратиб турадиган оралиқ тўсиқ — septum interventriculare ўнг қоринча бўшлиғига кириб жойлашган. Шунинг учун қоринчани кўндалангига кесиб қараганда у яримой шаклида кўринади.

Ўнг қоринча бўшлиғининг юқориги сербар қисми икки бўлакка ажралган, орқа томони — танаси (corpus) ўнг бўлмачага очиладиган тешиги — ostium atrioventriculare dextrum бўлса, олдинги юқори — конус томони (corpus arteriosus) ўпкага борадиган қон томир ўзанига қўшилиб кетади.

Антиовентрикуляр тешикда уч тавақали клапан — valvula atrioventri culares dextra (tricuspidalis) бор, у қаерда жойлашганига қараб қуйидаги учта алоҳида тавақага бўлинади, шулардан бири оралиқ тўсиқ — cuspis septalis — медиал томондан, иккинчиси — cuspis anterior — олдинги томондан, учинчиси — cuspis posterior орқа томондан жой олади. Бу клапанлар юракнинг ички (эндокард) қаватидан вужудга келиб, уларнинг пастки эркин чеккалари қоринча бўшлиғи томонида жойлашган, ҳар бир клапан учига эса сўрғичсимон мускуллардан бошланадиган ингичка пай иплари — chordae tendineae бириккан. Пай иплари, одатда учта сўрғичсимон мускулнинг ҳар биридан иккита-иккита бўлиб бошланиб, иккита ёнма-ён жойлашган қўшни клапанга боради. Натижада ҳар бир сўрғичсимон мускул биттадан пай иплари ёрдамида иккита клапанга туташиб туради. Ўнг қоринчага очиладиган ўпка қон томири тешиги (ostium pulmonalis) нинг оғзида учта яримойсимон клапан — valva trunci pulmonalis жойлашган, улардан бири (valvula semilunaris anterior) олдинги томонда, қолган иккитаси орқа томонда жойлашган: ана шу иккита клапаннинг бири медиал томонда (valvula semilunaris dextra), иккинчиси латерал томонда (valvula semilunaris sinistra) жойлашган. Яримойсимон клапанлар қон томир бўшлиғига қараб (ташқаридан тикилган чўнтакка ўхшаб) жойлашган. Ҳар бир клапаннинг эркин чеккасида кичкина тугунчалари — noduli valvularum semilunarium бор. Қоринча диастоласи (бўшашган) пайтида қон томирдаги қон орқага қайтиб, клапанларни қон билан тўлдиради, шу туфайли уларни бир-бирига яқинлаштириб, ўпка артерияси қон томирини қоринча бўшлиғидан ажратиб туради, қон эса диастола пайтида a. pulmonalis дан қоринчага қайтиб қуйилмайди. Айни вақтда қоринчалар диастоласи бўлмачалар систоласи (қисилиш) бўлиб, қон атеровентрикуляр тешик орқали қоринчаларга қуйилади. Қоринчалар систоласи пайтида бўлмачаларда диастола бўлади. Айни вақтда уч

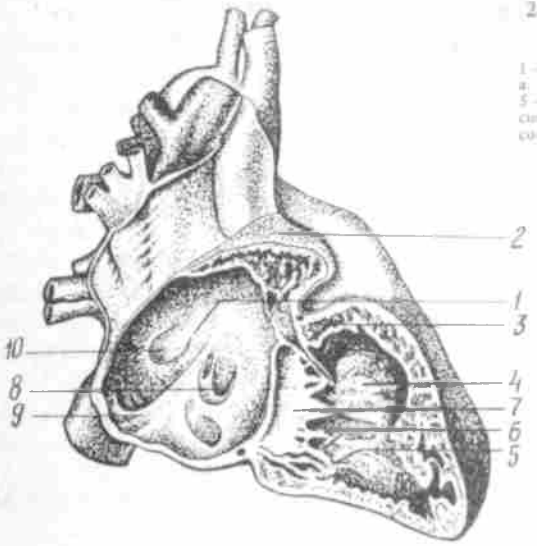

200-расм. Ўнг бўлмача билан қоринчанинг кўриниши.

1 — septum interatriale; 2 — auricula dextra; 3 — a. coronaria dextra; 4 — septum interventriculare; 5 — mm. papillares; 6 — chordae tendineae; 7 — cuspis septalis valvulae tricuspidalis; 8 — valvula sinus coronarii; 9 — valvula venae cavae inferioris; 10 — fossa ovalis.

тавақали клапанлар бир-бирига яқинлашиб, тешикни ёпиб қўяди. Натижада қон бўлмачага қайтмасдан, балки ўпка қон томирига қараб йўналади.

ЧАП ҚОРИНЧА (VENTRICULUS SINISTER)

Юрак чап қоринчаси бўшлиғи конус шаклида бўлиб, иккита тешиги бор, бири чап бўлмачани чап қоринча билан қўшиб турадиган овал шаклдаги икки тавақали клапан — ostium atrioventriculare, иккинчиси чап қоринчани аорта билан қўшадиган учта яримойсимон клапанли ostium aortae дир. Атриовентрикуляр клапан — valvula atrioventricularis sinistra (mitralis) икки тавақали бўлиб, уни valvae bicuspidalis деб аталади. Икки тавақали клапаннинг бири (cuspis posterior) кичикроқ бўлиб, чап томонда орқароқда, иккинчиси, каттароғи (cuspis anterior) ўнг томонда олдинда жойлашган. Ҳар иккала клапаннинг эркин чеккалари пай иплари chordae tendineae орқали олдинги ва орқа томонда жойлашган сўрғичсимон иккита мускул musculis papillaris anterior et posterior га бирлашади.

Аортанинг учта яримойсимон клапани ҳам юракнинг бошқа клапанларига ўхшаб тузилган, чап қоринчанинг аорта тешигига қўшилиш чегарасида жойлашган. Ана шу клапанларнинг иккитаси — valvulae semilunares dextra et sinistra олдинги томонда, учинчиси valvula semilunaris posterior эса орқа томонда жойлашган. Аорта клапанлари ўпка артерияси клапанларига қараганда бирмунча қалин, тугунчалари — noduli semilunarim aortae бир қадар катта ва синуслари кенгроқ бўлади.

Чап қоринча деворининг ички юзасидаги эт тўсинлари trabeculare corneae ўнг қоринчадагига қараганда бир оз кўпроқ ва нозикроқ бўлади (199-расмга қ.).

Чап қоринча қисқариб, аорта орқали организмнинг барча қисмларига артериал (кислородга бой) қонни етказиб туради. Шунинг учун бу қоринча деворининг мускул қаватига қараганда (ўнг қоринча қисқариб, веноз қонни фақат ўпкага етказиб беради, холос) хийла қалин (10—15 мм) тузилган. Ўнг қоринча мускул қаватининг қалинлиги 5—8 мм.

Чап қоринча ўнг қоринчадан ўртада жойлашган қоринчалараро тўсиқ (septum interventriculare) билан ажралиб туради. Қоринчалараро тўсиқнинг кўпроғи мускулдан (pars muscularis) тузилган бўлиб, унинг тепа бўлаги фиброз тўқимадан (pars membranacea) иборат. Баъзан pars membranacea қоринчаларни тамомила ёпиб турмайди, бунда тешик қолган ҳолда бола туғилиш ҳоллари кузатилади (аномалия).

ЮРАК ДЕВОРИНИНГ ТУЗИЛИШИ
(201-расм)

Юрак девори уч қаватдан: ички қават (endocardium) ўрта (мускул) қавати (myocardium) ва ташқи қават (epicardium) дан тузилган.

1. Юрак девори ички қавати (endocardium) нинг тузилиши ва тараққий этиши қон томирлар деворига ўхшаш бўлиб, юрак мускул қаватининг ички юзасини қоплаб турган юпқа пардадир. Эндокард пардаси талайгина эластик толалар, силлиқ мускул ҳужайралари ва бириктирувчи тўқималардан тузилган. Эндокард пардасининг ичкари (қоринча ва бўлмача бўшлиқлари) га қараган юзаси эндотелий билан қоплаган, шу сабабли юракнинг ички юзаси силлиқ бўлиб кўринади. Эндокард пардаси юракнинг ҳамма бўлимларини бир хилда қоплмаган, юрак қопқоғида, қоринчаларда эндокард бирмунча юпқа, бўлмачаларнинг ички юзасида эса бир оз қалин бўлади, шу сабабли у тиниқроқ бўлиб кўринади.

Эндокард атриовентрикуляр тешиклар ва артериялар (аорта ва ўпка артерияси) нинг бошланиш жойидаги тешикларда бурма (дубликатура) ҳосил қилиб, атриовентрикуляр (тавақали) яримойсимон клапанлар вужудга келади.

2. Ўрта (мускул) қавати (miocardium) юрак деворининг асосий қисми бўлиб, алоҳида кўндаланг-тарғил мускул толаларидан тузилган. Юрак мускул толаларининг ядролари марказда жойлашган бўлиб, бу толалар тўрсимон ён бирикмалар (синцитийлар) билан ўзаро бирлашади. Миокард толаларининг қисқариши туфайли юрак ишлаб туради. Миокард толалари бизнинг ихтиёримиздан ташқари қисқариши уни организмдаги скелет мускулларидан ажратиб туради. Юракнинг мускул қавати унинг ҳамма бўшлиқларида бир хил тузилмаган, юрак бўлмачалари миокарди юрак қоринчалари мускул қаватининг тузилишидан катта фарқ қилади. Юрак қоринчасининг мускул толалари юрак бўлмачаларининг миокард толалари билан туташмаган бўлиб, айрим-айрим икки фазада қисқаради («Юрак функцияси» га қаралсин). Лекин юракнинг бўлмача ва қоринча мускул толалари ҳам иккита фиброз ҳалқа — anuli fibrosi — дан бошланган. Фиброз ҳалқаларининг бири ўнг бўлмача билан ўнг қоринча ўртасидаги тешик (ostium atrioventricu-

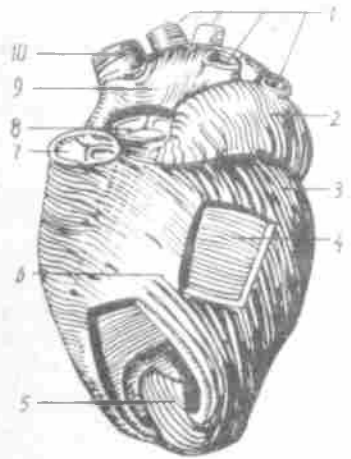

201-р а с м. Юракнинг мускул қавати.

1 — vv. pulmonales; 2 — auricula sinistra; 3 — чап қоринчанинг ташқи мускул қавати; 4 — ўрта қават мускул; 5 — ички мускул қават; 6 — sulcus interventricularis anterior; 7 — valva trunci pulmonalis; 8 — valva aortae; 9 — atrium dextrum; 10 — v. cava superior.

lare dextrum) ни, иккинчиси эса бўлмача билан чап қоринча ўртасидаги тешик — ostium atrioventriculare sinistrum ни ўраб туради.

Юрак бўлмачалари миокарди бирмунча содда тузилган бўлиб, икки қаватдан иборат: 1) ю з а қ а в а т и горизонтал (кўндаланг) жойлашиб, иккала бўлмачани ўраб туради, 2) ч у қ у р қ а в а т и ҳар иккала бўлмачани алоҳида ўраб қоплаб туради. Бўлмачалар чуқур қаватининг мускул толалари ҳар хил бошланади: бири septum atrioventriculare ни ўраб турган фиброз ҳалқасидан вертикал йўналади, иккинчиси эса бўлмачаларга қуйиладиган веналарнинг тешиклари атрофидан доира ҳосил қилиб бошланади. Қоринчанинг мускул толалари мураккаб тузилган ва уч қаватдан иборат: юза қават мускул тутамлари иккала қоринча учун умумий бўлиб, фиброз ҳалқалардан бошланади ва юракнинг учига келганда (vortex cordis) «сув гирдоби» га ўхшаб ичкари томонга йўналади ва юракнинг ички қаватига ўтиб кетади. Ички мускул қавати — trabeculare corneae ва m. m.papillares ни ҳосил қилиб, фиброз ҳалқаларда тугайди. Юракнинг ўрта мускул қавати ҳар бир қоринча учун алоҳида бўлиб, горизонтал ҳолатда жойлашган фиброз ҳалқалардан бошланади. Қоринчалар ўртасидаги тўсиқ — septum interventriculare ана шу иккала қоринчанинг горизонтал жойлашган ўрта қават мускул тутамларидан ҳосил бўлади.

ЮРАКНИНГ ЎТКАЗУВЧИ СИСТЕМАСИ

Юрак бўлмачалари ва қоринчалари миокарди алоҳида тузилмалардан ташкил топган бўлишига қарамай, уларнинг ўтказувчи йўли Пуркинье толалари ёрдамида ўзаро бирлашиб туради.

Пуркинье толалари махсус тузилган мускул толалари комплексидан иборат бўлиб, мускул толаларида миофибриллалар камроқ, саркоплазма кўпроқ бўлади. Шу сабабли, бу толалар оч рангда кўринади ва ҳажми жиҳатидан оддий мускул толаларидан хийла каттароқ бўлади.

Юракнинг ўтказувчи йўли қуйидаги тугун ва тутамлардан ташкил топган: (202-расм).

1. Синус бўлмача тугуни — nodus sinusatrialis (Кис-Флек тугуни) юракнинг ўнг кулоғи билан юқори кавак венаси ўртасида эпикард остида жойлашган. Бу бутун юрак бўлмачаларининг мускул толалари ва атриовентрикуляр тугун билан туташган бўлиб, бўлмачаларнинг қисқариш ритмини тартибга солиб туради.

2. Атриовентрикуляр (бўлмача-қоринча) тугуни nodus atrioventricularis (Ашофф — Гавар тугуни) юракнинг ўнг бўлмачаси деворида (уч

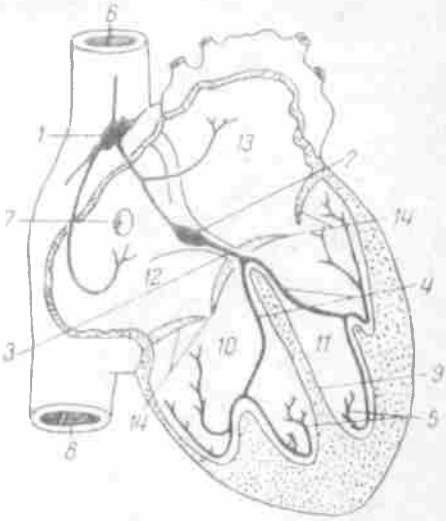

202-р а с м. Юракнинг ўтказувчи йўли.

1 — синус тугуни; 2 — буйлама-қоринча тугуни; 4 — ўнг ва чап қоринчалар тутами; 5 — тугун толалари; 6 — юқори кавак вена; 7 — овал чуқурча; 8 — пастки кавак вена; 9 — қоринчалар оралиқ тусиғи; 10 — ўнг қоринча; 11 — чап қоринча; 12 — ўнг бўлмача; 13 — чап бўлмача; 14 — клапанлар.

тавақали клапаннинг cuspis septalis ига яқинроқ) жойлашган бўлиб, қоринчаларга — бўлмача-қоринча тутами — fasciculus atrioventricularis ёки Гисс тутами номи билан киради. Гисс тутами қоринчалар орасидаги тўсиқ орқали пастга қараб йўналади ва иккита (ўнг ва чап) оёқча (crus dextrum et sinistrum) га бўлинади, оёқчалар ҳар иккала қоринча эндокарди остида жойлашиб, мускул қаватига Пуркинье толалари бўлиб тарқалади. Атриовентрикуляр тутамлар орқали бўлмачаларнинг қисқариш (систола) тўлқинлари қоринчаларга ўтади. Шундай қилиб, юракнинг ўтказиш йўли юрак бўлмачалари билан қоринчалари ўртасида систола билан диастола ўртасидаги ритмни тартибга солиб туради.

3. Эпикард (epicardium) юрак халтасини ҳосил қиладиган сероз парданинг висцерал варағи бўлиб, миокардни устки томондан қоплаб туради. Эпикард устки томонидан мезотелий билан ўралган ялтироқ пардадир. Шу сабабли унинг остида жойлашган ҳамма қон томирлар, нерв толалари, миокард ва ёғ тўқималари яққол кўринади.

ЮРАК АРТЕРИЯЛАРИ
(203-расм)

Юрак девори — aorta asceudens нинг бош қисми bulbus aortae дан valvula semilunaris нинг тепа кирраси пастроғидан чиққан бир жуфт тож артерия (a. a. coronariae dextra sinistra) дан қон олади. Ўнг ва чап тож артериялар эпикард тагида ёғ тўқималари билан қопланган ҳолда юрак эгатчаларига эгри-бугри бўлиб тармоқланади. Юрак тож артерияларига кириш тешиги систола пайтида клапанлар билан ёпилади, девори сиқилиб, диаметри кичраяди. Шунинг учун қон диастола вактида кўпроқ қуйилиб, систола пайтида камайиб кетади.

Ўнг тож артерия — a. coronaria dextra аортанинг чиқиш жойидаги ўнг синусдан чиқиб, юракнинг ўнг қулоғи тагида ўнг бўлмача билан ўпка артерияси бошланиш қисми орасида ўрнашади. Кейин sulcus coronarius бўйлаб ўнгга, сўнгра орқа томонга йўналиб, sulcus interventricularis posterior га боради, ана шу эгат бўйлаб юракнинг учигача тушади ва тармоқланади. A. coronaria dextra юракнинг ўнг қоринчасига йирикроқ ва ўнг бўлмача деворига майдароқ тармоқлар беради. Натижада, ўнг тож артерия юрак ўнг ярим деворининг бир талай қисмини чап

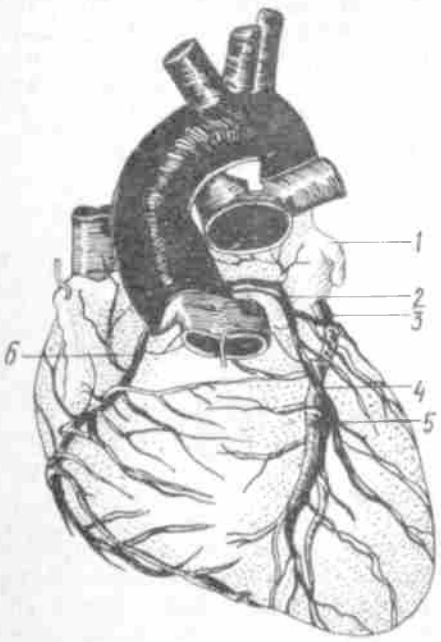

203-р а с м. Юрак артериялари.
1 — auricula sinistra; 2 — a. coronaria sinistra; 3 — r. circumflexus a. coronariae sinistrae; 4 — r. interventricularis anterior; 5 — v. cordis anterior; 6 — a. coronaria dextra.

қоринчанинг орқа деворини ва m. papillaris septalis қоринчалараро тўсиғининг орқадаги ярмини r. interventricularis posterior қон билан таъминлайди ва тармоғи билан анастомозлашади.

Чап тож артерия — a. coronaria sinistra — аортанинг бошланиш жойидаги чап синусидан чиқиб, чап қулоқча билан ўпка артериясининг орасидан ўтади ва иккита тармоққа бўлинади (ўнг тож артерия алоҳида тармоқ бўлиб, юрак учигача боради): 1) Ramus interventricularis anterior юракнинг sulcus interventricularis anterior бўйлаб юрак учигача боради. Бу артерия эгатнинг бошдан-охиригача бўлган масофада чап қоринчага йирикроқ, ўнг қоринчага эса майдароқ толалар чиқаради ва ўнг тож артерия тармоғи билан анастомозлашади. 2) Ramus circumflexus чап тож артериянинг бирмунча майда тармоғи бўлиб, тож эгат бўйлаб тармоқланади ва чап қулоқ тагидан ўтиб, юракнинг олдинги юзасига боради, бу артерия асосан чап қоринча ва қисман чап бўлмача деворларига тармоқлар чиқаради ҳамда ўнг тож артерияси билан қўшилиб, ёнлама қон айланишида аҳамияти бўлган артерия ҳалқасини ҳосил қилади. Демак, a. coronaria sinistra чап қоринчанинг олдинги қисмини, ўнг қоринча олдинги деворининг озроқ қисмини ва юрак тўсиғининг олдинги ярмини қон билан таъминлаб туради.

Юрак тож артериялари ва уларнинг асосий тармоқлари бўлмачалар учун aa. atrialesni, қулоқчаларга aa. auriculares ни, қоринчаларга aa. ventriculares ва ниҳоят, қоринчалараро деворга aa. septi anterior et posterior ни беради. Қоринчалар деворига тарқалган артериялар ташқаридан ичкарига ҳаракатланиб, унинг ҳамма қаватларига алоҳида тармоқчалар чиқариб, қон билан таъминлайди ва mm. papillares га. papillaies-га бўлиб боради.

Миокард артерия тармоқларининг девори силлиқ мускулдан тузилганлиги сабабли кучли қисқарганда артерия тешиклари бутунлай бекилиб қолади. Бундай артериялар мускул қаватларининг қисилиши (спазми), қоннинг вақтинча тўхтаб қолиши оқибатида миокарднинг маълум қисмида инфаркт бўлиши мумкин.

Тож артериялар бўлмача деворларида, юрак деворида, mm. papillares да ва юрак учида ўзаро анастомозлар мавжуд. Лекин тож

артерияларининг бирор толаси ўзгаргудек бўлса, бу анастомозлар юракдаги қон айланиш жараёнини нормал давом эттира олмайди. Юракнинг тож артериялардан бошқа «қўшимча» тармоқлари ҳам бор, улар arcus aortae пастки юзасининг lig. arteriosum га яқин жойидан ва бронх артерияларидан бошланган толаларидир.

ЮРАК ВЕНАЛАРИ

(204-расм)

Юрак деворларига тарқалган иккита тож артериядан бир қанча катта-кичик юрак веналари пайдо бўлади ва турли йўллар билан веноз қонни ўнг бўлмачага олиб келади. Бу веналар қуйидагилардир:

1. Чап бўлмачанинг қийшиқ венаси — v. obligua atrii sinistra чап бўлмачанинг орқа томонидан жой олган кичик вена бўлиб, sinus coronarius нинг бошланиш қисмига қийшиқ ҳолда очилади.

2. Ўрта вена — v. cordis media юрак учидан бошланиб, ўнг тож артерия билан бирга sulcus interventricularis posterior да ўрнашади ва sinus coronarius га қуйилади.

3. Юракнинг катта венаси — v. cordis бошқа веналарга қараганда бирмунча катта бўлиб, чап қоринча ва қисман ўнг қоринча деворларидан тармоқлар олади. Юракнинг катта венаси юракнинг учидан бошланиб, sulcus interventricularis anterior да ramus interventricularis anterior билан ёнма-ён жойлашади ҳамда юқорига кўтарилиб, чап томонга бурилади ва юракнинг орқа томонига ўтганида sinus coronarius cordis бўлиб давом этади. V. cordis magna нинг синусга қуйиладиган жойида клапани бор.

4. Кичик вена — V. cordis parva юракнинг орқа томонидаги тож эгатнинг ўнг қисмидан ўтиб, чапга қараб йўналади ва охирида sinus coronarius га қуйилади.

5. Юракнинг кичик веналари — vv. cordis minimae бир қанча кичик веналардан иборат бўлиб, ўнг бўлмачага алоҳида тешикчалар — foramina venarum minimarum орқали қуйилади. Шу сабабли, бундай веналар юракнинг ўнг ярми томонида кўпроқ бўлади, чап томонда эса юрак веналари ривожланган. Миокардда веналар мускул толалари бўйлаб йўналади, кичик артерияларнинг иккитадан, каттароқ артерияларнинг биттадан вена томирлари бўлади.

ЮРАК ЛИМФА ТОМИРЛАРИ

Юракнинг лимфа томирлари юза ва чуқур жойлашган томирлардан иборат. Юза лимфа томирлари эпикард остида, чуқур лимфа томирлари эндокард остида (миокардда) тўр ҳосил қилиб ўрнашган. Ҳар иккала лимфа тўри ўзаро туташади. Эпикард остида жойлашган юза лимфа тўқималаридан иккита (ўнг ва чап) каттакон лимфа ўзани ҳосил бўлади. Чап лимфа ўзани юракнинг чап ярмидан лимфани тўплаб, ўпка артериясининг орқа томонига ўтади ва аорта равоғининг орқасида жойлашган nodi lymphatici mediastinales posteriorга бориб қуйилади. Ўнг лимфа ўзани юракнинг ўнг ярмидан лимфа тўплаб, sulcus coronarius бўйлаб йўналади ва aorta ascendensнинг олдинги юзасидан кўтарилиб,

аорта равоғининг олдинги юзасида жойлашган nodi lymphatici mediastinales anteriores га бориб қуйилади.

Юқорида кўрсатиб ўтилган иккита лимфа ўзанидан ташқари, эпикард остидаги клетчаткада майда лимфа тугунчалари ҳам учрайди.

ЮРАК НЕРВЛАРИ

Юракнинг мускул қаватида жойлашган ўтказувчи системадан ташқари («Юракнинг ўтказувчи системаси» га қаранг), тўрт нерв иннервация қилади, бу нервлар И. П. Павловнинг ёзишича, юрак ишини секинлаштирадиган, тезлаштирадиган, сусайтирадиган ва кучайтирадиган нервлар бўлиб, n. vagus ва n. sympathicus нинг таркибида бўлади.

Юракка борадиган симпатик нерв толалари бўйиндаги учта симпатик тугундан бошланади. 1) n. cardiacus cervicalis superior — ganglion cervicale superiordan бошланади,

2) n. cardiacus cervicalis medius — ganglion cervicale medium дан,

3) n. cardiacus cervicalis interior — ganglion cervicale inferior ёки ganglion cervicothoracicum (stellatum) дан бошланади. Бироқ, юрак нервларининг сони бўйин симпатик тугунларининг сонига қараб ўзгариб туради (масалан, бўйин симпатик тугуни иккита бўлса — иккита, тўртта бўлса — тўртта юрак нерви чиқади).

N. vagus дан юракка қуйидаги толалар боради: 1) cardiaci superiores — n. vagus нинг бўйин қисмидан ва 2) rami cardiaci inferiores — n. laryngeus recurrens vagi дан бошланади.

Юракни иннервация қилишда иштирок этадиган ҳамма нерв толалари юза жойлашган чуқур чигалларни ҳосил қилади:

а) юза жойлашган нерв чигали — plexus cardiacus superficialis аорта равоғининг пастки томони билан a. pulmonalis нинг икки тармоққа бўлинган қисми орасида ётади,

б) чуқур жойлашган нерв чигали — plexus cardiacus profundus аорта равоғи билан трахеянинг икки тармоққа бўлинган қисми орасида жойлашади.

Юракнинг юза ва чуқур нерв чигалларининг бир қисми миокард билан эпикард орасига тарқалса, иккинчи қисми юрак артерияларининг девори орқали plexus coronarius dexter et sinister бўйлаб давом этади. Миокард билан эпикард орасидаги нерв чигаллари мускул қаватида тўп-тўп бўлиб жойлашган ганглия ҳужайралари ва тугунларида тугайди.

ЮРАК ХАЛТАСИ

Юрак халтаси — pericardium сероз пардадан тузилган бўлиб, cavum pericardii бўшлиғини ҳосил қилади. Юрак ана шу бўшлиқда жойлашган.

Сероз парда ташқи томондан фиброз қават — pericardium fibrosum билан қопланган бўлиб, қаттиқ толали қўшувчи тўқимадан иборат. Фиброз қавати сероз халтасини бир хил ўрамасдан, балки баъзи жойларда қалинроқ бўлади. Шунинг учун бу парда ялтироқ бўлиб кўринмайди. Фиброз қавати юқори томонда йирик қон томирларнинг адвентициясига давом этса, олдинги томонда тўш суягининг ички

юзасига бирлаштирадиган бойлам — lig. sternopericardiasum ни ҳосил қилади.

Сероз парда иккита (париетал ва висцерал) варақдан иборат. Висцерал варақ — lamina visceralis (epicardium) pericardii serosi юрак (бўлмачаларининг жуда кичик қисмларидан ташқари) ва йирик қон томирларнинг юракка яқин турган қисмларини қоплайди ҳамда париетал варақ — lamina parietalis pericardii serosi га ўтиб кетади. Бу варақ сероз халтани ички томондан маҳкам беркитиб, юрак халтаси бўшлиғини (сероз бўшлиқ — cavum pericardii ни) ҳосил қилади. Бу бўшлиқда юракдан ташқари 20 $см^3$ гача сероз суюқлик ҳам бўлади. Юрак сероз пардаси тузилиши жиҳатидан бошқа сероз пардалар (плевра, қорин пардаси) дан баъзи белгилар билан фарқ қилади, эпикард жуда юпқа бириктирувчи тўқимадан тузилган бўлиб, эркин юзаси мезотелий билан қопланган ва тиниқ бўлади. Шунинг учун эпикард қаватида жойлашган ёғ клетчаткаси, қон томирлар ва нервлар кўриниб туради. Янги туғилган болаларда ёғ қавати бўлмаганлигидан қон томирлар ва нервлар равшан кўринади.

Pericardium асоси паст томонга қараган конус шаклида бўлиб, унинг pars sternocostalis, pars diaphragmatica ва pars mediastinalis қисмлари тафовут қилинади.

1. Pars diaphragmatica pericardii диафрагма пай маркази ўрта ва олдинги мускул бўлагининг юзасига ёпишиб туради. Pericardium нинг ана шу бўлаги орқада pars mediastinalis га, олдинда pars sternocostalis га ўтиб кетади.

2. Pars sternocostalis чап томондаги V қовурға тоғайи, IV — V қовурға ораликлари ва тўш суяги танасининг пастки ярми орқасида ётади. Перикарднинг ана шу жойи плевра билан қопланмасдан, балки тўш суягининг ички юзасига ва IV — V қовурғааро камгакларга бевосита тақалиб туради («Плевра халталарининг чегаралари»га қаранг). Перикарднинг ана шу қисми кўкрак хирургиясида катта аҳамиятга эга бўлиб, плевра бўшлиғини кесиб очмасдан юрак халтаси бўшлиғига кириш ёки укол қилиб, liguor pericardii суюқлиғини олиш мумкин.

Pericardium устки бўлагининг олдинги қисми ёшларда айрисимон без билан ўрта яшар одамларда эса ёғ клетчаткаси билан ёпилиб туради.

3. Pars mediastinalis иккала ён ва қисман олдинги томондан Pleura mediastinalisнинг pleura pericardiaca бўлагига юмшоқ бириктирувчи тўқима воситасида ёпишиб туради. Юрак халтасининг бу қисми бошқа бўлакларидан бирмунча катта бўлиб, орқа томонда mediastinum posterior (орқа кўкс оралиғи) органлари (қизилўнгач ва пастга тушувчи аорта) га тегиб туради. Эпикард перикардга томирлар орқали ўтаётганида уларни бир хилда ўрамайди. Кавак ва ўпка веналари сероз парда билан қисман, аорта ва ўпка артериялари эса яхлит ўралади. Натижада сероз парда (юқори ва чап томондан) чап ўпка венаси билан пастки кавак венаси (ўнг ва паст томондан) ўртасида бўш камгак — sinus obliguus pericardii ни ҳосил қилади.

Кўндаланг ёриқ шаклидаги бўш камгак — sinus transversus pericardii

эса аорта ва ўпка стволи (олдинги томондан) билан юқори кавак вена ҳамда бўлмачалар (орқа томондан) орасида ҳосил бўлади. Юрак халтаси юракни бошқа ҳамма бўшлиқлардан ажратиб туради ва унинг нормал ишлаши учун имконият туғдиради.

ЮРАК ТОПОГРАФИЯСИ
(205-расм)

Юрак олдинги кўкс оралиғининг пастида асимметрик жойлашган. Уни юқори ва орқа томондан юракдан чиққан қон томирлар ушлаб туради, пастда эса юрак диафрагма пай марказининг ўртаси билан мускул қисми олдинги бўлагининг устки юзасига тегиб туради.

Юрак икки ёнидан ўпка ва уни ўраб турган плевра халталарига, олдинги томонда ўпкадан ташқари, қисман V — VI қовурға тоғайларига ва тўш суягига тегиб туради.

Юракнинг ҳолати ҳамма одамларда бир хил бўлмай, балки одамнинг ёшига, жинси, гавдасининг вазияти, тана тузилишига ҳам боғлиқ бўлиб, диафрагманинг нафас ҳаракатлари ва юракнинг қандай ишлашига қараб ҳам ўзгаради. Жумладан, янги туғилган болаларда юрак юмалоқ шаклли бўлиб, диафрагма гумбази баландроқ бўлганидан кўндаланг ва юқорироқ жойлашган, айрисимон без уни тўш суягидан анча орқа томонга суриб туради.

Кейинчалик — 1—3 ёшларда юрак кўндаланг вазиятини ўзгартиради ва катта одамларда кўрилганидек, қийшиқ ҳолатда жойлашади. Ўрта яшар одамларда юракнинг учи чап томонда linea mamillaris sinistra— дан 1 см ичкарида V қовурға орасида (чақалоқларда III — IV қовурға оралиғида) жойлашади. Бир ёшга тўлмаган болаларда катта одамларга қараганда бир қовурға юқорида (IV қовурға оралиғида) жойлашади. 5—7 яшар болалардагина юракнинг учи V қовурға оралиғига мос келади. Кекса одамларда диафрагма гумбази анча пастга тушганлиги туфайли юрак учи VI қовурға оралиғи дамида туради. Юракнинг устки чегараси III қовурға тоғайининг тўш суягига ёпишадиган жойидан ўтказилган горизонтал чизиққа тўғри келади.

Юракнинг ўнг чегараси тўш суягининг ўнг чеккасидан (ўнг III ва V қовурғалар рўпарасида) 2—3 см четроқда бўлади. Бир ёшгача болаларда юракнинг ўнг томондаги чегараси тўш суягининг ўнг чеккасидан 1,0—1, 5 см чиқиб туриши мумкин, холос.

Юракнинг пастки чегараси ўнг томондаги V қовурға тоғайидан бошлаб юрак учига қараб боради.

Иккала ostio atrioventricularis ўнг томондаги II қовурға билан чап томондаги III қовурға тоғайларининг тўш суягига ёпишган жойларини бирлаштирадиган чизиққа тўғри келади. Аортанинг чиқиш жойи тўш суягининг орқа томонида чап томондаги III қовурғани ёпиштирадиган жойига мос келади. Ўпка артериясининг юракдан чиқиш жойи — ostium trunci pulmonalis чап томондаги III қовурғанинг тўш суягига бирикадиган учига тўғри келади.

Юрак чегараси ва вазияти одам кўкрагининг шаклига ҳам боғлиқ, жумладан кўкраги кенг одамларда юрак пастроқда жойлашади.

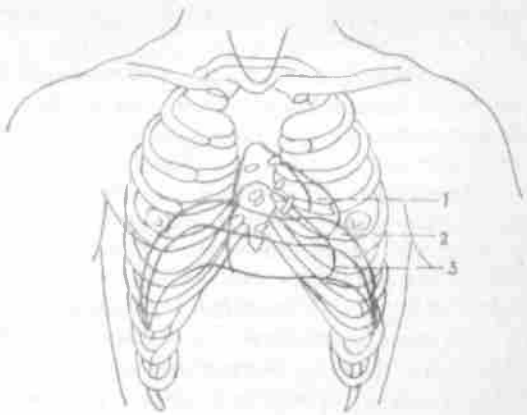

205-р а с м. Юрак топографияси.
1 — янги туғилган бола юрагининг жойланиши; 2 — ўрта ёш одамларда юракнинг жойланиши; 3 — қари одамларда юракнинг жойланиши;

Шунинг учун бундай тана тузилишига эга бўлган одамларда юрак горизонтал вазиятда туради. Кенг (узунлиги ўртача бўлган) кўкрак қафасида юрак қийшиқ туради. Аёллар юраги бир оз кичик бўлиб, горизонтал жойлашади.

Жисмоний меҳнат ва спорт билан кўпроқ шуғулланадиган одамларда юракнинг ҳажми бирмунча катта бўлади.

ЮРАК АНОМАЛИЯЛАРИ

Эмбрион ривожланаётган даврда юрак ҳам бошқа органлар каби ҳамавақт бир хил нормал тараққий қилмаслиги мумкин. Жумладан, юракнинг айрим бўлаклари такомил этиш даврида бошқа бўлимларга қараганда секинроқ ёки, аксинча, тезроқ ривожланади. Натижада, янги туғилган боланинг юрагида турлича ўзгаришлар (аномалиялар) пайдо бўлади. Гоҳо юракнинг ривожланишида septum interatzriale (бўлмачалар ўртасидаги тусиқда) пайдо бўладиган foramen ovale бола туғилганидан бошлаб то умрининг охиригача бекилмасдан қолаверади. Ўнг бўлмачадан веноз қоннинг бир қисми чап бўлмачага, ундан чап қоринча орқали организмга тарқалади. Натижада, қон организмга етарлича озиқ моддалари, кислород етказиб бера олмайди. Шундай қилиб, туғма юрак касаллиги пайдо бўлади.

Юқорида кўрсатиб ўтилганидек, эмбрионнинг ривожланиш даврида юрак қоринчалари ўртасида вужудга келадиган septum interventriculare ҳам нормал ўсмасдан, балки бир қисми тешик ҳолида қолаверади. Пировардида юракнинг жиддий аномалия тури пайдо бўлади.

Баъзан аорта юракнинг ўнг қоринчасидан, а. pulmonalis, аксинча, чап қоринчадан чиқади.

Эмбрионнинг ривожланиш даврида юрак кўкрак қафасининг ташқарисига чиқиб, ectopiventriculare cordis ни вужудга келтиради. Бундай туғилган болалар тирик қолмайди.

Бундан ташқари, юрак клапанларида ҳам турлича ўзгаришлар рўй беради. Масалан, юракнинг иккита ёки учта клапани ўрнига битта ёки тўртта клапан ривожланади.

ТОМИРЛАР СИСТЕМАСИ

Томирлар системаси артерия, вена қон томирлари, лимфа системасидан иборат бўлиб, гавда органларининг таркибига киради. Томирлар системаси организмдаги ҳамма структуралар функциясини бирлаштириш имконини беради.

Томирлар ва уларнинг тармоқлари деярли ҳамма жойда нерв толалари билан бирга йўналиб, нерв-томир тутамларини вужудга келтиради. Улар юмшоқ бириктирувчи тўқима қаватлари орасидан ўтади. Томирлар системаси периферик нервларга ва уларнинг тармоқларига топографик ҳамда функционал жиҳатдан боғлиқ.

Томир системаси нерв системасининг ва баъзи гормонларнинг[1] бевосита таъсири остида ишлайди.

Кўмикда[2] эритроцитлар ва гранулоцитлар етишади.

АРТЕРИЯ ҚОН ТОМИРЛАРИ ОНТОГЕНЕЗИ

Қон томирлар эмбрион тараққиётининг дастлабки кунларида мезенхимадан вужудга келади. Айни вақтда сариқлик халтасининг деворида (мезодерманинг висцерал варағида) мезенхима хужайраларидан қон оролчалари пайдо бўлади, кейинчалик қон оролчаларининг периферик жойлашган қисмидан эндотелий, бошқа бўлагидан эса қон элементлари ривожланади. Томирларнинг мускул ва ташқи (adventitia) қаватлари ҳам мезенхимадан ҳосил бўлади.

Эмбрионнинг ривожланиш даврида филогенез аломатлари қисман такрорланади. Шунинг учун уч ҳафталик эмбрионда дастлаб юрак найининг олдинги учи[3] (truncus arteriosus) ва иккита (ўнг ҳамда чап) вентрал аортасидан олти жуфт жабра артерияси пайдо бўлади. Бу артериялар ҳалқумнинг ёнбош девори билан жабра ёйлари ўртасида жойлашиб, вентрал ҳамда дорзал аорталар билан бирлашади.

Эмбрионнинг тараққий этиш даврида I жуфт жабра артериясидан жағ, юз ва чакка артериялари, II жуфтидан эса aa. lingualis ва pharyngeae ривожланади. III жуфт жабра артериясидан ўнг ва чап томондаги ички уйқу артериялари пайдо бўлади. IV жуфт жабра артериясининг ўнг тармоғидан truncus brachiocephalicus тармоғи ҳисобланган a. subclavia dextra ривожланади. IV жуфт жабра артериясининг чап тармоғи вентрал ва дорзал аорталар билан қўшилиб, arcus aortae ни ҳосил қилади. V жуфт жабра артерияси тез орада йўқолиб кетади. VI жуфт жабра артериясининг чап томондаги тармоғи аортани ўпка артериясига боғлаб турадиган артериал йўл ҳисобланган ductus arteriosus кўринишида сақланса, ўнг томондаги тармоғининг бошланиш қисмигина бўлади.

Эмбрион ривожланишида фронтал сатҳ бўйлаб икки (вентрал ва

---

[1] Гормонлар ҳам ўз навбатида нерв системаси таъсирида ажралиб чиқади.

[2] Кўмикка доир батафсил маълумотлар билан иммун органлар бўлимида танишиш мумкин.

[3] «Юракнинг онтогенези»га қаралсин.

дорзал) қисмга бўлинади. Унинг вентрал бўлагидан ўпка артерияси, дорзал қисмидан эса aorta ascendens вужудга келади. Шу сабабли ўпка артериясининг орқа (дорзал) томонида жойлашади. Аортанинг пастга тушувчи тармоғи, aorta descendens ўнг ва чап томондаги дорзал жойлашган VI жабра артериясининг чиқиш жойидан пастроқда (ўрта чизиқда) ўзаро қўшилишидан пайдо бўлади.

Эмбрионнинг ўнг вентрал аортаси елка билан бош стволи truncus brachiocephalicus га айланади. Ўнг дорзал аорта чап дорзал аорта билан бирлашадиган қисмининг ичи беркилиб кетади (облитерацияланади).

Чап дорсал аортанинг бошланишида a. subclavia sinistra ҳосил бўлади. Чап ва ўнг томондаги вентрал аорталар III ва IV жабра артериялари оралиқларида бирлашиб, aa. caroticus communis га (умумий уйқу артерияларига) айланади. Натижада a. carotis communis dextra truncus brachiocephalicus дан, a. carotis communis sinistra arcus aortae дан бошланади. Вентрал аорталарнинг охирги қисми ривожланиб, aa. carotidis externae ни ҳосил қилади.

Сегментар артериялар. Эмбрион ўсаётган даврда унинг бўйин, кўкрак ва бел қисмларининг икки томонида дорзал ва умумий аорталардан сегментар артерия тармоқлари пайдо бўлади. Кейинчалик бўйиндаги биринчи сегментар артериядан a. vertebralis нинг мия қисми ривожланади. Қолган еттита бўйин сегментар артерияси дастлаб ўзаро, сўнгра биринчи сегментар артерия билан анастомозлашиб, a. vertebralis нинг бўйин бўлаги вужудга келади. Сегментар артерияларнинг асосий қисми юракнинг пастга (кўкрак қафасига) қараб тушиши жараёнида аста-секин йўқолиб кетади. Ўмров ости артерияси еттинчи бўйин артерияси сегментидан (a. vertebralis нинг бошланиш қисмидан) ривожланади. Артериянинг диаметри организм (жумладан, қўл ҳажми) нинг катталашуви билан параллел ҳолда ошиб боради. Шундай қилиб, одам организмида a. vertebralis ўмров артериясининг тармоғи бўлиб хизмат қилади. Кўкракнинг ўрта, пастки қисмидан ва бел сегментар артерияларидан aa. intercostales posteriores ва aa. lumbales лар пайдо бўлади. Кўкракнинг юқори сегментар артериялари қисман ўзаро бирлашиб, a. intercostalis superior ни вужудга келтиради, қолган қисми эса ўсишдан қолиб йўқолади.

Қорин бўшлиғидаги висцерал артериялар аортанинг вентрал-сегментар артерия тармоқлари бўлиб, эмбрионнинг ривожланиш давридан бошлаб вужудга келади. Ана шу артерия тармоқлари бир жуфт аортадан бошланиб, бирламчи ичак деворининг орқа томонига, сўнгра тухум сариғи халтасининг деворига боради. Натижада улар эмбрионнинг тухум сариғи — ичактутқич қон айланиш доирасини пайдо қилади. Эмбрионнинг кейинги тараққиёти даврида ичакларнинг такомил этиши, ичактутқичнинг пайдо бўлиши билан бирга ўнг ва чап томондаги сегментар артериялар қўшилиб, ўртача ичактутқичда жойлашган учта асосий артерия (truncus coeliacus, aa. mesenterica superior et interior) ни пайдо қилади.

Қўл артериялари. Ўмров ости артерияси ва a. vertebralis нинг ривожланишига қаралсин.

Оёқ артериялари йўлдош қон айланиши пайдо бўлиши билан

ривожланади. Дастлаб оёқ куртакларини киндик артериясидан чиққан кичкина артерия толаси таъминлайди. Бу артерия қуймич артерияси — a. ischiadica дейилади. Ана шу қуймич артериясининг асосий қисми йўқолиб, қолган қисмидан a. glutea interior, a. peronaea, aa. genu inferiores ва сон артерияси билан бирлашадиган тармоқлар пайдо бўлади. A. iliaca externa ҳам киндик артериясидан (бир қадар проксимал қисмидан) такомил этади ва оёқ артериясининг ривожланишида асосий вазифасини бажаради.

A. iliaca externa дан ўз навбатида олдинма-кейин a. femoralis, a. poplitea, a. tibialis posterior пайдо бўлади. Кейинчалик a. tibialis posterior a. peronaea билан анастомозлашади. A. tibialis anterior — бирламчи артерия (a. ischiadica) дан чиққан майда тармоқларнинг бўйига қараб ўзаро анастомозланиши натижасида ҳосил бўлади. Оёқ кафт панжа артериялари орқадаги ва олдиндаги катта болдир артерияси тармоқларидан ҳосил бўлади.

КИЧИК (ЎПКА) ҚОН АЙЛАНИШ ДОИРАСИ ТАРМОҚЛАРИ

Truncus pulmonalis — ўпка артерияси (ўзани) бўлиб, (206, 207- расмлар), юракнинг ўнг қоринчасидан ўпкага веноз қонни олиб борадиган калта (узунлиги тахминан 5 см) ва йўғон (диаметри 3 см га яқин) қон томирдир. Бу ўзан тўш суягининг III қовурға тоғайи билан қўшиладиган жойида ўнг қоринчадан чиқиб, аортанинг олдинги томонидан тахминан 5—6 см юқорига қараб кўтарилади ва arcus aortae остида (IV—V кўкрак умуртқаси соҳасида) иккита тармоққа бўлинади. Буларнинг бири a. pulmonalis dextra бўлиб, aorta descendens ва v. cave superior нинг орқа томонидан кўндаланг ҳолда ўнг ўпкага қараб йўналади, ўпка дарвозасига кириш олдида учта тармоққа бўлинади ва уларнинг ҳар бири ўпка бўлакларига алоҳида-алоҳида кириб тарқалади.

Truncus pulmonalis нинг иккинчи тармоғи чап ўпка артерияси a. pulmonalis sinistra ўнг ўпка артериясидан хийла калта ва ингичкарок бўлиб, aortae descendens нинг олдинги ва чап бронхнинг орқа томонидан кўндаланг йўналиб ўтади ва чап ўпка ўймасига боради. Бу ерда артерия иккита тармоққа бўлиниб, ҳар бири биттадан ўпка бўлакларига қараб киради.

Truncus pulmonalis нинг иккита (ўнг ва чап) ўпка артериясига бўлиниш жойини arcus aortae билан бирлаштирадиган (ductus arteriosus) нинг қолдиғи мускул-фиброз тутами — ligamentum arteriosum бор. Эмбрионда ўпка ишламаслиги туфайли truncus pulmonalis даги қон артерия йўли билан аортага қуйилади [1]. Бола туғилгандан кейин йўл битиб кетади ва ligamentum arteriosum га айланади.

Ўпка таркибида артерия қон томирлари бронх толалари билан бирга йўналиб, тармоқланади ва ўпка пуфакчаларини ўраб олган капиллярлар бўлиб тугайди. Нафас олиш жараёнида ўпка пуфакчалари орқали ҳаво алмашади. Натижада, a. pulmonalis бўйлаб оқиб келадиган веноз қон тозаланиб, кислородга бойийди. Тозаланган қон вена капиллярлари

[1] Боталлов йўли деб шунга айтилади.

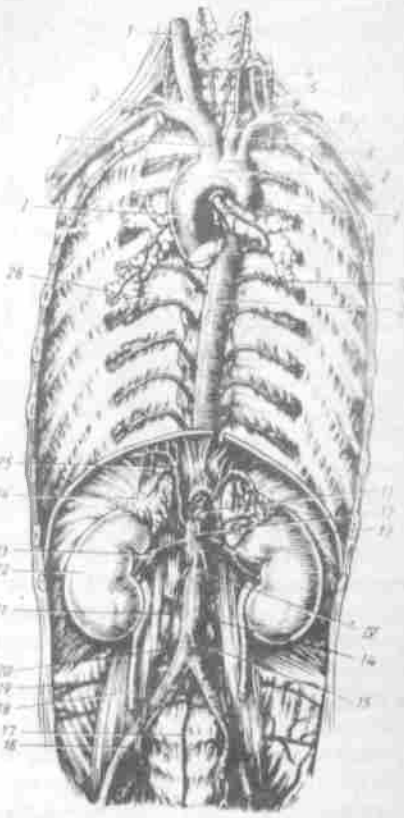

206-расм. Аорта.

I — юқорига кутарилувчи аорта; II — аорта равоғи; III — пастга тушувчи аорта (кукрак аортаси); IV — пастга тушувчи аортанинг қорин қисми; 1 — елка-бош стволи; 2 — уйқ умров ости артерияси; 3 — уйқ умумий уйқу артерияси; 4 — умуртқа артерияси; 5 — қалқонсимон-бўйин артерияси; 6 — чап умумий уйқу артерияси; 7 — чап умров ости артерияси; 8 — чап қултиқ ости артерияси; 9 — бронхга борувчи тармоқлар; 10, 26 — орқа қовурға оралиқ артериялар; 11 — қорин артерияси пояси; 12 — ичак туткичнинг устки артерияси; 13 — диафрагма; 14—21 — мояк артериялари; 15 — ичак туткичнинг пастки артерияси; 16 — уйқ умумий енбош артерия; 17 — думғазанинг урта артерияси; 18 — уйқ сийдик йули; 19, 20 — бел артериялари; 22 — уйқ буйрак; 23 — уйқ буйрак артерияси; 24 — уйқ буйрак усти бези; 25 — диафрагманинг пастки артерияси.

буйлаб йуналиб, хар бир ўпка дарвозаси — hilus дан иккитадан v. pulmonalis бўлиб чиқади ва юракнинг чап бўлмачасига қуйилади. Одамда гоҳо 3—5 тагача (кўпинча тўртта) v. pulmonalis учраши мумкин.

Катта қон айланиш доирасининг томирлари. Аорта[1] (aorta) У одам организмидаги энг катта ва узун ягона қон томири бўлиб, юракнинг чап қоринчасидан чиқади ва организмнинг ҳамма қисмларига тармоқланади. Аорта девори бошқа артериялар деворига қараганда қалинроқ бўлиб, асосан эластик тўқимадан тузилган. Аортани уч қисмга ажратиб ўрганилади:

1) юқорига кўтарилувчи аорта — aorta ascendens, 2) аорта равоғи — arcus aortae, 3) пастга тушувчи аорта — aorta decsendens.

1. *Юқорига кўтарилувчи аорта* — узунлиги тахминан 6 см бўлиб, чап қоринчадан бошланади. Бошланган жойи пиёз шаклида кенгайган бўлиб, bulbus aortae деб аталади. Унинг ичкарисида, яъни девор билан клапанлари ўртасида аортанинг учта синуси — sinus aortae бор. Aortae ascendens ўпка узани truncus pulmonalis нинг орқа томонида ётади ва перикард билан ўралган ҳолда юқорига кўтарилиб, тўш суягининг орқа томонида аорта равоғига ўтади. Юқорига кўтарилувчи аортадан юрак деворларига борувчи иккита қон томир (ўнг ва чап тож артериялари) — a. coronaria cordis dextra et sinistra тарқалади.

2. *Аорта равоғи* (arcus aortae) юқорига кўтарилувчи аортанинг давоми бўлиб, тўш суяги дастасининг орқа томонида туради. Аорта равоғининг устки қавариғи томонидан елка, қўл, бўйин ва бошни қон билан таъминловчи учта йирик қон томирни (truncus brachiocephalicus, a. carotis communis sinistra, a. supclavia sinistra) берса, равоқнинг пастки

[1] Аорта сўзи тўғри артерия номини қискартиришдан келиб чиққан.

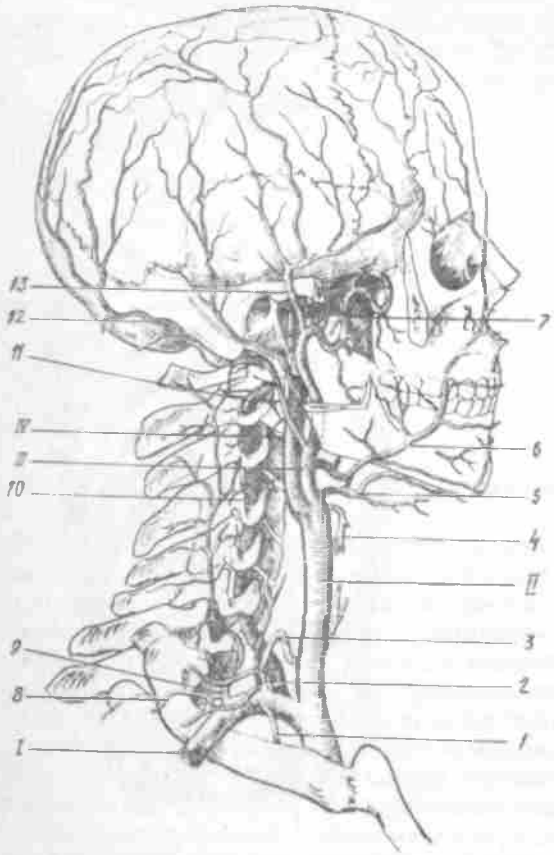

207-р а с м. Елка-бош артерия стволи ва унинг тармоқлари.

I — a. subclavia dextra; II — a. carotis communis; III — a. carotis externa; IV — a. carotis interna; 1 — a. thoracica interna; 2 — truncus thyrocervicalis; 3 — a. thyroidea inferior; 4 — a. thyroidea superior; 5 — a. lingualis; 6 — a. facialis; 7 — a. maxillaris; 8 — a. transversa colli; 9 — a. cervicalis profundus; 10, 11 — a. vertebralis; 12 — a. occipitalis; 13 — a. temporalis superficialis.

томонидан кекирдакка, бронхларга, a. trachealis et bronchialis ва қалконсимон безга бир неча ингичка шохчалар чиқади.

3. *Пастга тушувчи аорта* (aorta descendens) аорта равоғининг давоми бўлиб, IV кўкрак умуртқасидан IV бел умуртқасигача давом этади. Бошланиш қисми орқа кўкс оралиғида умуртқа поғонасининг чап томонида бўлиб, паст томонга йўналган сари аста-секин умуртқа поғонасининг олд томонига ўтади ва кўкрак бўшлиғидан диафрагмадаги тешик (hiatus aorticus) орқали қорин бўшлиғига йўналади. Бинобарин, аорта икки қисмга бўлинади: биринчи қисми — кўкрак аортаси, aortae thoracica бўлиб, IV кўкрак умуртқасининг дамидан бошланиб, диафрагмагача ёки XII кўкрак умуртқасигача давом этади. Аортанинг иккинчи бўлаги, яъни қорин қисми, aortae abdominalis кўкрак аортасининг давоми бўлиб, XII кўкрак умуртқаси (диафрагмадан ўтиш жойидан бошланади) билан IV бел умуртқаси оралиғида умуртқа поғонасининг чапроғида, қорин пардасининг орқа томонида жойлашади. Қорин аортаси IV бел умуртқалари олдида ўнг ва чап умумий ёнбош артериясига, a.iliaca communis dextra et sinistra га

бўлинади. Аортанинг ана шу иккита умумий ёнбош артерияларга бўлиниш жойининг қоқ ўртасидан худди аорта давомига ўхшаб ингичка тола, a.sacralis mediana чиқади.

Аорта равоғининг тармоқлари. Аорта равоғининг ўнг томонидан бошлаб елка бош ўзани, truncus brachiocephalicus, чап умумий уйқу артерияси a. carotis communis sinistra ва ўмров ости артерияси, a. subclavia чиқади.

ЕЛКА-БОШ ЎЗАНИ ПОЯСИ

Елка-бош ўзани — truncus brachiocephalicus (206, 207-расмларга қ.) аорта равоғи устки чеккасининг ўнг томонидан чиқиб (узунлиги 3—4 см, диаметри тахминан 2,5 см) қийшиқ ҳолатда юқорига ва орқа томонга кўтарилиб, ўнг умумий уйқу a. carotis communis dextra ва ўнг ўмров ости, a.subclavia dextra артериясига бўлинади.

УМУМИЙ УЙҚУ АРТЕРИЯСИ
(206, 207- расмларга қ.)

Умумий уйқу артерияси, a. carotis communis ўнг томонда бош-елка ўзанидан, чап томонда эса аорта равоғидан мустақил бўлиб чиқади. Ҳар иккала умумий уйқу артерияси пастда кекирдак, тепада ҳиқилдоқ ва ҳалқум билан бир-биридан ажралиб жойлашган. Ўнг томондаги умумий уйқу артерияси елка-бош ўзанининг тармоғи бўлгани учун чап томондаги умумий уйқу артериясидан бирмунча калтадир. Кўкрак бўшлиғининг юқори тешиги — apertura thoracis superior орқали чиқиб, бўйинда trigonum caroticum дан ўтади. Қалқонсимон тоғайнинг ёки тил ости суяги танасининг рўпарасида ташқи ва ички уйқу артерияларга бўлинади. Умумий уйқу артериясининг ташқи томонида ички бўйинтуруқ вена (v. jugularis interna) орқа томонида эса адашган нерв (n. vagus) жойлашган бўлиб, 4- бўйин фасцияси билан ўралади ва бўйиннинг қон томир нерв тутамини ҳосил қилади. Артерия стволининг олдинги томонидан тил ости нервининг (n. hypoglossus) пастга тушувчи толаси ўтади. Умумий уйқу артериясидан бўйинда жойлашган қон томирларга ва нервларга бир неча ингичка толалар, vasa-vasorum vasa nervorum боради. Ана шу майда толалар бўйинда коллатерал қон томирлари ривожланишида муҳим вазифани бажаради. Артерия зарарланганда қон кетишини тўхтатиш учун узуксимон тоғайнинг пастки чеккаси соҳасида умумий уйқу артериясини VI бўйин умуртқасининг кўндаланг ўсиғига босилади.

ТАШҚИ УЙҚУ АРТЕРИЯСИ

Ташқи уйқу артерияси, a. carotis externa умумий уйқу артериясидан чиқади-да, икки қоринчали мускулнинг орқа қоринчасидан ўтиб, ички уйқу артериясининг медиал томонидан юқорига кўтарилади ва уйқу учбурчаги (trigonum caroticum) га боради. Бу ердан кўтарилиб, пастки жағ суяги бўйнининг орқа томонидан ўтади ва қулоқ олди бези (glandula parotis) бағрига киради.

Бу ерда артерия ўзининг охирги тармоқларига бўлинади. Ташқи уйқу артерияси ташқи томондан тил ости нерви (n. hypoglossus) ва юз нерви (n. facialis) ўтади. Ички томонида эса юқори ҳиқилдоқ нерви (n. laryngeus superior) билан кесишади. Ташқи уйқу артериясидан олдинги, орқа ва юқори томонларга борадиган 9 та тармоқ беради.

ТАШҚИ УЙҚУ АРТЕРИЯСИНИНГ ОЛДИНГИ ТАРМОҚЛАРИ

1) *қалқонсимон безнинг устки артерияси* (a. thyroidea superior) ташқи уйқу артериясининг биринчи тармоғи бўлиб, умумий уйқу артерияси бошланиш жойининг яқинидан чиқади ва қалқонсимон безнинг юқори бўлагига бориб тарқалади ва қўшни артерия тармоқлари билан ўзаро туташади (анастомозлашади). Йўл давомида артериядан ҳиқилдоқнинг юқориги артерияси, a. laryngea superior тармоғи чиқади, у n. larengus билан бирга lg. thyreohyoideum ни тешиб ўтиб, ҳиқилдоқ мускуллари, бойламлар, шиллиқ қаватини қон билан таъминлайди; 2) *тил артерияси* (a. lingualis) тил ости суягининг катта шохи олдида бошланиб, тил мускулларининг шиллиқ пардасига боради ва бошқа артериялар билан ўзаро туташади. Тил артериясидан тил ости сўлак безига a. sublingualis тил ости суягига ramus suprahyoideus ва танглай бодомча безига, rami glandularis га тарқалади; 3) *юз артерияси* (a. facialis) пастки жағ бурчаги дамида ташқи уйқу артериясидан бошланади ва икки қоринчали мускулнинг орқа қоринчаси билан жағ ости безининг остидан ўтиб, пастки жағнинг пастки қирраси орқали юзага чиқади ва кўтарилиб, оғиз бурчагига, сўнгра бурун қанотининг ёнбошидан ўтади. Сўнгра кўзнинг медиал бурчагига бориб, охирги тармоқларга бўлинади. Юз артериясидан танглайнинг юқорига кўтарилувчи артерияси a. palatina ascendens чиқиб, юмшоқ танглайга тарқалади. Бундан чиққан r. tonsillaris танглай муртакларига тарқалади. Бундан ташқари, тил ости сўлак безига a. sublingualis оғиз бўшлиғининг диафрагмаси билан майда сўлак безларига: пастки ва юқори лабларга, a. labialis inferior et superior га тармоқлар беради. Юз артериясининг охирги тармоғи, a. angularis (бурчак артерияси) бўлиб, кўз медиал бурчагининг олдидан чиқади ва ички уйқу артерияси тармоғи a. ophtalmica нинг шохчаси a. dorsalis nasi билан қўшилади. Юз артериясининг ҳамма тармоқлари иккинчи (қарама-қарши) томондаги шу номли артерия тармоқлари билан кенг анастомозлашади.

ТАШҚИ УЙҚУ АРТЕРИЯНИНГ ОРҚА ТАРМОҚЛАРИ

1) *энса артерияси* (a. occipitalis) ташқи уйқу артериясининг орқа деворидан уйқу учбурчаги соҳасида бошланиб, энса мускуллари орасидан ўтади ва sulcus a. occipitalis бўйлаб калланинг энса қисмига боради, тери остида юза жойлашиб, бир канча тармоқлар rami occipitalis га бўлинади ва қарама-қарши томоннинг шу номли артерия тармоқлари билан қўшилади ҳамда шу соҳадаги мускулларга тармоқлар беради.

Бу артериядан ramus auricularis қулоқ супрасига, мия пардаси, ramus meningeus тармоқлари чиқади. Бу артерия бўйинтуруқ тешик

орқали калла бўшлиғига кириб, энса соҳасидаги миянинг қаттиқ пардасига тарқалади, 2) *қулоқнинг орқа артерияси* (a. auricularis posterior) ташқи эшитув йўли ёнидан ўтади ва калланинг тепа қисмигача бориб тарқалади. Бу артерия қулоқ супрасининг орқа қисми ва калла чекка соҳасининг ўрта қулоқ бўшлиғини қон билан таъминлайди;

3. *Тўш-ўмров-сўрғичсимон мускул тармоғи* (ramus sternocleidomastoideus) шу номли мускулга боради.

ТАШҚИ УЙҚУ АРТЕРИЯСИНИНГ МЕДИАЛ ТАРМОҚЛАРИ

1) ҳалқумнинг юқорига кўтарилувчи артерияси (a. pharyngea ascendens) ташқи уйқу артерия ўзанининг бошланиш қисмидан чиқиб, ҳалқум девори бўйлаб юқорига кўтарилади ва ҳалқум мускулларини, мия қаттиқ пардасининг энса бўлагини, ноғора бўшлиғи шиллиқ пардасининг юмшоқ танглайини, эшитув найи ва муртакларни қон билан таъминлайди; 2) *чакканинг юза артерияси* (a. temporalis superficialis) ташқи уйқу артериясининг охирги тармоқларидан бири бўлиб, йўналиши жиҳатидан унинг давомидир. Бу артерия ташқи эшитув йўлининг олдинги томонидан юқорига кўтарилади ва чаккада тери остида жойлашади. Бу эса артерия зарарланганда уни чакка суягига босиб, қон оқишини тўхтатиш имконини беради. Унинг охирги тармоқлари ramus frontalis ва ramus parietalis калланинг шу номли қисмларига тарқалади. Йўл давомида артериядан — ташқи эшитув йўлининг тоғайига, қулоқ супрасининг латерал юзасига, қулоқ олди безига, юзнинг орқа қисмига, кўзнинг ташқи бурчагига, кўзнинг айлана *артерияси* (a. alveolaris inferior) — canalis mandibulae орқали кириб *артерияси* (a. maxillaris) ташқи уйқу артериясининг охирги йўғон тармоқларидан бири бўлиб жойланишига қараб уч қисмга (тепа жағ, қанотсимон ва танглай-қанотсимон) бўлинади. Артериянинг тепа жағ қисмидан қуйидаги тармоқлар чиқади:

а) *қулоқнинг чуқур артерияси* (a. auricularis profunda) чаккапастки жағ бўғимига, ташқи қулоқ йўлига ва ўрта қулоққа тарқалади; б) *ноғора парданинг олдинги артерияси* (a. tympanica anterior) ўрта қулоқнинг шиллиқ қаватига тарқалади; в) *пастки тиш каналлари артерияси* (a. alveolaris inferior)—canalis mandibulae орқали кириб пастки тишларга тарқалиб foramen mentale орқали энгакка чиқиб, a. mentalis бўлади ва пастки лаб ва энгак мускулларига тарқалади. A. alveolaris inferior пастки жағ каналига кириш олдида a. mylohyoideus ни беради. Бу артерия тармоғи шу номли мускулга, икки қоринчали мускулнинг олдинги қоринчасига тарқалади; г) *мия пардасининг ўрта артерияси* (a. meningea media) — жағ артериясидан чиққач, m. pterygoideus lateralis бўйлаб кўтарилиб, foramen spinosum орқали мия бўшлиғига кириб мия пардасининг ўрта қисмига тарқалади. Жағ артериясининг қанотсимон қисмидан чайнов мускулларига (a. masseterica), чакка мускулига (a. temrporalis profundae), қанотсимон мускулларга (rr. pterygoidei) ва лунжга (a. buccalis) тармоқлари чиқади. Бундан ташқари,

юқори жағ тишлари, милкларга, sinus maxillaris ларга тарқаладиган a. alveolaris superior posterior ҳам юқори жағ артериясидан боради.

Артериянинг танглай-қанотсимон бўлагидан учта тармоқ чиқади:

1) *кўз косасининг пастки артерияси* (a. infraorbitalis) fissurae orbitalis inferior орқали кўз косасига кириб тармоқлар беради, сўнгра canalis infraorbitalis лар орқали юзга чиқиб, юз артерия тармоқлари билан қўшилишади. A. infraorbitalis дан юқори жағ тишларига, кўз ёши халтасига, sinus maxillaris ва лаб, лунжларга тарқалувчи aa. alveolaris superior media et anterior тармоғи бошланади; 2) *танглайнинг пастга йўналувчи артерияси* (a. palatina descendens) canalis pterygoideus орқали йўналиб, эшитиш найи, ҳалқумнинг тепа бўлаги, қаттиқ ва юмшоқ танглайларга (a. palatina major et minor) бўлиб тарқалади; 3) *понасимон суяк — танглай артерияси* (a. sphenopalatina) — шу номли тешик орқали бурун бўшлиғига кириб, унинг латерал ва орқа деворларига a. septi nasalis lateralis et posterior бўлиб тарқалади.

ТАШҚИ УЙҚУ АРТЕРИЯСИ — A. CAROTIS EXTERNA-НИНГ ТАРМОҚЛАНИШ СХЕМАСИ

A. corotis externa — a. carotis communis

A. thyreoidea superior	ramus sternocleidomastoideus ramus infrahyoideus a. Laryngea superior
A. lingualis	a. ramus suprahyoideus a. sublingualis a. profunda linguae rr. dorsalis linguae
A. facialis	a. palatina ascendens (r. tonsillaris) a. labialis inferior a. labialis superior a. angularis r. tonsilaris r. glandularis r. submentalis
A. occipitalis	rami occipitalis rami musculoris ramus auricularis ramus meningeus ramus sternocleidomastoideus
A. auricularis posterior	a. stylomastoidea
A. sternocleidomastoidea	
A. pharyngea ascendens	rami pharyngei a. meningea posterior

A. temporalis superficialis	rami auriculares anteriores
	rami parotidei
	a. transversa faciei
	a. zygomaticoorbitalis
	a. temporalis media
	r. frontalis
	r. parietalis
A. maxillaris	a. meningea media
	a. alveolaris inferior
	r. frontalis
	a. mentalis
	a. tympanica
	a. auricularis profunga
	a. masseterica
	rami pterygoidei
	aa. temporalis profunda
	ant. et posterior
	a. buccinatoria
	a. infraorbitalis
	aa. alveolaris sup med. et ant.
	a. palatina descendens
	a. sphenopalatina
	aa. nasales laterales
	a. septi nasalis posterior

ИЧКИ УЙҚУ АРТЕРИЯСИ

Ички уйқу артерияси (a. carotis interna, 208- расм) умумий уйқу артериясидан бошланиб, дастлаб ташқи уйқу артериясини четлаб ўтиб (букилиб), унинг медиал томонида (ичкарисида) жойлашади, сўнгра тикка йўналиб, ташқи уйқу тешиги foramen caroticum externum орқали уйқу каналига кириб букилиб, кейин калла бўшлиғига киради. Ички уйқу артерияси бўйинда медиал томондан ҳалқум, орқа ва латерал томондан адашган нерв ва симпатик ствол, ташқи томондан эса бўйинтуруқ венага тегиб туради.

Артерия калла бўшлиғида асосий суяк танасининг ёнбошидаги эгат sulcus caroticus да жойлашади ва кўрув канали соҳасида ўзининг биринчи тармоғи a. ophtalmica -ни беради, сўнгра миянинг қаттиқ ва тўрсимон пардаларини тешиб ўтиб, понасимон суяк эгатчаси орқали қуйидаги тармоқларни беради: 1) уйқу ноғора бўшлиғи тармоқлари (aa. carotico tympanicae) ноғора бўшлиғига тарқалади; 2) кўз косасининг артерияси (a. ophtalmica) ички уйқу артериясидан ажралгач, кўрув канали орқали кўз косасига киради ва бир қанча толаларни беради: 1) кўз ёши безига, a. lacrimalis ни беради. Бу артериядан кўз қовоқларининг латерал қисмига толалар ажралади; 2) кўз олмасининг киприкли танасига борувчи толалар (aa. ciliares posteriores longae et breves) дир; 3) тўр парданинг марказий артерияси

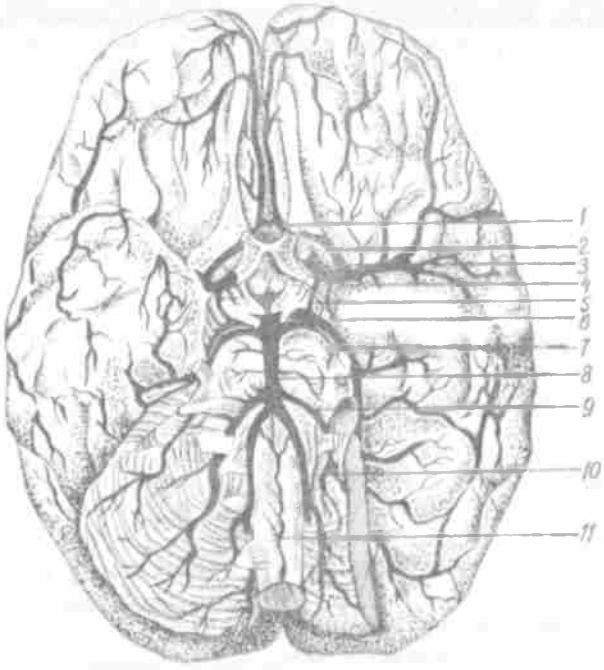

208-р а с м. Бош мия артериялари.

1 — a. communicans anterior; 2 — a. cerebri anterior; 3 — a. carotis interna; 4 — a. cerebri media; 5 — a. communicans posterior; 6 — a. choroidea; 7 — a. cerebri posterior; 8 — a. basilaris; 9 — a. cerebri infetior anterior; 10 — aa. vertebrales; 11 — a. spinalis anterior.

(a. centralis retina) кўриш нерви таркибида тўр пардага бориб тарқалади; 4)*мускул артерияси* (aa. musculares) кўз олмасининг тепа тўғри ва қийшиқ мускулларига тарқалади; 5)*ғалвирсимон суяк орқа ва олдинги артериялари* (a. ethmoidalis posterior et anterior) ғалвирсимон суяк катаклари шиллиқ қаватига тарқалади. A. ethmoidalis anterior — ўзидан мия пардасининг олдинги артерияси (a. meningea anterior) ни беради. Бу артерия мия бўшлиғига кириб, миянинг қаттиқ пардасига тарқалади; 6)*олдинги киприкли тана артериялари* (aa. ciliares anteriores) тўр танага, қовоқнинг шиллиқ пардасига тарқалади. Бундан ташқари, қовоқларнинг медиал қисмига ва бурун киррасига ҳам толалар беради, 7)*миянинг олдинги артерияси* (a. cerebri anterior) a. carotis interna дан, кўз артериясидан кейин чиқиб, бирлаштирувчи олдинги артерия, a. communicans anterior орқали иккинчи томондаги шундай артерия билан анастомозлашади. Сўнгра миянинг қадоқсимон танасини айланиб, мия ярим шарининг медиал сатҳига ва энса бўлагига тарқалади; 8)*миянинг ўрта артерияси* (a. cerebri media) ички уйқу артериясининг давоми ва унинг энг йирик тармоқларидан бири бўлиб, латерал томондан Сильви чуқурчаси орқали Рейли оролчасига бориб тарқалади. Мия ўрта артерияси охирги тармоқлари оролчани, ярим шарнинг чакка, пешона ва тепа бўлагини қон билан таъминлайди;

9) *томирлар чигалининг артерияси* (a. choroidea) a. carotis interna — дан чиқиб, ён қоринчанинг чакка бўлаги ва учинчи қоринчага кириб томирлар чигалини ҳосил қилади ва мия ярим шарларининг кулранг ва оқ моддаларига, кўриш тепалигига толалар беради; 10) *орқадаги бирлаштирувчи артерия* (a. communicans posterior) ички уйқу артериясидан чиқиб, миянинг орқа артерияси билан анастомозлашади.

Доиравий артериал анастомоз (circulus arteriosus cerebri) чап ва ўнг томондаги миянинг олдинги артериялари (a. cerebri anterior), ўзаро олдинги бирлаштирувчи артерия (a. communicans anterior) билан бирлашиб, анастомоз ҳосил қилса, орқа томонда умуртқа артериясининг тармоқлари ўнг ва чап томондаги миянинг орқа артерия (a. cerebri posterior) ларининг ўзаро бирлаштирувчи артерияси орқали (a. communicans posterior) қўшилишидан ўнг ва чап томондаги a. carotis interna билан анастомоз (артерия ҳалқаси) вужудга келади. Бу артериялар ҳалқаси бош миянинг асосида, ўргимчаксимон парданинг остида, турк эгарининг атрофини гардиш бўлиб ўраб туради. Бу доиравий артерия анастомози миянинг бир меъёрда қон билан таъминланишини идора қилиб туради, Виллизий қон айланиш доираси, деб шунга айтилади.

ИЧКИ УЙҚУ АРТЕРИЯСИ (a. carotis interna) НИНГ ТАРМОҚЛАНИШ СХЕМАСИ

A. carotis interna — a. carotis communis нинг тармоғи

Rr. caroticotympanici	a. meningea anterior
	lacrimalis aa. palpebralis lateralis
	aa. ciliaris posteriores longi et breves
	a. centralis retinae
A. ophthalmica	aa. ciliares anteriores
	aa. musculares
	aa. palpebrales laterales
	aa. palpebrale mediales
	a. ethmoidalis anterior
	ethmoidalis posterior
	a. supraorbitalis
	a. supratrochlearis
	a. dorsalis nasi
A. cerebri anterior	a. communicans anterior
A. cerebri media	
A. chorioidea	
A. communicans posterior	

ЎМРОВ ОСТИ АРТЕРИЯСИ
(206, 209- расмлар)

Ўмров ости артерияси (a. subclavia) бир жуфт бўлиб, чап томондаги артерия тўғридан-тўғри arcus aortae дан чиқади, a. subclavia dextra эса truncus brachiocephalicus дан бошланади. Шунинг учун чап томондаги ўмров ости артерияси бир оз узунроқ бўлади. Иккала a. subclavia ҳам кўкрак бўшлиғидан apertura thoracalis superior орқали плевра гумбазини айланиб ўтади ва қаварик қисми юқорига қараган равоғини ҳосил қилади. Ўмров ости артерияси ўмров суягига яқинлашади ва I қовурғанинг юқори юзасидан sulcus a. subclaviae орқали қўлтиқ соҳасига боради. Ўмров ости артерияси I қовурғанинг ташқи киррасидан бошланиб, қўлтиқ артерияси — a. axillaris бўлиб давом этади. Ўмров ости артериясининг I қовурға устида (tuberculum m. scaleni нинг орқа томонида) ги қисми бошқа бўлагига қараганда юзароқ жойлашган бўлиб, жароҳатланганда қон оқишини ана шу қовурғага сиқиб тўхтатиш учун бир оз қулайлик туғдиради.

Ўмров ости артерияси кейинчалик spatium interscale нинг елка чигали билан бирга ўтади. A. subclavia ни, одатда, жойлашган соҳасига қараб уч бўлимга ажратиб ўрганилади. Ўмров ости артериясининг бошланишидан то spatium interscalenum га киргунча бўлган қисми биринчи бўлим, spatium interscalenum да, иккинчи бўлим spatium interscalenum дан чиқиб, қўлтиқ соҳасининг юқори чегарасигача (I қовурғанинг ташқи киррасигача) етган қисми учинчи бўлим бўлиб хизмат қилади.

Ўмров ости артериясининг биринчи бўлимидан бошланган тармоқлар қуйидагилар: умуртқа артерияси (a. vertebralis 173, 174- расмлар) ўмров ости артериясининг тармоқлари орасида ҳаммадан йирик артерия ҳисобланади, m. scalenus anterior ва longus colli нинг орасидан юқорига кўтарилиб, VI бўйин умуртқасининг foramen transversarium орқали canalis transversarius га киради. Кейинчалик канал орқали вертикал ҳолда кўтарилиб, axis ига етади ва латерал томонга бурилиб, I бўйин умуртқасининг устки юзасидаги эгатчадан ўтади, сўнгра membrana atlantooccipitalis posterior ни ва миянинг қаттиқ пардасини тешиб, foramen magnum орқали калла бўшлиғига киради. Калла бўшлиғида ўнг ва чап томондаги умуртқа артериялари — clivus бўйлаб узунчоқ мия остида олдинга йўналади ва мия кўпригининг орқа чеккаси яқинида иккала артерия ўзаро бирлашиб, асосий тоқ артерия (a. basilaris) ни ҳосил қилади.

A. vertebralis нинг қуйидаги тармоқлари бор:

1) Rami musculares — мускулларга ва калла бўшлиғининг орқа чукурчасида жойлашган миянинг қаттиқ пардасига майда тармоқлар беради; 2) орқа миянинг олдинги артерияси (a. spinalis anterior a. vertebralis) калла бўшлиғидан чиқиб, foramen magnum орқали пастга қараб тушади, орқа миянинг олдинги юзасига яқинлашганда иккала артерия ўзаро қўшилиб, битта тоқ артерияга айланади ва tissura mediana anterior бўйлаб йўналади; 3) орқа миянинг орқадаги артерияси a. spinalis posterior ўмров артериясидан калла бўшлиғига чиқиб,

209-расм. Қўл артериялари.

1 — a. axillaris; 2 — r. pectoralis; 3 — a. thoracica lateralis; 4 — a. thorocodorsalis; 5 — a. profunda brachii; 6 — a. collateralis ulnaris superior; 7 — a. brachialis; 8 — a. collateralis ulnaris inferior; 9 — aa. recurrentes ulnares; 10 — a. ulnaris; 11 — rami a. carpi palmares; 12 — arcus volaris profundus; 13 — arcus palmaris superficialis; 14 — aa. digitalis palmares communis; 15—16—17 — aa. digitales palmares propriae; 18,20— a. ulnaris; 19, 21-a. interossea communis; 22 — rete articulare cubiti; 23 — rami munsulares a. brachialis; 24 — a. circumflexe humeri posterior; 25 — plexus branchialis.

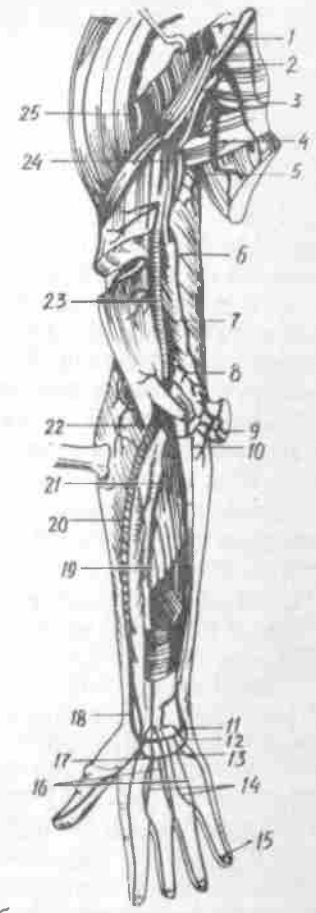

узунчоқ мия билан орқа миянинг иккала ёнбошидан пастга тушади. Орқа мия, юқорида айтиб ўтилган артерия тармоқларидан ташқари, гавданинг кўкрак қисмида aa. intercostales posterior дан, бел қисмида эса aa. lumbales дан тармоқлар олади. Ана шу артерия тармоқлари умуртқа артериясининг ҳамма тармоқлари билан туташади. Натижада, орқа мияда тарқалган артерия томирларининг анастомозлари ўмров ости артериясини aorta descendens билан қўшади; 4) миячанинг орқадаги пастки артерияси (a. cerebelli interior posterior) умуртқа артериясининг энг йирик тармоғи бўлиб, мия кўприги олдида чиқади, узунчоқ мияни айланиб боради ва мияча пастки юзасининг орқа бўлимини қон билан таъминлайди; 5) асосий артерия (a. basilaris) ўнг ва чап томондаги умуртқа артерияларининг ўзаро бирлашувидан пайдо бўлади. Бу артерия мия кўпригининг олдинги чегарасида иккита aa. cerebri posteriores (биттадан икки томонга бошланади) ва катта миянинг орқадаги артериясига ажралади. Ана шу иккала артерия орқа томонга йўналиб, мияча оёқчасини пастки ва ташқи томондан айланиб ўтади, бош мия яримшарларининг энса, чакка бўлакларига тарқалади ҳамда учинчи ва ёнбош қоринчадаги қон томир чигалларига майда толалар беради.

A. a. cerebri posteriores (биттадан икки томонга бошланади) a. carotis interna нинг тармоқлари a.a. communicantes posterior билан анастомозлашиб, Виллизи артерия халқасини ҳосил қилишда қатнашади.

A. basilaris дан катта миянинг орқадаги артериясидан ташқари, қуйидаги тармоқлар чиқади: а) a. cerebelli inferior anterior миячанинг олдинги-пастки артерияси олдинга бориб, миячанинг пастки юзасида тармоқланади; б) a. labyrinthi — лабиринт (ички қулоқ) артерияси, бир жуфт бўлиб, ички қулоққа бориб тарқалади. Бундан ташқари, a. basilaris дан миячага борувчи: a. cerebelli inferior anterior ва a. cerebelli superior, a. layrinthi лар чиқади.

Ўнг ва чап a. vertebralis лар умумий a. basillaris га айланишдан олдин олд томонга орқа мия учун пастга йўналган ўнг ва чап a. spinalis anterior ларни беради.Бу иккала орқа миянинг олдинги артериялари бир-бири билан қўшилиб, умумий a. spinalis anterior ни ҳосил қилади ва орқа мия бўйлаб пастга қараб давом этади. Натижада ўнг ва чап умуртқа артериялари a. basillaris билан ўзаро анастомоз ҳосил қилади; в) асосий артерия (a. basillaris) ўнг ва чап умуртқа артерияларининг қўшилишидан ҳосил бўлган тоқ артерия бўлиб, мия кўпригининг ўртасидан ўтган арикча (sulcus basillaris) да жойлашган ана шу эгатнинг олдинги четида ён томонга иккита мия орқа артерияларини (a. cerebri posterior) беради. Миянинг орқа артериялари миянинг орқа энса бўлагига ва остки ички юзасига тарқалади. Миянинг орқа артерияси миянинг ўрта артерияси билан орқадаги қўшувчи артерия a. communicantes posterior орқали анастомозлашиб туташиб, Виллизий қон айланиш доираси ҳосил бўлишида қатнашади.

Ўнг ва чап томондаги умуртқа артериялари қўшилишиб, битта (a. basillaris) ни ҳосил қилишдан олдин орқа миянинг олд томонига пастга қараб биттадан ўнг ва чап a. spinalis anteriorларни беради. Орқа миянинг олдинги артериялари эса бир-бирига қўшилиб, битта умумий a. spinalis anteriorни ҳосил қилади ва орқа миянинг олд томонида пастга қараб йўналади ва орқа мияни қон билан таъминловчи шохлар беради. Натижада ўнг ва чап умуртқа артериялари a. basillaris билан ўзаро анастомозлашади. Натижада миянинг кичик қон айланиш орқа (мияга тегишли) доираси вужудга келади. Захарченко қон айланиш доираси деб шунга айтилади.

II. Қалқонсимон бўйин (артерия) ўзани (truncus thyreocervicalis) йўғон ва калта бўлиб a. subclavia дан m. scalenus anterior нинг медиал чеккаси олдида чиқиб, кетма-кет қуйидаги тармоқларга бўлинади: 1) қалқонсимон безнинг пастки артерияси (a. thyreoidea interior) truncus thyreocervicalis дан бошланиб a. carotis communis билан a. vertebralisнинг орасидан ўтиб, қалқонсимон без ёнбош бўлагининг пастки учида тармоқланади: a. carotis externa нинг тармоғи a. thyreoidea superior билан туташади. A. thyreoidea inferior дан қуйидаги майда шохчалар чиқади: а) a. laryngea inferior ҳиқилдоқнинг пастки артерияси ҳиқилдоқ-мускул ва шиллиқ қаватларини қон билан таъминлайди ҳамда қалқонсимон тоғай пластинкаси остида аа. thyreoidea superiorнинг тармоғи (a. laryngea superior) билан анастомозлашади: кизилўнгачга, ҳалқумга толачалар беради; 2) бўйиннинг юқорига кўтарилувчи артерияси (a. cervicalis ascendens) нарвонсимон мускуллар бўйлаб юқорига кўтарилади, сўнгра бўйиннинг чуқур жойлашган мускулларига тарқалади; 3) бўйиннинг юза артерияси (a. cervicalis superficialis a. cervicalis ascendens дан бошланиб, m. trapezius га бориб тармоқланади. 4) курак усти артерияси (a. suprascapularis) ўмров суягининг орқасига ўтади ва incisura scapulae нинг чеккаларига тортилиб турган кўндаланг бойлам lig. transversum scapulae нинг устидан fossa supraspinata га, сўнгра курак суягининг бўйни орқали fossa infraspinata га боради. Бу артериянинг тармоқлари куракнинг орқа

томонида жойлашган мускулларни қон билан таъминлайди ва circumflexa scapulae билан анастомозлашади.

III. Кўкрак қафасининг ички артерияси (a. thoracica interna) a. subclavia нинг пастки юзасидан a. vertebralis чиққан жойи қаршисида бошланиб, пастга қараб тўш суягининг чеккасидан 1—1,5 см ташқарироқда I — VII қовурғаларнинг тоғайлари бўйлаб вертикал ҳолда пастга йўналади ва VII — VIII қовурғалараро соҳага борганда қуйидаги иккита охирги тармоққа бўлинади: а) диафрагма мускул артерияси (a. musculophrenica) a. thoracica дан VII — XI қовурғалар, тоғай қисмининг ички юзаси бўйлаб боради, диафрагма билан қорин мускулларини қон билан таъминлашда қатнашади ва пастки V ёки VI қовурға оралиқларига rami intercostales лар беради; б) қорин соҳасининг устки артерияси (a. epigastrica superior) қорин тўғри мускул қинининг орқа девори рўпарасида VII қовурға тешиб пастга, қорининг тўғри мускули бўйлаб киндиккача боради ва a. epigastrica inferior (a. iliaca externa тармоғи) билан анастомозлашади ва қориннинг тўғри мускули ва унинг қинини қон билан таъминлайди. A. thoracica interna ўз йўлида қуйидаги тармоқларни беради: 1) rami intercostalis anteriores қовурға оралиғига борувчи майда тармоқлар, юқориги олтита spatia intercostalia нинг ҳар бирига иккитадан артерия толасини беради. Булар қовурғаларнинг юқори ва пастки қирралари бўйлаб йўналади. Баъзан қовурға оралиғидаги иккита артерия толаси ўзаро бирлашиб, битта артерия ҳосил қилади. Rami intercostales лар орқа томонда aorta дан чиққан aa.intercostales лар билан қўшилади. Натижада қовурға оралиқларида артериялар туташади ва ўмров ости артерия системасини аортанинг кўкрак бўлаги билан қўшади. Аортанинг a. subclavia билан ушбу анастомози кўкрак қафаси хирургиясида амалий аҳамиятга эга; 2) rami perforante тешиб ўтувчи шохчалар, юқориги V — VI қовурғалараро мускулларни тешиб m. pectoralis major га боради. Аёлларда эса сут безига rami mammaria ни беради; 3) rami sternalis тўш суягига боради. 4) rami mediastinales кўкс оралиғининг олдинги артериялари. кўкс оралиғининг олдинги бўлагида тарқалади; 5) a. percardiaco phrenica юрак пардаси ва диафрагма артерияси; a. thoracica interna дан I қовурға рўпарасидан чиқиб, n. phrenicus га қўшилади ва диафрагмагача боради. Артерия тармоқлари диафрагма нервига, плевра ва юрак халтачаларига тарқалади.

Ўмров ости артериясининг иккинчи қисми (spatium interscalenum) дан қуйидаги тармоқлар чиқади:

IV. Қовурға-бўйин (артерия) ўзани (truncus costocervicalis 207-расмга қ.) ўмров ости артериясининг spatium interscalenum соҳасида бошланади, кейин қуйидаги иккита тармоққа бўлинади: 1) Бўйиннинг чуқур артерияси (a. cervicalis profunda) юқорига қараб кўтарилади. I қовурға билан III бўйин умуртқаси кўндаланг ўсиғининг орасидан ўтиб, энса ва орқанинг чуқур мускулларига ва орқа мияга боради; 2) энг юқориги қовурғалараро артерия (a. intercostales suprema) I — II қовурға оралиқларига тарқалади.

Ўмров ости артериясининг учинчи қисмидан қуйидаги тармоқлар чиқади:

V. Буйиннинг кўндаланг артерияси (a. transversa colli) a. subclavia нинг- spatium interscalenum дан чиққандан сўнг, яъни учинчи қисмдан бошланиб, pexus brachialis дан ўтади ва иккита тармоққа бўлинади: а) ramus superficialis юза жойлашган шохчаси, m. levator scapulae, m. splenius servicis ва m. trapezius га тарқалади; б) ramus profundus, чукур жойлашган шохчаси, m. levator scapulae, mm. rhomboidei m. serratus posterior, superior, mm. infraspinatus, subscapularis ва latissimus dorsi ларда тарқалади.

ЎМРОВ ОСТИ АРТЕРИЯСИ (A. SUBCLAVIA)НИНГ ТАРМОҚЛАНИШ СХЕМАСИ

A. subclavia sinistra — arcus aortae дан, a. subclavia dextra truncus brachiocephalicus дан бошланади.

A. vertebralis	rami musculares
	rami spinales
	a. spinalis anterior
	a. spinalis posterior
	a. cerebelli inferior et posterior
	a. cerebri posterior
	a. basilaris
	a. cerebelli inferior et anterior
	thyreoidea a. laryngea inferior
	r. oesophagei
	rr. tracheales
	pharyngei
Truncus thyreocervicalis	a. cervicalis ascendens
	a. cervicalis superficilis
	a. suprascapularis
	rami intercostales anteriores
A. thoracica interna	a. musculophrenica rr. intercostales
	a. epigastrica superior
	rr. perforantes
	r. sternales
	r. mediastenales
	a. pericardiacaphrenica
Truncus costocervicalis	a. cervicalis profunda
	aa. intercostales suprema
	r. superficialis
	r. profundus
A. transversa colli	r. superficialis
	r. profundus

Қўлтиқ артерияси (a.axillaris) ўмров ости артериясининг бевосита давоми бўлиб, унинг юқори бошланиш чегараси 2 қовурғанинг ташқи (латерал) чеккаси ҳисобланади. Қўлтиқ артерияси cavum axillare да mm.pectoralis major et minor ларнинг орқа юзаси бўйлаб пастга тушади ва mm.latissimus dorsi pectoralis ларнинг пастки чеккасига етганда елка артерияси a.brachialis номи билан давом этади.

Қўлтиқ артериясини учала томондан plexus brachialis нинг тутамлари ўраб туради ва ташқи томондан лимфа тугунлари ва ёғ тўқималари беркитиб туради.

A. Axillaris нинг жойлашувига қараб, уч бўлакка ажратилади:

— кўкрак-ўмров учбурчаги (trigonum clavipectorale) m. pectoralis major юқори қисмининг орқа соҳасида бўлиб, юқоридан ўмров суяги, пастдан эса m. pectoralis minor нинг юқори чеккаси билан чегараланиб туради. Бу учбурчакда a. axillaris дан қуйидаги тармоқлар чиқади:

1. Энг юқориги кўкрак артерияси (a. thoracica suprema) қўлтиқ ости артериясидан бошланиб, I — II қовурға оралиғи мускулларига mm. pectoralis major et minor, m. serratus anterior нинг юқори қисмига, m.subclavicus га тарқалади.

2. Кўкрак қафаси ва акромион ўсиғи артерияси (a.tharacocuromialis) калта бўлиб, a. axillaris дан бошланиб, дельтасимон мускулга, m.pectoralis major et minor ларга ва елка бўғимига тарқалади.

II. Кўкрак мускули учбурчаги (trigonum pectorale) m.pectoralis major нинг орқа юзасига тўғри келади.

3. Кўкрак қафасининг ён артерияси (a. thoracica lateralis) m. serratus anterior бўйлаб пастга тушади ва ана шу мускулни қон билан таъминлайди; кўкрак безига rami mammarii lateralis ни беради.

III. Кўкрак мускули остидаги учбурчак (trigonum subpectorale) m.pectoralis major нинг пастки чеккаси билан m.pectoralis minor нинг пастки чеккаси оралиғига тўғри келади. Бу бурчакда қуйидаги тармоқлар чиқади:

4. Курак ости артерияси (a.subscapularis) a. axillaris дан чиқиб иккига бўлинади: а) кўкрак қафасининг орқа артерияси — a.thoracodorsalis курак ости артериясининг давоми бўлиб, mm.serratus anterior, latissimus dorsi, subscapularis, teres major ларга тарқалади ва a.thoracicae lateralis, aa.intercostalis лар билан анастомозлашади: б) куракни ўраб турадиган артерия (a.circumflexa scapulae) курак ости артериясидан чиқади, foramen trilaterum орқали fossa intraspinata га ўтиб, мускулларга тарқалади ва a.suprascapularis билан туташади.

5. Елка суягини ўраб турадиган орқа артерия a.circumflexa humeri posterior баъзан a.circumflexa scapulae билан бирга қўшилиб, битта умумий ўзан бўлиб, қўлтиқ ости артериясидан чиқади. Бу артерия одатда a.axillaris дан чиққан алоҳида шохча бўлиб, foramen quadrilaterum орқали дельтасимон мускул остидан ўтади ва елка суягининг collum chirurgicum humeri ни ўраб туради, a.circumflexa humeri anterior билан анастомозлашади. A. circumflexa humeri posterior m.deltoideus га capsula articularis humeri билан caput humeri ларга тармоқлар беради.

6. Елка суягини ўраб турадиган олдинги артерия a. cirsumflexa a humeri anterior баъзан a. circumflexa humeri posterior билан умумий ўзан бўлиб, a.axillaris дан ажралиб чиқади ва collum chirurgicum humeri ни олдинги томондан ўраб туради: a.circumflexa humeri posterior билан анастомозлашади, m.deltoideus билан елка бўғимига тармоқлар беради.

Хулоса қилиб айтганда, қўлтиқ ости артериясининг толалари ўмров ости артериясининг шохлари билан кенг анастомозлашади.

ҚЎЛТИҚ АРТЕРИЯСИ (A. AXILLARIS) НИНГ ТАРМОҚЛАНИШ СХЕМАСИ

A.axillaris — ўмров ости артериясининг давоми

1. A. thoracica suprema
2. A. thoracoacromialis
3. A. thoracica lateralis
4. A. subscapularis
5. A.circumflexa humeri posterior
6. A.circumflexa humeri anterior

r. mammarii lateralis
1. a. thoracodorsalis
2. a. circumflexa scapulae

ЕЛКА АРТЕРИЯСИ (A.BRACHIALIS)
(209-расм)

Юқорида кўрсатилганидек, a.axillaris қўлтиқ ости бўшлиғидан елкага ўтиши билан a.brachialis деб аталади. A. brachialis нинг юқори чегараси (a.axillaris — нинг пастки чегараси) m.latissimus dorsi билан m. teres major нинг пастки мускул тутамлари чегаралаб туради. A.brachialis елка соҳасида sulcus bicipitalis medialis бўйлаб тирсак чуқурчасигача боради, бу ерда артерия lacertus fibrosus билан олдиндан ўралган бўлади. A.brachialis тирсак чуқурчасида collum radii нинг олдига келганда иккита (a.radialis, a.ulnaris) артерияга бўлинади. A.brachialis sulcus bicipitalis medialis да n.medialis, n.radialis, n.ulnaris, n.musculocutaneus ва иккита v.brachialis билан бирга жойлашади. Бир жуфт елка веналари a.brachialis нинг икки томонидан йўналади. N.radialis, n.ulnaris ва n.musculocutaneus лар елка артериясининг бошланиш қисмида бирга бўлиб, кейинчалик узоқлашади. N.medianus елканинг юқорисида артериясининг латерал томонида бўлса, елканинг ўрта қисмига келиб a.brachialis нинг олд томонга, ниҳоят, елканинг пастки қисмида артериянинг медиал томонига ўтиб олади. Елка артериясидан қуйидаги тармоқлар ажралиб чиқади: 1) мускулларга борадиган тармоқлар — rami musculares елка мускулларига a.brachialis дан унинг бутун давомида чиқади. Артерия ўзанидан елка суягига бир қанча майда шохча (aa.nutriciae humeri) лар ҳам чиқади; 2) елканинг чуқур артерияси (a.profunda brachii, елка артериясида чиқиб, n. radialis билан бирга canalis humeromuscularis да[1] ётиб бир қанча тармоқларга бўлинади: а) aa.diaphysces humeri елка суягига борадиган артерия, елка суягини қон билан таъминлайди; б) aa.collateralis media ўртадаги ён артерия

[1] «Қўл топография»сига қаранг.

m. triceps brachii ўртасидан ўтади ва a.interossea recurrens (билак артериясининг тармоғи) билан анастомозлашиб, rete articulare cubiti ни ҳосил қилишда қатнашади; в) a.collateralis билак суяги томонидаги ён артерия septum intermusculare laterale ни тешиб, sulcus cubitalis, anterior lateralis томонига боради ва a.recurreus radialis (a.radialis — нинг тармоғи) билан анастомозлашади, елканинг уч бошли мускулига толачалар беради ва retearticulare ни ҳосил қилишда иштирок этади.

3. Тирсак суяги томонидаги устки ён артерия (a. collateralis ulnaris superior) елканинг ўрта қисмидан чиқиб, n. ulnaris билан бирга septum intermusculare medialis нинг остидан epicondylus medialis нинг орқа томонига келади ва a.recurreus ulnaris (a. ulnaris нинг тармоғи) билан анастомозлашади.

4. A.collateralis ulnaris inferior тирсак суяги томонидаги пастки ён артерия, елка артерияси дистал бўлагидан чиқиб, a.recurrens ulnaris anterior (a.ulnaris тармоғи) билан анастомозлашади. A. collateralis ulnaris inferior қўшни мускулларга толалар беради, septum intermusculare mediale ни тешиб ўтиб, rete articulare cubiti ни ҳосил қилишда қатнашади.

БИЛАК АРТЕРИЯСИ (A. RADIALIS)

(209-расмга қ.)

Елка артерияси тирсак чуқурчасига келиб, lacertus fibrosus нинг орқасида a.radialis ва a.ulnaris ларга бўлинади. Билак артерияси sulcus radialis да v. radialis лар билан бирга билак суягига параллел жойлашади. Билакнинг пастки бўлагида m.brachialis m.flexor carpi radialis пайлари орасида жойлашиб, уларнинг орасидан a.radialis юзага чиқиб, уни фақат фасция, тери ости ёғ қавати ва тери қоплаб туради. Билак артериясининг билагузук соҳасида юза жойланиши унинг пульсациясини бемалол аниқлаш имконини беради. у билак суягининг бигизсимон ўсиқчаси учига келиб, орқа томонга бурилади ва анатомик — «табакерка»[1] орқали бош бармоқни айланиб яна кафтга тушади ва I—II кафт суяклари орасидан жой олади. Кафтда билак артерияси тирсак артериясидан чиққан шох билан биргаликда кафтни чуқур артериал ёйи (arcus palmaris profundus) ни ҳосил қилади.

Билак артериясининг тармоқлари қуйидагилар:

1. Мускулларга борадиган майда тармоқлар (rami musculares) бутун артерия ўзани бўйлаб чиқади, яқин жойлашган мускулларни қон билан таъминлайди.

2. Билакнинг юқорига қайтувчи артерияси (a.recurrens radialis) m.supinator бўйлаб юқорига кўтарилади. Бу артерия epicondylus medialis-нинг олдида a.collateralis radialis (a. profunda brachii нинг тармоғи) билан анастомозлашади ва яқин турган мускулларга тарқалади.

3. Кафт томонидаги шохи (ramus carpeus palmaris) кўндаланг йўналиб a. ulnaris нинг шунга ўхшаган тармоғи билан туташади, rete carpi palmare ни ҳосил қилади.

[1] «Қўл топографияси»га қаранг.

4. Кафтнинг юза шохи (ramus palmaris superficialis) — thenor даги мускулларнинг орасидан ўтиб, кафтда тирсак артериясининг учи билан анастомозлашади ва arcus palmaris superficialis — ҳосил бўлишида қатнашади. Кафтнинг юза шохи thenor мускулларига ва терисига шохчалар чиқаради.

5. Кафтнинг орқа (дорзал) томондаги шохи (ramus carpeus dorsalis) билак артериясининг «анатомик табакерка» соҳасига чиқиб, a.ulnaris нинг шунга ўхшаган толаси билан қўшилади ва aa.interosseae anterior et posterior (суяк оралиқ артериялар) лар билан бирга rete carpi dorsale (кафтнинг дорзал юзасидаги артерия тўри) ни ҳосил қилади;

6. Кафтнинг биринчи орқа артерияси (a. metacarpea dorsalis prima) кафтнинг орқа юза томонига чиқиб, учта шохга (aa.digitalis dorsalis га) ажралади, уларнинг бири кўрсаткич бармоқнинг билак томонига, қолган иккита шохчаси эса биринчи бармоқнинг иккала томонига тарқалади;

7. Бош бармоғининг биринчи (асосий) артерияси (a.princeps pollicis) учта майда шохчага бўлинади. Бу шохчалар пастга йўналиб, бош бармоқнинг иккала ва кўрсаткич бармоқнинг латерал томонига aa.digitalis palmares бўлиб тарқалади.

ТИРСАК АРТЕРИЯСИ (A. ULNARIS)

A. ulnaris елка артериясининг иккинчи тармоғи бўлиб a. radialis га караганда бирмунча йўғон. Тирсак артерияси a. brachialis дан fossa cubiti да бошланиб, m. pronator teres нинг остидан пастга тушади. Билакнинг ўртасида sulcus ulnaris га (m. flexor carpi ulnaris билан m. flexor digitarum superficidis нинг ўртасида) ўтиб, нўхатсимон суякнинг олдига келганда canalis carpi ulnaris орқали кафтга тушади. Кафтда a. ulnaris нинг асосий ўзани arcus palmaris superficialis ни ҳосил қилишда қатнашса, ramus carpus palmaris profundus шохи артерияси билан қўшилиб, кафтнинг чуқур артерия ёйини ҳосил қилади. Тирсак артериясидан қуйидаги тармоқлар чиқади:

1. Тирсакнинг юқори қайтувчи артерияси a.recurrens ulnaris нинг бошланиш қисмида иккита тармоққа ажралади: а) ramus anterior олдинги тармоғи, epicondylus medialis нинг олдида a.collateralis ulnaris inferior билан анастомозлашади, б) орқадаги тармоғи (ramus posterior) epicondylus medialis нинг орқа томонига ўтиб тарқалади ва тирсакнинг артерия тўри rete articulare cubiti ни ҳосил қилишда қатнашади, a.collateralis ulnaris superior билан анастомозлашади.

2. Суяклар оралиғининг умумий артерияси (a.interossea communis) калта ва бирмунча йўғон бўлиб fossa cubiti нинг пастки чегарасида membrana interossea нинг олдинги юзасига етгач, қуйидаги тармоқларга бўлинади: а) a.interossea anterior суяклар оралиғининг олдинги артерияси, membrana interossea нинг олдинги юзаси бўйлаб пастга тушади ва m.pronator quadratus нинг юқори чеккаси яқинида membrana interossea ни тешиб, унинг дорзал (орқа) томонига ўтади, pete carpi dorsale (кафтнинг орқа юзасидаги артерия тўри) ни ҳосил қилишда қатнашади.

A.interossea anterior мускулларга, билак ва тирсак суякларига ва (бошланғич қисмида) n.medianius га алоҳида шохчалар беради, б) a.interossea posterior суяклар оралиғининг орқа томонидаги артерияси орқа томонга йўналади ва membrana interossea ни тешиб, билакнинг дорзал юзасига боради. У ерда жойлашган экстенсор мускулларнинг юза ва чуқур қаватларига тармоқлар беради ва a.interossea anterior билан қўшилиб, rete carpi dorsale ни ҳосил қилади. Бундан ташқари, қуйидаги тармоқларни беради: 1) a.interossea recurrens юқорига кўтарилувчи (қайтувчи) оралиқ артерияси тармоғи чиқиб юқорига кўтарилади ва rete articulare cubiti ни ҳосил қилишда қатнашади; 2) ramus carpus dorsalis — кафтнинг орқа томондаги шохи, тирсак артериясидан нўхатсимон суяк билан m.pronator quadratus нинг оралиқ соҳасида чиқиб a. radialis нинг ramus capreus dorsalis тармоғига қўшилиб, rete carpi dorsale ни ҳосил қилади; 4) ramus carpeus palmaris кафтнинг олд томондаги шохи тирсак артериясидан бошланиб, a. radialis нинг шу номли шохчаси билан қўшилади; 5) ramus palmaris profundus панжанинг кафт томонидаги чуқур тармоғи, тирсак артериясидан ramus carpeus dorsalis тармоғидан пастроқда чиқиб, кафтнинг чуқур равоғини ҳосил қилишда қатнашади. Ramus carpeus palmaris profundus hypethenor мускулларини, терини қон билан таъминлайди.

ПАНЖА АРТЕРИЯСИ

Панжа артериялари тирсак билан билак артерияларининг кафтнинг устки қисми билан кафт соҳасида тарқалган қуйидаги тармоқларидан иборат:

I. Кафтнинг орқа томондаги артерия тўри (rete sarpi dorsales) билак ва тирсак артерияларидан бошланган ramus carpeus dorsalis шохлари (a.radialis ва a.ulnaris га қаралсин) билан a.interossea communis тармоғининг ўзаро қўшилишидан ҳосил бўлади, ҳамда кафт ва панжа ёзувчи мускулларининг пайлари остида ётади.

Rete carpi dorsale тармоқлари: а) rr.articulares — бўғимга тарқаладиган шохчалар, кафт усти суякларининг бўғимларида тарқалади: б) aa.metacarpeae dorsales — кафтнинг орқа томонидаги артериялар учта бўлиб, кафтнинг II, III, IV суякаро мускуллари бўйлаб пастга тушади ва панжаларнинг асосига келганда уларнинг ҳар бири иккита артерия aa. digitales dorsales (панжаларнинг орқа томондаги артериялари) га бўлинади. Бу артериялар II — V бармоқларнинг бир-бирига қараган сатҳлари бўйлаб тирноқ фалангалари асосига боради.

Тирсак ва билак артерия шохлари панжанинг кафт юзасида қуйидаги артерия тўри ва равоқларини ҳосил қилади: 1) кафтнинг олдинги томондаги артерия тўри (rete carpi palmare) a.radialis ва a.ulnaris лар (ramus carpeus palmares) тармоқларининг ўзаро қўшилишидан ҳосил бўлади. Артерия тўри кафт ва панжани букувчи мускулларнинг пайлари остида жойлашади ва artradiocarpea et mediocarpea га тарқалади; 2) панжанинг кафт соҳасида иккита артерия равоғи бор: улардан бири arcus palmaris superficialis, кафтнинг юза равоғи тирсак артериясининг

охирги учи билан a. radialis нинг йўғон бўлмаган ramus palmaris superficialis, шохчасининг ўзаро қўшилишидан ҳосил бўлади. Кафтнинг юза ёйи aponeurosis palmaris нинг орқасида жойлашган бўлиб, унинг қаварик юзасидан тўртала бармоқнинг кафт томондаги умумий артериялари — aa.digitales palmaris communis чиқади. Улардан I, II ва III умумий бармоқ артериялари пастга йўналиб, кафт-бармоқ бўғимларига яқинлашганда ҳар бири иккитадан aa.digitales palmares propriae (бармоқларнинг кафт томондаги хусусий артериялари) га бўлинади. Бу артерия тармоқлари II — V бармоқларнинг бир-бирига қараган чеккаларидан бориб тарқалади. Кафт юза равоғининг тўртинчи тармоғи — a. Digitalis palmaris communis эса кичкина — V бармоқнинг тирсак суяги томонидан йўналиб тарқалади.

II. Кафтнинг чуқур ёйи (arcus palmaris profundus) асосан a.radialis нинг охирги учи билан тирсак артериясининг шохчаси — ramus palmaris profundus нинг қўшилишидан пайдо бўлади. Кафтнинг чуқур ёйи mm. interossei palmaris нинг устида, ossa metacarpalia нинг асосига яқин жойда, кафт ва бармоқларни букувчи мускул пайлари остида жойлашган бўлиб, қоннинг кўп қисми билак артериясидан келади. Ёйнинг пастга қараб турган юзасидан кафтнинг олдинги томондаги учта артерияси — aa.metacarpeae palmares чиқади. Бу артериялар II, III, IV spatia interossea да жойлашган мускуллар устидан пастга тушиб, a.metacarpophalangeae га яқинлашганда aa.digitalis valares communes га қўшилиб кетади. A.a.metacarpeae palmares дан учта aa.perforantes (тешиб ўтувчи артериялар) чиқади. Ана шу артерия тармоқлари II, III, IV mm.interossei ларни тешиб, кафт орқасига ўтади ва aa.metacarpeae dorsales лар билан анастомозлашади.

Юқорида айтиб ўтилганидек, қўл панжаси соҳасида билак ва тирсак артериялари ўзаро кенг ва турли артерия тармоқлари билан анастомозлашади. Ана шу артерияларнинг ҳар хил мураккаб анастомозлари қўлнинг меҳнатга мувофиқлашганидан келиб чиққан бўлиб, кафтнинг юза ёйи сиқилганда қон бармоқларга areus palmaris profundus орқали боради.

ЕЛКА АРТЕРИЯСИ (A. BRACHIALIS) НИНГ ТАРМОҚЛАНИШ СХЕМАСИ

Rami musculares
A. a. nutrii
A. profunda brachii
aa. diaphyseos humeri
a. collateralis media
a. collateralis radialis
A. collateralis ulnaris superior
A. collateralis ulnaris unferior
rami musculares
a. recurrens radialis
ramus carpeus palmaris
ramus palmaris superficialis
arcus palmaris superficialis-ни ҳосил қилишда қатнашади.

A. radialis

ramus carpeus dorsalis

aa. metacarpeae dorsales

a. princepe pollicis

arcus palmaris profundus ни ҳосил қилишда қатнашади.

aa. recurrens r. anterior

ulnaris

r. posterior

A. ulnaris

a. interossea communis

a. interossea anterior rr. musculares

a. mediana a.

interossea posterior

rr. musculares

a. interossea recurrens

ramus carpus dorsalis

ramus palmaris profundus

arcus palmaris superficialis

ни ҳосил қилишда қатнашади

ПАСТГА ЙЎНАЛУВЧИ АОРТА ТАРМОҚЛАРИ

(210-расм)

Aorta descendens пастга йўналувчи аорта асосий йўлининг энг узун қисми бўлиб, arcus aortae — дан[1], IV кўкрак умуртқасининг олдида бошланиб, mediastinum posterius орқали диафрагманинг hiatus aorticus тешигидан қорин бўшлиғига тушади ва IV бел умуртқасининг олдига келганда иккита катта тармоққа бўлинади.

Aorta descendens — нинг кўкрак бўшлиғида жойлашган бўлаги aorta thoracica (кўкрак аортаси) деб аталади ва ундан кўкрак бўшлиғининг деворига (rami parietalis) ва кўкрак бўшлиғида жойлашган органлар учун rami viscerales тармоқлари чиқади.

Кўкрак қафасининг деворига борувчи шохчалар қуйидагилардир:

а) қовурғалар оралиғининг орқа артериялари (aa. intercostales posteriores) aorta thoracica ўзанининг икки ёнбошидан III — XII қовурға оралиқлари учун 10 жуфт бўлиб чиқади. I — II қовурға оралиқларига truncus costecervicalis («Ўмров ости артерияси» га қаралсин) шохчалар тарқалади. Ҳар бир a. intercostales posterior caput costae нинг пастки томонига келиб иккита шохчага бўлинади: орқа шохчаси ramus dorsalis орқа томонга ramus spinalis ни беради. Бу тола foramen intervertibrale орқали умуртқа каналига кириб, орқа мия ва пардалари бўйлаб тарқалади. Ramus dorsalis нинг асосий толаси умуртқаларнинг кўндаланг ўсиқлари остидан шу номли нерв билан ўтади, орқа мускуллари ва терига тарқалади; олдинги шохчаси, ramus anterior аслида a. intercostalis posterior нинг давоми бўлиб, қовурғалар пастки

[1] «Аорта» га қаралсин

қирраларининг ички юзасида жойлашган sulcus costae дан бошланади. Артерия ўзани дастлаб плевра пардасининг орқа (ташқи) томонидан бориб, қовурға бурчагига етганда m. intercostalis externus билан m. intercostalis internus ларнинг орасидан йўналади.

Қовурға оралиқ артерияси sulcus costae да v.intercostalis (тепа томонида) ва n.intercostalis (паст томонда) билан бирга жойлашган. A. intercostalis posterior олдинги шохчасининг ҳар бири ўзидан пастда жойлашган қовурғанинг устки қирраси бўйлаб йўналадиган ингичка толани беради. Шунинг учун кўкрак бўшлиғига укол қилишда ана шу артерия толасини назарда тутиб, шприц игнасини пастки қовурғанинг юқори қиррасидан бир оз тепарокдан юбориш керак. XII қовурға оралиқ артерияси қовурғанинг пастки томонидан йўналади ва a.subcostalis деб аталади. Қовурға оралиқ артерияларининг rr. anteriores лари sulcus costae дан олдинга бориб, a.thoracica interna тармоқлари билан туташади. X — XII қовурға оралиқ артерияларининг олдинги шохчалари қориннинг қийшиқ мускуллари оралиғидан ўтиб, a.epigastrica superior нинг тармоқларига туташади. Натижада қовурға оралиқларида aorta thoracica билан a.thoracica interna нинг толалари (aa.intercostalis) ўзаро қўшилиб, артерия доираларини ҳосил қилади. Бундай артерия доираларининг коллатерел қон айланиши ривожланишида катта аҳамияти бор.

Диафрагманинг устки артериялари (aa.phrenicae superiores) кўкрак аортасининг диафрагмага яқин турган қисмидан чиқиб, унинг бел бўлаги тепасида тарқалади ва a.thoracica interna нинг тармоқлари ва aa.intercostalis posteriores лар билан анастомозлашади.

Rami viscerales ички органларга тарқаладиган тармоқчалар қуйидагилардир:

а) бронхлар бўйлаб тарқаладиган толалар (rami bronchiales) аортадан кўпинча чап томонга иккита ва ўнг томонга битта тола чиқади ва лимфа тугунлари, бронхлар, ўпка тўқималари, альвеолаларини қон билан таъминлайди; б) Rame cesophageai қизилўнгачга борадиган 4—5 та толалари; в) Rami mediastinales — кўкс оралиғига борадиган тармоқчалар cavum medistinale posterior даги лимфа тугунлари, ёғ тўқималари ва қўшувчи тўқималарни қон билан таъминлайди; г) Rami pericardiaci юрак халтасига борадиган толалар, аортадан 3—4 та бўлиб чиқади, юрак халтасининг орқа қисмига тарқалади.

КЎКРАК АОРТАСИ (AORTA THORACICA) НИНГ ТАРМОҚЛАНИШ СХЕМАСИ

Aorta thoracica — arcus aortae нинг давоми ёки aorta descendens нинг кўкрак қисми:

1. Rami parietales:
   а) aa.intercostales r.dorsalis r.spinalis posteriores r.anterior
2. Rami viscerales:
   а) Rami bronchiales; б) Rami oesophagea
   в) Rami mediastinales; г) Rami pericardiaci.

ҚОРИН АОРТАСИ ТАРМОҚЛАРИ
(212, 216-расмлар)

Aorta thoracica кўкрак бўшлиғидан XI — XII кўкрак умуртқасининг дамида диафрагманинг hiatus aorticus тешиги орқали қорин бўшлиғига ўтади ва қорин аортаси — aorta abdominalis номини олади. Қорин аортаси бел умуртқалари танасининг олдинги ва бир оз чап томонидан пастга қараб йўналиб, IV бел умуртқасининг дамига келиб иккита йўғон aa. iliacae communes — умумий ёнбош артерияларига, битта ток a.sacralis mediana (думғазанинг оралиқ артерияси) га бўлинади. Аортанинг иккита умумий ёнбош артериясига бўлинган жойи bifurcatio aortae (аорта айриси) деб аталади.

АОРТАНИНГ ТОҚ ТАРМОҚЛАРИ
(211-расм)

1. Қорин артериал ўзани (truncus coelicacus) калта ва йўғон артерия бўлиб, аортанинг олдинги юзасидан XII кўкрак умуртқасининг рўпарасида (аортанинг диафрагмадан ўтиши биланоқ) бошланади ва учта катта a.gastrica sinistra, a.hepatica communis ва a.lienalis тармоққа бўлинади, уни truncus coeliacus деб аталади.

Truncus coeliacus нинг тармоқлари қуйидагилардир:

1) меъданинг чап артерияси (a.gastrica sinistra) чапга — cardia ventriculi га боради ва pars abdominalis esophagi га шохчалар беради. A.gastrica sinistra нинг асосий ўзани curvatura minor ventriculi бўйлаб боради ва a.gastrica dextra (умумий жигар артерияси тармоғи) билан анастомозлашади; 2) умумий жигар артерияси (a.hepatica communis) caput panereatis нинг юқори қирраси бўйлаб duodeni га боради ва иккита шох (a. hepatica propria ва a.gastroduodenalis) га бўлинади: а) a. hepatica propria lig. hepatoduodenale ичида v.portae нинг олдинги ва ductus choledochus нинг чап томонидан йўналиб, жигар дарвозаси (кириш қисмига) боради.

A.hepatica propria дан қуйидаги тармоқлар чиқади: а) меъданинг ўнг артерияси (a.gastrica dextra) юқорига кўтарилиб, curvatura minor ventriculi бўйлаб чап томонга йўналади ва a.gastrica sinistra билан анастомозлашади; б) ramus dexter et sinister шохчалари жигарнинг ўнг ва чап бўлакларига боради. Ramus dexter дан ўт пуфаги учун a. cystica (ўт пуфаги артерияси) чиқади.

2) меъда-ўн икки бармоқ ичак артерияси (a.gastroduodenalis) pyloris нинг орқасидан пастга йўналади, ўн икки бармоқ ичак билан pancreas нинг орасига киради, a.gastroepiploica dextra ва aa.pancreaticoduodenales superior қуйидаги тармоқларга бўлинади:

а) ўнг томондаги меъда чарви артерияси (a.gastroepiploica dextra) меъданинг curvatura major орқали чап томонга йўналади, меъданинг катта чарвига (rami epiploici) тармоқларини чиқариб, a.gastroepiploica sinistra билан анастомоз ҳосил қилади; б) меъда ости бези билан ўн икки бармоқ ичакнинг юқори артерияси — aa.pancreaticoduodenales

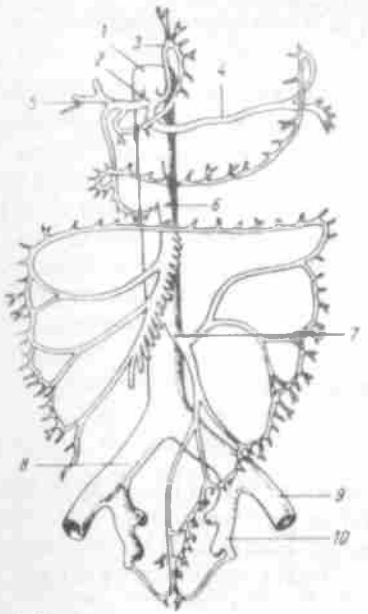

211-р а с м. Қорин аортасининг тармоқлари.
1 — aorta abdominalis; 2 — truncus coliacus; 3 — a. gastrica sinistra; 4 — a. lienalis; 5 — a. hepatia communis; 6 — a. mesenterica superior; 7 — a. mesenterica inferior; 8 — a. iliaca communis dextra; 9 — a. iliaca externa sinistra; 10 — a. iliaca interna sinistra.

superior меъда ости безининг бош қисмига боради ва rami pancreatici (меъда ости безининг бош қисмига) rami duodenalis (ўн икки бармоқ ичакнинг pars descendens қисмига) тармоқларга бўлинади; в) талоқ артерияси (a.lienalis) truncus coeliacus тармоқларининг ичида энг йўғони бўлиб, pancreas нинг юқори чеккасидан бир неча марта буралиб талоққа қараб йўналади, hilus lienalis га борганда 5—6 та шохчага бўлинади ва lien нинг ичига кириб тарқалади. Йўлда бир қанча rami pancreatici ни беради. Бундан ташқари, a.lienalis дан қуйидаги толалар чиқади. 1. А. чап томондаги меъдачарви артерияси (a.gastroepiploica sinistra) меъданинг curvatura major бўйлаб ўнг томонга боради, a.gastroepiploica dextra билан анастомозлашади. 2. Меъданинг калта артериялари (aa.gastricae breves) меъда тубини қон билан таъминлайди ва меъданинг бошқа ҳамма артериялари билан анастомозлашади.

II. Ичак тутқич устки артерияси (a.mesenterica superior 211- расмга қ.), қорин аортасида truncus coeliacus дан тахминан 1—1,5 см пастроқда aorta abdominalis нинг олдинги юзасидан чиқади. Артерия ўзани меъда ости бези билан ўн икки бармоқ ичакнинг пастки горизонтал бўлаги орасидан ўтиб пастга йўналади. A.mesenterica superior дан бир қанча толалар чиқади.

1. Меъда ости бези ва ўн икки бармоқ ичакнинг пастки артерияси (a.pancreaticoduodenalis inferior) меъда ости бези бошчаси ва duodenum нинг ўртасидан юқорига кўтарилади. A.pancreaticoduodenalis inferior pancreas нинг бошчасини, ўн икки бармоқ ичакнинг пастки горизонтал бўлимини қон билан таъминлашда иштирок этади ва, ниҳоят, aa.pancreaticoduodenales superiores билан анастомозлашади.

2. Ичак артериялари (aa.intestinales (212-расм). 10-20 та шохча бўлиб чиқиб, ичактутқич (mesenterium) ни икки варағи орасида боради ва аччиқ ичакка (aa. Jejunalis) ҳамда ёнбош ичакка aa.ilei бўлиб тарқалади. Ана шу артерияларнинг шохчалари ичак деворига бормасдан оллин mesencerium варағи ичида ўзаро қўшилиб, 2—5 қатор анастомоз ҳосил қилади. Биринчи қатор артерия анастомозларидан ҳосил бўлган равоқдан шохчалар чиқади ва ўзаро қўшилиб иккинчи катордаги артерия равоғини, улар қўшилиб учинчи қатор артерия равоғини ҳосил қилади ва ҳоказо. Охирги артерия равоғидан чиққан тармоқлар ичак деворини зич ўраб олади. Ҳар хил вазиятда ҳам бир меъёрда қон билан таъминланишига имкон беради.

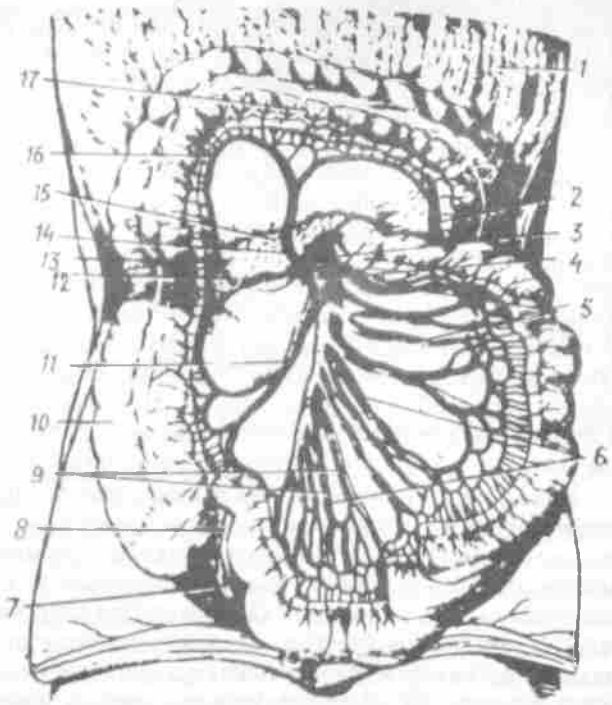

212-р а с м. Ингичка ва йўғон ичак қон томирлари.

1 — omentum majus; 2 — a. colica sinistra; 3 — a mesenterica superior; 4 — v. mesenterica inferior; 5—6—9 — arteria et vena jejunales; 7 — appendix; 8 — aa. appendiculares; 10 — colon ascendens; 11 — a. ileocolica; 12—13 — a. colica dextra; 14 — a. colica media; 15 — pancreas; 16 — rami a. colica media; 17 — colon transversus (юқорига кўтарилган)

3. Ёнбош чамбар ичак артерияси (a. ileocolica) ёнбош ичакнинг охирги қисми билан кўричакка тарқалади, ramus iliocolicadan эса чувалчангсимон ўсимтага a.appendicularis шохчасини беради.

4. Чамбар ичакнинг ўрта артерияси (a.colica media) чамбар ичакнинг кўндаланг қисмига (colon transversum га) mesacolon transversum варақлари орасидан боради ва иккита шохчага ажралади. Уларнинг ўнг томонга қараб йўналган шохчаси a.colica dextra (a. Mesenterica superior тармоғи) тармоқлари билан анастомоз ҳосил қилса, чап томонга қараб йўналган шохчалари a.colica sinistra (a.mesenterica inferior тармоғи) билан қўшилади. Натижада a.mesenterica inferior юқорида кўрсатиб ўтилган тармоқлар ёрдамида a. mesenterica superior билан анастомоз ҳосил қилиб қўшилиб, артерия равоғи — arcus Reolani ни ҳосил қилади.

5. A. colica dextra чамбар ичакнинг ўнг артерияси, a.mesenterica superior дан III бел умуртқасининг рўпарасида iliocolica бир оз юқорироғидан чиқиб, чамбар ичакнинг юқорига кўтарилувчи бўлагига (colon ascendens) га тарқалади ва тармоғи билан қўшилади.

III. Ичактутқичнинг пастки артерияси (a.mesenterica inferior)

кичикроқ диаметрли бўлиб, aorta abdominalis дан III бел умуртқасининг рўпарасидан чиқади, қориннинг сероз пардаси орқасидан пастга ва чап томонга қараб боради. Бу артериядан қуйидаги тармоқлар чиқади: а) чамбар ичакнинг чап артерияси — a.colica sinistra сероз пардасининг орқасидан чап буйракнинг олдинги юзасига яқинлашганда иккита тармоққа бўлинади. Тармоқларнинг бири юқорига кўтарилиб, кўндаланг чамбар ичакнинг чап томондаги flexura coli sinistra ни қон билан таъминлайди ва a.colica media (a.mesenterica superior тармоғи) билан анастомозлашади, иккинчиси эса colon descendens га тарқалади ва пастга йўналиб, aa.sigmoideae (сигмасимон йўғон ичак артериялари) билан қўшилади; б) aa.sigmoidea сигмасимон йўғон ичак артериялари, a.mesenterica inferior дан аксари иккита бўлиб бошланади ва colon sigmoideum ни қон билан таъминлайди. Aa.sigmoideae — нинг битта тармоғи юқорига кўтарилиб, a.colica sinistra билан қўшилса, иккинчиси пастга қараб боради ва a.rectalis superior билан туташади; в) a.rectalis superior тўғри ичакнинг юқори артерияси a.mesenterica inferior нинг охирги толаси бўлиб, mesacolon sigmoideum mesacolon rectum варақларининг орасидан боради ва тўғри ичак деворига тарқалади. Бу артерия aa.sigmoideae, a.rectalis media, (a.iliaca interna тармоғи) билан анастомозлашади. Натижада, чамбар ичакда тармоқланган артериялар, яъни aa. colica media et dextra шохлари (a.mesenterica superior) a. Colica sinistra, aa.sigmoidae, a.rectalis superior a.mesenterica interior толаларга ва a.rectalis media (a.iliaca interna тармоғи) ўзаро бирлашиб, артерия равоғини ҳосил қилади. Бу артерия равоғи чамбар ичакни доимо етарлича қон билан таъминлаш учун хизмат қилади ва хирургияда муҳим ўрин тутади.

АОРТАНИНГ ВИСЦЕРАЛ ЖУФТ ТАРМОҚЛАРИ
(206-расм)

Аорта abdominalis дан қорин бўшлиғида жойлашган жуфт органлар учун қуйидаги жуфт артерия шохлари чиқади:

1. Буйрак усти безининг ўрта артерияси (a.suprarenalis media) меъда ости безининг орқа томонидан gl.suprarenalis га боради ва a.suprarenalis superior (a.phrenica inferior тармоғи) ҳамда a.suprarenalis inferior (a.renalis тармоғи) билан туташади.

2. Буйрак артерияси (a.renalis) ўнг ва чап буйракка борадиган артерия бўлиб, аортадан II бел умуртқасининг дамида бошланади. Ўнг буйрак артерияси a.renalis sinistra га нисбатан бирмунча узунроқ бўлиб, аортадан пастроқда бошланади ва v.cava inferiornинг орқа томонидан ўтиб, охирида ўнг буйракка боради. Баъзан буйракка аортадан иккита ва ундан ҳам кўпроқ артериялар келиши мумкин. A.renalis буйракка киришдан олдин буйрак усти безига a.suprarenalis inferior ни сийдик йўлининг (ureter) бошланиш қисмига rami ureterici ва буйракнинг ёғ капсуласига бир қанча майда шохчаларни беради. Буйрак организмда муҳим вазифа — сийдик чиқариш функциясини бажаради, шунинг учун буйракка унинг ҳажмига қараганда диаметри анча каттароқ бўлган қон томир (a. renalis) боради.

3. Мояк артерияси (a.testicularis), аёлларда a.ovarica тухумдон артерияси аортадан II бел умуртқасининг рўпарасида a.renalis нинг пастроғидан бошланиб (баъзан a.renalisнинг ўзидан чиқадиган), қорин сероз пардасининг орқасидан пастга — чаноқ бўшлиғидан ва ундан чов канали орқали мояк халтасига (ёрғоққа) тушиб, мояк (testis) ни қон билан таъминлайди. A.testicularis dextra пастки кавак венаси олдидан ўтаётганда сийдик йўли билан кесишади ва унга rami ureterici шохчаларини беради.

Аёлларда a.ovarica кичик чаноқ бўшлиғига тушиб (чов каналидан ўтмайди), lig.suspensorium таркибида тухумдонга боради. Aa.testiculares ларнинг аортадан II бел умуртқасининг олдида бошланиши testis нинг ривожланиш даври — эмбрионда қорин бўшлиғида бошланиб, кейинчалик ёрғоққа тушганлигидан далолат беради.

АОРТАНИНГ ҚОРИН ДЕВОРИГА ТАРҚАЛГАН ТАРМОҚЛАРИ

Aorta abdominalis қорин деворига тарқалган қуйидаги артерия тармоқларини беради:

1. Диафрагманинг пастки артерияси (a.phrenica inferior) диафрагма остида aorta abdominalis дан иккита, (гоҳо битта умумий артерия бўлиб чиқиб ва иккита тармоққа бўлинади) артерия бўлиб бошланади. Ўнг томондаги a.phrenica inferior баъзан tr.coeliacus дан чиқиши ҳам мумкин. A.phrenica inferior диафрагма, қизилўнгачнинг қорин бўшлиғидаги қисмини қон билан таъминлашда қатнашади ва a.suprarenais superior шохчасини чиқаради. Бу артерия буйрак усти безига боради ва буйрак ёғ капсуласига майда шохчалар беради.

2. Бел артериялари (aa.lumbales) аортадан I — IV бел умуртқаларининг рўпарасида жуфт бўлиб чиқади ва corpus vertebrae дан ўтиб, m.psoas major га боради. Ўнг томондаги бел артериялари v.cava inferiorнинг орқасидан ўтади. Бел артериялари бел мускулларини, қорин ён девори мускулларини қон билан таъминлайди ва орқа мияга, dura mater га шохчалар чиқаради. Чап томондаги артериялар aa.lumbalis ўзаро ҳамда пастки қовурға-оралиқ артериялари ва aa.epigastrica superior et inferior билан анастомоз ҳосил қилади.

3. Думғазанинг ўрта артерияси (a.sacralis mediana) аортанинг эмбрионал даврда ривожланмасдан қолган дум қисми ҳисобланади. Бу артерия аортанинг иккига a.iliaca communis га бўлинган (bifurcatio) жойидан чиқиб пастга тушади. A.sacralis mediana думғаза ва яқин турган мускулларни, rectum нинг орқа деворини қон билан таъминлайди.

4. A.iliaca communis умумий ёнбош артерияси (213-расм), aorta abdominalis нинг IV — V бел умуртқалари рўпарасига келиб, иккита умумий ёнбош артерияси — a.iliaca communis га ажралади. Аортанинг ана шу иккита тармоққа бўлинган жойи bifurcatio aortae деб аталади, бу эркакларда 60° ва аёлларда 68° бурчак ҳосил қилиб тарқалади. Ўнг ва чап томондаги a.iliaca communis лари пастга ва ташқи томонга йўналиб, acticulatio sacroiliaca нинг олдига келганда иккита артерия (aa.iliaca interna et externa) га бўлинади.

Aorta abdominalis-кўкрак аортасининг давоми ёки aorta descendens нинг қорин бўшлиғидаги қисмидир.

Тоқ тармоқлар

Truncus coeliacus
- a.gastrica sinistra
- a.hepatica comm
  - a.hepatica propria
    - a.gastrica sinistra
    - r.dexter a.cystica
    - r.sinister
    - a.gastroepiploica dextra
    - rr.pancreatici
  - a.gastro duodenalis
    - r.duodenales
    - aa.pancreatica duodenales superiores
    - a.gastroepiploica sinistra
    - aa.gastricae breves

a.renalis

A.mesenterica superior
- aa.pancreatico duodenali inferior
- aa.intestinales (10—20 дона)
- A.iliosolica
  - r.colica
  - a.appendicularis
- a.colica media
- a.colica dextra

A.mesenterica inferior
- a.colica sinistra
- aa.sigmoidea
- a.rectalis superior

Висцерал жуфт тармоқлар

A.suprarenalis media
a.renalis a.suprarenalis
A.testiculares (эркакларда)
A.ovarica (аёлларда)

Қорин деворига тарқалган тармоқлар

A.phrenica interior
- a.suprarenalis superior

Aa.lumbales
A.sacralis mediana
A.iliaca comm.
- A.iliaca interna
- a.iliaca externa

ИЧКИ ЁНБОШ АРТЕРИЯ

Ички ёнбош артерияси (a.iliaca interna 213-расм) йўғон ва калта бўлиб, умумий ёнбош артериясидан articulatio sacrailiaca нинг рўпарасидан чиқади ва m.psoas major нинг медиал томонидан кичкина чаноқ бўшлиғига тушади. A.iliaca interna бутун давомида сероз парда билан қопланган бўлиб, уни олиндан сийдик йўли, орқа томонидан iliaca interna бирга боради.

A.iliaca interna — кичик чаноқ бўшлиғида foramen ischiadicum major нинг тепа чеккасига бориб, икки (орқа ва олдинги) тармоққа бўлинади.

A.iliaca interna нинг орқа шохидан тарқалган қуйидаги толалар чиқади:

а) *ёнбош-бел артерияси* (a.iliolumbalis m. psoas major нинг орқа

томонидан fossa iliaca га боради ва бел ва ёнбош мускулларига орқа мия ва унинг қаттиқ пардасига тарқалади ҳамда a.circumflexa ilii profunda (a.iliaca externa тармоғи) билан туташади; б) *думғазанинг ён артерияси* (a.sacralis lateralis) думғаза чигали нервларини, mm.levator ani et piriformis ларни қон билан таъминлайди; в) *думбанинг устки артерияси* (a.glutea superior) a.iliaca interna нинг давоми бўлиб, чаноқ бўшлиғидан foramen suprapiriforme n.gluteus superior билан бирга чиқади ва думба мускулларига тарқалади; г) *ёпқич артерия* (a.obturatoria canalis obturatorius орқали соннинг медиал томонига бориб аддуктор мускуллар ва m.obtiratorius га тарқалади; д) *думбанинг пастки артерияси* (a.glutea inferior) foramen infrapiriforme орқали a.pudenda interna ва n.ischiadicus билан бирга чиқади, думба мускуллари бўйлаб тарқалиб, қуймич нервига шохчалар беради ва aa.glutea superior, obturatoria et circumflexa femoris medialis лар билан анастомозлашади.

A.iliaca interna нинг олдинги ёки висцерал шохлари қуйидаги артерия тармоқларидан иборат (213-расм). а) *киндик артерияси* (a.umbilicalis) эмбрионал ривожланиш даврида a.iliaca interna нинг олдинги тармоғидан чиқиб, кичик чаноқнинг ёнбош девори бўйлаб юқорига кўтарилади. Кейин қорин бўшлиғининг олдинги деворига (қорин бўшлиғига) қараган юзасидан киндикка боради. Бола туғилиб, киндиги кесилгандан сўнг артериянинг тешиги аста-секин ёпилиб lig.umbilicale mediale га айланади. Лекин бу бойламнинг бошланғич қисми артерия ҳолатини сақлаб қолади ва aa.vesicales superiores (ковуқнинг юқори артериялари) ни беради. Булар қовуқнинг юқори бўлимига бориб тарқалади ва a.vesicalis interior билан анастомозлашади; б) *сийдик йўли тармоқлари* (rami ureterici) баъзан a.umbilicalis дан бошланиб, ureter ни қон билан таъминлайди; в) *қовуқнинг пастки артерияси* (a.vesicalis interior) қовуқ тубини қон билан таъминлайди, сийдик йўлининг пастки қисмига rami ureteri ни беради ва a.vesicalis superior билан анастомозлашади; г) *уруғ йўли артерияси* (a.ductus diferentis) (эркакларда бўлади) киндик ёки қовуқ артерияларининг биридан бошланиб, ductus deferens ва testis га бориб тарқалади; д) *a.uterina — бачадон артерияси* (аёлларда бўлади) аксари a.iliacae internae дан (баъзан киндик артериясидан) бошланиб, lig.uteri варақлари орасидан ўтиб бачадонга боради ва қуйидаги тармоқларга бўлинади: a.vaginalis қин артерияси, қинга бориб тарқалади; ramus tubarius бачадон найи шохчаси, бачадон найини қон билан таъминлайди; ramus ovaricus — тухумдон тармоқчаси, тухумдонга боради ва бачадонга борадиган шохчаси бачадондан тарқалади. Бу артерия туққан аёлларнинг бачадонида спиралсимон бурмалар ҳосил қилиб жойлашади; е) *тўғри ичакнинг ўрта артерияси* (a.rectalis media) тўғри ичакнинг ўрта қисмига тарқалади. Бу артерия тўғри ичакнинг деворида a.rectalis superior (a.mesenterica inferior тармоғи) ва a.rectalis inferior (a.pudenda interna тармоғи) билан анастомозлашади. A.rectalis media дан қовуққа, простата ва уруғ пуфакчалари безларига тармоқлар чиқаради; ё) *ички таносил артерияси* (a.pudenda interna) чаноқ бўшлиғидан n.ischiadicus, n.pudendus ва a.glutea inferior лар билан бирга foramen infrapiriforme дан ташқарига чиқади, spina ischiadica ни айланиб ўтиб, foramen ischiadicum

minor орқали fossa ischia rectalis га боради ва a.profunda penis (a.profunda clitoridis) ҳамда a.dorsalis penis) аёлларда a.dorsalis clitoridis) тармоқларига бўлинади. A pudenda interna чаноқ бўшлиғида фақат plexus sacralis га ва артерия ўзанига яқин жойлашган мускулларгагина майда тармоқлар беради. Бу артерия (diaphragma pelvis дан пастки соҳада қуйидаги тармоқларни беради: а) *тўғри ичакнинг пастки артерияси* (a.rectalis inferior) тўғри ичакнинг пастки бўлимига, ташқи тешикка боради ва a.rectalis media a.iliaca interna тармоғи) билан туташади; б) оралиқ артерияси (a.perinealis) бўлиб ёрғоққа — rami scrotales posteriores, аёлларда эса катта уятли лабларга — rami labialis posteriores тармоқларни беради; в) *жинсий олат пиёзчаси артерияси* (a.bulbi penis) (аёлларда a.bulbi vestibuli vaginae) қин даҳлизи пиёзчаси артерияси (жинсий олатнинг corpus spongiosum penis ига, аёлларда эса қин даҳлизи пиёзчасига боради.

A.pudenda interna нинг охирги тармоғи (a.profunda penis) a.dorsalis penis — жинсий олатнинг орқа артерияси (аёлларда a.dorsalis clitoridis клитор артерияси). Бир жуфт a.dorsalis penis ўртасида жойлашган тоқ v.dorsalis penis уларни бир-биридан ажратиб туради.

ИЧКИ ЁНБОШ АРТЕРИЯ (A. ILIACA INTERNA)НИНГ ТАРМОҚЛАНИШ СХЕМАСИ

A.iliaca interna a.iliaca comm. тармоғи. Чаноқ деворига яқин жойлашган rami parietes тармоқлари.

A.iliolumbalis — r.lumbalis
A.sacralis lateralis — r.spinalis
A.glutea superior — r.iliacus
A.obturatoria — rr.spinales
A.glutea inferior — r.pubicus
r.acetabularis

Висцерал тармоқлар

A.umbilicalis — aa.vesicales superiores
A.vesicalis inferior — rami ureterici
A.dustus deferentis (эркакларда)

A.uterina (аёлларда) — a.vaginalis
A.rectalis media — r.tubarius
r.ovaricus

A.pudenda interna
- a.profunda clitoridis (аёлларда)
- a.profunda penis (эркакларда)
- a.dorsalis clitoridis (аёлларда)
- a.dorsalis penis(эркакларда)
- a.rectalis interior
- a.perinealis (аёлларда)
- rr.scrotales rr.labiales posteriores
- a.bulbi penis (эркакларда)
- a.bulbi vestibule (vaginae — аёлларда)

ТАШҚИ ЁНБОШ АРТЕРИЯ
(213- расм)

Ташқи ёнбош артерияси — a.iliaca communis нинг иккинчи (a.iliaca interna дан кейинги) охирги тармоғи бўлиб, a.sacroiliaca нинг рўпарасида бошланади, қорин сероз пардасининг орқа томонида пастга тушади. A.iliaca externa чаноқ бўшлиғидан lacuna vasorum орқали сонга (ташқарига) чиқади ва a.femoralis номини олади ва сон бўйлаб, оёқнинг пастки қисмларига тарқалади. A.iliaca externa қуйидаги тармоқларга бўлинади:

а) m.psoas га майда тармоқлар чиқаради; қорин тепасидаги пастки артерия (a.epigastrica inferior) юқорига кўтарилиб m.rectus га яқинлашиб, унинг қинини тешиб ўтади ва a.epigastrica superior (a.thoracica interna тармоғи) билан учрашиб туташади.

A.epigastrica inferior m.rectus abdominis га қадар fascia transversa билан қорин сероз пардасининг орасида жойлашиб, plica epigastrica ни ҳосил қилади. A.epigastrica inferior дан қуйидаги тармоқлар чиқади: а) rami musculares қорин мускулларига, тўғри мускул ва унинг қинига, терига тарқалади; б) ramus pubicus қовға тегишли тармоқлар бўлиб lig.lacunari нинг яқинида a.obturatoria билан туташади. Баъзан бу артерия a.obturatoria нинг давоми бўлиб қолади; в) a.cremasterica, мояк халтасининг мускул артерияси, чов каналига кириб funiculus spermaticus *га қўшилади*, m.cremaster ва ёрғоққа тарқалади. Аёлларда monus pubis ва labia majora ларга боради.

Ёнбош суягини ўраб турадиган чуқур артерия (a. circumflexa ilium profunda mm. transversus abdominis internus ва m.iliacus ни қон билан таъминлашда қатнашади. Сон артерияси — a.femoralis (214-расм) A.iliaca externa кичик чаноқ бўшлиғидан lacuna vasorum орқали (lig.inguinali остида) сонга чиққанидан бошлаб a.femoralis бўлиб давом этади.

A.femoralis fossa iliopecinea да v.femoralis га нисбатан латерал ётади ва сон учбурчагидаги sulcus femoralis anterior бўйлаб соннинг медиал томонига ўтади, сўнгра canalis abductorius орқали тақим бўшлиғи (fossa poplitea) га етгач, тақим артерияси (a.poplitea) деб аталади. A.femoralis дан қуйидаги тармоқлар чиқади:

а) *қорин тепасидаги юза артерия* a.epigastrica superficialis fascia lata ни тешиб ўтиб, юқорига — киндиккача боради. A.epigastrica superficialis қорин деворининг тери ости клетчаткасини қон билан таъминлайди ва a.epigastrica superior (a. thoracica interna тармоғи) билан туташади; б) *ёнбош суягини ўраб турувчи юза жойлашган артерия* a.circumflexa ilium superficialis га параллел ҳолда spina iliaca anterior superior соҳасига бориб тери бўйлаб тарқалади; в) *ташқи уятли артериялар (*aa.pudendae externae, 214-расм) scrotum терисига ёки labia pudendi majora га r.scrotales anteriores (аёлларда r.labialis anterior бўлиб тарқалади; г) *соннинг чуқур жойлашган артерияси* (a.profunda femoris) a.Femoralis нинг орқа юзасидан lig.inguinale дан 3—5 см пастроқда) чиқади. A.profunda femoris сондаги ягона йирик тармоқ бўлиб, соннинг ҳамма мускулларини қон билан таъминлайди. A. Profunda femoris дастлаб

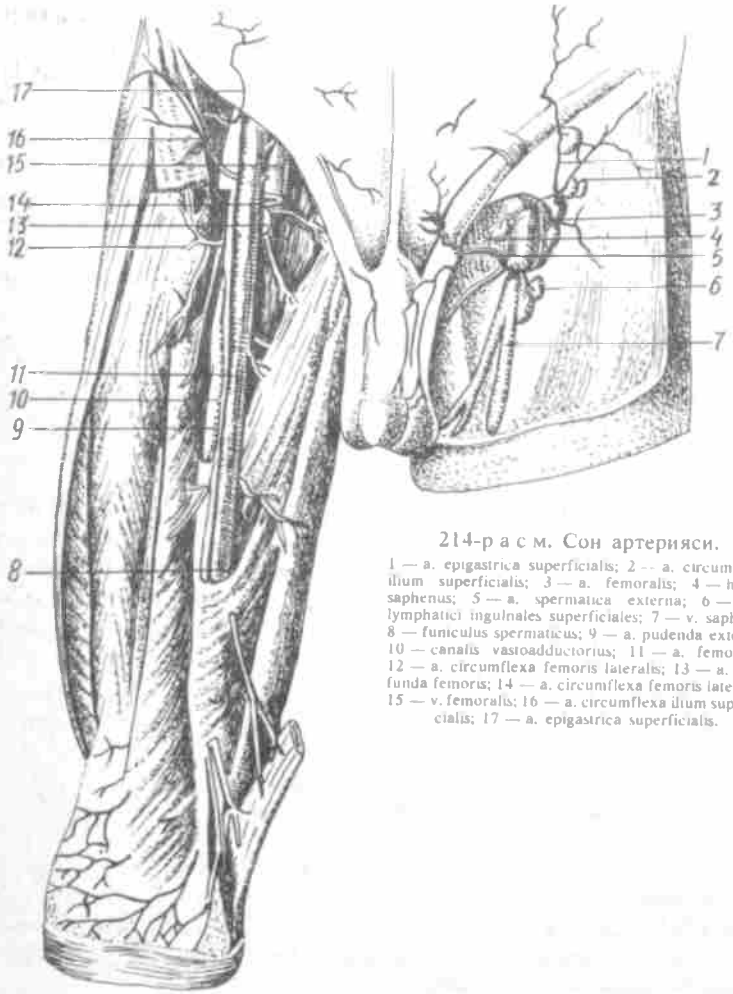

214-р а с м. Сон артерияси.

1 — a. epigastrica superficialis; 2 — a. circumflexa ilium superficialis; 3 — a. femoralis; 4 — hiatus saphenus; 5 — a. spermatica externa; 6 — nodi lymphatici inguinales superficiales; 7 — v. saphena; 8 — funiculus spermaticus; 9 — a. pudenda externa; 10 — canalis vastoadductorius; 11 — a. femoralis; 12 — a. circumflexa femoris lateralis; 13 — a. profunda femoris; 14 — a. circumflexa femoris lateralis; 15 — v. femoralis; 16 — a. circumflexa ilium superficialis; 17 — a. epigastrica superficialis.

a.femoralis нинг орқа ва латерал томонига ўтади, сўнгра соннинг яқинлаштирувчи мускуллари гуруҳи билан m.vastus medialis нинг орасидан ўтиб, охирида a.perforantes tertia бўлиб тугайди.

Соннинг чуқур артериясидан қуйидаги тармоқлар чиқади:

а) *сон суягини ўраб турувчи ички артерия* (a.circumflexae femoris medialis), орқа томондан медиал (ички) томонга бориб, иккита шохчага бўлинади: r.ascendens, юқорига кўтарилувчи шохчаси, соннинг яқинлаштирувчи мускулларига ва m.pectineus га тарқалади, r.profundus, чуқур шохча m.iliopsoas билан m.pectineus ларнинг орасидан сон орқасига ўтади, чаноқ-сон бўғимига толалар бериб тугайди. Ramus profundus сонни яқинлаштирувчи мускулларнинг орқа қисмларини қон билан таъминлайди, a.obturatoria ва a.glutea inferior билан анастомозлашади; б) *сон суягини ўраб турувчи четки (латерал) артерия*

(a.circumflexae femoris lateralis) олдинги артериядан пастрокда чиқиб, латерал томонга йўналади, m.rectus femori нинг орқа томонига борганда иккита тармоққа бўлинади: ramus ascendens юқорига кўтарилувчи майда тармоқ, латерал томондан юқорига кўтарилиб, mm.tensor fasciae latea et glutae ва trochanter major га боради, a.circumflexae medialis ҳамда a.glutae inferior толалари билан туташади; ramus descendens — пастга йўналувчи шохча rectus femoralis нинг орқа томонидан пастга, тиззагача боради, соннинг тўрт бошли мускулига тарқалади; aa. perforantes prima, secunda et tertia тешиб ўтувчи биринчи, иккинчи ва учинчи артериялари сонни яқинлаштирувчи медиал мускулларни тешиб, орқа томонга ўтади; бу артериядан сон суягига a.diaphyseas femoris superior чиқади, a.perforantes secunda сон орқасига m.adductor brevis нинг пастидан ўтади; a, perforantes tertia чуқур сон артериясининг давоми ҳисобланади, соннинг орқа юзасига m.adductor longus нинг пастидан ўтади ва сон суягига толасини беради. A.femoralis зарарланганда, юқорида айтиб ўтилган чуқур сон артерияси тармоқлари ёнлама (коллатерал) қон томирларнинг ривожланишида муҳим вазифани ўтайди.

Д) rami musculares сон мускулларига тарқалади;

е) *тиззанинг пастга йўналувчи артерияси (*a.genu descendens) сон артериясидан canalis femoropopliteus бошланади, n.saphenus билан бирга каналнинг олдинги деворини тешиб ўтиб, тизза қопқоғигача боради, сон тўрт бошли мускулининг пастки қисмига толалар беради ва охири rami articulares бўлиб, тизза соҳасида артерия тўри rete articulare genus ни ҳосил қилишда қатнашади.

ТАШҚИ ЁНБОШ АРТЕРИЯ (A. ILIACA EXTERNA) НИНГ ТАРМОҚЛАНИШ СХЕМАСИ

A.iliaca externa — a.iliaca communis тармоғи
A.epigastrica inferior rr.musculares
r.pubicus
a.cremastrica
A.cirumflexa ilium profunda

СОН АРТЕРИЯСИ (A.FEMORALIS)НИНГ ТАРМОҚЛАНИШ СХЕМАСИ

A.femoralis — a.iliaca externa нинг давоми
A.epigastrica superficialis
A. circumflexa ilium
Aa. pudendae externa

A. profunda
femoris
Rami musculares
A. genu descendens

superficialis
rr. scrotales
anteriores

аёлларда rr. labiales ent.

a. circumflexae femoris med — r. ascendens, r. profundus

a. circumflexa femoris lat — r. ascendens, r. descendens

A. a. perforantes prima secunda et tertia

r. articulares

ТАҚИМ АРТЕРИЯСИ (A. POPLITEA)

(215-расм)

Сон артерияси canalis adductoriusдан тақим ости чуқурчасига чиқиши билан a. poplitea деб аталади. Тақим ости артерияси калта, йўғон артерия бўлиб, унинг орқа ва латерал томонида v. poplitea, n. ischiadicus ёки унинг тармоғи n. tibialis кетма-кет жойлашган. Тақим ости артерияси fossa poplitea нинг бошланиш қисмида сон суягига тақалиб ётади, устидан фақат m. semimembranosusнинг дистал қисмигина ёпиб туради, артериянинг қолган пастки қисми m. popliteusнинг устидан йўналади ва m. gastrocnemus билан m. soliusларнинг бошланиш қисмлари ўтиб туради. A. poplitea ана шу ерда, яъни canalis cruropoplitеus нинг бошланиш қисмида aa. tibialis anterior et posterior га бўлинади.

Тақим ости артерияси қуйидаги тармоқларга бўлинади:

1) *тиззаннинг устки — ён артерияси* (a. genus superior lateralis) a. poplitea дан сон суягининг condylus lateralis тепалиги олдидан чиқиб, m. biceps нинг остидан тизза қопқоғи соҳасига боради ва rete articulare genus ни ҳосил қилишда қатнашади.

2) тиззанинг устки-ички артерияси (a. genus, superior medialis) a. poplitea — дан condylus medialis femoralisнинг рўпарасида бошланади, m. semimembranosus билан m. adductor magnus нинг остидан ўта туриб, уларга толалар беради ва тиззага бориб, rete articularis genusга қўшилади. 3) тиззанинг пастки-четки артерияси (a. genus inferior lateralis) тақим ости артериясидан condylus lateralis fibiaенинг тепасида чиқиб, caput laterale m. gastrocnemius нинг остидан (бу ерда мускулга кичик тармоқлар беради) тиззага боради ва rete articulare genusга қўшилади. 4) тиззанинг пастки-ички артерияси (a. genus interior medialis) a. poplitea дан condylus medialis tibiaенинг юқори чегарасида бошланиб, бир оз пастга тушади, caput mediale m. gastrocnemius остидан ўта туриб, унга тола беради ва тизза соҳасидаги rete articulare genus ни ҳосил қилишда қатнашади; 5) тиззанинг ўрта (ток) артерияси (a. genus media) capsula articularis ни тешиб ўтиб, бўғим бўшлиғига ўтади ва lig. cruciata ларда тарқалади.

ОЛДИНГИ КАТТА БОЛДИР АРТЕРИЯСИ (A. TIBIALIS ANTERIOR)

(216-расм)

A. tibialis anterior тақим ости артерияси canalis cruropoplitenusнинг бошланиш қисмидан чиқади ва олдинга қараб йўналади, болдирнинг орқа томонида жойлашган мускуллар, membrana interossea crurisни тешиб, болдирнинг олдига ўтади. Болдирнинг юқори (проксимал) қисмида a. tibialis anterior дастлаб membrana interossea crurisнинг

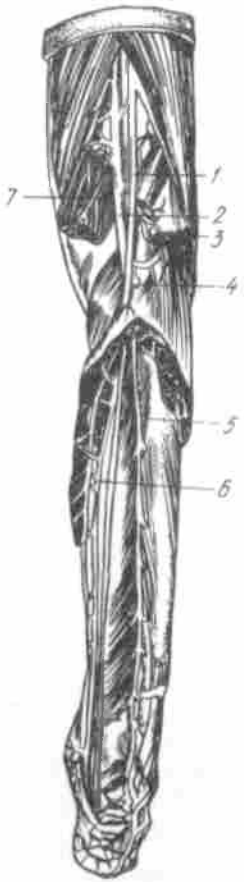

215-р а с м. Тақим ва болдир артериялари.
1 — n. tibialis; 2 — a. poplitea; 3 — a. suralis lateralis; 4 — a. tibialis anterior; 5 — a. fibularis; 6 — a. tibialis posterior; 7 — a. suralis medialis.



216-р а с м. Олдинги катта болдир артерия.
1 — r. patellae; 2 — r. articularis a. genus descendenis; 3 — a. tibialis anterior; 4 — m. tibialis anterior; 5 — n. peronuis profundus; 6 — a. malliolaris anterior medialis; 7 — a. dorsalis pedis; 8 — a. malleolaris anterior medialis; 7 — a. dorsalis pedis; 8 — a. malleolaris anterior lateralis; 9 — m. extersor digitorum longus; 10 — a. recurrens tibialis anterior.

олдинги юзаси бўйлаб m. tibialis anterior билан m. extersor digitorum longus ларнинг орасидан, кейин m. tibialis anterior билан m. extensor hallucis longusларнинг ўртасидан пастга қараб тушади. Артерия болдир-панжа бўғимига яқинлашганда юза жойлашади ва оёқ панжасининг дорзал томонига a. dorsalis pedis оёқ панжасининг дорзал артерияси номи билан давом этади.

Олдинги катта болдир артерияси қуйидаги тармоқларни чиқаради:

1) *катта болдирнинг юқорига кўтарилувчи орқа артерияси* (a. recurrens tibialis posterior) m. popliteusнинг остидан юқорига кўтарилади, тизза бўғими билан art. tibiofibularis proximalis ларга

тарқалади. Бу артерия баъзан бўлмайди; 2) *катта болдирнинг орқага қайтувчи олдинги артерияси* (a. recurrens tibialis anterior) a. tibialis anterior дан t. tibialis anteriorни тешиб ўтади ва patellaнинг латерал томонидан кўтарилиб, rete articulare genuга қўшилиб кетади;

3) *тўпиқнинг олдинги томондаги ички артерияси* (a. malleolaris anterior medialis) m. tibialis anterior пайининг остидан чиқиб, ички тўпиққа боради, rete malleolare mediale ни (ички тўпиқнинг артерия тўрини) ҳосил қилишда қатнашади ва болдир-панжа бўғим капсуласига тармоқлар беради; 4) *тўпиқнинг олдинги томондаги ташқи артерияси* (a. malleolaris anterior lateralis) m. extensor digitorum longus пайининг остидан ўтиб, ташқи тўпиқ соҳасида a. peroneaнинг тармоғи билан қўшилади ва rete malleolare laterale ни (ташқи тўпиқнинг артерия тўрини) ҳосил қилади. Тўпиқнинг артерия тўрлари болдир-оёқ панжа бўғимини қон билан таъминлайди ва ёнлама қон айланишида муҳим аҳамияти бор.

ОРҚА КАТТА БОЛДИР АРТЕРИЯСИ (A. TIBIALIS POSTERIOR)

(215-расм)

A. tibialis posterior тақим ости артериясининг давоми бўлиб, canalis cruropopliteus нинг бошланишида чиқади, m. soleus билан (орқа томонда) mm. tibialis posterior et flexor digitorum longus ларнинг орасидан (олд томонда) пастга тушади. Артерия каналнинг пастки тешигидан чиқиб, m. soleus нинг медиал юзасида жойлашади, сўнгра m. flexor digitorum longus билан m. flexor hollucis longus орасидан ички тўпиққа боради. A. tibialis posterior Ахилл бойламининг медиал қирраси бўйлаб ички тўпиқнинг орқасидан оёқ кафтига тушади ва m. abductor hallucis бошланиш қисмининг остида иккита охирги тармоқча (aa. plantares medialis et lateralis) ларга бўлинади. Артерия ички тўпиқнинг орқасида фақат фасция ва тери билан қопланади. Шунинг учун бу ерда a. tibialis posteriorнинг томир уришини осонгина пайқаш мумкин бўлади.

A. tibialis posteriorдан қуйидаги тармоқлар чиқади:

а) кичик болдир суягини ўраб турувчи тармоқ (r. circumflexus fibulae) болдирнинг орқа артериясидан чиқиб, caput fibulae га бориб тақалади ва тизза бўғим атрофидаги бошқа артерияларга қўшилади;

б) Rami musculares мускулларга тарқалади;

в) *кичик болдир артерияси* (a. peronea) a. tibialis posterior нинг бошланиш қисмида тармоқланиб, canalis musculaperoneus inferior да орқадаги катта болдир артериясига параллель ҳолда пастга йўналади, ташқи тўпиқнинг орқа соҳасида a. malleolaris anterior lateralis га қўшилиб, rete malleoalare laterale ни ҳосил қилишда қатнашади. A. peronea — товон суягига, кичик болдир суякларига, мускулларга толалар беради.

ОЁҚ ПАНЖАСИ АРТЕРИЯЛАРИ

(217- расм)

Оёқ панжаси артериялари болдир артерияларининг давоми бўлиб, унинг орқа (дорзал) сатҳига a.tibialis anterior нинг давоми борса, кафт

217-р а с м. Оёқ кафти устки юзасидаги артериялар.

1 — rete malleolare mediale; 2 — a.dorsalis pedis; 3 — aa.tarseae mediales; 4 — a. arcuata; 5 — r. plantaris profundus; 6 — aa. metatarseae dorsales; 7 — aa. digitales dorsales; 8 — a. tarsea lateralis; 9 — r. perforans a. peroneae; 10 — a. tibialis anterior.

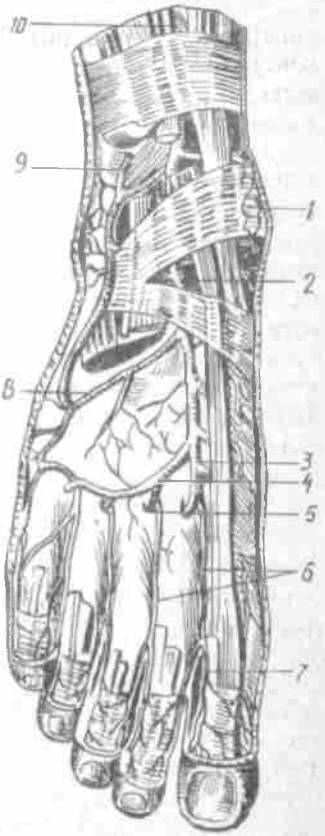

юзасига a. tibialis posterior тармоқланади. A. tibialis anterior болдирдан оёқ панжасининг орқа юзасига lig. crucaitum нинг остидан ўтиб, a. dorsalis pedis номи билан давом этади.

Оёқ панжасининг орқа артерияси (a. dorsalis pedis), оёқ панжасининг орқа юзасида m. extensor hallucis longus (медиал томонда) билан m. extensor digitorum brevis (латерал томонда) нинг ўртасида суяклар ва бойламларга ёндошган ҳолда I — II кафт суякларининг оралиғигача боради ва қуйидаги тармоқларни беради:

а) *Оёқ кафти устининг ички артериялари* (aa. tarseae medialis) оёқ панжасининг медиал чеккасига боради ва a. plantaris medialis билан анастомозлашади; б) *оёқ кафти устининг ташқи артерияси* (a. tarsea lateralis) m. extensor digitorum brevis остидан латерал томонга ўтиб, a. metatarsale V тубининг олдида a. arcuata билан қўшилади;

б) *равоқсимон артерия* (a. arcuata) a. dorsalis pedisдан I понасимон суякнинг олдида бошланиб, ossa metatarsalianинг асослари бўйлаб латерал томонга боради, a. tarsea lateralis ва оёқ-кафт артериялари билан анастомозлашади — артерия равоғи ҳосил бўлади. Артерия равоғидан учта aa. metatarsea dorsalis (оёқ кафтлари артериялари) бошланиб, II, III, IV spatia interosea га борганда ҳар бири яна иккига aa. digitalis dorsalis (бармоқларнинг орқа артериялари) га бўлинади. Aa. digitalis dorsalis лар II, III, IV, V бармоқларнинг бир-бирига қараган юзаларига боради ва биттадан ramus perforantes тармоқчаларини чиқаради. Ана шу тешиб ўтувчи тармоқчалар кафт томонига ўтиб, aa. metatartes phantares (a. plantaris lateralis тармоғи) билан қўшилади; г) *оёқ кафтининг орқа артериялари* (a. metatarsea dorsalis prima) a. dorsalis pedis дан бошланиб I—II бармоқларнинг оралиғига боради ва учта артерия aa. digitales dorsalesга бўлинади. Булардан иккитаси бош бармоқнинг икки томонига, учинчиси иккинчи бармоқнинг бош бармоққа қараган юзасига тарқалади, д) *оёқ кафтининг чуқур тармоғи* (ramus plantaris profundus) a. dorsalis нинг иккинчи охирги тармоғи бўлиб, I — II бармоқлар орасидан m. interosseus dorsalisни тешиб кафт томонга ўтади ва arcus plantaris ни ҳосил қилишда қатнашади; е) A. tibialis posterior — оёқ кафтига болдирдан ички тўпиқнинг орқа томонидан

ўтади ва охирги иккита (aa. plantaris medialis et lateralis) шохга бўлинади (218-расм).

1. Оёқ кафтининг ички артерияси (a. plantaris medialis) оёқ кафтининг ички томонидан sulcus plantaris medialisга ўтади ва ундан os metatarsaleнинг олдига бориб, a. metatarsalis plantaris I ёки arcus plantaris га қўшилиб кетади ва атрофдаги мускулларга тарқалади.

2. *Оёқ кафтининг ташқи артерияси* (a. plantaris lateralis) m. flexor digitarum brevis билан беркилиб туради ва оёқ кафтининг ташқи томонидан sulcus plantaris lateralis бўйлаб йўналади; os metatarsale V нинг олдига бориб бурилиб, ramus plantaris profundus (a. dorsalis pedisнинг тармоғи) билан қўшилиб, arcus plantaris оёқ кафтининг артерия равоғини ҳосил қилади.

Артерия равоғидан қуйидаги тармоқлар чиқади: а) rami musculares оёқ-кафт мускулларига тарқалади; б) aa. metatarseae plantares — оёқ кафт артериялари, arcus plantarisдан 4 та бўлиб чиқади, суяк оралиқларида ётиб, икки жойда (олдинда ва орқароқда) rami perforantes a. arcuata билан анастомозлашади ва aa. digitales plantares communesларни чиқаради. Бу артерияларнинг ҳар бири aa. digitales propriaeга бўлиниб, бармоқларнинг оралиғидан боради ва II панжа суякларига яқинлашганда бармоқларнинг орқа юзаларига тармоқчалар беради. Шундай қилиб, a. tibialis anterior билан a. tibialis posterior тармоқчалари ўзаро (aa. metatarseae plantares, aa. metatarse ae dorsalis билан) оёқ панжасида rami perforantes ҳамда arcus plantaris воситасида икки марта анастомозлашади; в) a. digitalis plantaris digiti minimi-кичик бармоқнинг (V) оёқ-кафт томонидаги артерияси, a. plantaris lateralisдан бошланиб, кичик бармоқнинг (V) оёқ-кафт томонидан чиқиб, ташқи (латерал) юзасига бориб тарқалади. Одам тик юрганда оёқ панжасининг кафт юзасида жойлашган қон томирлар кўпинча сиқилиб қолади. Шу сабабли, оёқ панжасидаги иккита артерия равоғи яшаш шароитига мослаша бориб, бир-бирига перпендикуляр иккита сатҳда жойлашади; масалан, aa. plantaris medialis et late ralis ўртасида ҳосил бўлган артерия равоғи горизонтал сатҳда ётса, a. plantaris medialis билан ramus plantaris protundus ларнинг қўшилишидан пайдо бўлган артерия равоғи вертикал сатҳда жойлашади[1].

АРТЕРИЯ ҚОН ТОМИРЛАРИНИНГ ТАРМОҚЛАНИШ ТАРТИБИ

Артерия қон томирлари организмнинг ривожланиши даврида бошқа органлар билан бирга тараққий этади. Шунинг учун ҳар бир артериянинг пайдо бўлиши ва унинг организмда жойлашишида унга алоқадор бўлган органларнинг структур тузилиши ва ривожланиши муҳим вазифани бажаради. Умуман артериялар организмнинг алоҳида органлари ривожланиши қоидасига алоқадор бўлиб, уларнинг тузилиши ва шаклини биринчи марта П. Ф. Лесгафт баён қилган. Умуман артерия қон томирлари организмда қуйида баён этилган маълум бир қонун-қоида асосида тарқалади.

---

[1] Кўл панжасида юза ва чуқур жойлашган артерия равоқлари бири-бирига нисбатан параллел сатҳда жойлашган.

ТАҚИМ АРТЕРИЯСИ (A. POPLITEA) НИНГ ТАРМОҚЛАНИШ СХЕМАСИ

A. poplitea — a. femoralis нинг давоми

A. genus superior lateralis
A. genus superior medialis
A. genus inferior lateralis
A. genus inferior medialis
A. genus media

A. tibialis anterior
- a. recurrens tibialis anterior
- a. recurrens tibialis posterior
- malleolaris anterior medialis
- malleolaris anterior lateralis
- r. plantaris profundus
- a. metatarsea aa. digitalis dorsalis prima dorsalis
- dorsalis pedis
- aa. torseae medialis
- aa. torseae medialis
- a. arcuata dorsalis — aa. metatarsea rr. perforates
- rami musculares
- a. peronea

A. tibialis posterior
- a. diaphseas tibiae
- rr. malleolares medialis
- a. plantaris medialis
- a. plantaris lateralis

АЪЗО СИРТИДАГИ АРТЕРИЯ ҚОН ТОМИРЛАРИ
(219-расм)

Артерия қон томирлари организмнинг бир бутунлигига бўйсуниб ривожланади ва жойлашади. Масалан аорта ва aa. spinalis anterior et posterior лар орқа мияга параллел ёки у билан бирга йўналган. Шу билан бирга орқа миянинг ҳар бир сегментига мос гг. spinalis лар ҳам бўлади. Умуман артериялар эмбрион даврида нервлар билан бирга ривожланиб, улар билан ёнма-ён йўналади ва нерв-қон томирлар тутамини ҳосил қиади. Масалан, қўлда артерия қон томири n. medianus билан бирга йўналса, оёқда артерия n. inchiadicus га алоқадор бўлади. Организмдаги барча нерв-қон томирлар тутамига вена, лимфа томирлари ҳам қўшилади. Масалан, бўйиндаги умумий уйқу артерияси v. jugularis interna ва n. vagusлар билан бўйин нерв-қон томирлар тутамини ҳосил қилади. Ана шундай нерв-қон томирлар тутами ўзаро боғлиқ бўлиб, парда билан ўралади ва организмда биттаю-битта вазифани — нейрогуморал вазифани бажаради.

Эмбрионнинг ривожланиш даврида аста-секин пайдо бўлган айрим бўлимлар, қисмларга қараб қон томирлар ҳам ўзгариб, ҳар хил гуруҳларга ажралади. Масалан, организмда кўкрак, қорин бўшлиқлари ва унда жойлашган органларнинг пайдо бўлиши билан бирга қон томирлар ҳам икки (париетал ва висцерал) гуруҳга бўлинади; париетал артерия томирлари бўшлиқларни ажратиб турган деворга тарқалса, висцерал шохчалар уларнинг ичида жойлашган органларга боради.

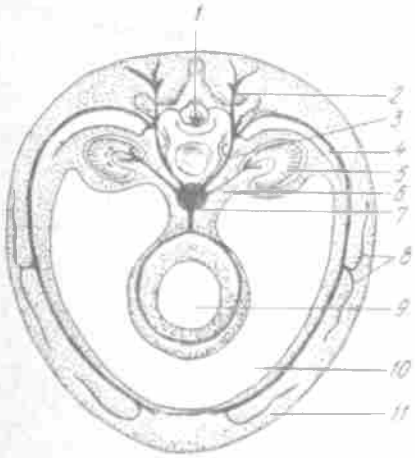

219-р а с м. Артерия сегментининг схемаси.
1 — нерв найча; 2 — r. dorsalis; 3 — соматик тананинг бир қисми; 4 — v. ventralis; 5 — буйрак; 6 — буйрак тармоғи; 7 — aorta; 8 — ёнбош мускул толаси; 9 — ичак найчаси; 10 — тана бушлиғи; 11 — олдинги мускул толаси.

Организм ривожланишида пайдо бўлган қўл-оёқларнинг ҳар бирига фақат биттадан марказий (асосий) қон томир (қўлга — a. subclavia ва оёққа a. iliaca externa) боради. Гавданинг қолган қисмида қон томирлар ривожланишидаги сегментар ҳолат сақланиб қолади. Масалан, кўкракда aa. intercostales posteriores бўлса, белда aa.lumbales rr. spinalis бўлади ва ҳ. к.

Организмдаги кўпчилик артерия қон томирлари жуфт бўлиб, одатда, улар гавданинг иккала томонида симметрик тарзда жойлашади ва жуфт органларга боради. Лекин қорин бўшлиғида чарвиларнинг пайдо бўлиши билан юқорида кўрсатилган қоида ўзгариб, организмда ток артерия қон томирлари вужудга келади.

Артерия қон томирлари одатда вена ва лимфа томирлари билан бирга жойлашади. Ана шу қон томирлар комплексида Б. А. Долго-Сабуров кўрсатган ингичка ва узун параартериал, паравеноз қон томирлар ҳам бирга бўлади, улар кўпинча асосий қон томирлар ўзанини кузатиб боради.

Одатда, артерия қон томирлари организмнинг асосий скелет суяклари сонига қараб жойлашади. Масалан, умуртқа поғонасининг олдинги томонидан битта асосий қон томир — аорта йўналади. Кўкрак қафасида ҳар бир қовурғага биттадан артерия қон томири тўғри келади. Қўл-оёқда артерия қон томирлари суяклар сонига қараб ўзгариб тарқалади. Жумладан, елка ва сондаги битта найсимон суякда бир дона асосий қон томир бўлади. Билак билан болдирдаги иккита суякка эса иккита артерия қон томири (билак, тирсак, катта болдир ва кичик болдир артериялари) тўғри келади. Қўл ва оёқ панжаларидаги майда суяклар нурсимон жойлашганлигидан уларнинг артерия қон томирлари ҳам нурга ўхшаб тармоқланади.

АРТЕРИЯ ҚОН ТОМИРЛАРИНИНГ АСОСИЙ ЎЗАНДАН АЪЗОЛАРГА ЙЎНАЛИШ ТАРТИБИ
(220-221- расмлар)

Қон томирлар системасининг ривожланишида пайдо бўлган ҳамма артерия қон томирларида ҳам қон бир хилда оқмайди. Одатда, эмбрионнинг ривожланиш даврида пайдо бўлган бирламчи артерия қон томири системасининг асосий ўзанларидан тармоқчалар аъзоларга унинг яқинидаги тўғри бурчак ҳосил қилиб бошланади, бундай қон томирларидан қон осонгина йўналса-да, лекин биринчи марта пайдо бўлган артерия қон томири системасининг энг чеккаси (перифериясн) да жойлашган томирларда қон қийинлик билан оқади. Шу сабабли органларга борадиган тармоқлар асосий қон томирдан тўғри йўналгандагина сақланиб қолади, қолган қон томирлар эса аста-секин йўқолиб кетади. Натижада, асосий артерия ўзанининг тармоқлари аъзоларга энг яқин манбалардан бошланади. Буни юракнинг чап қоринчасидан бошланадиган аортанинг биринчи тармоғи тўппа-тўғри юракка ўзи берадиган артериялар эканлигидан яққол кўриш мумкин. Бундан ташқари, артериялар тарқалишида аъзоларнинг ривожланишидаги жойлашиш тартибига қараб ҳам тармоқланади. Шунинг учун қорин бўшлиғида жойлашган асосий ўзан — аортадан дастлаб меъдага (tr. coeliacus), кейин эса кетма-кет ингичка ичакларга (a. mesenterica superior), йўғон ичакка (a. mesenterica inferior) боради. Аъзоларнинг жойлашиш тартибига қараб тармоқланган артерияларни қуйидаги мисолларда кўриш мумкин. Ҳақиқатан ҳам, артерия тармоқлари аввало буйрак усти безига (a. suprarenalis media), кейин тўғридан-тўғри буйракка (a. renalis га) қараб йўналади. Артерияларнинг ана шундай тармоқланиш қоидалари органларнинг бирламчи ривожланиш даврига боғлиқдир. Шу сабабли, testisнинг артерияси (a. testicularis) аортадан безнинг ривожлана бошлаган жойи — қорин бўшлиғидан бошланади, scrotumга эса унга нисбатан жойлашган aa. pudendae externaедан (a. femoralis тармоғидан) бошланади.

Шундай қилиб, қон томирларнинг аъзоларга энг яқин ва тўғридан-тўғри бориш қоидаларига қараб, аъзоларга қон томирлар уларга яқин жойлашган қайси асосий қон томир ўзанидан келишини билса бўлади.

Қон томирларнинг асосий (марказий) ўзанлари ҳамавақт организмнинг букиладиган томонларидаги йўлларда, турли хил арикчаларда мускуллар, фасциялар билан ўралиб жойлашади, масалан, елка ва тирсак артериялари қўлнинг олдинги (моляр) юзасидан йўналади, оёқ артерияси эса аввал соннинг олдинги букиладиган юзасидан тиззага етиб боради ва аста-секин орқа томонга, таким юзасига бориб, болдирга ўтиб кетади. Артерияларнинг юқорида кўрсатилган тартибга йўналиши уларни жароҳатланишдан, организмнинг айрим қисмлари букилганда ҳаддан ташқари чўзилишидан ёки қоннинг тўхтаб қолишидан сақлашга имкон беради. Бундан ташқари, қон томирларнинг организм камроқ жароҳатланадиган ерда жойлашишини айтиб ўтиш лозим. Буни тўрт оёкли ҳайвонларда қон томирлар организмнинг фақат олдинги



220-р а с м. Қон томирларнинг аъзолар ичида тарқалиш турлари.

1 — қон томирнинг буйрак дарвозасидан кириб тарқалиши; 2 — қон томирларнинг мускул толаларига параллел жойлашиб тарқалиши; 3 — суяк таркибида қон томирларнинг тарқалиш схемаси.

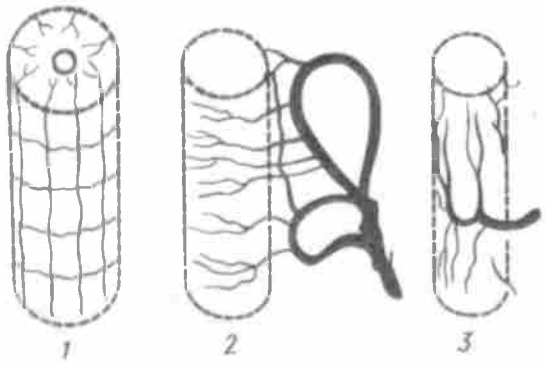

221-р а с м. Қон томирларнинг найсимон аъзолар таркибида тарқалиш схемаси.

1 — орқа мия таркибида қон томирларининг тарқалиши; 2 — ичак таркибида артерияларнинг қўндаланг тарқалиш схемаси; 3 — сийдик йўлидаги артерияларнинг узунасига тарқалиш схемаси.

(вентрал) бўлагида жойлашиб, орқа юзасида бўлмаслигидан пайқаш мумкин. Шунинг учун аорта ҳам, унинг тармоқлари ҳам умуртқа поғонасининг олдинги томонидан йўналади, a. carotis communis эса бўйиннинг вентрал юзасида жойлашади. Органларга артерия қон томирлари ҳамма вақт уларнинг медиал юзаси (асосий марказий қон томирга қаранг) томонидан боради. Масалан, a. renalis буйракнинг букилган медиал (аортага қараган) томонидан ичкарига киради.

Организмда тарқаладиган артерияларнинг диаметри, улар борадиган аъзоларнинг ҳажмига эмас, балки бажарадиган вазифасига қараб ўзгариб туради. Масалан, сийдик ажратиш каби муҳим вазифани бажарадиган буйрак артериясининг диаметри ичакларнинг артерия қон томиридан кам фарқ қилади, чунки организмга кераксиз ва зарарли ортиқча суюқлик (сийдик), организмдан тез ва қисқа вақтда чиқиши лозим. Буйрак бундай муҳим вазифани тез бажариши учун ундан кўп

қон ўтиши талаб этилади. Бошқа бир мисолни олиб кўрайлик: организмга керакли гормон ишлаб берадиган қалқонсимон без кекирдакка қараганда анча каттароқ диаметрли қон томир билан таъминланган. Акс ҳолда қалқонсимон без етарли миқдорда қон билан таъминланмайди, натижада гормон кам ишланади. Шу сабабли, организмдаги гормон ишлаб чиқадиган безларнинг барчаси қон томирларга яқин жойлашган бўлади. Жумладан, қалқонсимон без унга яқин жойлашган уйқу, ўмров ости артериялари ва аортадан тармоқлар олса, буйрак усти безига a. phrenica inferior аорта ва a. renalis лардан артерия тармоқчалари боради.

Артерия қон томирлари организмнинг ҳаракатчан қисмларида, айниқса, қўл-оёқларда ўзаро кўпроқ анастомозлашиб, артерия ёйлари ва тўрларини ҳосил қилади. Артерия тўрлари (rete articulare) бўғим атрофида кўпроқ учрайди. Шу муносабат билан қўл ёки оёқнинг букилиши натижасида асосий қон томирлар сиқилиб қолса ҳам, rete articulare бўғимларни қон билан таъминлаб туради.

Организмда ҳар бир аъзода тармоқланган қон томирлар уларнинг ажралмас бўлакларидан биридир. Қон томирлар ўзлари тарқалган органларнинг шаклига ва тузилишига мувофиқ жойлашади. Шунинг учун бир аъзонинг ичида тарқалган қон томирларнинг жойлашиш тартиби, иккинчи аъзонинг ичида тарқалган қон томирларнинг тарқалишига мутлақо ўхшамайди ва аксинча, жуфт аъзоларнинг ичида қон томирлар тахминан бир хил тармоқланади.

СУЯКЛАРДА АРТЕРИЯ ҚОН ТОМИРЛАРИНИНГ ТАРМОҚЛАНИШИ

Организмдаги суякларнинг бағрида қон томирлар уларнинг тузилиш шакли, ривожланишига қараб турлича тарқалган бўлади. Жумладан, найсимон суякларнинг ҳар бир қисмига (диафиз, метафиз, эпифиз, опофиз) алоҳида томир келади. Лекин ана шу қон томирларнинг ичида биттаси, яъни диафизга борадиган артерия — a. nutricia a. diaphyseos (princeps) асосий қон томир бўлиб, суякнинг ичига кирганда иккита шохчага бўлинади: улардан бири r. proximalis юқори томонга кўтарилса, иккинчиси r. distalis суякнинг пастки учига қараб йўналади. Баъзан асосий қон томирдан ташқари, суякларнинг диафизига қўшимча артерия шохчалари — aa. diaphysos accessoria келиши ҳам мумкин. Лекин суяк айрим қисмларининг ривожланиш жараёнида ўзаро синостоз бўлиб қўшилиб кетиши, уларнинг ичида тарқалган алоҳида қон томирларнинг ҳам бир-бири билан анастомозлашиб, ягона артерия қон томир системасини ҳосил қилишига сабаб бўлади. Калта найсимон суякларда (кафт ва кафт усти суякларида) фақат битта эпифизар артерия системаси бўлади, майда суякларнинг ичига эса қон томирлар уларнинг турли томонларидан кириб, суякланиш нуқтасига қараб боради.

Қон томирлар бойламлар ичида қўшувчи тўқималар тутами бўйлаб йўналади, бўғимларнинг ҳаракат қилиш ўқига перпендикуляр бўлиб жойлашади. Мускулларнинг таркибида олдин уларнинг ҳаракат қилиш

ўқи бўйлаб йўналади, кейин perimysium internum ни тешиб ўтиб, мускул толаларига параллел ҳолда боради ва уларга перпендикуляр йўналган майда тармоқчаларни беради.

Айрим аъзолар (ўпка, буйрак, жигар) алоҳида бўлакларнинг тўпламидан тузилган бўлади ва шунга мувофиқ қон томирлар тарқалади. Аъзоларнинг таркибида артерия қон томирларининг ўзига хос хусусияти бўлади, артерия қон томири аввало ҳар бир аъзонинг марказий қисмига бориб, у ердан алоҳида бўлакларга тармоқланади.

Организмдаги найсимон шаклли аъзоларнинг ичида артерия қон томирлари юқорида кўрсатиб ўтилган қоидалардан бошқача тарзда тармоқланади. Масалан, ичакларга ўхшаш найсимон тузилган органларда артерия қон томири уларнинг бир томонидан параллел йўналиб, йўл-йўлакай деворига кўндаланг кетган шохчаларни чиқаради. Ана шу майда шохчалар ичак деворини ҳар тарафдан халқасимон ўраб олади.

Иккинчи хил найсимон аъзоларда (сийдик найи) параллел йўналадиган артерия қон томиридан улар деворларининг бўйига қараб йўналган шохчалар чиқаради.

Орқа мияга ўхшаш найсимон тузилган аъзоларда эса қон томирлар бошқачароқ бўлиб тармоқланади. Артерия қон томирлари орқа миянинг ташқи юзасида анастомозлашиб ҳосил қилган тўрдан миянинг марказига радиус бўлиб сегментар тармоқчалар чиқаради. Артериялар бош мияда ҳам ана шу тартибда тарқалади. Лекин миянинг пўстлоқ қисмида жойлашган тармоқчалар тўғри ва калта толалардан иборат бўлиб, оқ моддада артерия қон томирлари нерв бойламлари ёнидан йўналадиган тўғри ва узун толалардир. Миянинг пўстлоқ ости ядроларида артерия қон томирлари тўр ҳосил қилиб жойлашади. Нервларда қон томирлар эндоневритнинг орасида нерв толаларига нисбатан параллел йўналиб, уларга перпендикуляр кетган тармоқчалар беради.

Шундай қилиб, толалардан (нервлар, бойламлар ва мускуллардан) ташкил топган аъзоларда артерия қон томирлари йўл-йўлакай уларнинг бир неча жойларидан ичига кириб, толаларга параллел йўналади.

ЁНЛАМА (КОЛЛАТЕРАЛ) ҚОН АЙЛАНИШИ

Организмнинг айрим қисмларида ва алоҳида аъзоларида асосий қон томирларга қўшимча бир қанча артерия қон томирлари ҳам бўлади. Айрим ҳолларда ана шу асосий қон томирлардан бири зарарланганда, операция вақтида кесилганда, боғланганда ёки қон туфайли ҳосил бўлган тромб билан тешиги бекилиб қолади, натижада қон ўтолмай қолиши мумкин. Лекин бундай ҳолларда аъзоларга, организмнинг айрим қисмларига қон майда, ёнлама, коллатерал қон томирлар орқали боради. Натижада, майда қон томирлар шароитга мослашиб бориб, уларнинг диаметри аста-секин катталашади, йўналиши эса илон изига ўхшаб ўзгара боради. Ниҳоят, коллатерал қон айланиш системаси вужудга келади.

Юқорида кўрсатиб ўтилганидек, марказий қон томирлардан қон оқмай қолса, бу ҳолда аъзо ёки организмнинг қон томирсиз қолган

бўлимига дастлаб қон ёнлама, майда қон томирлар орқали тарқалади. Кейин организмнинг яшаш шароитига мослашиш қобилияти яхши ривожланганлиги сабабли аста-секин қон томирларнинг янги анастомозлари ҳосил бўлади ва ниҳоят, қон айланиш системаси асли ҳолига қайтади.

Ёнлама қон айланиш системаси қоидалари ва уларнинг организмдаги муҳим вазифаларини В. С. Тонков, Б. А. Долго-Сабуров, А. П. Любомудров, М. Р. Сапин, Н. К. Аҳмедов, Р. Э. Худойбердиев, С. И. Шчелкунов ва бошқалар мукаммал ўрганиб чиққанлар.

Жароҳатланган қон томирлар ёки уларнинг ичида пайдо бўладиган тромбларни тўғри аниқлаш ва даволаш учун организмдаги турли хил артерия анастомозлари ва тўр (rete) ларини яхшироқ билиши ва ўрганиш лозим.

Организмдаги артерия анастомозларини Б. А. Долго-Сабуров асосан икки турга ажратади: бири ҳар хил марказий (асосий) артериялар (аорта, ўмров ости, умумий уйқу, ёнбош артериялари ва ҳоказо) тармоқларининг қўшилиб ҳосил қилган турли анастомозлари бўлса, иккинчиси битта марказий артерия шохчаларининг бир-бири билан қўшилиб, ягона марказий артерия системаси анастомозини ҳосил қилишидир.

Юқорида артерияларнинг анастомозларига доир берилган қисқача маълумот артерия системасининг организмда ягона бир бутун система эканлигидан далолат беради.

ВЕНА СИСТЕМАСИ

Вена қон томирларининг артерия қон томирларидан фарқи шуки, артериялар юракдан аорта ва ўпка артерияси сифатида чиқиб, бир йўла майда толаларга бўлина бориб, пировардида капиллярларга айланса, веналар капиллярлардан йиғилиб йириклашаверади ва натижада юракка қуйилади. Демак, органлар ичида артерия капиллярлари билан вена капиллярлари (ёки уларнинг ҳосил қилган тўрлари) ҳар икки системани, яъни артерия ва вена системаларини бир-бирига чамбарчас боғлаб туради. Шундай қилиб, вена капиллярлари туфайли посткапиллярлар вужудга келади, посткапиллярлар қўшилишидан венулалар, уларнинг қўшилишидан эса веналар ҳосил бўлади (222, 223-расмлар).

Қон айланиш системасида катта ва кичик доира веналари тафовут қилинади.

Катта доира гавда билан юракнинг ўнг бўлмачаси ўртасидаги қон айланиши бўлиб, уни гавда веналари деб ҳам аталади, кичик доира веналари эса юракнинг ўнг қоринчасидан чиқиб, ўпка орқали йўналади ва юракнинг чап бўлмачасига келади, буни ўпка қон айланиши деб юритилади. Юқорида айтиб ўтилган вена доираларидан ташқари, учинчи доирани, яъни юракнинг ўзига хос венаси доирасини алоҳида фарқ қилинади, чунки бу веналар тож бўшлиғи — sinus coronarius орқали катта доира венасидан мустасно ҳолда, юракнинг ўнг бўлмачасига келиб қуйилади.

Венанинг артериядан яна бир фарқи шуки, вена томирининг девори

анчагина юпқа ва бошқачароқ тузилгандир. Венани қўндалангига кесилса, унинг деворлари дарров пучайиб қолади, артерия томирида эса бундай ҳодиса учрамайди, чунки унинг девори қалин бўлади. Вена девори ёнидаги тўқималарга ёпишган бўлса, пучаймай очиқ қолади.

Вена деворининг артерия деворига нисбатан юпқалиги унинг бажарадиган вазифаси ва қоннинг оқиш тезлигига боғлиқ, яъни артериялар капиллярлардан йиғилиб йириклашаверади ва натижада юракка чап қоринчасидан 150—160 см симоб устунига тенг куч билан аорта орқали отилиб чиқаётган қон учун қалин ва мустаҳкам тузилган қон томир девори кераклиги ўз-ўзидан маълум (шунга қарамай, қон йўл-йўлакай томир деворларининг қаршилигига учрагани сабабли капиллярларга етиб келганда босим анчагина пасаяди).

Венада қонни юрак сингари босиб берувчи куч бўлмаганлигидан у жуда суст оқади. Бинобарин, вена деворининг қалин ва пишиқ бўлишига эҳтиёж бўлмайди.

Юракнинг чап қоринчасидан аорта орқали организмга тарқалаётган қоннинг қайтадан юракка веналар орқали келиши веналарнинг кенглиги ва сонининг кўплиги билан тенгланади (компенсацияланади). Жумладан, организмнинг бирор қисмига қон олиб бораётган артерия битта бўлса, қонни шу жойда ва шу артерия билан ёнма-ён йўналиб, юракка қайтиб олиб кетаётган вена кўп ҳолларда иккитадир.

Бундан ташқари, юза (тери остида) жойлашган веналар ҳам бор. Масалан, қўл ва оёқлардаги талайгина артерияларни иккитадан вена кузатиб боради. Шунинг учун ҳам, катта доира венасининг умумий ҳажми катта артерия доирасининг ҳажмидан икки баравар ортиқдир. Лекин кичик доирадаги артерия ва веналарнинг ҳажми бир хил бўлади.

Вена девори тузилиши жиҳатидан артерия деворига ўхшаса ҳам (tunica adventitia, tunica intima) ва булар ўртасидаги tunica muscularis баъзи хусусиятлари билан бир оз фарқ қилади. Венанинг ташқи томонидан ўраган бириктирувчи тўқима қавати (tunica adventitia) коллаген толаларга бой бўлади. Бундай коллаген толаларнинг вена деворида кўплиги туфайли у чидамли бўлади. Масалан, бирор сабаб билан артерия узилиб кетган жойда вена бутун қолиши мумкин. Бу қаватда узунасига йўналган мускул толалари ҳам учрайди.

Вена деворининг ўртадаги мускул қавати ўз навбатида икки қаватдан тузилган бўлиб, ички қаватнинг мускул толалари айланма (циркуляр) ҳолатда, ташқи қаватнинг мускул толалари эса узунасига йўналади. Бу қават тананинг юқори қисмидаги веналарида у қадар яхши тараққий этмаган. Миянинг қаттиқ пардаси орасидаги веналар (синуслар) нинг деворларида мускул қавати бутунлай бўлмайди.

Вена деворининг энг ички (интима) қавати яккол кўринадиган чегара ҳосил қилмай, мускул қаватига ўтиб кетади. Интимада ҳам қўндаланг йўналган мускул толалари бўлади.

Веналарнинг тузилишидаги яна бир фарқ шуки, уларнинг кўп қисмида қопқоқлар (клапанлар — valvulae venosae) бўлади (224-расм). Клапанлар юракка йўналаётган қонни тескари (орқага қараб) ҳаракат қилишига йўл қўймаслик вазифасини бажаради. Клапанлар вена

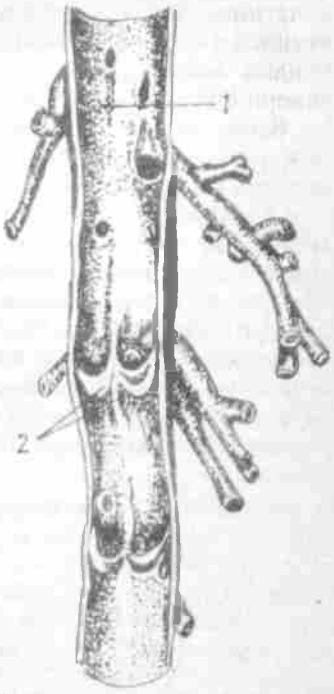

224-р а с м. Вена клапанларининг кўриниши (сон венаси кесиб кўрсатилган).
1 — вена деворининг ички томондан кўриниши; 2 — клапанлар.

деворларининг ички қаватида ҳосил бўлган яримойсимон бурмалардир. Улар асосан эластик толалардан тузилган бўлиб; устидан эндотелий билан ўралган коллаген тўқимаси қоплаб туради. Клапанларнинг асосини ҳосил қилишда баъзан оз миқдорда бўлса ҳам мускул толалари иштирок этади.

Вена клапанлари очиқ томони юракка қараган чўнтаклар (sinus valvulae) ҳосил қилади. Буларнинг бир томони (чети) вена деворига бириккан бўлса, иккинчи (қарама-қарши) томони эркин ҳолатда вена томири найининг бўшлиғида қолади. Вена клапанлари аксари жуфт бўлиб жойлашади, битта ёки учта (vena cava inferior, v. cordis magna) бўлиб қолиши камдан-кам ҳолларда кузатилади. Битта клапан майда томирларда учрайди ва шаклан анчагина чўзиқ бўлади. Клапанларнинг бир-бирига қараб турган эркин четлари ниҳоятда нозик бўлганлиги учун қон юрак томон ҳаракат қилиш вақтида уларнинг қаршилигига учрамайди, аксинча, уларни вена деворига тақаб пучайтиради ва устидан ўтиб кетаверади. Қон бирор сабабга кўра тескари (келаётган томонига) оқса, бу чўнтаклар қонга тўлиб кўтарилади ва орқага оқаётган қоннинг йўлини тўсади.

Қоннинг вена ичида йўналишида вена деворларининг тонуси (мустақил торайиб, кенгайиши) ҳам муҳим ўрин тутади, бу ҳақда батафсил маълумотни «физиология» курсидан олиш мумкин.

Диаметри 0,5 мм дан кам веналарда ҳам клапанларнинг сони ҳар хил бўлади. Баъзи веналарда клапан кўп, баъзисида камроқ, айримларида эса бутунлай бўлмаслиги мумкин. Диаметри кичик ва ўртача веналарда клапанлар яхши тараққий этган, улар бир-бирига яқин ва бир текисда жойлашади, сони ҳам кўп бўлади.

Оёқ веналаридаги клапанлар қўл веналаридагига нисбатан кўпроқ бўлиб, бир-бирига анча яқин жойлашган, чунки қоннинг оёқдан юракка томон кўтарилиши қўлга нисбатан анча қийиндир. Баъзи веналарнинг клапанлари фақат қуядиган жойлари (ички бўйинтуруқ венаси, умуртқа венаси, бўйиннинг кўндаланг венаси ва бошқ.) да учрайди.

Эмбрионал тараққиёт даврида веналарда клапанлар талайгина миқдорда бўлиб, янги туғилган болада яхши тараққий этишини эслатиб ўтиш керак. Лекин кейинчалик уларнинг маълум қисми йўқолади. Масалан, копка (дарвоза) венаси системасида меъда венасидагина клапан сақланиб қолади.

Вена системасида босимнинг паст бўлишига қарамай, қоннинг юракка қараб йўналиши ва унга бориб қуйилишини таъминловчи

анчагина воситалар бор. Веналарнинг деворлари доимо бир хилда қолмай, мунтазам равишда кенгайиб-торайиб туради.

Бундай ҳаракатни таъминлашда фасциялар, апоневрозлар (мускул пайлари), мускуллар яқиндан иштирок этади, чунки гавдадаги кўпгина веналар бояги қисмларга бирикиб туради. Бинобарин, фасция, апоневроз ва мускуллардаги ҳаракат вена деворларига ҳам таъсир қилиб, уларни кенгайтириб ва торайтириб туради.

Вена деворининг бир қисми торайиб қонни олдинга сургач, яна кенгаяди, шу вақтда у периферик томирлардан сурилиб келаётган қон билан яна тўлади. Демак, венанинг бу қисми сўриб олувчи насос сифатида ҳам қоннинг юрак томон ҳаракатини таъминлайди (ташқи бўйинтуруқ венаси, тақим ости венаси, ўмров ости венаси, чайнов мускуллари орасидаги вена чигали — plexus pterygoideus ва бошқа бир қанча веналар бунга мисол бўла олади. Айтиб ўтилган бу воситалар каторида одам нафас олган пайтда кўкрак қафасида ҳосил бўладиган манфий босим юракка келиб қуйилувчи веналарга сўрувчи таъсир кўрсатади.

Организмда кўпгина веналар артериялар билан ёнма-ён йўналади, шунинг учун уларни йўлдош веналар — vv. comitantes деб аталади. Йўлдош веналардан чиққан кўпгина толалар бир-бири билан қўшилиб, артерия девори атрофида вена чигали — plexus venosus ва вена тўри — rete venosumни ҳосил қилади.

Кейинги вақтларда олиб борилган текширишларда вена йўли бўйлаб кетаётган оқимлар, яъни паравеноз оқимлар борлиги аниқланди (А. Т. Оқилов , А. И. Головинский ва бошқалар). Бу паравеноз вена оқими венанинг ўз деворидан қон олиб чиқади (тўплайди).

Одатда, йўлдош веналар ўзлари кузатаётган артерияларнинг номи билан аталади. Масалан, arteria temporalis superficialis билан бирга йўналувчи веналар vena temporalis superficialis, arteria axillaris билан бирга йўналувчи веналар vena axillaris дейилади ва ҳоказо.

Артерия билан бирга йўналувчи йўлдош веналар қўшувчи тўқималардан тузилган умумий қин ичида туради. Шу қин ичида артерия ва венадан ташқари, нерв ҳам бўлади. Масалан, бўйиндаги arteria carodis communis, vena jugularis interna ва nervus vagus бирга битта умумий қин ичида, тақим ости соҳасидаги arteria poplitea vena popliteau лар ҳам битта умумий қин ичида туради ва ҳоказо.

Веналар ичида артерияни кузатмай, ўзича алоҳида йўл билан кетадиган веналар ҳам бор. Бундай веналар айниқса бўйин, қўл ва оёқ териси остида яхши тараққий этган (v. jugularis externa, vena cephalica, vena basilica, vena saphena magna et parva) шулар жумласидандир.

Жойланишига қараб, чуқур ва юза жойлашган веналар тафовут қилинади. Чуқур жойлашган веналар ички органлар (мия, кўкрак, қорин ва чаноқ бўшлиғидаги органлар) дан ва мускуллардан, юза веналар ёки тери веналари — venae cutaneae эса тери ости ёғ қаватидан қон йиғади. Бундай юза веналар айниқса қўл ва оёқларда яхши тараққий этган бўлади.

Юза ва чуқур жойлашган веналар бир-бири билан анастомозлар ҳосил қилади. Бундай боғланишнинг катта ҳаётий аҳамияти бор.

Масалан, бирор сабабга кўра, асосий йирик веналардан бирининг функцияси издан чиқса, уни бошқа вена системаси билан қўшиб турувчи майда толалар ёки паравеноз толалари орқали ёпилама веналар ҳосил бўлиб, издан чиққан функцияси бажарилади.

Юқорида айтиб ўтилганидек, («Артериялар системаси»га қаралсин) юракнинг ўнг ярми (ўнг бўлмача билан ўнг қоринча) веноз қонни, чап ярми эса (чап бўлмача билан чап қоринча) артерия қонини ўтказади.

Катта ва кичик асосий вена доираларида қон оқишини баён этишдан олдин шуни айтиб ўтиш керакки, қон томирлар ичида оқаётган қонни сифатига кўра эмас, балки юракдан чиқиши ва юракка келишига ҳамда тузилишига қараб артерия ва вена қонига ажратилади. Масалан, ўпка артерияси ўзани truncus pulmonalis номи билан юракнинг ўнг қоринчасидан чиқиб, ўпкага қараб борадиган томир веноз қонни олиб кетишига қарамай, юракдан чиққанлиги учун arteria pulmonalis деб аталади, шунингдек ўпка веналари — venae pulmonales эса юракка артериал қон олиб келади.

КИЧИК (ЁКИ ЎПКА) ВЕНА ДОИРАСИ

Кичик (ёки ўпка) вена доирасига truncus pulmonalis билан venae pulmonalesлар киради, лекин truncus pulmonalis нинг «Артерия системаси»да баён этилганлигини назарда тутиб, бу ерда venae pulmonalesларни тасвирлаш билан чегараланамиз, холос.

Ўпка веналари — venae pulmonales, юқорида айтилганидек, артерия қонини олиб келиб, юракнинг чап бўлмачасига қуяди. Бу доира дастлаб ўпка капиллярларидан бошланиб, капиллярлар бир-бири билан қўшилиши натижасида борган сари йириклаша боради ва ўпка дарвозасига етиб келгунча ҳар ўпкадан иккитадан (жами тўртта) йирик вена ҳосил бўлади ва улар кўндаланг ҳолатда йўналади. Тўртта венанинг ҳар бири мустақил равишда юракнинг чап бўлмачасига қуйилади.

Ўпка веналарининг узунлиги 1,2—1,5 см бўлиб, кўндаланг кесими 14—18 мм га тўғри келади. Деворининг қалинлиги 3—3,5 мм. Бу веналарда клапанлар бўлмайди. Ўнг ўпка чап ўпкага нисбатан катта бўлганлиги учун (ўнг ўпка уч бўлакдан, чап ўпка эса икки бўлакдан иборат) ундан чиқадиган веналар йўғонроқ бўлади. Уларнинг бири (юқоригиси) ўпканинг юқори ва ўрта бўлакларидан қон йиққани учун иккинчисига нисбатан йўғонроқ бўлади. Ўпка веналарининг бошланиш қисми перикарддан ташқарида туради, қуйиш жойи эса эпикард билан ёпилади.

Кичик доира веналари катта доира веналари билан анастомоз ҳосил қилади. Бронх веналарининг ўпка веналари билан, қизилўнгач веналарининг кўкс оралиғи орқа веналари билан ва бошқа веналарнинг бир-бирига алоқадор бўлиши бу икки доирани бир-бирига қўшади.

КАТТА (ЁКИ ГАВДА) ВЕНА ДОИРАСИ

Катта доира веналарининг ҳосил бўлишида қуйидаги 3 система иштирок этади: а) юрак деворидан келадиган веналар, б) юқориги кавак

вена системаси, в) пастки кавак вена системаси. Пастки кавак вена системаси катталиги ва узунлиги жиҳатидан қолган икки системадан фарқ қилади.

Биринчи система жуда кичик бўлиб, қонни фақат юрак деворларидан йиғади ва юракнинг ўнг бўлмачасига келтириб қўяди. Юқориги ва пастки кавак веналар эса қонни тананинг юқори ва пастки соҳаларидан йиғади ва юракнинг ўнг бўлмачасига қуяди. Демак, юқориги кавак вена: бош, бўйин, қўл, кўкракдан қон тўплайди. Пастки кавак вена оёқ, чаноқ ва қорин бўшлиғидаги жуфт органлар жигардан ҳамда қорин деворларидан қон тўплайди. Лекин, қорин бўшлиғидаги органлар (меъда, меъда ости бези, ингичка ва йўғон ичаклар, талоқ) дан қон олиб чиқадиган веналар тўғридан-тўғри пастки кавак венага эмас, балки аввал (жигар) дарвоза венасига қуйилиб, жигар ичига киради, сўнгра ундан жигар венаси venae hepaticae сифатида чиқиб, пастки кавак венага қўшилади. Юқориги ва пастки кавак веналар системаси бир-бири билан анастомозлар ҳосил қилади. Қуйида 3 системага кирадиган веналар билан танишиб чиқамиз.

ЮРАК ВЕНАЛАРИ

Юракнинг ўзига хос веналари юрак деворларининг вена капиллярлари тўридан ҳосил бўлади, бошқа органлардаги сингари бир-бири билан қўшилиши натижасида йириклашиб, катта-кичик диаметрдаги вена томирлари ҳосил бўлади. Бу веналар катта ва кичик веналарга бўлинади. Юракнинг кичик веналари — venae cordis minimae тахминан 20—25 тача бўлиб, улар ўнг бўлмачага қон қуяди. Бу веналарнинг устки бўлмачага очиладиган тешиклари (қуядиган жойлари) foramina venarum minimarum деб аталади.

Юракнинг йирик веналари бир-бири билан қўшилиб, катта юрак венаси (каваги) — sinus coronariusни ҳосил қилади. Бу вена алоҳида тешик билан ўнг бўлмачага очилади.

Sinus coronarius нинг юрак деворидаги тож эгатида sulcus coronarius (чап бўлмача билан чап қоринча чегарасида) ётади.

Юрак синусининг узунлиги ҳар кимда ҳар хил бўлиб, ўрта ҳисобда 5 см, кенглиги 7 — 8 мм келади. Янги туғилган болаларда юрак веналарининг sinus coronariusга қуйиш жойида клапанлар учрайди ва ёши катталашган сари йўқола боради.

Sinus coronariusга қуйидаги веналар келиб қуйилади:

1. *Юракнинг катта венаси* — vena cordis magna юракнинг узунасига кетган олдинги эгати (sulcus interventricularis anterior) бўйлаб ётади ва чап юрак артериясининг тармоғини кузатади. У ўзининг дастлабки тармоқларини юрак учининг олдинги қисмидан олади. Унинг тармоқлари юракнинг орқа томонидаги веналар билан ҳам анастомоз ҳосил қилади. Бу вена ўнг ва чап қоринчалар ўртасидаги девордан (septum interventriculare) ҳам қон қабул қилади, v. cordis magna, sulcus coronarius га етиб боргач, arteria coronaria нинг пастидан йўналиб, юракнинг орқа томонига ўтиб олади. Ўша жойда яна кўпгина толаларни қабул қилиб, sinus coronarius га қуяди.

2. *Чап бўлмачанинг қийшиқ венаси* — v. obliqua atrii sinistri бўлмачанинг орқа деворидан пастга қийшиқ ҳолда йўналиб, синусининг юқори томонига очилади.

3. *Юракнинг ўрта венаси* — v. cordis media ҳам ўзининг майда тармоқчаларини юрак учи соҳасидан олади. Ўзи калтагина бўлиб, орқадаги бўйлама эгатда ўнг тож артерия — a. coronaria cordis dextra билан бирга боради ва sinus coronariaга қуяди.

4. *Юракнинг кичик венаси* — v. cordis parva юракнинг деярли ўнг ярмидан келаётган веналарни қабул қилиб, юракнинг орқа юзасидаги тож эгатининг ўнг қисмида жойлашади ва sinus coronarius га келиб қуяди.

5. *Юракнинг олдинги веналари* — vv. cordis anterioris тўғридан-тўғри юракнинг ўнг бўлмачасига қуяди. Улар юрак бўлмачаларининг олдинги юзасида жойлашган.

Юракнинг ўзига хос веналари орасида жуфт-жуфт бўлиб ётувчи веналар ҳам бор. Буларнинг баъзилари артерияга яқин, баъзилари эса артериядан узоқда (алоҳида) ётади.

ЮҚОРИ КАВАК ВЕНА СИСТЕМАСИ

Юқори кавак вена — vena cava superior нинг узунлиги 6—8 см, диаметри 18—25 мм бўлиб, узунлиги ва кенглигига кўра, гавда веналари ичида иккинчи ўринда туради. У ўнг ва чап venae brachiocephalicae ларнинг қўшилишидан ҳосил бўлади. Ўнг томонда бу икки венанинг қўшилиши тўш суягининг биринчи ўнг қовурға тоғайи билан қўшилган жойига тўғри келади, иккинчи ўнг қовурға тоғайининг тўш суяги билан қўшилган жойига келганда юрак халтаси (перикард) га ўралади ва ўнг томондаги учинчи қовурға тоғай қисмининг тўшга бириккан жойи қаршисида юракнинг ўнг бўлмачасига қуйилади. Қуйилиш жойидан бир оз юқорироқда (бу IV кўкрак умуртқасининг танасига тўғри келади) ўнг бронх устидан кесиб ўтаётган тоқ вена — vena azygos ни қабул қилади. Бундан ташқари, кўпгина майда веналар (vv. mediastinales, vv. pericardicae) ларни ҳам қабул қилади. Ўнг томонда у кўкс оралиғи плеврасига (pleura mediastinalis), n. phrenicusга truncus pulmonalis dextra ҳамда ўнг бронхларга тегиб туради. V. cava superior нинг деворида мускул толалари жуда кам учрайди, клапанлари бўлмайди.

Тоқ вена — v. azygos. Орқа кўкс оралиғи — media stinum posterior да жойлашган бўлиб (225-расм), думғаза веналаридан бошланади. Бу соҳадан бошланувчи веналар аввал ўнг томондаги бел венаси — v. lumbalis ascendens dextra ни ҳосил қилади. Бу вена юқорига кўтарилиб, кўкрак қафаси ичига киргач, v. azygos номи билан давом этади. Тоқ вена бел умуртқасининг ўнг томонида m. psoas minor нинг орқасидан юқорига кўтарилади ва йўл-йўлакай ўрта чизиққа яқинлашаверади. Кўкрак бўшлиғига диафрагма оёқлари crus mediale ва crus intermedia орасидан ўтиб киради ва mediastinum posterior да тоқ вена номини олади. Кўкрак соҳасида ҳам у умуртқа танасининг ўнг томони бўйлаб кўтарилади ва кўкрак умуртқаси қаршисида ўнг бронхни кесиб

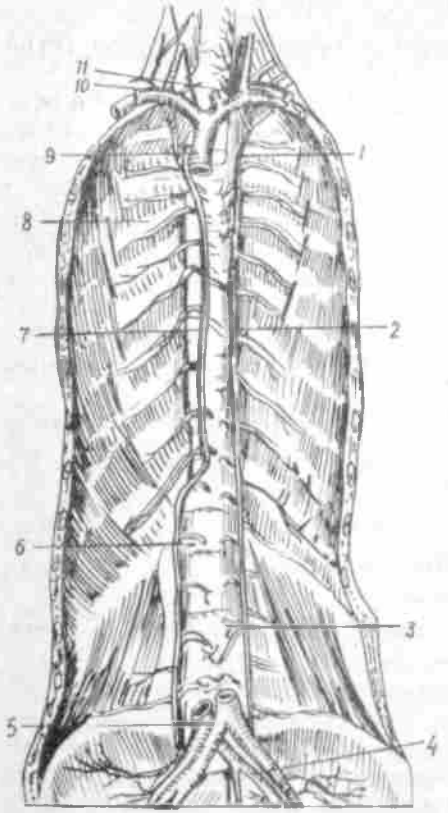

225-р а с м. Тоқ ва ярим тоқ веналар.
1 — v. hemiazygos accessoria; 2 — v. hemiazygos; 3 — v. lumbalis ascendens sinistra; 4 — v. iliaca communis sinistra; 5 — v. cave inferior; 6 — v. lumbalis ascendens dextra; 7 — v. azygos; 8 — vv. intercostales posteriores; 9 — v. cava superior; 10 — v. brachiocephalica dextra; 11 — v. brachiocephalica sinistra.

ўтиб, юқори кавак венага қуяди. Ана шу қуйилаётган жойида бир жуфт клапан бўлади.

V. azygos — қизилўнгач, кўкрак аортаси, кўкрак лимфа йўли, қовурғалараро артерияларга яқин жойлашган. Кўкрак соҳасида кўтарилаётганда ўнг томондаги қовурғалараро веналарни қабул қилади. Бу ўринда шуни айтиш зарурки, энг юқоридаги қовурғалараро вена, I, II ва III қовурғалар оралиғидан қон йиғади ва ўзи v. brachiocephalica га ёки тоқ венанинг охирги қисмига қуйилади. Бундан ташқари, тоқ вена vv. esophageae ва vv. bronchiales ва vv. mediastinales ларни қабул қилади.

Ярим тоқ вена — vena hemiazygos. Бу v. lumbalis ascendens sinistra нинг кўкракдаги давоми бўлиб, юқорига қараб йўналиши худди тоқ венага ўхшайди, яъни олдин бел умуртқалари таналарининг чап томонидан кўтарилиб, диафрагмадан ўтгач, mediastinum posterior орқали кўкрак умуртқалари танасининг чап томонига боради ва кўкрак аортаси билан симпатик ўзан truncus sympaticus лар орасида жойлашади.

Ярим тоқ вена ингичка ва калтадир. У пастки 4—5 та қовурғалараро веналарни қабул қилади. VIII ёки IX кўкрак умуртқалари соҳасида қизилўнгач кўкрак аортаси ва кўкрак лимфа йўли орқасидан кўндалангига ўтиб, тоқ венага қуйилади. Юқоридаги чап қовурғалараро веналарни қўшимча ярим тоқ вена — vena hemiazygos accessoria қабул қилади. Энг юқоридаги vv. intercostales suprema га I, II, III қовурғааро веналар қуйилади. Қўшимча ярим тоқ вена v. brachiocephalicus га қуяди. Баъзан қўшимча ярим тоқ вена кам тараққий этган бўлиши ёки бутунлай бўлмаслиги ҳам мумкин.

Тоқ ва ярим тоқ веналар шаклланиши даврида хизмат қилган vv. lumbalis ascendens лар орқали пастки кавак венага қуювчи бел веналари билан анастомоз ҳосил қилади. Бинобарин, пастки ва юқориги кавак веналарни бир-бирига боғлаб турувчилардан (кава-кавал анастомоз) бири ҳисобланади. Бунда уларнинг амалий аҳамияти катта. Пастки кавак вена системасида қоннинг димланиб қолиш ҳодисаси юз

берса, ток ва ярим ток веналар коллатерал йўл бўлиб қолади (буни коллатерал анастомоз дейилади) (235-расмга қ.).

Елка-бош веналари — vv. brachiocephalicae ўнг ва чап ўмров ости веналари ҳамда ички бўйинтурук веналарининг қўшилишидан ҳосил бўлади. Бу веналарнинг қўшилган жойи биринчи ўнг қовурғанинг тўш суяги билан бирлашган жойига тўғри келади. Ўнг ва чап елка — бош веналари — vv. brachiocephalicae dextra et sinistra узунлиги ва йўналиши жиҳатидан фарқ қилади. Ўнг елка-бош венаси калтароқ (узунлиги 2—3, диаметри 13—20 мм) бўлиб, ўз томонидаги плевра гумбазига такалиб туради. Чап елка-бош венасининг узунлиги карийб 40—50 мм, диаметри 14—20 мм бўлиб, тўш суяги дастасининг орқасига тўғри келади. Бу вена чапдан ўнгга, юқоридан қия ҳолда пастга, деярли горизонтал йўналади.

Ўнг ва чап елка-бош веналарининг ўз атрофидаги яқин турган аъзоларига нисбатан жойлашиши ҳам ҳар хил бўлади. Масалан, ўнг томондаги елка-бош венаси ўмров ости артерияси ва ўнг умумий уйқу артерияларига тегиб туради, чап томондагиси эса болаларда айрисимон без билан, катталарда эса унинг ўрнида қолган ёғ тўқимаси билан беркилиб туради, аорта равоғидан чиққан тармоқларини олд томондан кесиб ўтади.

Елка-бош веналарининг ўзи ҳам майда ва йирик вена тармоқларини қабул қилади. Улардан йириклари қуйидагилардир:

1. *Қалқонсимон безнинг пастки веналари* — vv. thyreoideae inferiores нинг ҳосил бўлишида қалқонсимон безнинг олдинги юзасидан вена чигали ва ток вена чигали (plexus thyreoideusimpar) иштирок қилади. Ток вена чигали қалқонсимон безнинг пастки қиррасига тўғри келади, трахеянинг олдида ётади, безнинг юқори веналари — vv. thyreoideae superiores билан анастомоз ҳосил қилади. Қалқонсимон без веналари шу номдаги артериялар билан бирга йўналмайди. Иккита пастки қалқонсимон вена қўшилиб, битта вена ҳосил қилади ва ўнг томондаги елка-бош венасига қуяди. Чап-елка бош венаси ўз навбатида чап томондаги худди шундай венани қабул қилади. Бундан ташқари, чап елка-бош венасига қалқонсимон безнинг энг пастки соҳасидан келаётган vv. thyreoideaeimae (бу вена баъзан бўлмаслиги ҳам мумкин) қуйилади. Қалқонсимон безнинг пастки венаси системасига ҳиқилдоқнинг пастки қисмидан, кекирдакнинг юқори томонидан ва қизилўнгачнинг бўйин қисмидан келаётган веналар ҳам қуйилади. Ана шу веналар ва уларнинг чигаллари spatium praetracheaeleda ётади.

2. *Умуртқа венаси* — v. vertebralis шу номли артерия билан бўйин (226-расм) умуртқаларининг кўндаланг ўсиқлари тешикларидан ўтиб, юқоридан пастга томон йўналади ва ҳар бири ўз томонидаги елка-бош веналарига келиб қуйилади. Бу вена биринчи умуртка (atlas) равоғининг орқасидаги ташқи умуртқа вена чигали — plexus venosus vertebralis externi ва энса венаси v. occipitalis нинг қўшилишидан ҳосил бўлади. У йўл-йўлакай яна бир қанча веналарни қабул қилади. Масалан, умуртқанинг ички вена чигали — plexus venosi vertebralis interni дан ва бўйиннинг чуқур мускулларидан келаётган тармоқлар умуртқа венасининг елка-бош венасига қуйилиш жойида клапан учрайди.

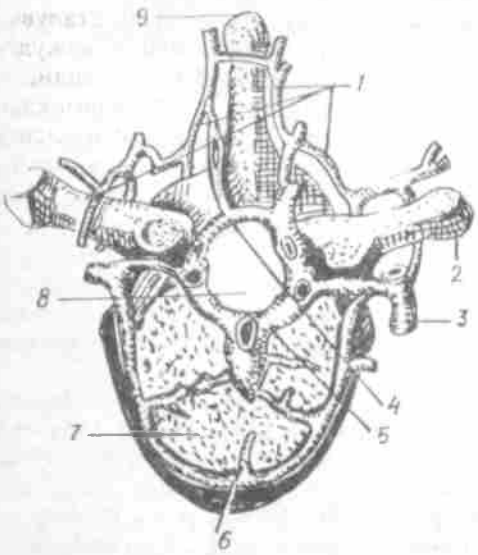

226-р а с м. Кўкрак умуртқа венасининг кўндаланг кесимда кўриниши.

1 — plexus venosus vertebralis externus posterior; 2 — processus transversus; 3 — r. dorsalis v. intercostalis posterioris; 4 — plexus venosus vertebralis internus posterior; 5 — plexus venosus vertebralis internus anterior; 6 — plexus venosus vertebralis externus anterior; 7 — corpus vertebrae; 8 — canalis vertebralis; 9 — processus spinosus.

3. *Бўйиннинг чуқур венаси* — v. cervicalis profunda елка-бош венасига ёки умуртқа венасига қуяди. Шу қуяётган қисмида клапанлар бор. Бу вена худди умуртқа венаси каби v. occipitalis билан анастомоз ҳосил қилувчи plexus venosi vertebrales externa дан бошланади ва қуйиш жойига яқинлашган сари йўғонлаша боради, шу тариқа ўз соҳасининг энг йирик венаси бўлиб қолади. Бу вена бўйин умуртқаларининг кўндаланг ўсиқчалари орқасида mm. semispinalis cervicis et capitis — лар орасида жойлашади ва энса соҳаси мускулларининг веналарини қабул қилади.

4. *Ички кўкрак веналари* — vv. thoracicae internae тўш суягининг латерал қирғоқларидан тахминан 1—1,5 см ташқарироқда йўналиб, ўз номидаги артерияни икки томонидан кузатиб боради, fascia endothoracica билан pleura costalis орасида жойлашади. Бу веналар ички кўкрак артерияси (a. thoracica interna) тарқалган соҳалардан қон йиғади. Юқорига кўтарила бориб ва бир-бири билан қўшилиб, битта венага айланади; чап томондагиси кўпинча елка-бош венасига, ўнг томондагиси эса юқори кавак венага қуйилади.

V. v. thoracicae internae vv. epigastrica superiores ва vv. musculo phrenicae веналарини қабул қилади. Бу иккала вена vv. thoracicae internae нинг бошланишидир. Уларнинг биринчисида клапанлар кўп учрайди. Vv. intercostales anteriores 9—10 тадан бўлиб, буларнинг ҳам кўп қисмида клапанлар бўлади. Бу веналарга юқори томонда жойлашган кўкрак безидан (glandula mamma) келаётган веналар қуйилади. Бу веналар кўкрак ва қорин деворларидаги юза ва чуқур жойлашган веналар билан анастомозлар ҳосил қилади. Бундан ташқари, ўнг ва чап vv. thoracicae internae кўндаланг ҳолда йўналган бир қанча вена тармоқчалари воситасида бир-бири билан қўшилади (қопқа венаси билан ҳам қўшилади). Натижада кава-кавал ва

портакавал (vv. paraumblicales орқали) анастомозлар деб аталувчи анастомозлар ҳосил бўлади. Ҳар хил системалар орасида вужудга келган бу анастомозларнинг амалий аҳамияти жуда катта бўлади.

V. intercostales suprema-sinistra деярли ҳамавақт иккита тармоқдан иборат бўлиб, ўзининг қуядиган жойига яқин чап елка-бош венасига келиш олдида битта бўлиб қўшилиб кетади. Бу вена кўпинча тоқ ва яримтоқ веналар билан коллатераллар воситасида боғланади ва I, II ва III қовурғалараро веналар қўшилишидан ҳосил бўлади, баъзан эса IV қовурғалар венани ҳам қабул қилади.

V. intercostales suprema dextra ҳам I, II, III қовурғалараро веналарнинг қўшилишидан ҳосил бўлади ва ўнг елка-бош венасига ёки тўғридан-тўғри тоқ венанинг охирги қисмига қуйилади. Бу икки венани ҳам ўз номидаги артериялар кузатиб боради.

V. jugularis interna (ички бўйинтуруқ венаси) нинг ўлчови бирмунча катта бўлиб, sinus sigmoideusнинг давоми ҳисобланади. Ички бўйинтуруқ венаси бошланиш жойида битта кенгайма ҳосил қилади. Кенгайма bulbus v. jugularis interna номини олиб, диаметри 0,9—1 см га тўғри келади, шаклан турлича бўлади. Кенгайма бўйинтуруқ тешиги — foramen jugulares-да ётади. Ана шу тешикдан чиққандан кейин ҳам баъзан у бир оз пастроққача давом этиши мумкин.

Ички бўйинтуруқ венаси бўйин соҳасида уйқу артерияси ва адашган нерв билан бирга бўйиннинг IV фасцияси (fascia endocervicalis) ни ҳосил қилган умумий қин ичида ётади, яъни бўйиндаги томир-нерв тутамини ҳосил қилишда иштирок этади. Ана шу венанинг ўмров ости венаси билан қўшилиш жойида пастки кенгайма — bulbus v. jugularis inferior ҳосил бўлади. Бу кенгайма узунлиги жиҳатидан юқори кенгаймадан фарқ қилади (1 дан 2,5 см гача). Вена клапанлари фақат пастки кенгаймада биттадан учтагача бўлиб, улардан биттаси кенгайманинг пастида, иккитаси юқори қисмида жойлашган, қолган қисмида клапанлар бўлмайди. Бўйинтуруқ венасининг жойлашишига келсак, у бўйиннинг юқори соҳасида (ички уйқу артериясининг орқасида, ундан пастроқда ички ва умумий уйқу артерияларига нисбатан латерал ҳолда ётади.

Ички бўйинтуруқ веналари ўнг томонда ҳам, чап томонда ҳам ўмров ости веналари билан қўшилади ва шу ерда ўнг ва чап вена бурчаклари — angulus venosus dexter et sinisterни ҳосил қилади. Бу бурчакларнинг ўнг томондагисига ўнг лимфа йўли — ductus lymphaticus dexter чап томондагисига эса ductus thoracicus қуйилади.

Ички бўйинтуруқ венаси қабул қиладиган вена томирлари жуда кўп бўлганлиги учун уларни икки гуруҳга ажратиб ўрганиш бирмунча қулай. Булар бош суягининг ичида (intra craneal) келувчи томирлар ва бош суягидан ташқаридаги (extra craneal) толалардир. Калла ичидаги веналарга қуйидагилар киради:

1. *Мия қаттиқ пардасидаги кавакдар (синуслар)* — — sinus venosi dura matris (227-расм). Қаттиқ парда билан калла суягининг ички юзаси орасида ҳосил бўлган бу бўшлиқлар қон томир вазифасини ўтайдиган, лекин ўз тузилишига кўра вена қон томири деворидан мутлақо фарқ қиладиган каналлардир. Бу каналлар (синуслар)да вена

деворидаги сингари қаватлар (tunica intima, media adventitia) бўлмайди, улар фақатгина мия қаттиқ пардасининг варақлари орасида ҳосил бўлган эластик толаларга бой фиброз тўқимадан иборат. Синусларда ҳам клапанлар бўлмайди, лекин ярим деворчалар учрайди (синуслар ҳақида тўла маълумотлар марказий нерв системасига тегишли бобда келтирилган).

Мия қаттиқ пардасидаги синуслар бош суягидаги алоҳида ўтказувчи тешикчалар — emissaria ёрдамида бошнинг ташқи веналари билан боғланиб туради. Бош суяги орасидаги веналар — vv. diploicae ички ва ташқи пластинкалар — lamina interna et lamina externa ўртасидаги canalis diploicae да жойлашган (228- расм). Бу веналар бир-бири билан юза ва чуқур жойлашган веналар орқали боғланиб туради.

2. *Мия қаттиқ пардасининг веналари* — vv. meningeae mediae шу номли артерияни икки ён томондан кузатиб боради ва понасимон суякнинг катта қанотидаги foramen spinosum орқали бош суяги ичидан ташқарига чиқиб, қанотсимон чигал — plexus pterygoideus ёки ғовакси-мон чигал — plexus cavernosus га қуйилади. Мия қаттиқ пардасидан чиқадиган веналар — vv. meningeae нинг диаметри катта бўлмайди.

3. *Бош мия веналари* — vv. cerebri бошқа тана веналаридан фарқ қилади. Аввало улар артерияларни кузатиб бормайди, деворлари анчагина юпқа бўлади ва клапанлари бўлмайди. Жойлашишига қараб, миянинг юза ва чуқур веналари тафовут қилинади. Юза веналар ҳам ўз навбатида устки, ўрта ҳамда пастки веналар — vv. cerebri superiores, inferiores, vena cerebri media superficialis га бўлинади. Буларнинг ичида бирмунча йирикроғи устки веналардир. 30—35 тага яқин йирик тармоқлари билан sinus sagitalis superior нинг бошидан охирига қадар қуйиб боради. Бу веналар мия яримшарлари пўстлоқ қаватининг кўп қисмидан қон йиғади. V. cerebri media superficialis ён эгат — sulcus lateralis соҳаларидан келаётган веналарни қабул қилиб, sinus sphenopari-etales ёки sinus cavernosus га қуяди. Шулар қаторида sinus cavernosus ва sinus transversus га миянинг пастки соҳаларидан ва миячадан қон келтираётган жуда кўп майда веналар қуйилади.

Миянинг чуқур веналарига splenium corporis collosi нинг тагида жойлашган ўнг ва чап яримшарларнинг ички мия веналари — vv. cerebri internae қўшилишидан ҳосил бўлган катта мия венаси — v. cerebri magna (Galeni) киради. Бу вена тўғри кавак — sinus rectus га келиб қуйилади. Vv. cerebri internae лар қоринчалараро тешик (foramen interventriculare) соҳасида v. thalamostriata et a. chorioidea ларнинг қўшилишидан ҳосил бўлади. Бундан ташқари, v. chorioidea ён қоринчанинг ён томир чигали — plexus chorioideus lateralis дан ҳам қон олади. Чегара қирраси (crista terminalis) бўйлаб йўналган v. thalamostri-ata, thalamus, corpus striatum ва septum pellucidum дан қон йиғади.

Кўз косасининг веналари — v. ophtalmicae кўпинча sinus cavernosus га ва қисман юз веналари системасига қуйилади (229- расм). Бу веналарда клапанлар бўлмайди. Бунинг жуда катта амалий аҳамияти бор.

Vv. ophtalmicae нинг оқими устки ва пастки веналар — vv. ophtalmi-

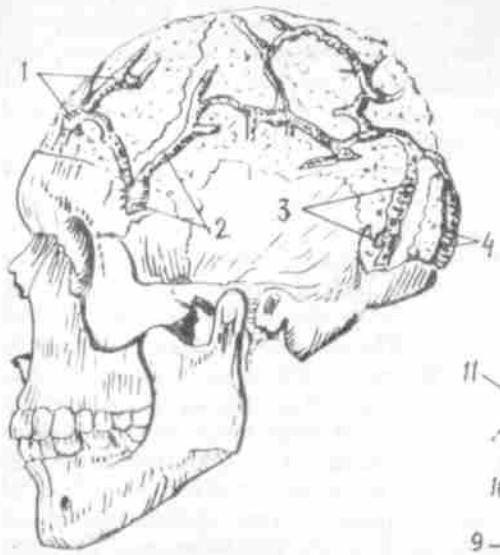

228-р а с м. Vv. diploicae cranii (калла суягининг мия қисмидаги lamina externa олинган).

1 — v.diploica frontalis; 2 — v.diploica temporalis anterior; 3 — v.diploica temporalis posterior; 4 — v.diploica occipitalis.

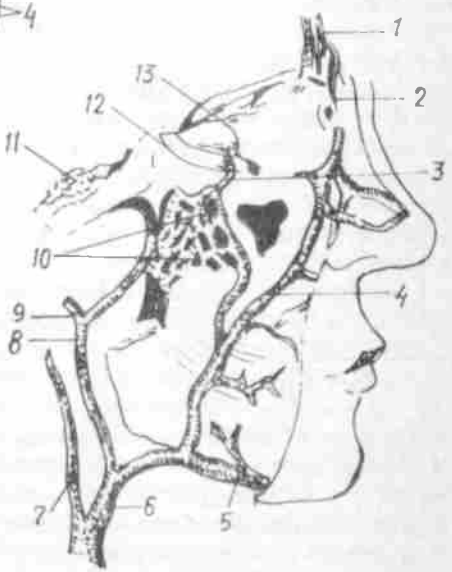

229-р а с м. Юз веналари.

1 — v. nasofrontalis; 2 — v. angularis; 3 — plexus pterygoideus нинг v. ophthalmica inferior билан қушилиши; 4 — v. facialis; 5 — v. submentalis; 6 — v. facialis communis; 7 — v. jugularis interna; 8 — v. retromandibularis; 9 — v.temporalis superficialis; 10 — plexus pterygoideus; 11 — sinus cavernosus; 12 — v.ophthalmica inferior; 13 — v.ophthalmica superior.

cae superiores et inferiores га боғликдир. Улардан v. ophtalmica superior йўғонроқ. Унинг олдинги шохлари v. facialis шохлари билан анастомоз ҳосил қилади, ўзи кўз соққаси юқори қисмининг олдинги ва медиал соҳасидан бошланади. Йўл-йўлакай кўз соққасидан, устки қовоқдан, кўз ёши безидан ва кўз мускулларидан қон йиғади. Сўнгра кўрув нервининг тепасидан йўналади ва fissura orbitalis superior орқали бош суяги ичига киради ва sinus cavernosus га бориб қуяди.

Шу венага ёки sinus cavernosus га қуядиган иккинчи вена — v. ophtalmica inferior кўз соққасининг ва кўз нервининг пастки томонлари бўйлаб ўтади ва йўл-йўлакай кўз ёши халтаси, пастки қовоқ, кўз соққасига яқин мускуллардан келаётган веналарни ўзига қўшиб боради. V. ophtalmica inferior баъзан бўлмаслиги ҳам мумкин. V. ophtalmica superior et inferior ўзаро анастомоз ҳосил қилади.

Ички бўйинтуруқ венасига бош суяги ичидан келиб қуйиладиган тармоқлар ҳисобига эшитув аъзосининг веналари — v. labyrinthi ҳам киради. Бу веналар майда тармоқчалардан иборат бўлиб, ички эшитув йўли орқали чиқади.

Қуйида ички бўйинтуруқ венасига бош суягининг ташқи томонидан келиб қуядиган (экстракраниал) вена тармоқларини кўриб чиқамиз. Улар қуйидагилардир: ҳалқум веналари — vv. pharyngeae, тил венаси —

v. lingualis, қалқонсимон безнинг устки веналари — vv. thyreoideae superiores, умумий юз венаси — v. facialis communis, юзнинг олдинги венаси ва орқадаги веналари — v. facialis et v. retromandibularis, ҳалқум веналари — v. plexus pharyngeus ҳалқумнинг орқа ва ён соҳаларидаги чигалдан қон олади ва ҳалқумнинг латерал девори бўйлаб a. pharyngea ascendens нинг ёнида боради ҳамда юқоридан пастга қараб йўналиб, тил венаси, устки қалқонсимон вена ёки v. retromandibularis ларнинг бирига қўшилиб кетади.

Кўпинча у ички бўйинтуруқ венасининг пастки кенгаймасига битта, баъзан эса бир неча тармоқ ҳолида қуйилади. Ҳалқум веналарида клапанлар бўлмайди. Бу веналарни ҳосил қилишда иштирок этган plexus pharyngeus ҳалқум мускул қаватининг ташқи томонида жойлашган бўлиб, юмшоқ танглайдан, ўнг ва чап эшитув найларининг деворларидан, мия қаттиқ пардасининг орқа томонидан (v. meningea posterior) келаётган веналарни қабул қилади, бўйиннинг чуқур мускул веналари билан анастомоз ҳосил қилади. Бу веналарнинг ҳам клапанлари бўлмайди.

Тил венаси — vena lingualis яхши тараққий этган клапанлар билан таъминланган бўлиб, ўз номидаги артерияни икки ёнидан кузатиб боради. У қуйидаги тармоқчаларни қабул қилади: тил орқаси веналари — vv. dorsales linguae, тилнинг чуқур венаси — v. profunda linguae ва тил ости венаси — v. sublingualis, v. profunda linguae бошқаларга нисбатан бирмунча кичик, ингичкадир. V. sublingualis эса жуда тараққий этган. Тилнинг учидан ва ён томонидан кетаётган веналар ҳамда жағ ости, тил ости безлари веналари v. sublingualis га қуяди. Vv. dorsalis linguae шиллиқ остидаги вена тўри — rete dorsalis linguae дан бошланади, ўзи тил илдизи (radix linguae) ва dorsum linguae соҳасида жойлашган. Айтиб ўтилган вена тармоқлари ўзаро ва ҳалқум, қалқонсимон без веналари билан анастомозлар ҳосил қилади, тил илдизи соҳасида ҳаммаси қўшилиб, тил венаси — vena lingualis ни ҳосил қилади. Бу вена кўпинча ички бўйинтуруқ венаси — vena jugularis interna га ёки умумий юз венаси — v. facialis communis га қуяди.

Қалқонсимон безнинг устки веналари — vv. thyreoidea superiores ҳам клапанлар билан таъминланган, ўз номидаги артерияни иккитадан бўлиб кузатиб боради. Бу веналардан биттаси артериядан анчагина юқорироқ йўналиб, ўзича алоҳида ички бўйинтуруқ венасининг тахминан ўрта қисмларига қуйилади.

Қалқонсимон безнинг ўрта веналари — vv. thyreoidea media ҳам тафовут қилинади. Vv. thyreoidea superiores жуда кўп вена тармоқларини йиғиб олиб, қуйилиш жойига яқинлашган сари йириклашиб боради ва охирида битта венага айланиб, ички бўйинтуруқ венасига ёки умумий юз венасининг пастки қўшилиш жойига қуйилади, баъзан тил венасига ҳам қуйилиши мумкин. Юқорида айтиб ўтилган вена тармоқларидан бирига устки ҳиқилдоқ венаси — v. laryngea superior ва v. sternocleidomastoidea лар қуйилади.

Умумий юз венаси — v. facialis communis клапансиз, калта венадир. Унинг диаметри қарийб 0,6—0,8 см бўлади. У юзнинг олдинги венаси — v. facialis ва жағнинг орқа венаси — v. retroman dibularis қўшилишидан

ҳосил бўлади. Бу иккита юз венасининг қўшилиш жойи пастки жағ суягининг бурчаги (angulus mandibulae) дан 1—2 см пастроқда, яъни уйқу учбурчаги — trigonum caroticum соҳасидир. Умумий юз венаси ташқи уйқу артериясига нисбатан четроқ (латерал) туради ва жуда юза (бўйиннинг тери ости мускули — m. platysma нинг тагида) жойлашган бўлади. Умумий юз венасига баъзан қанотсимон чигал — plexus pterygoideus дан устки жағ дўнги (tuber maxillae) соҳасида жойлашган вена чигалидан келаётган чуқур қўшувчи тармоқлар ва қалқонсимон безнинг юқори венаси ҳам қуйилади. Умумий юз венаси тил ости суягининг қаршисидаги ички бўйинтуруқ венасига қуйилади.

Қуйида умумий юз венасининг илдизларини кўриб чиқамиз.

Юз венаси — v. facialis (229- расмга қ.) бошланғич қисми кўзнинг медиал бурчагида тери остида ётган — v. angularis дир. Шу номдаги артериянинг орқасидан унинг йўлдоши сифатида йўналади. V. angularis га юқори томондан v. frontalis, v. supraorbitalis ва v. nasofrontalis лар келиб қуйилади; а) пешона венаси — v. frontalis чакка венаси бўлмиш — v. temporalis (юзнинг орқа венаси тармоқларидан бири) билан анастомоз ҳосил қилади. V. facialis га v. dorsalis nasi ҳам қўшилиши мумкин; б) кўз косасининг юқори венаси — v. supraorbitalis кўз косасининг латерал бурчаги соҳасидан бошланиб, m. orbicularis oculi нинг тагидан ўтади ва кўз косасининг медиал бурчагига етиб боргач, m. orbicularis oculi нинг юзасига чиқади. Бу жойда v. frontalis, v. nasofrontalis, v. ophtalmicus лар билан қўшилиб, v. angularis ни ҳосил қилади. Юз венасига яна қанот-танглай чуқурчасида (fossa pterygopalatina) жойлашган чуқур вена чигалидан (plexus pterygoideus) ҳам баъзи тармоқлар келиб қўшилади; в) бурун-пешона венаси, vena nasofrontalis юқорида айтиб ўтилган v. supraorbitalis нинг юқорига қараб кўтарилувчи давомидир; г) юқори қовоқ веналари — vv. palpebrales superiores, v. angularis га келиб қуйилади; д) буруннинг ташқи венлари — vv. nasales externae бурун катакларидан, бурун қиррасидан қон йиғади; е) пастки қовоқ веналари — vv. palpebrales inferiores пастки қовоқдан ва — ductus nasolacrimalis бўйлаб ҳосил бўлган вена чигалидан қон йиғади; ё) юқори лаб венаси — vena labialis superior юқори ва пастки лабларнинг қўшилган жойидан (оғиз бурчагидан) бир оз юқорирокда юз венасига келиб қуйилади; ж) юзнинг чуқур венаси — v. faciei profunda. бунга қўшиладиган веналар жуда кўп: чунончи милклардан, Гаймор бўшлиғининг шиллиқ қаватидаги чигалдан, тишлардан, устки жағдан, plexus pterygoideus дан қон тўплайди ва vena retromandibularis билан анастомоз ҳосил қилади; з) пастки лаб венаси — v.labialis inferior ташқи бурун венаси ва устки лаб венаси билан бирга анастомоз ҳосил қилади; и) чайнов мускулларининг веналари қулоқ олди бези сўлак чиқариш найини кузатиб боради. Бундан ташқари, юз венаси қулоқ олди безининг олдинги соҳасидан келувчи — rami parotidei, энгак ости венаси — v. submentalis, ташқи танглай венаси — v. palatina externa ларни қабул қилади. Бу тармоқлар бир-бири билан анастомоз ҳосил қилади.

Жағнинг орқа венаси — v. retromandibularis юза чакка артерияси тармоқланган соҳаларидан қон йиғади (229- расмга қ.), қулоқ

супрасининг супачаси (tragus) олдидан йўналиб, қулоқ олди безининг моддасига киради ва ташқи уйқу артериясига нисбатан латерал йўналади, пастга тушади ва mandibula га боради, кейин унинг тармоқчалари v. facialis билан қўшилади, пича олдинроқ ўтиб, v. jugularis externa билан анастомоз ҳосил қилади; шу билан бирга кўпгина кичик веналар, масалан, чакканинг юза ва ўрта веналари, қулоқ олди безининг орқа веналари, пастки жағ бўлимининг веналари, бигиз-сўрғич венаси, юзнинг кўндаланг венаси ва бошқа веналарни ҳам қабул қилади. Қуйида ана шу веналарни алоҳида кўриб чиқамиз.

1. *Чакканинг юза венаси* — v. temporalis superficialis калла ёпмаси (galea aponeurotica) бўйлаб жойлашган тери остидан қон йиғади. Бу соҳадаги вена тўрлари юқоридан пастга қараб катталашиб боради. V. temporalis superficialis нинг анастомозлари жуда яхши ривожланган. У ўз илдизлари орқали қарама-қарши томондан келаётган шу номли веналар, пешона венаси ва энса венаси билан анастомоз ҳосил қилади.

2. *Чакканинг ўрта венаси* — v. temporalis media кўзнинг четки (латерал) бурчагида юзагина жойлашган вена тўридан бошланади. Сўнгра чакка мускули билан унинг фасцияси орасида орқага қараб йўл олади. Шу соҳада ҳосил бўлган чакка веноз чигали — plexus temporalis дан қон йиғади ва фасцияни тешиб ўтиб, чакканинг вена юзасига қуяди. Клапанлари яхши тараққий этган.

3. *Қулоқ олди веналари* — vv. auriculares anteriores нинг қон тўплайдиган соҳалари қулоқ супраси ва ташқи қулоқ йўлининг олди чегараланганлиги туфайли 2—4 та кичик тармоққа ажралган.

4. *Қулоқ олди безининг орқа томонига борувчи веналар* — vv. parotideae posteriores майда тармоқлардан иборат.

5. *Пастки жағ бўлимининг веналари* — vv. articulares temporomandibulares шу бўғим атрофида ҳосил бўлган вена чигалидан бошланади ва бир йўла ўрта қулоқ бўшлиғининг шиллиқ пардасидан қон йиғувчи v. tympanica ва ноғора пардаси венасини қабул қилади.

6. *Бигиз-сўрғич венаси* — v. stylomastoidea юз нервини кузатиб, шу номдаги тешик — foramen stylomastoideum да ётади.

7. Юзнинг кўндаланг венаси — v. transversa faciei шу номдаги артерияни кузатиб боради ва қулоқ олди бези найчаси (ductus parotideus) билан параллел ҳолда mus. masseter олдинги юзасида жойлашади.

8. *Жағ венаси* — v. maxillaris жағ орқа венасининг энг йирик, лекин энг калта шохи бўлиб, ўз клапанларига эга. У жағ дўмбоғи (tuber maxillae) соҳасидаги қанотсимон чигал — plexus pterygoideus дан бошланади. Чигални ҳосил қилишда қуйидаги веналар қатнашади: а) чакканинг чуқур веналари — vv. temporales profunda (3—4) шу номдаги мускулдан қон йиғади; б) mus. masseter дан қон йиғувчи веналар; в) ички ва ташқи қанотсимон мускуллардан қон йиғувчи веналар; г) пастки жағ катаклари артерияси — a. alveolaris inferior ни кузатувчи вена; д) мия қаттиқ пардасидан ва суяк бўшлиқлари (vv. diploi) дан келувчи веналар — vv. meningeae mediae; е) овал тешикдаги вена чигали — plexus venosus foraminis ovalis (бу чигал plexus pterygoideus, sinus cavernosus билан боғланиб туради); ё) қанот-

симон чигал — plexus pterygoideus (бурун тўсиғи, бурун ён деворларининг шиллиқ қаватидан бошланадиган веналардир.). Охирги веналар foramen sphenopalatinum орқали шу номдаги артерияни кузатади.

ТАШҚИ БЎЙИНТУРУҚ ВЕНА

Ташқи бўйинтуруқ вена — v. jugularis externa жағнинг орқа венаси (v. retromandibularis) дир. У қулоқ супрасининг орқасидан бир-бири билан қўшилувчи энса венаси — v. occipitalis ва қулоқ орқа венаси — v. auricularis posterior нинг қўшилишидан ҳосил бўлади ва бўйиндаги тери ости веналарининг энг йириги ҳисобланади. Бу вена жуда юза жойлашган бўлиб, уни тери ости мускули — mus. platysma ва бўйиннинг юза фасцияси беркитиб туради. Ташқи бўйинтуруқ венанинг бошланган жойи — mus. sternocleidomastoideus нинг юқори томонига тўғри келиб, ундан қуйи жағ бурчаги соҳасида пастга йўналади. Тахминан ўмров суягининг юқорироғида бўйиннинг ўзига хос фасциясини тешиб ўтади ва чуқурлашади, охири mus. omohyoideus пастки қоринчасининг нақ тагида ўмров ости венасига ёки шу венанинг ички бўйинтуруқ венаси билан қўшилган бурчагига қуяди.

Ташқи бўйинтуруқ венасининг ҳам клапанлари бўлиб, улар венанинг қуйилиш жойида ва венанинг ўрта қисмларида жойлашган. Бу венанинг девори юқори бўйин фасцияси билан боғланган. Шу сабабли, вена кесилган тақдирда ҳам унинг бўшлиғи пучайиб, беркилиб қолмайди. Аксинча, доимо очиқ қолади. Ташқи бўйинтуруқ венасига қуйидаги веналар қуяди:

1. *Қулоқнинг орқадаги венаси* — v. auricularis posterior қулоқ орқасидаги юза чигалдан бошланади ва emissarium mastoideum билан қўшилади.

2. *Энса венаси* — v. occipitalis энса соҳасидаги вена чигалларидан қон йиғади ва қулоқнинг орқа вена тармоқчалари билан қўшилади.

3. *Бўйиннинг орқадаги тери ости венаси* — v. subcutanea colli posterior энса соҳасининг юза веналаридан бошланади. Пастга томон йўналиб, mus. sternocleidomastoideus нинг орқа томонидан ташқи бўйинтуруқ венасига қуяди.

4. *Бўйиннинг кўндаланг венаси* — v. transversa colli ва курак усти венаси — v. suprascapularis бир-бири билан қўшилиб, умумий шох ҳосил қилади ёки ҳар бири алоҳида-алоҳида ҳолатда ташқи бўйинтуруқ венасига қуяди. Баъзан тўғридан-тўғри v. subclavia га қуйиши ҳам мумкин. Бу иккала вена шу номдаги артериялар билан бирга йўналади.

ОЛДИНГИ БЎЙИНТУРУҚ ВЕНА

Олдинги бўйинтуруқ вена — v. jugularis anterior (230- расм) энгак ости соҳасининг юза веналаридан бошланади ва юқоридан пастга қараб йўналади. Ўнг ва чап томондан келаётган бу веналар тўш суягининг бўйинтуруқ кемтиги (incisura jugularis) соҳасида бўйин фасциялари (иккинчи ва учинчи фасция) ўртасидаги spatium interaponeuroticum supra sternale да бир-бири билан қўшилиб, кўндаланг анастомоз ёки



230-р а с м. Ички-ташқи ва олдинги бўйинтурук веналарининг бир-бирига нисбатан жойланиши.

1 — v. jugularis interna; 2 — v. jugularis externa; 3 — v. jugularis anterior; 4 — arcus venosus jugulii; 5 — v. facialis communis; 6 — v. facialis; 7 — v. subclavia; 8 — v. [illegible]

бўйинтуруқнинг вена равоғи — arcus venosus juguli ни ҳосил қилади. Бу равоқ пастки қалконсимон веналар ва кўкрак олдинги деворининг юқори қисмидаги тери ости веналари билан ҳам қўшилади. Лекин бўйинтурук венаси равоғи ҳамавакт ҳосил бўлавермайди. Баъзан икки томондан келаётган веналар ўткир бурчак ҳосил қилиб, бир-бири билан кўшилади ва биттаю-битта тоқ вена ҳосил қилади, бу вена v. mediana colli деб аталади.

Олдинги бўйинтурук венаси юқорида кўрсатиб ўтилган жойда, spatium interaponeuroticum suprasternale да ташқи бўйинтурук венаси билан кўшилади. Камдан-кам холларда v. subclavia га ёки тўғридан-тўғри v. brachiocephalica га қуйилади. Олдинги бўйинтурук венасининг диаметри ҳамиша бир хил эмас — гоҳ йўғон, гоҳо эса ингичка бўлади (231-расм).

ЎМРОВ ОСТИ ВЕНАСИ

Ўмров ости венаси — v. subclavia (231-расмга к.) тоқ ҳолда нарвонсимон мускуллар оралиғи (spatium antescalenium) дан ўтади, унинг бошланиш жойида ва охирида клапанлари бор. Қўлтиқ венаси — v. axillaris нинг тўғридан-тўғри давоми бўлган бу вена ўз номидаги артериянинг олд томонида ва бирмунча пастроқда ётади. Уларни бир-биридан олдинги нарвонсимон мускул (mus. scalenius anterior) ажратиб туради. Ўнг ва чап ўмров ости веналари ўмров суяги билан тўш суягига кўшилиш жойида (articulatio sternoclavicularis) орка томонда бўйин-



232-расм. Ички бўйинтуруқ ва ўмров ости веналари, уларга қуйиладиган оқимлар.

1 — v. angularis; 2 — v. facialis; 3 — v. submentalis; 4 — v. thyroidea superior; 5 — v. laryngea superior; 6 — v. jugularis interna; 7 — v. jugularis externa; 8 — v. brachiocephalica dextra; 9 — vv. brachiales; 10 — v. cephalica; 11 — v. axillaris; 12 — v. cephalica; 13 — v. subclavia; 14 — v. retromandibularis.

дан келаётган ички бўйинтуруқ венаси билан қўшилиб, ўнг ва чап елка-бош веналари — v. brachiocephalica dextra, v. brachiocephalica sinistra ни хосил килади. Ўмров ости венасининг олдинги девори бўйиннинг хусусий фасциясига, орқа девори эса ўша атрофдаги мускуллар (mus. scalenius anterior, m. subclavius), фасциал қинлар ва пайларга ёпишганлиги учун пучаймайди.

КЎЛ ВЕНАЛАРИ

Қўлда юза ва чуқур жойлашган веналар (232-расм) тафовут килинади. Юза веналар ҳамиша тоқ бўлиб, одатда терининг остида жойлашган ва клапанлари кам бўлади. Юза ва чуқур жойлашган веналар қўшувчи тармоқчалар воситасида бир-бири билан қўшилиб туради. Бу қўшувчи тармоқчаларда клапанлар бўлмайди. Чуқур жойлашган веналарда эса клапанлар кўп бўлади, чуқур веналар кўпинча жуфт холатда ўз номларидаги артерияларни кузатиб боради.

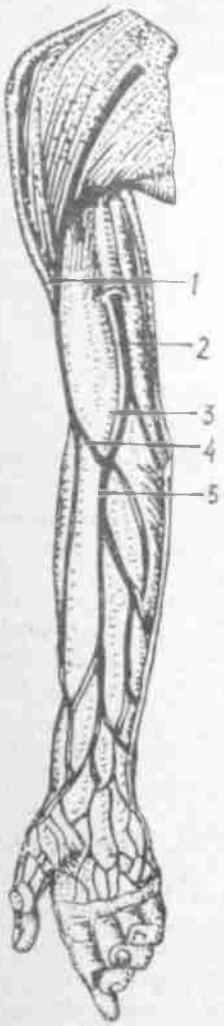

232- р а с м. Ўнг қўлнинг юза (тери ости) веналари.
1 — v. cephalica; 2 — v. basilica; 3 — v. intermedia basilica; 4 — v. intermedia cephalica; 5 — v. intermedia cubiti (v. mediana cubiti — BNA)

ҚЎЛ ПАНЖАСИ ВЕНАЛАРИ

Вена капиллярлари бармоқларнинг кафт томонида (palma manus) ва орқа томонда (dorsum manus да) тери ости чигалларини ҳосил қилади. Панжанинг орқа томонидан кетаётган веналар айри сингари ҳар бир тирноқ илдизини икки ён томондан ўраб олади, борган сари катталашади ва ундан vv. metacarpeae dorsales вужудга келади.

Панжанинг кафт томонидаги веналар орқа томонидаги веналарга нисбатан анчагина майда бўлиб, аксари бармоқларнинг юмшоқ қисмидан бошланади.

Биринчи ва иккинчи бармоқ суяклари орасидаги веналар vv. metacarpeae prima et secunda бош вена — vena cephalica тармоқларига ўтади. Учинчи ва тўртинчи бармоқ суяклари оралиғидаги веналар — vv. metacarpeae dorsales tertiae et quartae эса асосий вена — vena basilica тармоқларига қўшилади. Кафтнинг иккита чекка венаси — vv. marginalis юқорига томон кўтарилаверади. Қўл панжасининг орқа (dorsal) томонидаги юза веналар вена тўри — rete venosum dorsale manus ни ҳосил қилади, бунда клапанлар яхши тараққий этган. Юза веналар қўл панжасининг орқа томонидаги чуқур веналардан ёзувчи мускулларнинг пайлари воситасида ажралиб туради.

Энди чуқур веналарни кўриб чиқайлик. Қўл панжасининг орқа томонидаги чуқур веналар кўпинча жуфт бўлади ва шу томондаги артерия чигалини кузатиб боради. Буни rete carpe dorsalis деб аталади. Чуқур веналар arteria radialis нинг кузатиб кетаётган веналари орқали vena basilica нинг бошланиш қисмига қуяди. Бу ерда дорсал веналар билан кафт веналарининг анастомозлари яхши ривожланган бўлиб, қон vv. metacarpeae palmares дан, vv. metacarpeae dorsales га шу анастомозлар орқали ўтади. Қўл кафти веналари ҳам юза ва чуқур жойлашган бўлади. Булардан юза (тери остида) жойлашган веналар чуқур жойлашганига нисбатан анчагина ингичка, яъни яхши такомил этмаган бўлади. Кафт фасциялари остида жойлашган чуқур веналар худди артериялар сингари юза ва чуқур равоқлар — arcus venosus palmares superficialis ва arcus venosus palmares profundus ни ҳосил қилади. Булардан биринчиси шу номдаги артерия равоғи билан бирга жойлашган бўлиб, у етарлича тараққий этмаган. Иккинчиси, яъни чуқур вена равоғи жуда яхши тараққий этган иккита венадан иборат. Бу веналар чуқур артериал

равоқни ўраб олган ҳолда ўзларидан чиққан кўндаланг тармоқчалар воситасида бир-бири билан қўшилади. Бу равоққа бармоқлардан келаётган веналар — vv. metacarpeae palmares қуяди.

БИЛАК ВА ЕЛКА ВЕНАЛАРИ

(232- расмга қ.)

Бу соҳалардаги веналар қўл панжаси веналарининг бевосита давоми бўлиб, улар ҳам юза ва чуқур жойлашган гуруҳларга бўлинади. Билакдаги юза веналар артерияларни кузатмайди. Аксинча, ўзлари тери остида танҳо жойлашади. Бундай веналарга йўл-йўлакай турлича катталикдаги кўпгина веналарни қабул қилувчи иккита асосий вена киради. Уларнинг бири бош вена — v. cephalica, иккинчиси эса асосий вена — v. basilica деб аталади. Жуда камдан-кам ҳолларда бу икки венадан ташқари, билакда учинчи юза вена — v. mediana antebrachii бўлиши эҳтимол. Бу веналар чуқур веналарга нисбатан анча яхши тараққий этган бўлиб, фақат терининг ўзидаги веналар билангина эмас, балки билак-елканинг чуқур жойлашган веналари билан ҳам яхши анастомоз ҳосил қилади ва қисман мускуллардан қон олади. Шунинг учун юқорига кўтарилган сари уларнинг калибри катталашиб боради. V. cephalica қўл панжасининг бош бармоқ томонидаги орқа юзасидан бошланиб, шу соҳадаги юза вена тармоқларидан ташқари arcus venosus palmaris profundus нинг ташқи (латерал) томонидан ҳам қон йиғади. Vena cephalica билакнинг ташқи томони (бош бармоқ томони) бўйлаб юқорига кўтарилаверади ва тирсак соҳасига етганда (билакнинг олдинги юзасида) қўшувчи тирсак венаси — v. mediana cubiti воситасида v. basilica билан қўшилади ва анастомоз ҳосил қилади. Шундан кейин бирмунча ингичкалашган ҳолда елканинг ташқи томонидан sulcus bicipitalis lateralis бўйлаб елка камарига томон кўтарилади ва sulcus deltoideopectoralis га қараб йўналади, сўнгра кўкрак фасцияси fascia pectoralis нинг юза варағини тешиб ўтиб қўлтиқ венаси — v. axillaris га қуяди. V. basilica қўл панжасининг кичик бармоқ (жимжилоқ) томонидаги орқа юзасидан бошланиб билакнинг олдинги юзасига ўтади, mus. flexor carpi ulnaris бўйлаб юқорига кўтарилади ва mediana cubiti воситасида v. cephalica билан анастомоз ҳосил қилади. Шу жойга етгунча панжадаги III — IV суякларараро орқа веналари ва arcus venosus palmaris profundus нинг ён учидан ҳам қон йиғади. V. mediana cubiti ни қабул қилгандан сўнг v. basilica анчагина йўғонлашиб, елкадан sulcus bicipitalis medialis бўйлаб юқорига кўтарилади ва елканинг тахминан ўрта соҳасида елка фасциясини тешиб ўтиб, елка веналари — vv. brachiales нинг бирига қуяди. V. intermedia cubiti (v. mediana cubiti — BNA) нинг катта амалий аҳамияти бор, чунки шу вена орқали қонга дори юборилади ёки текшириш учун қон олинади.

Билак ва елканинг чуқур жойлашган веналари. Бу соҳадаги чуқур жойлашган веналар иккитадан (жуфт) бўлиб, шу жойдаги артерияларни кузатади (vv. comitantes) ва шу артерияларнинг номи билан

аталади. Масалан, vv. ulnares, vv. radiales, vv. interosseae, vv. brachiales дейилади ва ҳоказо.

Катта кўкрак мускули — m. pectoralis major нинг пастки қирғоғи соҳасида vv. brachiales лар бир-бири билан қўшилиб, қўлтиқ венаси v. axillaris ни ҳосил қилади. Жуда камдан-кам ҳолларда қўлтиқ венаси иккита (жуфт) бўлиши ҳам мумкин.

V. axillaris қўлтиқ чукурчаси соҳасида шу номдаги артериянинг олдида бир оз ичкарига осон жойлашади ва ўмров остидан ўтиши биланоқ ўмров ости венаси — v. subclavia номини олади.

V. axillaris га бундан ташқари, қуйидаги веналар қуйилади: 1) қорин ва кўкрак деворларидан қон йиғувчи v. thoracoepigastrica билан v. epigastrica superficialis (v. femoralis га қуйилади) анастомоз ҳосил қилади. Қўлтиқ венаси билан сон венаси ўртасида боғланиш борлиги ана шундан маълум бўлади. Бу ҳам кава-кавал анастомознинг бир тури; 2) Vv. costaaxillares — бу вена қовурғалараро вена билан анастомоз ҳосил қилади; 3) V. thoracica lateralis; 4) V. thoracoacromialis; 5) V. subscapularis; 6) Vv. circumflexae humeri; 7) кўкрак бези учи айланасидаги юза чигал — plexus venosus areolarius ҳам v. axillaris га қуйилади. Бу веналар тўғридан-тўғри қўлтиқ венасига ёки унинг бирор тармоғига қуяди.

Юқори кавак вена (асосий толалари) нинг ҳосил бўлиш схемаси

Vv. intercostales dextra	I — II — III қовурғалараро веналар ўнг
Vv. esophageae	v. brachiocephalica га ҳам қуйиш мум-
Vv. bronchiales	кин
Vv. mediastinales	v. azygos (v. lumbalis ascendens dextra) нинг кўкракдаги давоми
V. hemiazygos (v. lumbalis ascendens sinistra нинг кўкракдаги давоми)	
Vv. epigastricae superiores	Vv. thyreoideae inferiores
Vv. musculophrenicae	Vv. vertebrales
Vv. intercostales suprema sinistra	Vv. thoracicae internae
(чап елка-бош венасига қуйилиши ҳам мумкин)	Vv. cervicalis profunda
Sinus venosus durae matris	
Vv. diploicae	
Vv. meningeae mediae	интракранеал толалар
Vv. cerebri	
V. ophthalmicae superior et inferior	
Vv. ophthalmicae	
Vv. laryngea	
Vv. linguales	
Vv. thyreoideae superiores	экстракранеал толалар — v. jugularis interna (dextra et sinistra)
V. axillaris (v. subclavia га давом этади)	v. brachiocephalica (dexter et sinister)
V. cephalica (V. axillaris га қуяди)	
Vv. brachialis (v. axillaris га давом этади)	v. subclavia (dexter et sinister)

ПАСТКИ КАВАК ВЕНА СИСТЕМАСИ

Пастки кавак вена — v. cava inferior (233,235- расмлар) веналар ичида энг каттасидир. Унинг бошланиш қисмидаги кўндаланг размери тахминан 20 мм, қуйилиш жойидагиси эса — 32—33 мм.

Пастки кавак венанинг клапанлари бўлмайди. Унинг узунлиги қорин бўшлиғида 18—20 см, кўкрак бўшлиғида эса 1 дан 4 см гача. У бел умуртқалари таналарининг ўнг томонига осон жойлашган бўлиб, умуртқа поғонаси бел қисмининг чап томони бўйлаб йўналган қорин аортаси билан параллел ҳолда, қорин пардаси орқасида ётади.

Пастки кавак вена IV — V бел умуртқаларининг қўшилган жойида ўнг ва чап умумий ёнбош веналари — v. iliaca communis dexter et sinister нинг қўшилишидан ҳосил бўлади. Бу венанинг пастки қисми ўнг томондаги бел мускулининг (psoas major dexter) медиал томони, ундан сўнг мускулнинг олдинги томони бўйлаб юқорига кўтарила боради ва ўнг томонга бурилиб, диафрагма бел қисмининг ўнг томонидаги медиал оёғига боради, ундан кейин марказий пайга (centrum tendineum га) қараб йўналиб, ўзига хос тешик foramen venae cavae орқали кўкрак бўшлиғига ўтади. Бу жойда олдинга ва бир оз ичкарига қараб йўналади ва юракнинг ўнг бўлмачасига қуяди.

Пастки кавак вена ўз йўлида бир қанча яқин турган аъзоларга тегиб туради. Масалан, қорин соҳасидаги қисмининг орқасида ўнг томондаги бел артериялари — aa. lumbales, диафрагманинг пастки артерияси — aa. phrenica inferior, буйрак артерияси — a. renalis, буйрак усти бези артерияси — a. suprarenalis ҳамда ўнг симпатик нервнинг чегара ўзани жойлашади, венанинг ўнг юзаси бел мускулига, чап томони эса қорин аортасига тегиб туради.

Пастки кавак венанинг юқори қисми диафрагманинг ўнг томондаги медиал оёқчаси билан аортадан ажралиб туради. Ўнг томондаги юқори бўлагига буйрак дарвозаси ва ўнг сийдик найи ёндошса, олд томондан меъда ости безининг боши, ўн икки бармоқ ичакнинг пастки горизонтал қисми, кўндаланг чамбар ичак тутқичи, ингичка ичак тутқичи илдизи, дарвоза венаси, ўт йўли ва жигар тегиб туради.

V. cava inferior жигарнинг орқа томонидан йўналиб, sulcus venae cavae да жойлашади. Баъзан у жигар тўқимаси ичига жуда ҳам чуқур ботиб кетади. Унинг худди шу жойига жигар веналари (vv. hepaticae лар) қуяди, шу туфайли пастки кавак вена жигар билан чамбарчас боғлангандир. Пастки кавак вена қорин пардаси билан фақат олд томондан (экстраперитонеал) беркилган.

Пастки кавак венанинг кўкрак бўшлиғидаги калта қисми икки бўлакдан иборат бўлиб, бири юрак халтачасидан (перикарддан) ташқарида иккинчиси эса перикард ичида жойлашади.

ПАСТКИ КАВАК ВЕНАНИ ҲОСИЛ ҚИЛУВЧИ ТАРМОҚЛАР

Пастки кавак венага қуйиладиган веналар қорин деворларидан (vv. phrenicae inferiores, vv. lumbales) ва қорин бўшлиғидаги жуфт аъзолардан келади. V. testicularis (аёлларда — v. ovarica) v. renalis,

v. suprarenalis ва vv. hepaticae, париетал ва висцерал веналар гуруҳи тафовут қилинади. Қуйида ана шу веналарни батафсил кўриб чиқамиз.

Бел веналари — vv. lumbales сон жиҳатидан шу номдаги артерияларга тўғри келади. Улар кўпинча тўрт жуфт, гоҳо беш жуфт бўлиб, клапанлари яхши ривожланмаган. Бу веналар олдинги (вентрал) ва орқадаги (дорсал) веналар қуйилишидан ҳосил бўлади. Қориннинг ён деворидан қон йиғувчи (вентрал) тармоқчалар қориннинг олдинги девори соҳаларидан қон йиғувчи веналар билан анастомоз ҳосил қилади. Бу вентрал тармоқчалар орқа тери ва мускул веналаридан ҳосил бўладиган дорсал тармоқлар билан m. psoas нинг орқасида қўшилади ва vv. lumbales номи билан юритилади. Дорсал тармоқ вентрал тармоқ билан қўшилишидан олдин умуртқаларнинг кўндаланг ўсиқларидан ўтиб, ramus spinalis ни ўзига олади.

Бел веналари бел артерияларининг устида ётади ва охирида пастки кавак венанинг орқа деворига қуйилади. Шуни ҳам айтиш керакки, пастки кавак вена ўнг томонда ётгани учун чап томондаги бел веналари ўнг томондагига қараганда бирмунча узун бўлади.

Бел веналари ўз томонида вертикал йўналган толалар воситасида анастомоз ҳосил қилиб қўшилади. Натижада белнинг ўнг ва чап кўтарилувчи веналари — vv. lumbales ascendentes ҳосил бўлади. Буларнинг ўнг томонидаги тоқ вена — v. azygos, чап томондагиси эса ярим тоқ вена — v. hemiazygos номи билан юқорига кўтарилади.

Диафрагманинг пастки веналари — vv. phrenicae inferiores ҳам ўз номидаги артерия билан ёнма-ён ётади ва ўз томонидаги буйрак усти безининг юқори венаси ва мускуллардан келувчи вена тармоқларини қабул қилиб, пастки кавак венанинг (foramen venae cavae дан ўтишидан олдин) қуйилади. Пастки кавак венага ички аъзолардан келадиган тармоқчалар ҳам жуфт ҳисобланади.

Қуйида уларни алоҳида кўриб чиқамиз.

Мояк веналари — vv. testiculares нинг ҳам клапанлари бўлиб, ўз номидаги артерия билан бирга жойлашади. Бу вена моякнинг орқа томонидан бошланади, йўл-йўлакай бошқа соҳаларидан жуда кўп майда веналарни олади. Бунга мояк ортиғидан (epididymisдан) келаётган бир нечта майда веналар — vv. epididymicae ҳам қуйилади. Шундай қилиб, жуда кўп веналарнинг бир-бирига уланиб бориши натижасида яхши тараққий этган вена чигали вужудга келади. Бу чигал plexus pampiniformis деб аталади (ташқи кўринишидан узум шингилига ўхшаганлиги учун шу ном берилган). Чигал юқорига кўтарилган сари, бир-бирига қўшилиб бориши натижасида майда толалар камайиб, асосий тармоқлар катталашаверади. Булар ўз навбатида мояк артериясини ўраб олади ва шу артерия билан бирга уруғ тизимчаси (funiculus spermaticus) туркумига киради. Юқорида номи зикр этиб ўтилган веналар чов каналидан ўтиши биланоқ яна бир-бири билан қўшилади ва v. testicularis ни ҳосил қилади.

V. testicularis — ўз номидаги артерия билан бирга m. psoas major олдинги юзасига тегиб туради ва сийдик найи (urether) нинг қийғига ўтади. Мояк веналарининг ўнг томондагиси ўткир бурчак ҳосил қилиб, пастки кавак венага қуйилади, чап томондагиси эса тўғри бурчак ҳосил қилиб, v. renalis sinistra га қуйилади.

Тухумдон веналари — vv. ovaricae нинг (аёлларда) клапанлари етарлича ривожланмаган бўлиб, тухумдондан чиқаётган кўпгина тармоқчалардан бошланади ва тухумдон чигали — plexus ovaricus ни ҳосил қилади, бу эса plexus pampiniformis га ўтади. Бу охирги вена чигали бачадоннинг lig. latum uteri сида жойлашиб, бачадон чигали — plexus venosus uterinus билан анастомоз ҳосил қилади. Бачадон найидан, бачадоннинг думалоқ бойлами соҳасидан йўналаётган веналар ҳам plexus pampiniformis га қуяди. Plexus pampiniformis v. ovarica га ўтади ва шу номдаги артерия билан бирга йўналади. V. ovarica нинг йўналиши ҳам худди эркакларда мояк венасининг йўналишига ўхшайди.

Пировардида, бу жинсий безлар вена ва артерияларининг шу қадар узун бўлиши уларнинг эмбрионал тараққиёти билан боғлиқ эканлигини айтиб ўтиш керак («Мояк ва тухумдоннинг тушиши» бўлимига қаралсин).

Буйрак веналари — vv. renalis да клапанлар фақат қуйиладиган жойидагина учрайди, баъзан клапанлар мутлақо бўлмаслиги ҳам мумкин. Бу буйрак венаси йўғонлиги жиҳатидан пастки кавак вена системасида жигар веналаридан сўнг иккинчи ўринда туради (диаметри 10—13 мм). Чап буйрак венаси қорин аортасининг олдинги томонига тегиб туради ва горизонтал ҳолатда ётади, ўнг буйрак венаси эса чап буйрак венасига қараганда калтароқ бўлиб, пастдан юқорига ва ташқаридан ичкарига қараб йўналади, I — II бел умуртқалари тоғайининг қаршисида пастки кавак венага қуяди.

Ўнг ва чап буйрак веналарининг ҳар бири ўзининг битта ёки иккита йирик шохларидан ташқари, бешта ёки олтита майда тармоқчаларнинг қўшилишидан ҳосил бўлади. Бу буйракнинг ёғ қоплами капсуласидан, сийдик найидан ва буйрак усти безидан келаётган веналарни ҳам қабул қилади.

Бундан ташқари, чап буйрак венасига v. testicularis sinistra (аёлларда v. ovarica sinistra) билан v. suprarenalis sinistra ҳам қуйилади. Ўнг ва чап буйрак веналари бел веналари билан, тоқ ва ярим тоқ веналар билан v. mesenterica superior et inferior (v. portae системаси), буйрак усти веналари, мояк веналари (аёлларда тухумдон веналари) орқали анастомозлар ҳосил қилади. Кава-кавал ва портакавал анастомозлар деб аталувчи бу қўшилишларнинг амалий аҳамияти катта.

Буйрак усти безининг венаси — v. suprarenalis клапансиз, калта, лекин анчагина йўғон бўлиб, ҳар томондан биттадан чиқади (бу безга борувчи артериялар учта эканлиги маълум). Ўнг томондаги vv. suprarenalis тўғридан-тўғри пастки кавак венасига (баъзан ўнг буйрак венасига ҳам), чап томондагиси эса чап буйрак венасига қуяди.

Жигар веналари — vv. hepaticae да клапанлар кам бўлади. Маълумки, жигарни таъминлайдиган артерия — a. hepatica ва қорин бўшлиғидаги тоқ аъзолардан қон йиғадиган дарвоза венаси — v. portae жигар ичига киргач, майда артерия ва вена капиллярларига айланади, артерия жигарни таъминлагандан сўнг венага айланади. Дарвоза венаси жигар ичида ўз вазифасини бажаргач, яна аста-секин йириклаша бориб, натижада жигар веналари — vv. hepaticae ни ҳосил қилади ва пастки кавак венанинг жигарга тегиб турадиган жойига қуяди.

Жигар веналарининг сони ҳар хил бўлиб, улар ичида иккита ёки учтаси катта, қолганлари эса жуда майда тармоқчалардан иборат. Катта тармоқларнинг энг йириги жигарнинг ўнг бўлагидан, қолган иккита йириги эса жигарнинг чап бўлагидан, квадрат ва думли бўлаклардан қон йигади.

V. hepatica dextra нинг охирги қисми ductus venosus Arantii (lig. venosum) билан бирлашган.

ДАРВОЗА ВЕНА СИСТЕМАСИ

Жигарнинг дарвоза венаси (233- расм, а 234-расмлар) — v. portae (v. portarum) —қорин бўшлиғидаги (жигардан ташқари) ҳамма тоқ аъзолар, яъни меъда ости бези, талоқ, ўт пуфаги, меъданинг ostium cardiacum дан бошлаб ҳамма қисми, ингичка ичак, йўғон ичак ва тўғри ичак юқори қисмининг веналари йиғилишидан ҳосил бўлади. Демак, юқорида айтиб ўтилган аъзолардан йиғилган қон пастки кавак венага қўшилишидан олдин дарвоза венаси орқали жигарга кириб, унда организмдан ортиқча ва зарарли хисобланган моддалардан тозалангач (фильтрлангач), бошқа вена системасига, яъни жигар венасига ўтади; жигар венаси — vv. hepaticae номи билан жигардан чиқиб, пастки кавак венага қуйилади. Дарвоза венаси пастки кавак венанинг олдинги томонида жойлашган бўлиб, жуда ҳам узун эмас (3—5 см), лекин қундаланг кесими анчагина йўғон (12—20 мм) венадир. V. portae ни ҳосил қилишда учта йирик илдиз (вена) қатнашади: 1) ичак тутқичнинг юқори венаси — v. mesenterica superior; 2) талоқ венаси — v. lienalis ва 3) ичак тутқичнинг пастки венаси — v. mesenterica inferior. Бу веналар меъда ости бези бошининг орқа қисмида бир-бирига қўшилади. Дарвоза венаси бир оз кийшайган ҳолда пастдан юқорига ва чапдан ўнгга томон йўналади; ўн икки бармоқ ичакнинг устки қисми билан меъда ости безининг орасидан ўтиб, қорин пардасидан ҳосил бўлган — lig. hepatoduodenale нинг орасига киради. Унда жигар артерияси — a. hepatica ва умумий ўт йўли — ductus choledochus билан бирга жойлашади. Жигар дарвозасига келганда v. portae иккита шохга бўлиниб кетади. Улардан биттаси жигарнинг ўнг бўлагига, иккинчиси эса чап бўлагига киради. Ўнг бўлагига кирган шох — ramus dexter калта ва йўғон, чап бўлагига кирган шох — ramus sinister эса ингичка ва узун бўлади. Ramus dexter жигар ичига кириши биланоқ тармоқлана бошлайди. Лекин ramus sinister бирмунча бошқачароқ йўл тутади. Аввало у жигарнинг қундаланг эгати бўйлаб йўналади. Йўл- йўлакай жигарнинг остки юзасидаги квадрат бўлагига (lobus quadratus) ва думли бўлагига (lobus caudatus) тармоқлар беради, сўнгра жигар паренхимасига ботиб киради.

Дарвоза венасининг ўнг ва чап шохлари жигар паренхимасига киргандан сўнг, худди жигар артерияси каби майда тармоқчаларга бўлинади. Тармоқчалар борган сари майдалашиб боради. Бу майда тармоқчалар жигар бўлакчалари ўртасидан ўта туриб, бўлакчалараро веналар — vv. interlobulares номини олади. Уларни шу номдаги артерия ва ўт йўллари (ductuli interlobulares) кузатиб боради. Бу веналар артерияларга нисбатан анчагина йўғон бўлади. Venae interlobulares лар



234-р а с м. Дарвоза венасининг рентгенограммаси (автор материаллари дан)

1 — v. portae; 2 — v. mesenterica superior; 3 — v. lienalis; 4 — v. mesenterica inferior; 5 — ўлик; 6 — жигар.

бундан ҳам майдалашиб ҳужайраларарo капиллярлар кўринишида давом этади.

Бундай ҳолат шу номдаги артерияда ҳам содир бўлади. Натижада v. portae a. hepatica propria ичидаги веноз ва артериал қон аралашиб кетади. Бу майда веналар қайтадан йириклашиб, марказий веналар — vv. centrales га ўтади, марказий веналар эса йиғувчи веналарга ўтади. Йиғувчи веналар бир-бири билан қўшилиб, йириклашади ва пировардида жигар веналари — vv. hepaticae ни ҳосил қилади. Жигар веналари сон жиҳатидан кўп (3—4) бўлиб (катта ва кичик веналар), пастки кавак венага қуяди. Жигар веналари жигарнинг ичида жойлашган.

Қуйида дарвоза венасини ҳосил қиладиган ва юқорида номлари санаб ўтилган илдизларни кўриб чиқамиз.

Ичак тутқичининг юқори венаси — v. mesenterica superior дарвоза венасининг энг йирик илдизи бўлиб, шу номдаги артерияни ўнг томонидан кузатиб боради. Қорин бўшлиғидаги кўпгина тоқ аъзолардан яъни оч ичак, ёнбош ичак ва уларнинг тутқичи, лимфа тугунлари, йўғон ичакнинг ўнг ярми (кўричак), чувалчангсимон ўсимта, кўтарилувчи чамбар ичак ва кўндаланг чамбар ичакнинг деярли ўнг ярми, қисман меъда, катта чарви, меъда ости бези ва ўн икки бармоқ ичакдан қон олиб келувчи веналарни ўзига олади ва тўғридан-тўғри дарвоза венасига давом этади. Бу вена шу номдаги артерия билан биргаликда ўн икки бармоқ ичак пастки кўндаланг қисмининг олдинги юзаси ҳамда меъда ости бези бошининг танасига ўтиш жойида (орқа томонида, артериянинг ўнг томонида) унга параллел ҳолда ётади. V. mesenterica superior га қуйидаги тармоқчалар (веналар) қуйилади:

1. *Оч ичак ва ёнбош ичак веналари* — vv. jejunales et ileae 16 дан

20 тагача бўлиб, шу номдаги артерияларни кузатиб боради. Бу веналар бир-бири билан майда ёки йирик тармоқлар воситасида анастомозлар ва ичак тутқичда ёки ичак деворларида жуда кўп хил шаклдаги вена равоқлари ва тўрларни ҳосил қилади.

2. *Ёнбош ичак ва чамбар ичак венаси* — v. iliocolica ёнбош ичак деворининг охирги қисмидан, кўричак ва чувалчангсимон ўсимта деворларидан қон йиғади.

3. *Ўнг чамбар ичак веналари* — vv. colicae dextrae икки ёки учта бўлиб, чамбар ичакнинг кўтарилувчи қисми деворларидан қон тўплайди ва v. iliocolica тармоқлари билан анастомоз ҳосил қилади.

4. *Чамбар ичакнинг ўрта венаси* — v. colica media кўндаланг чамбар ичакнинг ўнг ярмидаги деворлардан йиғади.

5. *Меъда ва чарвининг ўнг венаси* — v. gastroepiploica dextra меъданинг катта эгрилиги (curvatura ventriculi major) бўйлаб шу номдаги артерия билан бирга чапдан ўнгга қараб йўналади. Катта чарвидан — vv. epiploicae, меъда деворидан — vv. gastricae қон йиғади ва ўзи алоҳида ёки v. colica dextra билан бирлашиб, битта умумий вена — v. gastrocolica ни ҳосил қилган ҳолда v. mesenterica superior га қуяди. Меъда ости бези билан ўн икки бармоқ ичак олдинги томон устки венаси — v. pancreaticoduodenalis superior anterior га келиб, v. gastrocolica ёки v. gastroepiploica dextra га қуяди, v. pancreaticoduodenalis superior posterior эса дарвоза венасининг ўзига қуяди. Меъда ости бези билан ўн икки бармоқ ичакнинг остки венаси v. pancreaticoduodenalis inferior меъда ости безининг боши ва ўн икки бармоқ ичак тақаси ичида ҳосил бўлган чегара бўйлаб йўналади ва vv. jejunales ларнинг бирига қуяди.

Шуни ҳам айтиш керакки, v. mesenterica superior га баъзан ичак тутқичнинг пастки венаси — v. mesenterica inferior ҳам қуйилади.

Талоқ венаси — v. lienalis дарвоза венаси илдизлари ичида катталиги бўйича ичак тутқичнинг юқори венасидан бир оз кичикроқ бўлиб, талоқ венаси қисман меъда ости бези, меъда, катта чарви, ўн икки бармоқ ичакдан қон йиғади. У талоқ паренхимасидан чиқадиган бир неча бир тавақали веналарнинг талоқ дарвозаси соҳасида йиғилишдан ҳосил бўлади. V. lienalis чапдан ўнгга томон кўндаланг ҳолатда меъда ости бези танасининг орқа томони бўйлаб талоқ артериясига ёнма-ён ва ундан пастда ётади. Бу вена ичак тутқичнинг юқори венаси билан қўшилишидан аввал қорин аортасининг тоқ шохларидан бири бўлган юқори тутқич артерияси (a. mesenterica superior ва қорин артерияси (truncus coeliacus) нинг чиққан жойида қорин аортаси билан кесишади.

Талоқ венасига қуйидаги веналар қуяди:

1. *Меъда ва чарвининг чап венаси* — v. gastroepiploica sinistra бирмунча йирик вена бўлиб, vv. gastricae, vv. epiploicae ларни қабул қилади, қарама-қарши томондаги шу номдаги вена билан анастомоз ҳосил қилади. Бу вена ўз номидаги артерия билан бирга йўналади ва талоқ венасининг бошланиш қисмига қўшилади.

2. *Меъданинг калта веналари* — vv. gastricae breves 3 дан 6 тагача бўлиб, меъда тубининг деворларидан қон йиғади.

3. *Меъда ости безининг веналари* — vv. pancreaticae ҳар хил диаметрли (0,5 дан 2 мм гача) 16—25 дона майда веналар талоқ венасининг бошланишидан охиригача қуйилади.

4. *Ўн икки бармоқ ичак веналари* — vv. duodenales талоқ венаси билан ичак тутқичининг юқори венаси қўшилган жойга яқин, яъни талоқ венасининг охирги қисмларига қуяди.

Ичак тутқичининг пастки венаси — v. mesenterica inferior йўғон ичакнинг чап ярмидан, яъни кўндаланг чамбар ичакнинг colon descendens га ўтиш жойига яқин соҳасидан, plexura colica sinistra дан пастга тушувчи чамбар ичак, сигмасимон ичак ва тўғри ичакнинг юқори қисмидан қон йиғади. Демак, бу венанинг қон йиғадиган соҳалари ичак тутқич артериясининг қон билан таъминлайдиган соҳаларига тўғри келади. V. mesenterica inferior чаноқдан юқорига кўтарила бориб чапга бурилади, шундан сўнг ўн икки бармоқ ичакнинг оч ичакка ўтиш жойидаги қорин пардаси бурмасида (plica duodenojejunalis) a. colica sinistra билан бирга ётади (шу номдаги чуқурчани чап томондан ажратиб туради). Сўнгра ўнг томонга букилган ҳолатда меъда ости безининг орқасига ўтиб олади ва кўпинча (42—57 фоиз ҳолларда) талоқ венасига қуйилади (Р. А. Алави, Ю. В. Комаров), баъзан эса талоқ венаси билан ичак тутқичининг юқори венаси қўшилган бурчакка қуйилади (14—15-расмлар). V. mesenterica inferior га қуйидаги веналар қуяди:

1. *V. colica sinistra* — пастга йўналувчи чамбар ичак деворларидан бошланади ва кўндаланг чамбар ичакнинг пастга тушувчи чамбар ичакка ўтиш жойида vv. colica media билан туташиб, равоқ ҳосил қилади.

2. *Сигмасимон ичак веналари* — vv. sigmoideae иккитадан бештагача бўлиб, шу номдаги ичак деворларидан қон йиғади.

3. *Тўғри ичакнинг устки венаси* — v. rectalis superior тўғри ичак юқори қисмининг деворларидан қон йиғади.

Биз юқорида дарвоза венасининг асосий илдизлари билан атрофлича танишиб чиқдик. Энди тўғридан-тўғри дарвоза венасининг ўзига келиб қўшиладиган веналар ҳақида фикр юритамиз.

1. *Меъданинг ўнг ва чап веналари* — vv. gastricae dextra et sinistra шу номдаги артериялар билан бирга йўналиб, меъда кичик эгрилиги бўйлаб ўнгдан чапга қараб йўналади ва меъданинг кириш соҳасида веналар билан анастомоз ҳосил қилади. Қизилўнгач веналари ток ва ярим ток веналарга қуйилади. Меъданинг ўнг ва чап венаси дарвоза венасига, гоҳо талоқ венасига ҳам қуйилади.

2. *Меъданинг кириш қисми венаси* — v. praepylorica (ўзи ингичкагина шохча) чапдан ўнгга томон a. gastrica dextra билан йўналади ва меъда веналари билан анастомоз ҳосил қилади, меъданинг кириш қисмига яқин жойлашган дарвоза венасига қуяди.

3. *Ўт пуфаги венаси* — v. cystica шу аъзо деворидан қон йиғиб, бевосита дарвоза венасига ёки унинг ўнг тармоғига қуяди.

4. *Меъда ости бези ва ўн икки бармоқ ичак веналари* — vv. pancreatico duodenales меъда ости бези бошининг ўн икки бармоқ ичакдан ва

меъда ости безидан қон йиғиб, дарвоза венасининг бошланғич қисмига қуяди (баъзан v. mesenterica superior га ҳам қуяди).

5. *Меъда ости безининг ўзига хос веналари* — vv. pancreaticae жуда ингичка бўлиб, меъда ости безидан айниқса, унинг бош қисмидан қон йиғади.

Юқорида номи зикр этилган веналардан ташқари, қорин деворларидан келувчи веналар ҳам бор. Жигарнинг ўроқсимон бойлами (lig. falciforme hepatis) таркибидаги диафрагма веналари, жигарнинг думалоқ бойлами (lig. teres hepatis) орасида келувчи киндик яқинидаги веналар — vv. paraumblicales шулар жумласидандир.

Vv. paraumblicales 4—5 та майда тармоқчалардан иборат бўлиб, киндик атрофидан бошланади ва қорин деворининг юза жойлашган веналари — vv. epigastricae superficiales лар ҳамда қориннинг чуқур жойлашган веналари — vv. epigastricae superiores et inferiores билан анастомоз ҳосил қилади. У жигарнинг думалоқ бойламида жигар ичига киради. Бинобарин, жигарнинг думалоқ бойлами эмбрион ривожланиш даврида ишлаб турган томир қолдиғи ҳисобланади. Шунинг учун ҳам бу венанинг бир қисми катта ёшдаги одамларда ҳам пучаймаган бўлади. Шунга кўра, жарроҳ қорин деворини оқ чизиқ (linea alba) бўйлаб кесаётган бўлса, киндикка келганда ишлаб турган томирни беҳосдан кесиб юбормаслик учун киндикни чап томонидан айланиб ўтади (бунда киндик ўнг томонда қолади).

Vv. paraumblicales тармоқларининг энг йириги ва доимийси бўлиб, Буров венаси — venae Burovi деб аталади. Бу вена 28—30 % ҳолларда дарвоза венасининг чап тармоғи билан бевосита қўшилади ва Саппей венаси — v. paraumblicalis Sappey деб юритилади. Дарвоза венаси системаси билан юқори ва пастки кавак вена системалари ўртасида жуда катта боғланиш (портакавал анастомоз) бор. Масалан, юқори кавак вена — vv. epigastricae superiores vv. thoracicae interna et subclavia пастки кавак вена — vv. epigastricae inferiores (v. iliaca externa) билан анастомоз ҳосил қилади. Бундан ташқари, қорин пардасининг орқа томонида жойлашган клетчатка ҳам дарвоза венасининг илдизлари ва тармоқлари билан портакавал анастомозлар ҳосил бўлади (235- расм).

Бу анастомозларга қуйидаги веналар киради: 1) пастки ичак тутқич венаси билан чап мояк венаси: 2) пастки ичак тутқич венаси билан чап буйрак усти веналари; 3) пастки ичак тутқич венаси билан чап буйрак капсуласи веналари; 4) чамбар ичакнинг чап венаси билан чап буйрак усти безининг венаси; 5) чамбар ичакнинг чап венаси билан чап уруғдон венаси; 6) пастга тушувчи чамбар ичак вена чигали билан чап уруғдон чап буйрак капсуласи веналари; 7) ёнбош ичак веналари билан ўнг мояк венаси; 8) ёнбош-чамбар ичак венаси билан ўнг буйрак венаси; 9) ёнбош-чамбар ичак венаси билан ўнг буйрак капсула венаси; 10) ёнбош-чамбар ичак венаси билан сийдик найи веналари, 11) чувалчангсимон ўсимта венаси билан ўнг мояк венаси; 12) чувалчангсимон ўсимта венаси билан умумий ёнбош венаси; 13) ўн икки бармоқ ичак веналари билан ўнг мояк венаси; 14) меъда ости бези венаси билан чап буйрак венаси; 15) меъда ости бези венаси билан

чап мояк венаси; 16) меъда ости бези венаси билан чап буйрак капсула венаси; 17) меъданинг калта венаси билан чап буйрак усти безининг венаси; 18) меъда-чарви чап венаси билан чап буйрак капсуласи венаси; 19) меъда-чарви чап венаси билан диафрагманинг пастки чап венаси; 20) талоқ венаси билан чап буйрак усти безининг венаси.

Модомики шундай экан, дарвоза вена системасининг бир талай анастомозлар оркали кавак вена системаси билан боғланганлиги яққол кўринади.

V. portae системасида меъда танасидан қўшимча қон йиғувчи меъда венаси — v. gastrica accessoria ҳам бўлиши мумкин (Е. С. Гудкова).

Дарвоза вена системасида клапанлар бўлмайди, лекин эмбрионал ривожланиш даврида клапанлар кам учраса ҳам, улар тез йўқолиб кетади. Баъзан v. gastrica sinistra да чала ривожланган клапанлар бўлиши эҳтимол.

УМУМИЙ ЁНБОШ ВЕНА (235- расм)

Умумий ёнбош вена — v. iliaca communis ўнг ва чап томонда биттадан бўлади, клапанлари йўқ. Калта (чап томонидаги бир оз узунроқ) ва ҳийлагина йўғон бўлган бу веналар ички ёнбош вена — v. iliaca interna ва ташқи ёнбош вена — v. iliaca externa нинг қўшилишидан ҳосил бўлган (articulatio sacroileaca) соҳа қаршисида содир бўлади. Бу қўшилиш думғаза суяги билан ёнбош суягидан ҳосил бўлади. Ўнг ва чап умумий ёнбош веналари (v. iliaca communis dextra et sinistra) IV ва V бел умуртқаларининг танаси қўшилган жойи тўғрисида бир-бири билан қўшилиб, пастки кавак венани ҳосил қилади.

ДАРВОЗА ВЕНАСИНИНГ СХЕМАСИ

vv. jejunales
vv. iliae
vv. intestinales
v. iliocolica
v. mesenterica superior
v. colica dextra
v. colica media
v. gastroepiploica dextra
v. gastroepiploica sinistra
vv. epiploicae
vv. gastricae
vv. epiploicae
Vv. gastricae
v. portae
vv. gastricae breves
vv. pancreaticae
vv. duodenales
v. colica sinistra
v. lienalis
vv. sigmoideae
v. rectalis superior
v. mesenterica inferior

v. portae нинг ўзига қуйиладиган веналар:

v. pancreaticoduodenales
v. gastrica dextra
v. gastrica sinistra
v. prepylorica
v. cystica

Ўнг умумий ёнбош венаси — v. iliaca communis dextra чап томондагига нисбатан калта, чунки умумий ёнбош венаси умуртқалар танасига қараганда ўнг томонга яқинроқ туради (қорин аортаси кўпроқ чап томонга яқин ётади). Шундай қилиб, ўнг умумий ёнбош венаси деярли тик ҳолда йўналса, чап томондагиси чапдан ўнгга деярли кўндаланг ҳолда йўналади. Ёнбош веналари ўз номларидаги артерияларнинг орқа томонида ётади. Уларнинг бир-бири билан қўшилишига яқин қолганда ўнг вена артериянинг латерал томонига ўтади, чап томондагиси медиал томонга йўл олади.

Чап умумий ёнбош вена — v. iliaca communis sinistra plexus sacralis дан кетувчи ўрта думғаза венаси — v. sacralis mediana ни қабул қилади. Бу сўнгги вена — vv. sacrales laterales, plexus venosus rectalis, plexus venosus vesicalis ва думғаза веналарининг қўшилишидан ҳосил бўлади.

Ички ёнбош венаси (ёки қорин ости венаси) — v. iliaca interna нинг ҳам клапани бўлмайди. Шу номдаги артериянинг орқа томонида ётади. Ўзи калта, лекин йўғон томир бўлиб, кичик чаноқнинг деворига тегиб туради. Унга кичик чаноқ ичидаги аъзолардан ва деворлардан қон йиғувчи шохлар келиб қуйилади, фақат киндик венаси бунга қуймай, киндикдан юқорига кўтарилиб жигарга боради.

Ички ёнбош венасини ҳосил қилувчи тармоқлар париетал (деворлардан келувчи) ва висцерал (аъзолардан келувчи) қисмларга бўлинади. Париетал тармоқларнинг йўналиши ва қабул қиладиган тармоқчалари худди шу номдаги артериялар тарқалган соҳаларига тўғри келади. Бу тармоқларнинг клапанлари бор. Висцерал тармоқларда фақат қовуқ веналарида клапан бор, холос. Висцерал тармоқлар кичик чаноқдаги аъзоларнинг кучли такомил этган чигалларидан бошланади.

Қуйида ички ёнбош венасининг париетал толаларини кўриб чиқамиз.

1. *Думбанинг пастки венаси* — v. glutea inferior ноксимон мускулнинг пастидаги тешик (foramen infrapiriforme) орқали чаноқ бўшлиғига киради ва ана шу номдаги артерияни кузатади. Бу вена m. gluteus maximus дан ва сонининг орқа томонидаги мускуллардан қон йиғади.

V. circumflexa femoris medialis et v. perforans ва сонининг баъзи веналари билан анастомоз ҳосил қилади.

2. *Думбанинг устки венаси* — v. glutea superior худди шу номдаги артерия билан бирга йўналади ва ноксимон мускул устидаги тешик (foramen suprapiriforme) орқали чаноқ бўшлиғига киради. Бу венанинг қон йиғадиган соҳаси устки думба артерияси (aa. glutea superior) тармоқланган соҳаларга тўғри келиб, (у чаноқдан ташқарида жуфт бўлса ҳам) чаноқ ичига кирғач, қўшилиб кўпинча битта шохга айланади.

3. *Ёпқич вена* — v. obturatoria шу номдаги артерия билан йўналиб, canalis obturatorius орқали чаноқ бўшлиғига киради ва ташқи ёнбош венаси — v. circumflexa femoris medialis билан анастомоз ҳосил қилади.

4. *Думғазанинг ён венаси* — vv. sacralis lateralis кўпинча жуфт бўлади ва шу номдаги артерия билан бирга думғаза суягининг ички юзаси (facies pelvina sacri) орқали йўналади ва v. sacralis mediana билан

анастомоз ҳосил қилади. Ўзи plexus venosus sacralis ни ҳосил қилишда қатнашади.

5. *Ёнбош бел венаси* — v. iliolumbalis клапанларининг кўплиги билан фарқ қилади, шу номдаги артерия билан бирга йўналади ва vv. lumbales ascendens, circumflexa ilium profunda, vv. sacrales laterales лар билан анастомоз ҳосил қилади.

ИЧКИ ЁНБОШ ВЕНАНИНГ ВИСЦЕРАЛ ТОЛАЛАРИ

1. *Тўғри ичак чигали* — plexus venosus rectalis тўғри ичак деворида жойлашган. Унинг пастки қисмлари жуда қалин бўлиб, бу чигал тўғри ичакнинг орқа ва ён томонларини ўраб туради. Унинг ташқи ва ички чигаллари тафовут қилинади. Ички чигал тўғри ичакнинг шиллиқ ости қаватида ва ташқи чиқарув тешигининг териси остида жойлашган. Бу чигал мускул қаватининг (tunica muscularis нинг) устида ётган ташқи чигал билан қўшилади. Веналар тўғри ичак устунлари (columnae rectalis) соҳасидан ғуж-ғуж, майда-майда томирчалар сифатида бошланади. Майда томирчалар бир-бири билан қўшилиб бориб, юқорига кўтарилган сари йўғонлашаверади ва мускуллар қаватини тешиб ўтиб, ташқи чигал номини олади (235- расмга қ.). Тўғри ичак чигалидан қон уч йўл бўйича кетади: а) vv. rectalis superior — тўғри ичакнинг юқори томонидан қон йиғиб, пастки тутқич венаси — v. mesenterica inferior га қуяди: 2) Vv. rectales medianae — тўғри ичакнинг ўрта қисмидан қон йиғиб яна сийдик пуфаги, бачадон, кин, простата бези, уруғ пуфакчасининг баъзи веноз тармоқларини ҳам ўзига қабул қилади ва ички ёнбош венасига қуяди; 3) Vv. rectales inferiores — тўғри ичакнинг пастки қисмидан, anus соҳаларидан қон йиғади ва ички уятлик венаси (v. pudenda interna) га қуяди. Шундай қилиб, тўғри ичак вена чигали воситасида пастки кавак вена системаси билан дарвоза венаси ўртасида портакавал анастомоз вужудга келади.

2. *Қовуқ веноз чигали* — plexus venosus vesicalis symphysis pubica — нинг орқасида, пастки ярмида ётувчи тоқ чигал бўлиб, эркакларда простата безининг олдинги юзасига, аёлларда эса сийдик пуфаги ва сийдик чиқарув каналининг олдинги юзасига тегиб туради. Бу чигалга эркакларда простата безининг веналари — v. dorsalis penis, аёлларда эса v. dorsalis clitoridis қуйилади. Буларнинг ичида энг йириги ва клапанлари жуда яхши тараққий этгани v. dorsalis penis ҳисобланади. Бундан ташқари, бу чигалга қовуқнинг олдинги юзасидан келаётган веналар қуйилади.

3. *V. dorsalis penis* — бошқа веналар ичида энг йириги дир. Бу вена preputium et glanspenis дан қон йиғади. Иккита aa. dorsalis penis ўртасида олатнинг орқа юзаси бўйлаб йўналади. Йўл-йўлакай corpus spongiosus penis дан келаётган тармоқларни қабул қилади, кисман corpus cavernosus penis дан ҳам қон йиғади. Бундан ташқари, v. dorsalis penis олат терисидан, ёрғоқдан ҳам қон йиғади ва plexus vesicalis га ўтади.

Аёлларда ҳам v. dorsalis clitoridis яхши тараққий этган бўлиб, у ҳам plexus vesicalis да тугайди. Plexus vesicalis дан қон кисман v. iliaca interna га, қолган қисми эса vv. vesicales орқали v. pudenda interna га қуяди.

Plexus vesicalis простата бези, бачадон ва қин чигаллари билан боғлиқ. Аёлларда икки чигал — plexus venosus uterinus ва plexus venosus vaginalis тафовут қилинади. Бу чигал бачадоннинг икки ён томонидан пастга тушиб қинга ўтади ва қиннинг ён деворлари бўйлаб жойлашади. Бачадон томондагиси lig.latum uteri ичида жойлашган бўлади. Бу вена чигалидан қон қисман тухумдон венаси орқали plexus pampiniformis га, қоннинг кўп қисми эса v. uterina орқали ички ёнбош венасига қуйилади.

4. *Ички уятли вена* — v. pudenda interna, v. profunda penis билан v. dorsalis penis ларнинг қўшилган жойидан бошланади ва қуйидаги веналар орқали қон йиғади: сийдик чиқариш каналидан келувчи веналар (vv. urethrales), сийдик чиқариш канали пиёзчаларининг веналари — vv. bulbi urethrae, vv. bulbi vestibuli, оралиқ веналари — vv. perinei, ёғроқ (катта уятли лаблар) орқа веналари — vv. scrotales (labiales) posteriores ва тўғри ичак пастки веналари — vv. rectales inferiores ички ёнбош венасига қуяди. Баъзан vv. pudenda interna думба венаси v. glutea билан қўшилиб, битта умумий шох ҳосил қилади, сўнгра ички ёнбош венасига қуяди.

5. *Plexus venosus prostaticus* чаноқдаги чигаллар ичида анча йириги бўлиб, простата безининг ён томонларида ва қисман орқасида тақомил этган. Бу чигал олдинги томондан қов чигали — plexus venosus vesicalis га, орқадан эса тўғри ичак чигали — plexus venosus rectalis га ўтади. Бу чигаллар — v. obturatoria, v. pudenda interna, vv. gluteae superior et inferior лар билан анастомоз ҳосил қилади. Шундай қилиб, бу чигаллар қовуқ, простата бези, уруғ пуфаги деворлари, уруғ йўлларидан қон йиғади.

Ташқи ёнбош вена — v. iliaca externa. Бу вена одатда клапансиз бўлади, лекин баъзан жуда ҳам суст тараққий этган битта клапани бўлиши ҳам мумкин. Диаметри 13—17 мм. Ташқи ёнбош вена lacuna vasorum дан ўтувчи сон венасининг бевосита давоми бўлиб, оёкнинг юза ва чуқур веналарини ўзига қабул қилади. У ўз йўлида шу номдаги артерия билан бирга йўналиб, катта чаноқ бўшлиғида m. psoas major ва шу номдаги артериянинг медиал томони бўйлаб ётади. Бу венага lacuna vasorum соҳасидан қуйидаги иккита йирик вена келиб қуйилади: а) қорин усти пастки венаси — v. epigastrica inferior шу номдаги артерия билан бирга йўналган, у клапанга жуда бой. Венанинг ўзи тоқ бўлса ҳам, унга келиб қўшиладиган тармоқлар жуфтдир. Бу вена тахминан киндик атрофида v. thoracica interna нинг шохи v. epigastrica superior билан анастомоз ҳосил қилади. Бундан ташқари, киндик яқинидаги веналар — vv. paraumblicales, уруғ тизимчаси веналари — plexus pampiniformis, ёпқич вена — v. obturatoria қорин деворининг тери ости веналари билан ҳам анастомоз ҳосил қилади. Бу анастомозларнинг мавжудлиги жуда катта амалий аҳамиятга эга (кава-кавал ва портакавал анастомозлар); б) ёнбош суяги атрофидаги чуқур вена — v. circumflexa ilium profundae ҳам клапанли бўлиб, ўз номидаги артерия билан бирга йўналади ва деярли кўп ҳолларда жуфт бўлади. Бу вена v. iliolumbalis билан анастомоз ҳосил қилади.

ОЁҚ ВЕНАЛАРИ

(236-расм.)

Оёқ веналари ҳам худди қўл веналари сингари *юза* ва *чуқур* веналарга бўлинади. Юза ёки тери ости веналари артериялар билан бирга йўналмайди, клапанларга бой чуқур веналар эса кўпинча ўз номидаги артериялар билан бирга йўналади ва шу артериялар тармоқланган соҳалардан қон йиғади.

ОЁҚ ПАНЖАСИ ВЕНАЛАРИ

Оёқ панжасининг орқа (дорсал) томонидаги веналар — vv. digitales dorsalis pedis тирноқлар остидаги қалин вена чигалларидан бошланади ва юқорига кўтарилган сари йўғонлашиб боради. Бармоқлардан келаётган бу веналарнинг қўшилишидан умумий бармоқ веналари — digitalis communis pedis ҳосил бўлади. Бу веналар юқорига кўтарилиб, оёқ панжасининг юза равоғи — arcus venosus dorsalis pedis га қуйилади. Бу равоқ бош (I) бармоқ ва жимжилоқ (V) бўйлаб узунасига кетган иккита йирик вена, яъни болдирнинг тери ости юза венаси — v. saphena parva ва v. saphena magna га ўтади. Демак, шу икки вена тери ости венасининг бошланиши ҳисобланади.

Оёқ панжасининг кафт томонидаги веналар тери остида яхши тараққий этган вена тўри — rete venosus plantare ни ҳосил қилади. Бу чигалдан қон ҳар томонга боради. Улардан бир қисми кафт фасциясини ва тери ости ёғ клетчаткасини тешиб ўтиб, чуқур веналарга қуйилади. Баъзи толалари эса бир-бири билан қўшилиб, йириклашади ва вена равоғи — arcus venosus plantaris га қуйилади, дорсал вена равоғи билан анастомоз ҳосил қилади.

ОЁҚ ПАНЖАСИНИНГ ЧУҚУР ВЕНАЛАРИ

Чуқур жойлашган веналар иккитадан бўлиб, панжанинг орқа ва кафт томонидан артериялар билан бирга йўналади. Бу соҳалардан йиғилган қон оёқ кафтининг vv. metatarseae plantares деб аталувчи веналари орқали чуқур кафт вена равоғи — arcus venosus plantaris га қуйилади. Бир қисми бу равоқдан I ва II бармоқ ораси орқали ташқи кафт равоғига қуйса, иккинчи қисми катта болдир орқа веналари — vv. tibiales posteriores га қуяди. Оёқ панжасининг дорсал веналари — vv. metatarseae dorsalis pedis шу томондаги чуқур равоққа қуяди. Бу равоқни катта болдир олди веналари — vv. tibiales anteriores нинг бошланиши деб ҳисоблаш мумкин.

БОЛДИР ВА СОННИНГ ЮЗА ВЕНАЛАРИ

Болдирнинг юза веналари иккита катта ва кичик «яширин» вена — v. saphena magna et v. saphena parva сифатида ифодаланади. Булар оёқ панжасининг дорсал юзасидаги тери ости веналаридан бошланишини юқорида айтиб ўтган эдик.

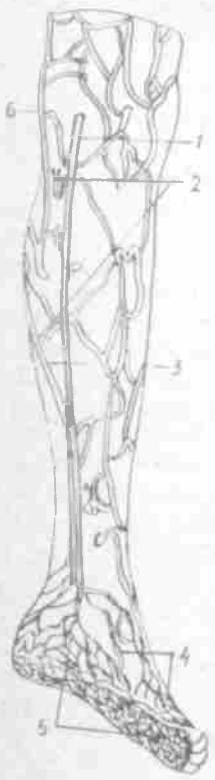

236— р а с м. Ўнг оёқнинг юза (тери ости) веналари.

1 — v. saphena parva; 2 — rete venosum subcutaneus cruris; 3 — vv. saphenae parvae et magnaларнинг қўшувчи толаси; 4 — rete venosum dorsale pedis; 5 — rete venosum plantare; 6 — v. saphena magna; 7 — ventriculus sinister; 8 — ventriculus dexter; 9 — pars abdominalis aortae; 10 — a. renalis sinistra; 11 — v. renalis sinistra; 12 — v. portae; 13 — aorta; 14 — a. iliaca communis sinistra; 15 — a. umbilicalis sinistra; 16 — v. umbilicalis; 17 — placenta; 18 — ductus venosus; 19 — foramen ovale; 20 — truncus pulmonalis.

Катта тери ости венаси — v. saphena magna танадаги тери ости веналарининг йиригидир. У оёқ панжаларининг бош бармоқ томонидан, яъни медиал соҳасидан, товон томонидаги веноз тўрдан ва оёқ кафтидаги веналарнинг ҳам қисман келиб қўшилишидан ҳосил бўлади. Ундан malleolus medialis олдида болдир ва соннинг ички (медиал) томони бўйлаб юқорига кўтарилади ва foramen ovale орқали ўтиб, соннинг чуқур венаси — v. femoralis га қуяди. V. saphena magna — йўл-йўлакай, v. saphena parva толалари билан аностомоз ҳосил қилади. Бундан ташқари, соннинг медиал томонидаги тери остидан қон йиғувчи қўшимча вена — v. accessoria дан соннинг олдинги тери ости венасидан ҳам қон йиғади. Шу билан бирга у чуқур вена тармоқларини ҳам қабул қилади. Бу венада қоннинг пастдан юқорига кўтарилиши учун ёрдам берувчи бир қанча клапанлар бор.

Кичик тери ости венаси — v. saphena parva кичик бармоқ томондан йўл олиб, болдирнинг орқа томонига ўтади. У arcus venosus dorsales pedis дан ва товоннинг ташқи (латерал) томонидаги тери ости веналаридан қон йиғади. Бу юза веналардан ташқари, оёқ кафтининг толалари билан ҳам анастомозлар ҳосил қилади. Бу вена ташқи тўпиқнинг (malleolus lateralis) орқасидан болдирга кўтарилиб, тақимгача боради ва ундан тақим фасциясини (fascia poplitea) тешиб ўтиб, v. poplitea га қуяди. Кичик тери ости венасининг клапанлари ҳам яхши тараққий этган.

Оёқ панжаси, болдир ва сондаги чуқур веналар ўз номидаги артерияларни иккитадан бўлиб кузатади, лекин тақим венаси — v. poplitea, сон венаси — v. femoralis ва соннинг чуқур венаси — v. femoralis profunda биттадан (тоқ) бўлади.

Тақим венаси — v. poplitea болдир-тақим канали (canalis cruropopliteus) соҳасида олдинги ва орқадаги катта болдир веналари — vv. tibialis anterior et posterior нинг қўшилишидан ҳосил бўлади ва ўз номидаги артерия билан бирга йўналади. Бу томирлар v. poplitea ва a. poplitea (катта болдир нерви билан бирга) умумий қин ичида (vagina vasorum popliteum) жойлашади. Тақим венаси v. sapnena parva дан ташқари, тизза бўғим веналари vv. genis ни ҳам қабул қилади. У юқорига кўтарилиб, canalis adductorius дан сонга ўтиши биланоқ сон венаси — v. femoralis деб юритилади. Сон венасига v. profunda femoris келиб қуяди. Бундан ташқари, v. femoralis га юза веналар, яъни тери ости веналари ҳам қуйилади. Сон венасига v. saphena magna қуйилиши юқорида айтиб ўтилган эди. Бундан ташқари, қуйидаги веналар қуяди:

1. Қориннинг олдинги девори терисидан қон йиғувчи юза вена — epigastrica superficialis (шу номдаги артерия ва унинг толаларини кузатади).

2. Ёнбош суягини ўраб турувчи юза вена — v. circumflexa ilium superficialis (spina iliaca anterior superior соҳасининг тери ости веналаридан қон йиғади ва шу номдаги артерия билан йўналади).

3. Ташқи уятли веналар — vv. pudendae externae (худди шу номдаги артерия билан бирга йўналади ва эркакларда ёрғоқ, хотинларда эса жинсий лаблар, monis pubis терисидан қон йиғади).

Бу кўрсатилган учта венадан бири — v. epigastrica superficialis бир неча веналар билан анастомоз ҳосил қилади, яъни қарама-қарши томондаги ўзига ўхшаш веналар — v. thoracoepigastrica (thorocalis lateralis) тармоғи билан ва чуқур веналарнинг тармоқлари (vv. paraumblicales, vv. epigastricae superiores et inferiores) билан анастомоз ҳосил қилади. Бу анастомозларнинг амалий аҳамияти катта.

Пастки кавак вена (асосий толалар)нинг ҳосил бўлиш схемаси

V. glutea inferior				vv. lumbales	
V. glutea superior	париетал толалар			vv. phrenicae inferiores	
V. obturatoria				vv. testiculares (эркакларда)	
Vv. sacrales laterales				vv. ovaricae (аёлларда)	
v. iliolumbalis				vv. renales	
				v. suprarenalis dextra	
v. rectalis superior	plexus venosus rectalis			vv. hepaticae	vena cava inferior
vv. rectalis mediae		висцерал толалар	v. iliaca inferna (dexter et sinister)		
vv. rectalis inferior	Plexus venosus vesicalis v. dorsalis penis v. pudenda interna			v. iliaca communis (dextra et sinistra)	
v. epigastrica inferior v. circumflexa	plexus venosus prostaticus				

ilium profunda v. femoralis (v. poplitea — нинг давоми)				
v. saphena magna (v. femoralis га қуйилади)		v. iliaca externa (dextra et sinistra)		
v. saphena parva v. tibialis anterior vv. tibiales posterior га қуйилади	v. poplitea (v. femoralis) га давом этади			

ВЕНА СИСТЕМАСИНИНГ ЁШГА ҚАРАБ ЎЗГАРИШИ

Янги туғилган болаларда вена системаси артерия системасига нисбатан камроқ ривожланган, вена девори пардалари аниқ ажралмаган бўлади. Вена деворида мускул тўқимаси 16 ёшга қадар кўпайиб боради ва томир девори гидростатик босим ўзгаришига мослашади. Янги туғилган болаларда вена дарвозалари (клапанлари) катталарга нисбатан кўп бўлиб, кейинчалик секин-аста йўқолиб кетади. Бола туғилгандан кейин тана, қўл ва оёқларнинг юза веналари жойлашиши топографияси ҳам ўзгаради. Янги туғилган болаларнинг тери ости веналари жуда қуюқ вена чигаллари ҳосил қилса, 2 ёшли болаларда оёқда катта ва кичик яширин веналар, қўлда бош ва асосий веналар ажралиб чиқади. Тери ости веналарининг диаметри 2 ёшгача бўлган даврда тез ўсади.

ЭМБРИОНДА ҚОН АЙЛАНИШИ

(237- расм)

Эмбрионлик даврида ҳомиланинг ўсиши учун озиқ моддалар, шу жумладан, кислород керак бўлади. Бундай моддаларни бола она қони орқали олади. Лекин бу даврда ичаклар системаси ва нафас аъзолари мустақил равишда ишламаганлиги учун унинг овқатланиш тартиби ҳам бошқачароқ бўлади. Бу даврда овқат моддаларини тутган қон юракнинг ўнг ярмига (веноз қисмига) vv. amphalomesentericae деб аталувчи махсус веналар ёрдамида келиб қуйилади. Эмбрионнинг ўсиши учун хизмат қилувчи бу қон бирламчи аортанинг шохи сифатида, худди шу вена номи билан юритиладиган aa. amphalomesentericae орқали сариқ қопчага қайтиб боради. Кейинчалик бу хилдаги қон айланиши ўзгариб, йўлдош орқали қон айланишига ўтади.

Энди бу даврдаги қон айланишини кўриб чиқайлик. Эмбрионнинг яшаши ва тараққий этиши учун керакли ҳамма моддалар она қони орқали болага ўтади. Онанинг қони унинг бачадон артерияси

(aa. uterinae) орқали йўлдошга кириб, ундан ҳомиланинг киндик венаси (v. umblicalis) орқали пастдан юқорига кўтарилади. Киндик венаси жигарга яқинлашганда иккита шохга бўлинади, улардан биттаси, яъни ўнг томондагиси дарвоза венасига, иккинчиси эса тўғридан-тўғри пастки кавак венанинг охирги қисмига йўналади. Ана шу пастки кавак венага йўналган шохи вена най — dustus venosus (Arantii) деб аталади. Натижада, она томонидан v umblicalis орқали келаётган артерия (кислородли) қонининг бир қисми жигар орқали, иккинчи қисми бевосита эмбрионнинг пастки кавак венасига тушиб, эмбрион танасининг ўзидан (пастки томонидан) йиғилиб келаётган веноз қон билан аралашиб кетади. Бу аралаш (артерия ва веноз) қон пастки кавак вена орқали юракнинг ўнг бўлмачасига келиб қуйилади.

Пастки кавак венада valvula v. cavae inferiores деб аталувчи клапан жуда яхши тараққий этганлиги учун қоннинг жуда оз миқдори ostium atrioventriculare dextrum орқали юракнинг ўнг қоринчасига ўтади. Лекин бу аралаш қоннинг қолган кўпгина қисми юракнинг ўнг бўлмачаси билан чап бўлмачаси ўртасидаги тўсиқнинг овал тешиги (foramen ovale) орқали юракнинг чап бўлмачасига, ундан кейин чап қоринчага ўтади ва аорта орқали бутун танага тарқалади. Бош, бўйин ва қўллар бошқа веналар билан (юқори кавак вена) аралашмаган қон билан таъминланганлиги учун бирмунча яхши шароитда бўлади. Юракнинг ўнг бўлмачасига келиб қуйиладиган юқори кавак вена ўзида доимо веноз (кислороди кам) қонни олиб келади ва одатдагича йўналади, юракнинг ўнг бўлмачасидан ostium atrioventriculare dextrum орқали ўнг қоринчасига ўтади, ундан truncus pulmonalis етиб боради. Лекин ўпка ишламай турганидан truncus pulmonalis нинг тармоқлари ҳам жуда оз такомил этганлиги туфайли қон ўпкага яхши етиб бора олмайди. Ўпкага етиб борган оз миқдордаги қон ўпка венаси орқали юракнинг чап бўлмачасига ўтади. Қоннинг асосий (кўп) қисми эса truncus pulmonalis дан ductus arteriosus (Botalli) орқали аортага қуйилади. Демак, эмбриондаги ductus arteriosus Botalli аорта билан truncus pulmonalis ўртасидаги махсус йўл бўлиб, бу ерда ҳам артерия ва веноз қони аралашади. Тана юқори (бош) томонларининг артерия қони билан кўпроқ таъминланиши ҳам, шу ductus arteriosus Botalli нинг қўшилганигача юқори қисмини таъминловчи тармоқларнинг (aa. carotides, aa. subclaviae) чиқиб олишидандир.

Шундай қилиб, иккинчи марта аралашган бу қон кўкрак ва қорин аорталари орқали тананинг пастки қисмларига боради ҳамда уларни карбонат ангидрид ва модда алмашинувининг бошқа маҳсулотларига бой, лекин озиқ моддалари кам бўлган аралаш қон билан таъминлайди. Эмбрионлик даврида ҳам худди катта одамнинг организмидаги каби модда алмашинади. Эмбрионнинг қон билан таъминланиши ички ёнбош артериясининг тармоғи бўлган киндик артериялари (aa. umblicales) орқали бажариб турилади. Эмбрион танасидаги веноз қон шу артерия орқали йўлдошга боради ва у ерда карбонат ангидрид ва модда алмашинуви натижасида ҳосил бўлган кераксиз маҳсулотлардан озод бўлади, ўзига тегишли кислород ва овқат моддаларини қабул қилиб, артерия қонига айланади, бу қон яна v. umblicales орқали эмбрионга

қайтади ва юқорида айтилган тартибда такрорланаверади. Эмбрионнинг танасига кирган қон озми-кўпми аралашганлиги кўриниб турибди. Шундай қилиб, киндик венасидан артерия қони, киндик артериясидан эса веноз қон оқади.

ҚОН АЙЛАНИШИНИНГ БОЛА ТУҒИЛГАНИДАН КЕЙИН ЎЗГАРИШИ

Бола туғилганидан сўнг йўлдошдаги қон айланиш доимий ва мустақил бўлади. Бу ўзгариш қуйидагича рўй беради: бола туғилиши биланоқ киндик тизимчаси боғланиб, уни қирқилади. Натижада она қони билан болага ўтаётган ҳаёт учун муҳим моддалар, айниқса, кислород тўхтайди. Шу тариқа бола қонида карбонат ангидрид кўпайиб кетади. Карбонат ангидрид боланинг нафас марказини таъсирлаши натижасида бола биринчи марта нафас ола бошлайди. Ўпка ҳавога тўлиши билан томирлари кенгаяди, юракнинг чап ярмида босим ошади. Шундай қилиб, кичик қон айланиши ишга тушади. Туғилишдан сўнг шундай катта ўзгаришга учраган қон айланиши эмбрионал даврдаги қон айланишига ҳам талайгина ўзгаришлар киритади. Масалан, ductus arteriosus Botalli тахминан 8—10 кун мобайнида бутунлай пучайиб бойлам (ligamentum arteriosus Botalli) га айланади, ductus venosus Arantii тешиксиз фиброз бойлам (lig. venosum Arantii) га айланади. Киндик артериялари 2—3 кун ичида пучаяди ва lig. umblicalia mediale lig. teres hepatis бойламларига айланади. («Жигар бойламлари» га қаралсин).

Эмбрионал ривожланиш даврида юракнинг ўнг ва чап бўлмачаси ўртасида septum interatriorum да жойлашган foramen ovale кичик қон айланиш доираси ишга тушгач, ўнг ва чап бўлмачалардаги босимнинг бараварлашиши натижасида беркилиб қолади. Лекин, бу тешикнинг беркилиши баъзан узоқ вақтга (баъзан 6—8 ой) чўзилиши ҳам мумкин. Бу тешик бир йилгача битмаса, бола юрагида туғма етишмовчилик (туғма нуқсон) вужудга келади. Бундай юрак касаллиги ductus arteriosus Botalli нинг битмай қолишидан ҳам юзага чиқади.

ВЕНА СИСТЕМАСИНИНГ ТАРАҚҚИЁТИ

Она қорнида тараққий этаётган одам эмбриони бошланғич даврда ўзига хос вена тузилишига эга бўлади. Масалан, Кювер йўли (ductus Cuvieri) деб аталувчи бир жуфт калта вена ўзани вена кавагига (sinus venosusга) қуйилади. Бу йўллар олдинги ва орқа кардинал веналар (v. cardinalis anterior et v. cardinalis posterior) қуйилишидан ҳосил бўлади. Кардинал веналарнинг олдингиси гавданинг олд ярмидан, орқадагиси эса орқа ярмидан қон йиғади ва mesonephros веналарини ҳам қабул қилади.

Одам эмбриони тараққиётининг бошланғич даврида вена системаси (v. cava inferior ни ҳисобга олмаганда) симметрик (бир текис) ҳолатда бўлса, кейинги даврларда жигарнинг ассиметрик ҳолда ўрнашуви, юракнинг каудал (пастга) томон сурилиши, диафрагманинг такомил

этиши туфайли бўладиган ўзгаришлар бу симметриянинг бузилишига сабаб бўлади.

Кардинал веналар ўртасида кўндаланг анастомозлар (уланишлар) пайдо бўлади. Кейинчалик олдинги кардинал веналар ўртасида ҳосил бўлган анастомоз кенгайиб (йўғонлашиб), чап калла-елка венаси (v. brachiocephalica sinistra) га айланади. Натижада ўнг Кювьер йўлига гавданинг олдинги ярмидан ҳамма қон ўтади. Бу йўл такомил этиб, сўнгра юқори кавак вена — v. cava superior га айланади. Чап томондаги Кювьер йўлининг охирги томони сақланиб қолади ва sinus coronarius cordis га айланади.

Орқа кардинал венанинг пастки (каудал) қисмлари ҳам ўзаро анастомозлар ҳосил қилади, бу анастомозлардан v. iliaca communis ҳосил бўлади. Оёқлардаги ва чаноқдаги қон v. cardinalis posterior dextra га йўналади. Бу вена v. cava inferior нинг бошланғич қисми билан қўшилади. Натижада, пастки кавак вена борган сари йўғонлашади ва гавданинг кейинги ярмидаги қон шу система бўйлаб ўта бошлайди. Шундан кейин кардинал веналар ўзгаришларга учраб, кўкрак соҳасидаги сегментар веналарни қабул қилувчи тоқ ва ярим тоқ v. azugos, v. hemiazygos ларга айланиб қолади.

ВЕНОЗ СИСТЕМАДА УЧРАЙДИГАН ВАРИАЦИЯ ВА АНОМАЛИЯЛАР

Веноз системада учрайдиган вариация ва аномалиялар жуда ҳам кўп, турли-туман, уларнинг кўпчилиги артериал системада учрамайди. Артерияларнинг веналар билан бирга йўналиши ва улар артерия йўлини такрорлаши ҳақида юқорида айтилган эди. Агар артерияларнинг йўналишида ўзгариш бўлса, унинг ёнидаги йўлдош веналарда ҳам худди шундай ўзгаришлар кузатилиши эҳтимол.

Маълумки, организмда артерияни кузатмай танҳо йўналувчи веналар ҳам оз эмас. Бундай веналар ўзига хос вариация ва аномалияларга учраши мумкин. Бундай ўзгаришлар фақат йирик толалардагина эмас, балки майдаларида ҳам тез-тез учраб туради. Шуни айтиб ўтиш керакки, ғайритабиий аномалиялар вариацияларга қараганда жуда кам учрайди.

Қуйида веноз системада учрайдиган асосий вариация ва аномалияларни кўриб чиқамиз.

1. Баъзан юқори кавак вена иккита бўлади. Бундай ғайритабиийлик чап Кювьер йўлининг сақланиши ва олдинги кардинал веналар ўртасида анастомозлар пайдо бўлмаслигидан келиб чиқади. Юқори кавак вена баъзан айрисимон без (gl. thymus) нинг моддаси ичида ўралган ҳолда ётиши (болаларда) ҳам мумкин.

2. Баъзан ўмров ости венаси ва қўлтиқ венаси алоҳида-алоҳида ҳолда номсиз венага қуйилади.

3. Ички бўйинтуруқ венасининг юқори ва пастки кенгайган жойлари бўлмаслиги мумкин.

4. Пастки кавак вена бутунлай бўлмаган ҳоллар ҳам учрайди. Бундай вақтда кардинал веналар ёки уларнинг қисмлари одатдагича эмас, балки бирмунча кенгайган бўлади. Бундай ҳолларда ёнбош веналари тоқ ва ярим тоқ веналарга қуйилади.

5. Юракнинг вена томирлари сон ва катталиги жиҳатидан ҳар хил

бўлади. Баъзан юракнинг кичик венаси юракнинг ўнг бўлмачасига алоҳида тешик орқали қуйилади. Камдан-кам ҳолларда юракнинг катта венаси юқори кавак венага қуйилиши мумкин.

6. Бош суягининг ғовак қисмида жойлашган веналар (vv. diploicae) одамнинг ёши улғайган сари баъзи жойларда йўқолиб бориб, унинг ўрнига суяк тўқимаси пайдо бўлади.

7. Ўмров ости венаси ғоҳо ўз ўрнидан анча юқорида жойлашади.

8. Камдан-кам ҳолларда v. axillaris иккита бўлади ва ўзаро анастомоз ҳосил қилади.

9. V. basilica баъзан қўлтиққача тери остида эмас, балки фасция тагида ётади, ғоҳо иккита бўлиши ҳам мумкин.

10. V. cephalica иккита бўлиши мумкин, баъзан бутунлай бўлмайди.

11. Қўлдаги юза веналардан v. mediana cubiti да энг кўп вариация учрайди. V. basilica билан v. cephalica га қўшилиш жойи турли кенгликда бурчак ҳосил қилиши мумкин (қўшилувчи тармоқларнинг сон жиҳатидан кўп бўлиши ва ҳоказо).

12. Тоқ ва ярим тоқ веналарнинг ҳам жойлашиши, катталиги, қуйилиши бўйича талайгина вариациялар учраб туради; баъзан ярим тоқ вена тоқ венага иккита ёки учта тармоқ орқали қуйилади, ярим тоқ венанинг тоқ венага қуйилиш жойи ҳар хил бўлади (масалан, VI кўкрак умуртқаси рўпарасида 2 фоиз, VII да 6—7 фоиз, VIII да 20 фоиз).

13. V. saphena magna баъзан иккита, жуда камдан-кам ҳолларда учта бўлиши мумкин. Сонда қўшимча равишда тери ости венаси v. saphena accessoria учраши (соннинг медиал ва орқа томондаги веналардан қон йиғади) мумкин. Алоҳида тешик воситасида v. saphena magna — га (сон венасига қуйиш жойига яқин) қуяди.

Бундан ташқари, соннинг олдинги ва латерал томонида жойлашган яна бир вена — v. saphena anterior учраши мумкин.

14. V. saphena parva тақим венасига қуймай, балки v. saphena magna — га қуйилиш ҳоллари ҳам учраб туради.

15. V. poplitea камдан-кам ҳолларда одатдаги битта ўрнига иккита бўлади.

16. V. lienalis — га баъзан меъданинг ўнг ва чап веналари қўшилиб, умумий калта шох ҳосил қилиб қуйилади.

17. Миянинг қаттиқ пардасидаги кўндаланг кавак sinus transversus баъзи ҳолларда sinus petrosus superior билан қўшилади.

18. Sinus sagittalis superior баъзан sinus transversus нинг чап томонига қуйилади.

19. Sinus sagittalis inferior — га баъзан қадоқли тананинг олдинги соҳасидан қон олиб келаётган кичик бир вена қуйилади.

20. Sinus cavernosus — га кўз ёши бези венаси ёки v. centralis retina қуйилиши мумкин.

ЛИМФА СИСТЕМАСИ

Одам организмида қон томир системасидан ташқари, шу қон томир системасининг таркибий қисми ҳисобланган лимфа системаси ҳам бор. Лимфа системаси кўпроқ вена томирлари системасига яқинроқ ёки ана шу вена системасининг таркибий қисми деса бўлади. Лимфа системаси

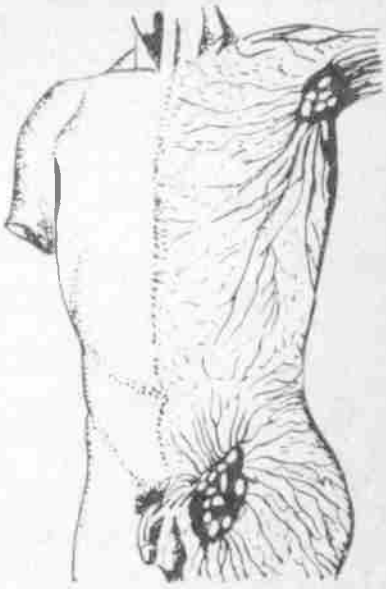

238-расм. Тери лимфа томирларининг умумий кўриниши.
(А. В. Краевдан олинди).

вена системаси каби перифериядан бошланиб, кўкрак қафаси (ёки юрак) томон оқади. Веналардаги сингари лимфа томирларида ҳам клапанлар бор. Лимфа системаси ёки томирлари ичида оқ, рангсиз суюқлик — лимфа оқиб юради. Лимфа суюқлиги тўқима ва ҳужайралар орасидаги ҳужайра ёриқларидан, боши берк қопчалардан бошланади. Бинобарин, одам организмини ташкил қилган ҳужайралар атрофидан лимфа суюқлиги оқиб туради.

Лимфа системаси анатомик тузилишига кўра қуйидаги қисмлардан иборат: 1) тўқима ва ҳужайра оралиғидан бошланувчи боши берк лимфа копчалари; 2) лимфа капиллярлари ва лимфа томирлари; 3) турли соҳаларда жойлашган лимфа тугунлари (безлари); 4) йирик лимфа томирларининг ўнг лимфа йўли — ductus lymphaticus dexter ва кўкрак лимфа йўли — ductus thoracicus.

Лимфа йўлларининг вена томирларидан фарқи шундаки, вена системаси бир томондан капиллярлардан (артериянинг давоми) бошланиб, иккинчи томони юракка (йирик веналар) бориб қуяди.

Лимфа томирлари боши берк ҳужайраларараро лимфа ёриқларидан бошланади ва аввал лимфа томирларига, сўнгра лимфа тугунларига, ундан кейин эса йирик лимфа томирларига ўтиб, ниҳоят, кўкрак қафасида жойлашган энг катта лимфа йўли — ductus thoracicus орқали юракка қуйилувчи катта вена томирларига очилади.

Одам организмида лимфа томирлари жуда кенг тармоқланган. лимфа капиллярлари ва томирлари терида, шиллиқ қаватларда ва барча аъзоларда (миядан ташқарида) шундай зич жойлашганки, бу аъзоларнинг «нина санчгудек» ери ҳам қолмаган (238- расм).

Лимфа йўллари ва томирлари, одатда, органлар ҳужайра ва тўқималарининг йўналиши бўйлаб жойлашган: масалан, терида эпителий ҳужайралари атрофидаги мускулларда — мускул толалари бўйлаб ва ҳоказо. Бундан ташқари, лимфа томирлари турли органларнинг деворларида бир неча қават, чуқур, юза қаватларда алоҳида-алоҳида жойлашган бўлиб, одатда, юзароқ жойлашган лимфа томирлар чуқурдагилари билан бой анастомоз ҳосил қилади.

Лимфа системасини пухта ўрганишда совет олимлари Г. И. Иосифов, Д. А. Жданов, М. Г. Привес, Я. А. Раҳимов ва бошқаларнинг катта ҳиссаси бор.

Лимфа томирлари ичида оқиб юрган лимфа суюқлиги рангсиз

(сувга ўхшаш) суюқлик бўлиб, 1 мм³ миқдордаги лимфа суюқлигида 2—20 минггача оқ таначалар бўлиши мумкин. Лимфа суюқлигида лимфоцитлар, моноцитлар ва эозинофиллар бўлади, аммо эритроцитлар мутлақо бўлмайди.

Лимфа суюқлигининг ҳосил бўлиши ҳақида бир неча назариялар мавжуд бўлиб, бу назарияларга биноан лимфа суюқлиги қон томир капиллярлари деворидан ва ҳужайра қобиғидан ҳужайрааро бўшлиққа сизилиб чиқади ва лимфа капиллярларини ҳосил қилади.

Лимфа системасининг фило- ва онтогенези. Лимфа системаси биринчи марта жабра билан нафас олувчиларда пайдо бўлади. Балиқларда ичак тутқич лимфа томирлари, жабра ва сузгичларда лимфа бўшлиқларини кўриш мумкин. Сувда ва қурукда яшовчиларда, судралиб юрувчиларда лимфа томирлари йўлида кенгайган юракчалари бўлиб, булар қисқариши натижасида лимфа венага қараб йўналади. Сут эмизувчиларда лимфа томирлари йўлида лимфа тугунлари ичида клапанлар пайдо бўлади.

Лимфа системасининг онтогенези ёки эмбрионал тараққиёти одамда ҳанузгача яхши ўрганилмаган. Лекин эмбрион тараққиётини 6- ҳафтасида лимфа томирларининг куртаклари пайдо бўлиши маълум. Лимфатик томир куртаклари эмбрионнинг 7- ҳафтасида венага очилади, айни вактдан лимфа томирлари тананинг барча ерларида (периферияда) такомил эта бошлайди. Ҳар қалай лимфа томирлари қон томирлардан кейин (улар ҳосил бўлгандан сўнг) такомил этади.

Лимфа капиллярларининг тузилиши қон капиллярларидан фарқ қилади. Аввало лимфа капиллярлари қон капиллярларидан кенг, ёриқлар шаклида бўлади. Лимфа капиллярларининг девори бир қават эндотелий ҳужайраларидан иборат бўлиб, қон капиллярларининг эндотелий ҳужайраларидан хийла каттадир. Лимфа капиллярлари эндотелийси бириктирувчи тўқиманинг оралиқ асосий моддасига бевосита ёпишиб ётади.

Лимфа томирлари. Лимфа капиллярлари аста-секин лимфа томирларига ўтар экан, лимфа томирларининг ички деворида клапанлар пайдо бўлади. Лимфа томирлари ичида клапанлар борлиги жиҳатидан лимфа капиллярларидан фарқ қилади. Лимфа томирлари органлар ичида ёки тананинг маълум қисмлари ичида жойлашган ички лимфа томирлари тўрини ҳосил қилади. Органлар ичида жойлашган лимфатик томирлар йириклашиб ташқарига чиқади ва орган юзасида жойлашган ташқи лимфатик томирларга ўтади. Шунинг учун ҳам улар олдин майда, сўнгра йириклашган томирларга айланишига кўра уларни биринчи навбатдаги ва иккинчи навбатдаги асосий лимфа томирлари деб аташ расм бўлган (Г. И. Иосифов).

Масалан, оёқдан ва чаноқдан чиқаётган асосий лимфатик томирга — truncilumbales ичаклардан чиқаётган лимфа йўлига truncusintestinales, қўлдан чиқаётганига — truncus subclavia, бўйин ва бошдан келаётганга — truncus jugularis дейилади.

Барча асосий лимфа томирлари гавданинг турли қисмларидан юқорида айтилган турли номлар билан чиқар экан, бу лимфатик

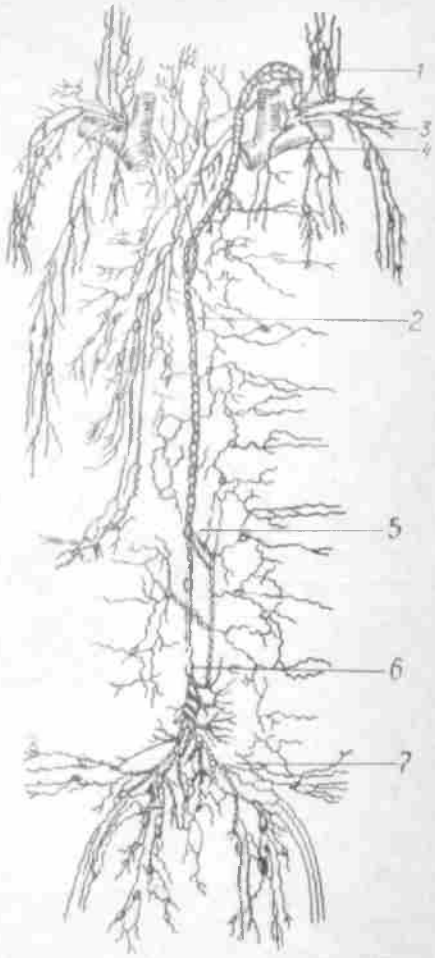

239-р а с м. Лимфа системаси схемаси.
1 — truncus jugularis; 2 — ductus thoracicusнинг қуйилиш жойи; 3 — truncus jugularis; 4 — angulus venosus; 5 — кўкрак лимфа йўли; 6 — ўсма лимфа йўли; 7 — ошқозон лимфа йўли.

томирлар пировардида иккита асосий томирга — ўнг лимфатик йўл — ductus lymphaticus dexter ва кўкрак лимфатик йўли — ductus thoracicusга йиғилади ва ана шу икки муҳим лимфа йўли орқали вена системасига қуйилади (239- расм).

Лимфа томирлари тармоқларга бўлиниб, айрим тармоқлари ўзаро туташади ва коллатерал лимфа йўлларини ҳосил қилади. Бу айланма йўллар асосий йўл бирор сабабга кўра бекилиб қолган тақдирда ёки букиш, ёзиш ҳаракатлари бажарилаётган вақтда перифериядаги лимфанинг марказга қараб йўналишига кўмаклашади.

Лимфа тугунлари. Ички органлардан, тананинг турли қисмларидан келаётган лимфа томирлари аввало лимфа тугунларига (уларга олиб кирувчи томирлар орқали) кириб келади. Лимфа тугунлари лимфа томирларининг йўлидан, катта қон томирлар (айниқса веналар) ёнгинасида одатда бир нечтаси гуж ҳолда жойлашади. Жойлашган жойига қараб: nodi lymphatici axillares, nodi lymphatici inguinales, nodi lymphatici mesinterici ва ҳоказо дейилади.

Лимфа тугунига кирувчи (олиб келувчи) лимфа томирлари унинг каварик томонидан бир неча томирлар кирса, тугуннинг ботиқ томонидан чиқишади. Лимфа тугунининг ботиқ томони (дарвозаси) дан қон томирлари кириб, вена ва лимфа томирлари чиқади. Ташқи томондан лимфа тугуни зич бириктирувчи тўқимадан тузилган капсула билан ўралган. Дарвоза соҳасида силлиқ мускул толалари бор. Лимфа тугуни кесиб қаралса, ташқарида пўстлоқ ичида мия моддаси фарқ қилинади. Ташқаридаги пўстлоқ моддасида лимфоид тўқима жойлашган бўлиб, у лимфоид фолликулаларини ҳосил қилади. Фолликулалар четида лимфоцит тўпламлари зич жойлашган. Фолликулалар орасида бўшлиқлар, синуслар бўлиб, синуслар орқали лимфа ўтаркан, у ерда бегона заррачалар, микроблар ва турли хил заҳарли моддалар ушланиб қолади.

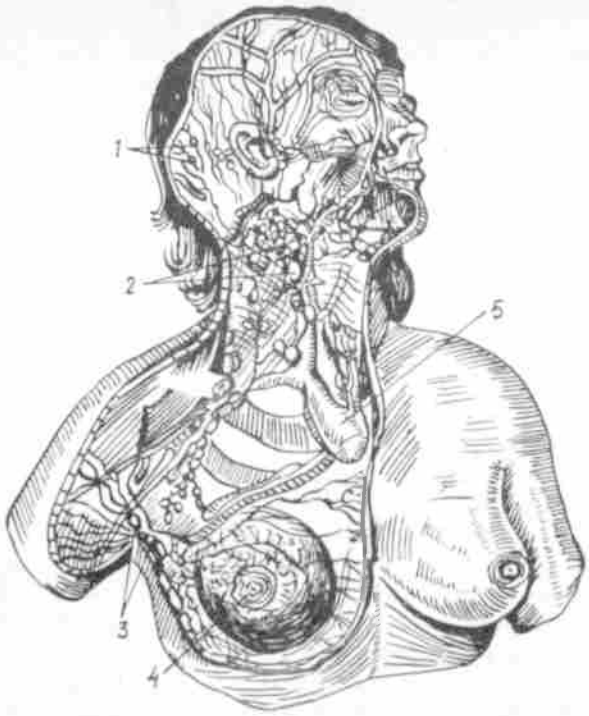

240-р а с м. Бош, бўйин, кўкрак ва қўлтиқ ости лимфа томирлари ҳамда тугунлари.

1 — nodi lymphatici occipitalis; 2 — nodi lymphatici cervicalis; 3 — nodi lymphatici axillaris; 4 — mamma; 5 — v. cava superior.

Лимфа тугунлари юмалоқ ёки овал шаклда (240, 241-расмлар), уларнинг кичикроқлари мошдек, катталари нўхатдек бўлади. Лимфатик тугунларнинг тузилиши қуйидагича: ҳар бир лимфатик тугун устки томондан фиброз капсула билан ўралган. Капсуладан чиққан деворлар без бағрига кириб, безни бўлакларга ёки трабекулаларга бўлиб юборади. Лимфа тугунига кирувчи лимфа томирларига — vasa afferentia, лимфа тугунидан чиқувчи томирларга эса — vasa efferentia дейилади. Лимфа тугунлари ушбу тугунларга кирадиган томирлар билан ундан чиқадиган томирлар ўртасида тўсиқ вазифасини бажаради. Лимфа тугунига кирадиган томирлардаги лимфа таркибида бўлган ёт нарсаларни ёки микробларни ушлаб, лимфани тозалаб чиқаради. Одам гавдасининг юза, тери ости соҳасида лимфа тугунлари асосан бўғимлар соҳасида, яъни ҳаракатчан соҳалар (қўлтиқ ости, қов соҳаси, тақим) да кўпроқ учрайди. Ички аъзолар соҳасидаги лимфа тугунлари аъзоларга қон томир ва нервларнинг кирадиган ерида ёки аъзоларнинг дарвозасида жойлашган.

Лимфа тугунлари барча аъзолар сингари артериал қон томирлар орқали қон билан таъминланади ва лимфа тугунларидан веноз қон

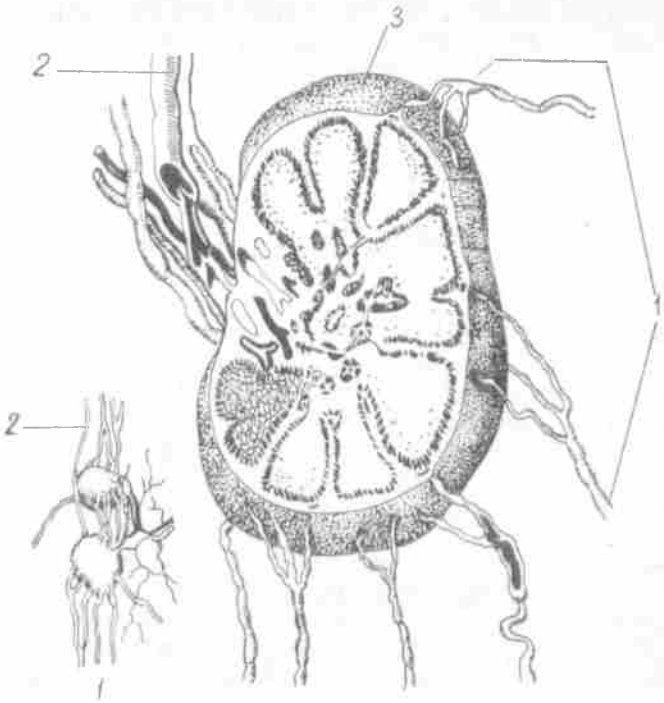

241-р а с м. Лимфа тугуни.
1 — олиб келувчи лимфа томирлари; 2 — олиб кетувчи лимфа томирлари; 3 — капсула.

томирлари чиқади. Лимфа тугунлари нервлар билан ҳам бой таъминланган.

Фиброз деворлар орасида жойлашган лимфоид тўқималар ички фиброз пардаларга жипслашмайди. Натижада капсула ва трабекулалар билан лимфоид тугун орасида бўш оралиқ қолади, синус деб шунга айтилади. Лимфа тугуни ичидаги синуслар тугун ўртасидаги ва тугун четидаги синусларга бўлинади. Барча синуслар ўзаро туташган. Лимфатик безга кириб келадиган лимфа томирларидаги лимфа суюқлиги ана шу синуслар орқали оқиб фильтрланади ва лимфоид элементларга бойийди, у аста-секин лимфа безининг дарвозаси томон яқинлашади, бу ерда олиб кетадиган (бездан чиқадиган) бир неча йирик лимфа томирларига ўтади ва бездан чиқади.

Лимфа томирлари. Лимфа суюқлиги тананинг барча соҳаларидан майда томирлар билан бошланади, улар йўл-йўлакай бир-бири билан қўшилиб, лимфа томирларини ҳосил қилади. Лимфа томирлари ўзаро қўшилиб, йирик лимфа йўлларини, truncus lymphaticusларни ҳосил қилади. Масалан, ўнг қўлдан лимфани йиғиб қолувчи лимфа йўлига (tr. subclavius) ўмров ости лимфа йўли дейилса, бош ва бўйиннинг ўнг томонидан лимфани йиғиб келувчи лимфа йўлига бўйинтуруқ лимфа йўли (truncus jugularis) дейилади, чап томонда эса худди шунга ўхшаш:

truncus subclavius sinister ва truncus jugularis sinister лар бор. Энг катта лимфа йўлига кўкрак лимфа йўли, ductus thoracicus дейилади.

КЎКРАК ЛИМФА ЙЎЛИ

(242- расм)

Кўкрак лимфа йўли лимфа томирлари ичида энг йириги ҳамда асосийси бўлиб, одам гавдасидан йиғилиб келадиган лимфанинг тахминан 3/4 қисми ана шу асосий лимфа йўлида йиғилиб у орқали қонга (венага) қуйилади.

Ductus thoracicus қорин бўшлиғида биринчи бел умуртқаси танаси олдида оёқлардан йиғилиб чиқаётган лимфа томирларининг бир-бирига қўшилган еридаги кенгайган лимфа қопчаси — cisterna chyli — дан бошланади. Лимфа қопчаси биринчи бел умуртқаси танасининг олдинги юзаси соҳасида жойлашган бўлиб, узунлиги 3—4 см, кенглиги 0,5—1,7 см га тенг. Кўкрак лимфа йўлининг бошланиш еридаги кенгайган (қопча) қисми кўпинча бўлмаслиги ҳам мумкин (Д. А. Жданов).

Ductus thoracicus — нинг узунлиги 35—45 см га тенг; кўкрак қафасида кўкрак лимфа йўли плевранинг остида (экстраплеврал) жойлашган бўлиб, аорта билан с. azygos орасида ётади.

Д. А. Ждановнинг тадқиқотлари шуни кўрсатадики, кўкрак лимфа йўли икки илдиздан, чап ва ўнг бел лимфа йўлларидан ҳосил бўлади. Учинчи илдиз ичаклардан чиқадиган лимфа йўли — ductus intestinales бевосита катта кўкрак йўлини ҳосил қиладиган илдизлардан бири бўлиб, кўпинча чап ёки ўнг бел лимфа йўлига қуяди.

Кўкрак лимфа йўли аорта билан тоқ вена орасида (аортадан ўнг томонда) юқорига кўтарилар экан, III — V кўкрак умуртқалари соҳасида бир оз чап томонга бурилади ва VII бўйин умуртқаси соҳасига борганда бир оз кенгайган қопча ҳосил қилади, кўкрак лимфа йўлининг қуйиш қисмидаги охирги қопчаси деб шунга айтилади.

Кўкрак лимфа йўлининг иккинчи (охирги) ёки қуйиш қисмидаги қопчаси чап умумий уйқу артериясининг орқа юзаси соҳасида ётади. Ана шу ерда кўкрак лимфа йўли бурилиб, чап v. jugularis interna билан чап v. subclavia — ларнинг туташган ерига (angulus venosus — га) қуяди. Кўкрак лимфа йўлининг турли аномалиялари учраб туради. Биз юқорида қайд қилиб ўтган битта кўкрак лимфа йўли бўлиши, одатда, 60 фоиз одамларда учрайди. Баъзан (37 фоиз) чап томонда ҳам битта қўшимча кўкрак лимфа йўли учраши мумкин, ductus hemithoracicus деб ана шунга айтилади.

Кўкрак лимфа йўли тананинг бош, бўйиннинг ўнг ярми, ўнг қўл ва кўкрак қафасининг ўнг ярмидан ташқари қолган ҳамма еридан лимфа йиғиб келади.

Ўнг лимфатик йўл — ductus lymphaticus dexter бош ва бўйиннинг ўнг ярмидан келадиган truncus jugularis dexter, ўнг қўлдан лимфа йиғиб келадиган truncus subclavius dexter ва кўкрак қафасининг ўнг ярмида жойлашган органлардан ҳамда кўкрак қафасининг ўнг ярми деворидан

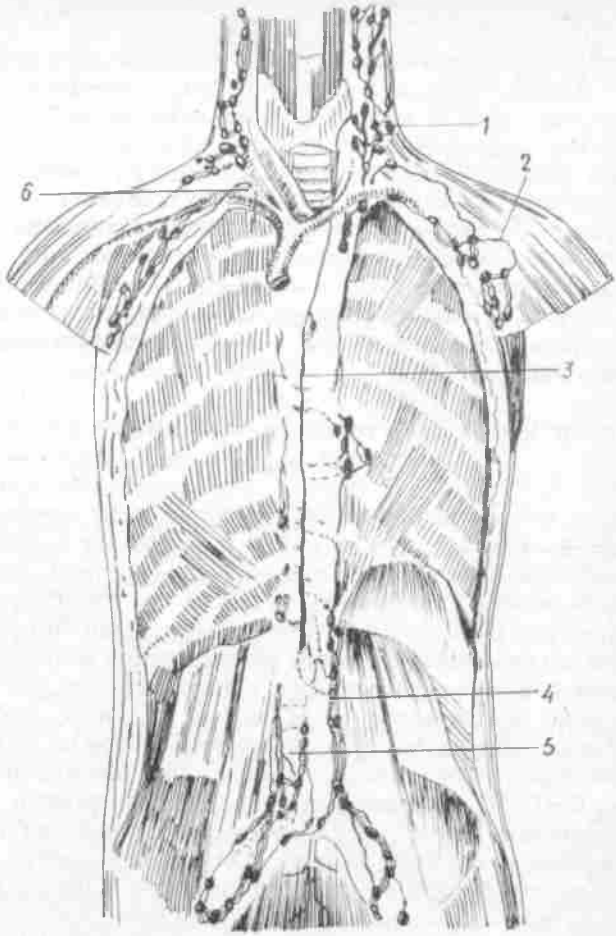

242 – р а с м. Кўкрак лимфа йўллари.

1 — truncus jugularis; 2 — truncus subclavius; 3 — ductus thoracicus; 4 — truncus lumbales; 5 — truncus iliacus dexter; 6 — truncus lymphaticus dexter.

лимфа йиғиб келадиган truncus bronchamediastinalis ларнинг бир-бирига қўшилишидан ҳосил бўлади.

Ductus lymphaticus dexter — нинг узунлиги 10—12 мм га тенг бўлиб, ўнг томондаги буйинтуруқ венаси — v. jugularis dexter — га қуйилади. Баъзан ўнг лимфа йўли бўлмаслиги ҳам мумкин, бу ҳолда унга қуйилувчи ҳар учала лимфа йўлининг ҳар бири алоҳида v. subclavia — га қуйилади (Д. А. Жданов).

ТАНАНИНГ ТУРЛИ ҚИСМЛАРИДАГИ ЛИМФА СИСТЕМАСИ

Теридаги лимфа томирлари. Одам гавдасини қоплаган тери бағрида жуда зич ва бой лимфатик томирлар тўри жойлашган. Теридаги

лимфатик томирлар икки қават: юза ва чуқур лимфатик капиллярларга бўлинади.

Теридаги юза лимфатик капиллярлар терининг шох қавати остида асли тери — corium соҳасида, терининг чуқур лимфатик томирлари corium билан тери ости ёғ қавати орасида жойлашган. Терининг чуқур лимфатик капиллярларидан клапанлари бўлган лимфа томирлари бошланади. Тери ости ёғ қавати устида жойлашган лимфатик томирлар ана шу соҳада жойлашган қон томирлар йўналишига мос келмайди. Аксинча, тери ости фасцияси остидаги лимфа томирлари эса, одатда шу соҳадаги қон томирлар йўналишига мос ҳолда жойлашган. Юз, бўйин, ўмров ва ўмров ости соҳаси терисидан келадиган лимфа томирлари ўмров усти ва бўйин лимфа тугунларига, кўкрак, қориннинг юқори қисми терисидан келадиган лимфа томирлари чов соҳасидаги лимфа тугунларига қуйилади.

ОЁҚНИНГ ЮЗА ЛИМФА ТОМИРЛАРИ ВА ЛИМФА ТУГУНЛАРИ
(243- расм)

Оёқда ҳам, гавданинг бошқа қисмларидаги каби лимфа томирлари ва тугунлари икки қават: юза ва чуқур қават бўлиб жойлашган. Юза лимфа томирлари тери ости ёғ қавати соҳасида тери ости веналари билан ёнма-ён жойлашган. Оёқнинг чуқур лимфа томирлари мускуллар орасида магистрал артерия ва вена томирлари билан ёнма-ён ётади.

Оёқ панжаси соҳасида эса лимфа капиллярлари айниқса панжанинг остки томонида кенг тарқалган. Оёқ панжасидан чиққан юза лимфа томирлари икки ён томондан (бош бармоқ ва жимжилоқ томондан) иккита томирга йиғилади. Асосий медиал томонда бўлади, чунки медиал томондаги юза лимфа томири оёқ панжасининг медиал томонидан, I, II, III бармоқлардан, болдирнинг медиал ва олдинги томонидан лимфани йиғиб, болдирга ўтади ва v. sephena magna билан ёнма-ён юқорига кўтарилиб, тақим соҳасидаги лимфатик тугунларга, lnn. popliteai га етиб боради. Оёқнинг қолган IV — V бармоғидан ва орқа томонидан кетадиган майда лимфа томирлари эса оёқнинг орқа-латерал юза лимфа томирига йиғилади.

ОЁҚНИНГ ЧУҚУР ЛИМФА ТОМИРЛАРИ

Оёқнинг чуқур лимфа томирлари мускуллардан, бўғим капсулаларидан чиқадиган майда лимфа томирларидан ҳосил бўлади ва тақим ости чуқур лимфа тугунларига қуйилади. Тақимдаги чуқур лимфа тугунларидан чиққан йирик лимфа томирлари сон артерияси билан ёнма-ён юриб, чов соҳасидаги чуқур лимфа тугунлари, lnn. inguinales га қуйилади.

Демак, чов соҳасидаги лимфа тугунларига оёқдан, қорин бўшлиғининг олдинги деворидан, жинсий органлардан келаётган лимфа томирлари қуйилади.

Лимфа томирлари зарарланганда коллатерал лимфа йўллари очилиши ва лимфа суюқлиги оқишининг тикланишини совет анатомла-

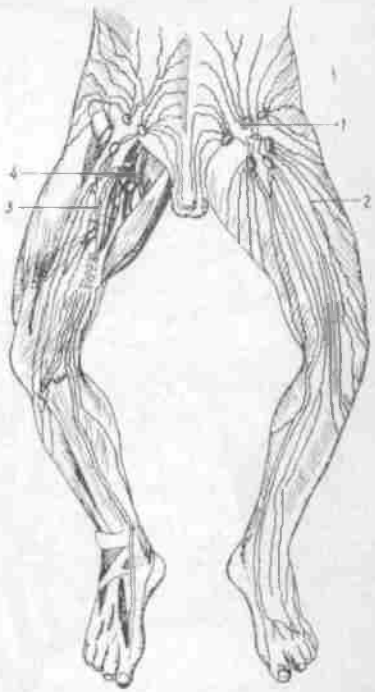

243-р а с м. Оёқ лимфа томирлари ва тугунлари.
1 — чов соҳасидаги юза лимфа тугунлари; 2 — тери ости лимфа томирлари; 3 — чуқур лимфа томирлари; 4 — чов соҳасидаги чуқур лимфа тугунлари.

ри М. Г. Привес, Д. А. Жданов биринчи марта муфассал ўрганганлар, десак, хато қилмаган бўламиз.

Зарарланган лимфа томирларининг коллатерал йўллар билан тикланишига нейтрон, рентген ва гамма-нурларнинг салбий таъсири (У. М. Ризаев, Б. Н. Нурмуҳамедов, И. И. Юнусов), жисмоний тарбиянинг (Ф. А. Муракаев) шифобахш таъсир кўрсатиши аниқланган.

ЧАНОҚ СОҲАСИНИНГ ЛИМФА ТОМИРЛАРИ

Чаноқ соҳасидаги юза лимфа томирлари (думба, жинсий органлар) қов лимфа тугунлари — lnn. inguinalis — ларга қуйилади.

Кичик чаноқ ичида жойлашган ички органлардан (қовуқ, тўғри ичак, тухумдон ва бачадондан) чиқадиган лимфа томирлари асосан ана шу органларни таъминловчи қон томирлар билан ёнма-ён юриб, ҳар бир органнинг тегишли лимфа тугунларига қуйилади.

Қовуқдан чиқадиган лимфа томирлари a. umblicalis билан ёнма-ён юриб, nodi lymphatici interni — га тухумдондан чиқувчилар бел лимфатик тугунларига (lnn. lumbales), бачадан буйни ва бачадон танасидан чиқадиган лимфа томирлари (бачадоннинг сербар бойлами бағрида lnn. hypogastrici ва lnn. iliaci — га ҳамда lnn. sacrales — га қуяди. Тўғри ичакдан чиқадиган лимфа томирлари эса тўғри ичак артериялари билан ёнма-ён юриб, lnn. pararectales, lnn. mesinteriales — га қуйилади. Anus атрофи терисидан йиғадиган лимфа томирлари эса юза лимфа томирлари қаторида ln. inguinales — га қуйилади. Думба соҳасининг чуқур лимфатик томирлари эса lnn. glutei га қуйилади.

ҚОРИН СОҲАСИНИНГ ЛИМФА ТОМИРЛАРИ
(244, 245- расм)

Қорин олдинги деворининг киндик юқори қисмидан чиқадиган лимфа томирлари юқори томонга кўтарилиб lnn, axillares — га, киндикдан пастдаги қисмидан чиқадиганлари эса lnn. inguinales га қуйилади. Умуман, қорин бўшлиғининг олдинги деворида жойлашган лимфа томирлари қўлтиқ ва чов лимфа тугунларига йўналар экан йўлда lnn. epigastrici, lnn. circumflexa ilium, lnn. umblicales лар орқали сизилиб

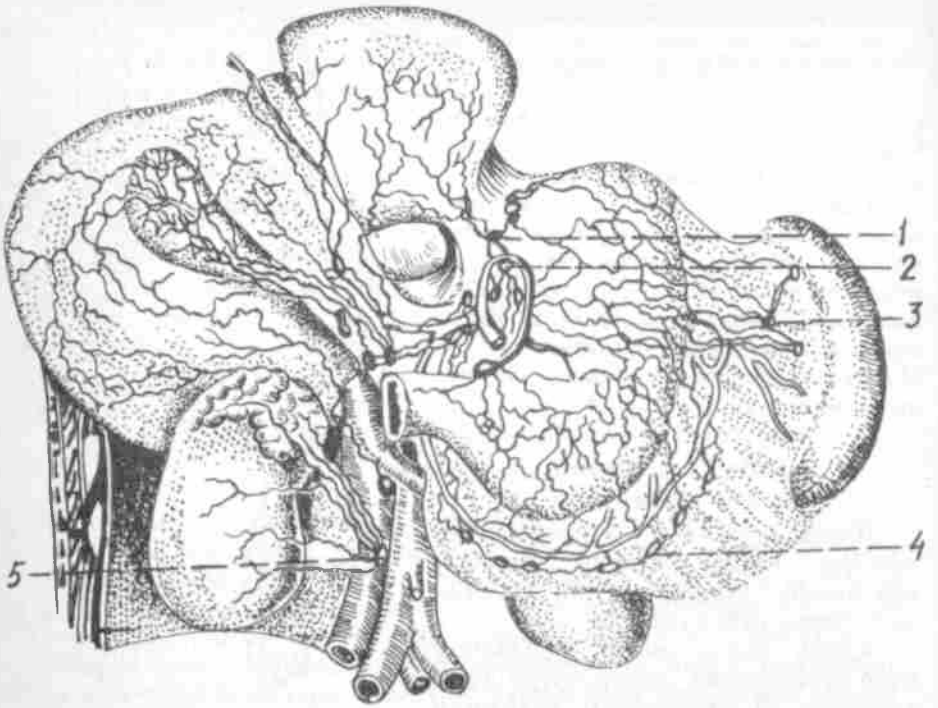

244-р а с м. Меъда, жигар, талоқ ва буйрак соҳасидаги лимфа томирлари.
1 — кардиал (меъдага кириш қисми) лимфа томирлари; 2 — чап меъда лимфа тугунлари; 3 — талоқ лимфа томирлари; 4 — ўнг меъда лимфа томирлари; 5 — прековал лимфа тугунлари.

ўтади. Ушбу лимфа тугунларининг ҳар бири шу номли веналар билан ёнма-ён ётади.

Қорин бўшлиғининг орқа девори соҳасидаги лимфа тугунлари аорта ва остки кавак вена билан ёнма-ён ётган париетал ёки абдомино-аортал тугунлардан, қорин аортасидан чиқадиган ток артериялар билан ёнма-ён ётган висцерал тугунлардан иборатдир. Қорин орқа девори соҳасида жойлашган лимфа тугунлари аорта ва остки кавак венага нисбатан жойлашишига қараб, латеро аортал (аортадан чап томонда) преаортал (аортанинг олд томонида), ретроаортал (аортанинг орқа томонида) v. cava inferior — нинг қайси томонида ётишига қараб прекавал ва ретрокавал лимфа тугунлари деб аталади. Бундан ташқари, v. cava inferior билан аорта орасида интераортакавал лимфа тугунлари бор.

Висцерал лимфа тугунлари эса қайси артерия билан ёнма-ён ётишига қараб lnn. celiaci, gastropancreatici, lnn. gastrici superioes, inferioressinistri деб аталади.

Жигардан чиқадиган лимфа томирларини ва уларнинг йўлида жойлашган лимфа тугунларини 5 гуруҳга бўлиш мумкин: 1) a. hepatica ва a. hepatica propria билан ёнма-ён ётган lnn. hepatici; 2) a. gastraepiploica dextra билан ёнма-ён ётган lnn. retropylorica; 3) a. gastroepiploica dextra билан ёнма-ён ётган lnn. gastrici inferiores dextra; 4) lig.

245-р а с м. Меъда ва жигар лимфа томирларининг қўшилиш ери.

1 — nodi lymphatici gastrici dextri; 2 — nodi lymphatici gastroepiploici dextri; 3 — nodi lymphatici gastrici sinistri; 4 — nodi lymphatici gastroepiploici sinistri; 5 — nodi lymphatici omentales.



hepatogastricum бағридаги lnn. suprapyloricum; 5) ўн икки бармоқ ичак билан меъда ости безининг боши орасида ётган lnn. pancreaticoduodenales.

Ингичка ичакдан чиқадиган лимфа томирлари ва уларнинг йўлида жойлашган лимфа тугунлари бошқа ички органлардагидан кескин фарқ қилади. Агар жигар, меъда ва бошқа висцерал лимфа тугунлари тўплами 4—5 (кўпи билан 10 тача) алоҳида лимфа тугунларидан ташкил топган бўлса, ингичка ичакни қон билан таъминловчи аа. intestanales билан ёнма-ён ётган лимфа тугунларининг сони 300 тага яқин. Бунга сабаб шуки, ингичка ичак лимфа томирлари системаси бошқа ички органлар лимфа системасидан бутунлай ўзгача тузилган. Гап шундаки, ингичка ичакда ёғ лимфа системасига сўрилади ва ичак артериялари билан ёнма-ён ётган лимфа томирлари орқали катта лимфа томирларига, ниҳоят, кўкрак лимфа йўли орқали қонга (v. cava superioi) қуйилади. Шунинг учун ҳам ичаклардаги лимфа томирлари ва лимфа тугунлари бошқа органлардагига қараганда хийла кўп ва ўзгачароқ тузилган.

Италиялик анатом Гаспаро Азелли (1622) тирик итнинг қорин бўшлиғини ёриб, ўз шогирдларига кўрсатар экан, кутилмаганда унинг кўзи ингичка оқ томирларга тушди. Ичакдан чиқиб, ичак тутқичи бўйлаб ичак артериялари билан ёнма-ён ётган бу оқ томирларнинг бири кесиб юборилганда, ундан сутга ўхшаш суюқлик оқиб чиққан. Маълум бўлишича, ит операциядан олдин тўйиб овқат еб олган экан. Шу вақтда овқат таркибидаги ёғнинг лимфа томирларига сўрилиши авжида

эканлиги аниқланди. Шундан кейин Азелли бу томирларга сут томирлар деб ном берди.

Ингичка ичак лимфа капиллярлари ичакнинг барча қаватларида: сероз, мускул, шиллиқ ва шиллиқ ости қаватларида алоҳида-алоҳида лимфа тўрлари ҳосил қилиб ётади. Ичакдан сўрилган ёғ сут томирлар деб аталувчи томирлар орқали чиқади, бу томирлардан ташқари, сероз қават лимфа томирлари ҳам бор. Ичакдан шимилган ёғлар ичак сўрғичлари (villi intestinales) орқали сўрилиб, сўрғич эпителийси остидаги сут томирларининг кенгайган ери — синуслар орқали ўтиб, сут томирларига боради.

Ўн икки бармоқ ичакнинг юқориги горизонтал қисмидан чиқадиган лимфа томирлари lnn. pancreaticaduodenales — га, қолганлари lnn. retropylorici — га қуйилади. Duodenum — нинг пастки горизонтал ва юқорига кўтариладиган қисмидан чиқувчи лимфа томирлари эса оч ичак (jejunum) томирлари билан биргаликда lnn. mesenteriales га қуйилади.

Совет олимларидан Г. И. Иосифов, Д. А. Жданов, М. Г. Привес, М. С. Спировлар ва уларнинг шогирдлари олиб борган илмий-текшириш ишлари лимфа системасига доир кўпгина масалаларни ёритишга ёрдам берди. Д. А. Жданов текширишларидан олинган юқорида келтирилган маълумотлар бунинг равшан далилидир.

Ичак тутқич — mesinterium — нинг ҳар икки қавати бағридаги қон томирлар билан ёнма-ён ётган тутқич лимфа томирлари ва лимфа тугунлари тўрт қатор бўлиб жойлашган: 1) ичакнинг тутқичга қараган чети бўйлаб; 2) юқоригидан бир оз нарироқда; 3) ичак тутқичнинг илдизига яқинроқда; 4) ичактутқич илдизи соҳасида, ичак тутқичдан чиққан лимфа томирлари асосан аортанинг латерал ва олдинги томонида жойлашган (латероаортал ва преаортал) лимфа тугунлари орқали ўтиб, чап бел лимфа йўлига қуйилади.

Кўпинча ичаклардан чиқадиган барча лимфа йўллари йиғилиб, умумий лимфа йўли — truncus intestinales — ни ҳосил қилади. Умумий ичак лимфа йўли бевосита кўкрак лимфа йўлига қуйилади.

Йўғон ичакдан чиқаётган лимфа томирлари ҳам ана шу ичакнинг қон орқали таъминловчи артериялари билан ёнма-ён юради ва lnn. mesacolici деб аталувчи лимфа тугунлари орқали сизилиб ўтади. Йўғон ичакдаги лимфа тугунларининг сони нисбатан кўп бўлиб, 20—50 тага етади. Йўғон ичак лимфа тугунларини lnn. epiploici, lnn. paracolici-га бўлиш мумкин. Тўғри ичакдан чиқадиган лимфа томирлари эса lnn. pararectales орқали ўтади.

Кўкрак қафаси. Кўкрак қафаси соҳасида ҳам қорин бўшлиғидаги каби париетал, висцерал лимфа томирлари ва улар йўлида жойлашган лимфа тугунлари бор.

Кўкрак қафасининг париетал лимфа тугунлари lnn. intercostales (қовурға орасида, орқада) ва lnn. paraverterbrales (умуртқа поғонаси соҳасида), lnn. thoracica interna (шу номли артерия билан ёнма-ён ётади) га бўлинади.

Висцерал тугунларга эса lnn. mediastinales (диафрагманинг ости ва перикард соҳасида ҳамда юракдан чиқадиган катта томирлар олдида

(lnn. mediastinales posteriores қизилўнгач ва аорта ёнида) киради. Бундан ташқари, трахея ва бронх атрофида перитрахеобронхиал тугунлар жойлашган. Ўпканинг ичида ички лимфа тугунлари бор.

Кўкрак қафасининг юза лимфа томирлари ёки кўкрак қафаси деворининг олдинги ва латерал томонларидан келадиган лимфа томирлари, шу жумладан, кўкрак бези — glandula mamma — дан чиқадиган лимфа томирлари асосан қўлтиқ лимфа тугунларига, қисман бўйиндаги чуқур лимфа тугунларига қуйилади. Чап ва ўнг кўкрак безларининг юза лимфа томирлари ўзаро қўшилиб, анастомоз ҳосил қилади.

Кўкрак безидан чиқадиган лимфа томирлари қўлтиқ лимфа тугунларидан ташқари, ўмров ости — олдинги медиастинал лимфа тугунларига ҳам қуйилади. Бундан ташқари, кўкрак безининг остки қисмларидан чиқувчи лимфа томирлари плевра, диафрагма ва жигар лимфа томирлари билан ҳам алоқадордир.

Кўкрак қафаси деворининг ички юзасидан чиқадиган лимфа томирлари эса lnn. sternales-лар орқали ўтиб, кўкрак лимфа йўлига қуйилади.

Ўпкалардан чиқувчи лимфа томирлари эса аввало ўпка дарвозаси томон юриб, ўпка дарвозаси соҳасидаги лимфа тугунларига, сўнгра трахеянинг иккига бўлинган қисми (бифуракация) соҳасидаги лимфа тугунларига ўтади ва катта қон томирлари билан ёнма-ён бориб, катта лимфа йўлларига қуйилади.

ҚЎЛ ЛИМФА ТОМИРЛАРИ ВА ТУГУНЛАРИ

Елка камари соҳасининг олдинги, орқа ва устки соҳаларидан, эркин қўлдан оқиб чиқаётган лимфа томирларининг ҳаммаси йиғилиб, ўз томонидаги ўмров ости лимфа йўли — truncus subclavius — га қуйилади. Ўмров ости лимфа йўли v. subclavia билан ёнма-ён бориб, ўнг томондагиси ductus lymphaticus dexter-га ёки angulus venosus dexter-га, чап томондагиси эса angulus venosus sinister-га қуйилади.

Қўл соҳасидаги лимфа томирлари йўлида жойлашган лимфа тугунлари асосан бўғимлар соҳасида тўдаланиб ётади, тирсак бўғими соҳасидаги lnn. cubitales ва елка бўғими соҳасидаги lnn. axillares-лар шулар жумласидандир. Ҳар иккала бўғим (тирсак ва елка) соҳасида жойлашган лимфа тугунлари икки қават: юза ва чуқур қаватларга бўлинади. Юза жойлашган лимфа тугунларига тери ва тери ости лимфа томирлари, чуқур лимфа тугунларига эса мускуллардан, бўғим капсулаларидан, суякдан келаётган лимфа томирлари қуйилади.

Юза лимфа томирлари ва уларнинг йўлида жойлашган лимфа тугунлари юза веналар (v. cephalica, v. basilica) билан ёнма-ён юрса, чуқур мускуллар орасидаги лимфа томирлари ва уларнинг йўлида жойлашган лимфа тугунлари чуқур артерия ҳамда веналар (a. et v. brachiales) билан ёнма-ён юради.

БОШ, БЎЙИНДАГИ ЛИМФА ТОМИРЛАРИ ВА ТУГУНЛАРИ

Бош ҳамда бўйиндаги лимфа томирлари ва лимфа тугунлари ҳам икки қават: юза ва чуқур қаватларга бўлинади.

Бош ва бўйиндан келаётган майда лимфа томирлари йиғилиб; v. jugularis dexter ва v. jugularis sinister — лар билан ёнма-ён ётган лимфа томирларига қуяди, уларнинг ўнг томондагиси ductus lymphaticus dexter — га, чап томондагиси эса ductus thoracicus angulus venosus га ёки angulus venosus га қуйилади.

Бўйин ва бош соҳасидаги лимфа томирлари йўлида жойлашган лимфа тугунлари қуйидагилардан иборат: 1) ln. occipitales — энса соҳасида тери остида жойлашган лимфа тугунлари, бошнинг орқа ва ён томонидан келаётган лимфа томирлари шуларга қуйилади; 2) lnn. mastoidei-қулоқ супрасининг орқа томонида сўргичсимон ўсиқ соҳасида жойлашган лимфа тугунлари, чакка, энса ва қулоқнинг орқа томонидан келувчи лимфа томирлари ана шуларга қуйилади; 3) lnn. faciales-пастки жағ суяги танасининг ташқи юзасида жойлашган лимфа тугунлари. Юз лимфа тугунлари лимфа томирларининг қайси еридан келишига қараб: lnn. mandibulares lnn. buccales, lnn. infraorbitalis — га бўлинади. 4) lnn. parotidei — қулоқ олди соҳасида жойлашган лимфа тугунлари улар пешона, чакка, қовоқларнинг четидан, қулоқ олди ва кўз ёш безларидан, ташқи эшитув йўлидан лимфа йиғади; 5) lnn. submandibulares — жағ ости бези соҳасида (шу без капсуласи остида) жойлашган лимфа тугунлари. Бу тугунларга энгак, юкори ва пастки лаблар, лунж, бурун қанотлари, милк, тиш, қаттиқ ва юмшоқ танглайдан келадиган лимфа томирлари қуйилади; 6) lnn. submentales — қўш қоринли мускул m. digastricus — нинг олдинги қорин соҳасида жойлашган лимфа тугунларига энгак ва пастки лабдан келадиган лимфа томирлари қуйилади; 7) lnn. retropharyngeales ютқиннинг ён ва орқа томонида ётган лимфа тугунлари. Бу лимфа тугунларига бурун бўшлиғининг шиллиқ қаватидан (ҳаво сақловчи синуслардан), юмшоқ ва қаттиқ танглайдан, ютқиннинг оғиз томонидан ва ўрта қулоқдан келадиган лимфа томирлари қуйилади.

Бўйиннинг тери ва тери ости лимфа томирлари бўйиннинг юза фасцияси устида юрувчи лимфа томирларини ҳосил қилади. Бўйиннинг юза лимфа томирлари йўлида юза лимфа тугунлари жойлашган. Бўйиндаги юза лимфа тугунлари — lnn. cervicales superficiales пастки жағ суяги бурчагининг орқасида жойлашган. Бўйиндаги чуқур лимфа тугунлари: lnn. cervicales profundi сон жиҳатидан юза лимфа тугунларига қараганда хийла кўп (40—60 фоиз) бўлиб, аксари бўйиннинг ён томонида v. jugularis interna билан ёнма-ён жойлашган. Бўйиннинг чуқур лимфа тугунларига бўйин ичидаги органлардан (қизилўнгач, трахея, ютқин, ҳиқилдоқ, қалқонсимон без) келувчи лимфа томирлари қуйилади. Янги туғилган чақалоқларда ва ёш болалар лимфа томирлари бўғим-бўғим бўлади. Клапанлар такомили 13—15 ёшда ниҳоясига етади. Умуман ўсаётган организмда лимфатик томир диаметри катталарга нисбатан кенгроқ бўлади. Одам 35—50 ёшга тўлганида лимфа томирларида қариш (ёшга қараб ўзгариш)

ёки орқага ўсиши, айримларининг ичи бўшаб қолиши кузатилади. Қари ва кекса одамларда кўкрак лимфа йўли деворидаги силлиқ мускул каваги атрофияга учраб, ўрнини бириктирувчи тўқима ишғол қилади.

Маълумки, коллатерал лимфа томирлари ҳар бир органдан лимфа марказига қараб яқин йўл орқали оқиб боради. Агарда шу асосий (магистрал) лимфа томирлари кесилса, ёки бирор сабаб билан тўсилса, лимфа суюқлиги марказ томонига атрофлама (коллатерал) йўл орқали оқиб боришга мажбур бўлади. Коллатерал лимфа томирлари деб ана шунга айтилади.

Экспериментда коллатерал лимфа оқишини таъминлашга лимфа томирлари йўлида жойлашган лимфа безларни олиб ташлаш йўли билан эришилади. Айни вазиятда организм узилган лимфа томирлари охиридан аввалига тўқималар ичига оқиб ётади.

Шуни таъкидлаш зарурки, организм бузилган лимфа оқишини тиклаш қобилиятига эга. Лимфа оқишининг тикланиши узилган лимфа томирининг ён атрофида жойлашган майда лимфа томирларининг кенгайиши коллатерал лимфа томирлари ҳисобига амалга ошади. Коллатерал лимфа томирлари бирданига ҳосил бўлиб қолмай, секин-секин аввало (7—14 кунларда) бошланғич даврни, сўнгра (22—40 кунда) ўртача даврни ва ниҳоят (6 — ойнинг охирида) сўнгги даврни кечиради (Р. Худойбердиев. 1970—1975).

ИММУН СИСТЕМАСИГА КИРУВЧИ ВА ҚОН ИШЛАБ ЧИҚУВЧИ АЪЗОЛАР

Организмни ҳимоя қилишга сафарбар қилинган ҳужайраларни ишлаб чиқувчи ва организмга ташқаридан кирган зарарли антигенларга қарши курашиб, иммунитет ҳосил киладиган барча органлар иммун системасига алоқадор органлар қаторига киради. Иммун системасига, шунингдек суяк кўмиги, айрисимон без (тимус), лимфа тугунлари, ҳазм қилиш канали бўйлаб жойлашган лимфоид тўқималар (муртаклар, яккам-дуккам ва тўда-тўда лимфоид тўқималар ва талоқ) киради. Ушбу ҳосилларни умумлаштирган ҳолда иммуногенез органлари деб юритилади. Бажарадиган иши ёки тутган ўрнига қараб иммуногенез органлари марказий иммуногенез органларига ва периферик иммуногенез органларига бўлинади. Марказий иммуногенез органларига айрисимон без ва суяк кўмиги кирса, периферик иммуногенез органларига муртаклар, лимфа тугунлари ва ички аъзоларнинг шиллиқ қавати остида жойлашган лимфоид тўқималар (ҳосиллар) киради.

Суяк кўмиги асосан қон яратиш органидир. Шу билан бирга айни вақтда иммун органларга киради. Қизил (medulla osseum rubra ва сариқ (medulla osseum flava) суяк илиқлари тафовут қилинади. Қизил суяк илиги суякларнинг эпифизларида, сариқ суяк илиги суякларнинг диафизларида (суяк каналида) жойлашган. Қон элементлари асосан қизил суяк илиги соҳасида яратилади.

Суяк усти пардаси pereosteum-да тарқалган суякни қон билан таъминловчи қон томирлар суяклардаги foramen nutricium орқали суяк ичига киради. Улар кўмикка кириб майда шохларга тармоқланади,

булар эса суяк бағрига кириб капиллярларга айланади, капиллярлар ўз навбатида вена синусларига очилади. Вена синуслари девори орқали суяк илигида яратилган қон элементларининг фақат етилганларигина ана шу синусларга ўтади. Вена синуслари олдинига майда веналарга, майда веналар эса йирик веналарга айланиб, ниҳоят, пастки кавак венасига қуйилади.

Суяк илигида қон элементларининг яратилиши она қорнида такомил қилаётган ҳомила икки ойга тўлгандан сўнг бошланади. Унгача эмбрионнинг қон билан таъминланиши сариқ халтада мавжуд сариқ модда (то 19 кунгача), сўнгра эса сариқ халтада хосил бўлган қон яратувчи хужайраларда ишланган (4 ойгача) қон билан, ундан кейин эса суяк кўмигида яратилган қон билан таъминлана бошлайди. Бундан ташқари, 6 ҳафталик эмбрионда жигарда, 3 ойлик эмбрионда талоқда қон яратилиши кузатилган.

Айрисимон без thymis (246- расм) иммун органлари ичида муҳим ўрин тутади. Яқин вақтларгача бу безни ички секреция безлари деб ҳисоблаб келинган. Дарсликларда ва лекцияларда бу безнинг функцияси ҳали тўла ўрганилган эмас, деб келинарди.

Сўнгги 10—15 йил ичида ўтказилган тадқиқотлар шуни кўрсатдики, бу орган лимфоид система тараққиётида муҳим роль ўйнаб, организмнинг иммунологик реакциясига муносабатини таъминлар экан. Текширишлар тимуснинг қон яратишдаги ролини тўла тасдиқлади. Лимфопоэз тимусда бошқа қон яратувчи аъзоларга нисбатан 4—10 марта тезроқ кечар экан. Шу сабабли ҳам тимусни ички секреция безлари бобида эмас, балки қон яратувчи аъзолар қаторига қўшиб ўрганиш лозим.

Айрисимон без бир-бирига тенг бўлмаган икки бўлакдан lobus dexter ва lobus sinister лардан иборат. Тимусни чап бўлаги, ўнг бўлагига қараганда каттароқ бўлади. Тимус айни етилган (10—15 ёшда) вақтида оғирлиги 37,5 г узунлиги 7,5—16 см га тенг бўлади.

Айрисимон без тўш суягини орқасида, ўнг ва чап ўпкаларнинг ўртасида, яъни кўкс оралиғининг олдинги қисмида жойлашган. Айрисимон безнинг олдинги тўш суягига қараган сатҳи қаварик бўлиб, тўш суяги дастасининг орқа сатҳига тегиб туради. Тимуснинг орқа томони перикарднинг юқори ярмига, юракдан чиқувчи катта қон томирлар соҳасига тўғри келади. Без ташқи томондан бириктирувчи тўқимали капсула, capsula thymi билан ўралган бўлиб, капсуладан без ичига тўсиқлар кириб, безни бўлаклар — lobuli thymi га бўлиб юборади. Без кесиб кўрилганда унинг теварак атрофида пўстлоқ модда (cortex thymi) ва ўртасида мия (мағиз қисми) medulla thymi) тафовут қилинади. Бўқоқ бези учун хос белгилардан бири унинг мағиз қисмида жойлашган махсус эпителиал таначалари борлигидир, Гассал таначалари деб шунга айтилади.

Айрисимон безнинг такомили тимус эмбриони бошланғич 2- ойи бошларида ичак найининг олдинги (бош томон) қисмидан ўсиб чиққан жуфт куртак (III, IV жабра бўртмалари соҳасида) ҳисобига такомил этади. Айрисимон без куртаги каудал дум томонга қараб катталашиб узунасига ўсади ва икки бўлак куртаклар бир-бирига яқинлаша боради.

246-р а с м . Қалқонсимон ва айрисимон безлар.

1 — gl. thyroidea; 2 — thymus; 3 — pericardium; 4 — pulmo dexter; 5 — v. subclavia; 6 — v. jugularis interna.

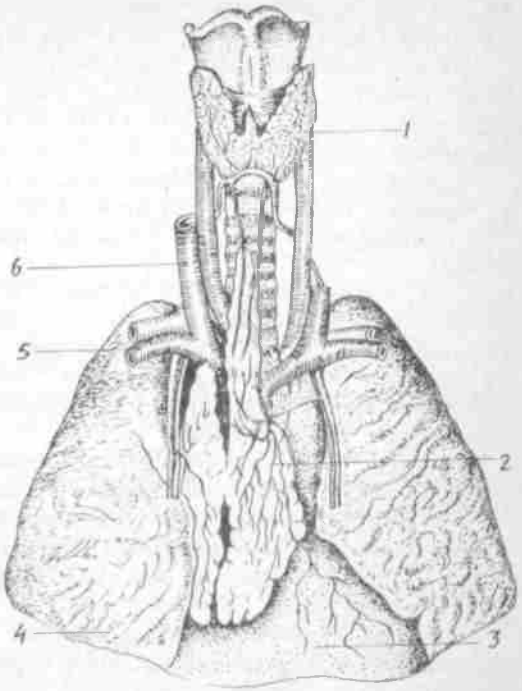

Эмбрион 5 ойлик бўлганда айрисимон без бўлакларга бўлина бошлайди ва пўстлоқ ва мия моддалари тафовут қилина бошлайди.

В. И. Пузикнинг кузатишларига кўра, тимус янги туғилган чақалоқда ўртача 13,5 г, уч ёшга тўлганда кескин катталашади ва 20 ёшгача деярли ўзгармай 25,5—30,0 г атрофида, ундан кейин секин-аста камая бориб, ниҳоят қариган кишиларда кескин камайиб, 13—15 г га тушиб қолади. 50 ёшдан кейин айрисимон безнинг 90 фоизи ёғ ва бириктирувчи тўқимага айланиб қолади.

Қон билан таъминланиши. Тимус қон билан жуда бой таъминланади. Безга ички кўкрак артерияси a. thoracica interna — дан тармоқлар келади. Тимус бағрида хийла кўп тарқалган лимфа капиллярлари майда ва катта лимфа томирларига айланади ва кўкс оралиғининг олдинги қисмидаги ва трахеобронхиал лимфа тугунларига очилади.

Тимус адашган нерв билан иннервация қилинади.

Лимфоид муртаклар. Лимфоид муртаклар диффуз ҳолда жойлашган. лимфоид тўқимадан иборат бўлиб, ҳазм қилиш ва нафас олиш йўлларининг бошланадиган жойида ток ютқин ва тил муртаклари, жуфт най ва танглай муртакларидан ташкил топган лимфоид тўқималар ҳалқаси мавжуд бўлиб, ушбу ҳалқани биринчи бўлиб машҳур рус хирурги Н. И. Пирогов томонидан ёзиб қолдирилганлиги учун уни Пирогов ҳалқаси деб аталади.

Ютқин муртаги. Тоқ муртак бўлиб, ютқиннинг юқори гумбазида чап

ва ўнг най муртаклари орасида жойлашган. Вояга етган одамларда узунлиги 13—21 мм, эни 10—15 мм га тенг бўлади.

Ютқин муртагининг куртаги эмбрион тараққиётининг 3—4 ойларида бошаланади ва чақалоқларда (1 ёшга тўлганда) лимфоид тўқималар деярли шаклланган, узунлиги 12 мм, кенглиги 6—10 мм га тенг бўлади. 30 ёшдан кейин ютқин муртаги секин-аста кичрая бориб, қарияларда анча кичрайиб қолади. Ютқин муртаги юқорига кўтарилувчи ютқин артерияси тармоқлари орқали қон билан таъминланади. Нерв толаларини эса юз нерви, адашган нерв ва тил ютқин нервларидан олади.

Тил муртаги — tonsilla lingualis тоқ муртакларининг иккинчиси бўлиб, тилни илдиз соҳасида, тилнинг шиллиқ қаватини қоплаб турувчи кўп қаватли япалоқ эпителий остида жойлашган. Тил илдизи тил муртагининг жойлашган соҳаси ғадир-будир бўлиб кўринади, дўмбоқлараро камгакларда (крипталар) тилнинг шиллиқ безлари очиладиган тешиклар бор.

Тил муртаги айниқса болалик даврида тез ривожланиб, авжи етилган вақти ўсмирлик даврига тўғри келади. Бу безнинг ҳаддан ташқари катталашиб кетиши (аденоид) кўпроқ болаларда учрайди. Тил муртагининг тил артериясидан чиқувчи тармоқлар қон билан таъминланса, тил, ютқин ва адашган ва симпатик нервлар иннервация қилади.

Танглай муртаги — tonsilla palatinae бир жуфт бўлиб, танглай тил, танглай ютқин бурмалари орасида, муртак чуқурчаси (fossa tonsillaris) да жойлашган. Оғизни катта очган вақтда томоқ тешигининг икки ён томонида бўртиб бўлиниб туради. Танглай муртакларининг шакли бир оз буйига чўзилган ёнғоқ шаклига эга бўлиб, авжи етилган вақтда узунлиги 13—28 мм, эни 14—22 мм га тенг бўлади. Танглай муртакларининг латерал юзалари муртак чуқурчасига ёпишиб ётса, медиал (бир-бирига қараган) юзалари ютқинга кириб борувчи томоқ тешигининг ён чегараларини ташкил қилади. Муртакнинг латерал юзасини ўраб олган бириктирувчи тўқима (муртак капсуласи) без бағрига кириб, уни бўлакларга бўлиб юборади. Медиал юзаси эса (ютқинга қараган) кўп қаватли япалоқ эпителий билан қопланган, унда 20 га яқин муртак чуқурчалари (fissura tonsillaris лар) мавжуд. Муртак бағрида юмалоқ шаклли лимфоид тўқималар ёки тугунлар (nodi lymphatici tonsillaris) жойлашган. Лимфоид тугунчалар айниқса болалик ва ўсмирлик (12—16) даврида кўп учрайди. Танглай муртаклари эмбрион тараққиёти даврида анча барвақт — 12—14 ҳафталардаёқ куртак ҳосил қилади, ҳомила 5 ойга тўлганда муртак тўқималари 2—3 мм га тенг бўлади. Янги туғилган чақалоқларда муртаклар анча катталашган, бир ёшга тўлган болада 10×12 мм катталикка тенг бўлади. 25—30 ёшлардан кейин муртак кичрайиб, қайта тараққиётга учрайди. Танглай муртаги ютқиннинг юқорига кўтарилувчи артерия қони билан таъминланади, уни юз, тил, ютқин, адашган ва симпатик нервлар иннервация қилади.

Най муртаги — tonsilla tubaria бир жуфт бўлиб, евстахий найини ютқинга очиладиган тешиклари олдига жойлашган. Най муртаклари-

нинг куртаклари илк бор 7—8 ойлик эмбрионда ҳосил бўлади. Янги туғилган болада хийла такомил этган бўлиб, катталиги 7—7,5 мм га тенг бўлади. 4—7 ёшлик болаларда най муртаклари авжи етилган бўлади. Ўсмирлик даврига бориб қайта такомили бошланади. Қон билан таъминланиши ва иннервацияси юқоридаги муртак билан бир хил.

Онда-сонда учрайдиган лимфоид тугунлар. Биз юқорида ҳазм ва нафас олиш каналини бошидан — охиригача (ютқин, қизилўнгач, меъда, ингичка ичак, йўғон ичак, ўт пуфаги, ҳиқилдоқ, трахея, бронхларнинг шиллиқ қавати остида лимфоид тўқималар жойлашган, деган эдик. Лимфоид ҳосиллар ютқин соҳасида тўпланиб, муртаклар ҳосил қилса, бошқа ерда турли ораликда катта-кичик ҳолда учрайди. Лимфоид тугунчалар ҳазм қилиш канали бўйлаб турли қисмларда турлича, чунончи, ўн икки бармоқли ичакда 1 $см^2$ да 9 та лимфа тугуни учраса, ёнбош ичакда — 18 та, кўр ичакда — 22, чамбар ичакда — 35, тўғри ичакда — 21 тагача тугунчалар учрайди. Ҳазм қилиш ва нафас олиш каналида жойлашган лимфа тугунчалари эмбрионнинг 5—6 ойлик давридан бошлаб такомил эта бошлайди. Янги туғилган болада лимфа тугунлари хийла такомил этган бўлиб, бола 10—15 га тўлганда ҳар жиҳатдан авжи етилган бўлади. 15—17 ёшлардан бошлаб аста-секин қайта тараққиётга учраб, кексайганда жуда камайиб кетади.

Ҳазм қилиш каналининг шиллиқ қавати остида жойлашган яккам-дуккам лимфа тугунлари (nodi lymphatici solitari) дан ташқари, ёнбош ичак соҳасида ва чувалчангсимон ўсимта (аппендикс) ва лимфоид тугунчаларнинг ғуж бўлиб, тўпланиб жойлашиши кузатилади. Ғуж бўлиб тўпланиб учрайдиган лимфа тугунларига ғужанак лимфа тугунлари, nodi lymphatici aggregati дейилади. Буни кўпгина китобларда пейер маржони (пейеровские бляшки) деб ҳам юритилади. Ғуж-ғуж бўлиб учрайдиган лимфа тугунлари ичакнинг ички томонида ичак тутқичи бирикадиган томонига қарама-қарши тарафда жойлашган бўлади. Пейер маржонлари айниқса кўр ичакнинг чувалчангсимон ўсиғида (nodi lymphatici aggregati appendicis vermiformis кўпроқ учрайди. Чувалчангсимон ўсимтадаги пейер маржонлари бола 16—17 ёшга тўлганда такомил этган бўлади ва чувалчангсимон ўсимтанинг шиллиқ ости қаватида кўр ичак томонидан то учигача зич жойлашган бўлади.

Чувалчангсимон ўсимта деворидаги лимфоид тугунчалар 4 ойлик эмбрион даврида ҳосил бўлган куртаклардан такомил этади. Янги туғилган болаларда лимфоид тугунчалар 0,5—1,25 мм катталикда, сони 150—200 бўлади.

Чувалчангсимон ўсимта деворидаги лимфоид тугунчалар 4 ойлик эмбрион даврида ҳосил бўлган куртаклардан такомил этади. Янги туғилган болаларда лимфоид тугунчалар 0,5—1,25 мм катталикда, сони 150—200 бўлади.

10 ёшдан кейин аппендикс деворидаги лимфоид тугунчалар орасида ёғ ҳужайралари ва коллаген ҳамда эластик толалар пайдо бўлади, 16—18 ёшларда лимфоид тугунчалар камайиб, ёғ тўқимаси анча кўпаяди. Ёғ тўқимаси айниқса 20—30 ёшда анча кўпаяди, 50—60 га

бориб лимфоид тугунчалар сони камайиб, атиги 100—150 та бўлиб қолади.

ТАЛОҚ

Такомили. Эмбрион тараққиётининг 5- ҳафталарида (2- ойи бошланишида) меъданинг дорзал тутқичи ичида тўпланган мезенхима тўқимасидан такомил этади. Талоқнинг ривожланиши эмбрионнинг сўнгги ойларида тамомланади. Мезенхима тўқимасидан талоқ тўқимаси ҳосил бўлса, атрофдан унга қон томирлар ўсиб киради. Янги туғилган чақалоқнинг талоғи тахминан 10—15 г бўлади. Баъзан талоқ олдида юмалоқ шаклдаги кичкина қўшимча талоқчалар (1—20 ва ундан кўпроқ) учраши мумкин. Қўшимча талоқчаларнинг катталиги нўхатдек ёки ёнғоқдек бўлиши мумкин. Улар тузилишига кўра талоққа ўхшайди, аммо Мальпиги таначалари бўлмайди. Қўшимча талоқ lien accessorius дейилади.

3—4 ойлик эмбрионда талоқ ўрта чизиқда (умуртқа поғонаси соҳасида), 4—5 ойда — ўрта чизиқдан чапроқда, нихоят, 7 ойда чап биқинда (ўз жойида) жойлашади (Р. Худойбердиев, У. М. Ризаев).

Талоқ тоқ орган бўлиб, чап биқинда IX — XI қовурға соҳасида жойлашган. Талоқнинг ҳажми ва оғирлиги унинг ичидаги қоннинг кўпайиб — камайиб туришига қараб ўзгариб туради. Узунлиги ўрта ҳисобда 12—15 см, кенглиги 8—10 см ва оғирлиги 150—200 г га тенгдир.

Талоқнинг устки қаварик юзаси — facies diaphragmatica диафрагмага, остки юзаси facies renalis эса чап буйракнинг устки четига тегиб туради. Талоқнинг олдинги ва орқа юзалари остки томондан талоқ дарвозаси — hylus lienalis билан ажралиб туради. Талоқ дарвозасидан диафрагманинг қизилўнгач ўтадиган ерига қараб қорин пардасининг бурмаси — lig. frenicolienalis тортилган.

Ички тузилиши. Талоқни устки томондан ўраб олган қўшувчи тўқима капсуласи — capsula propria талоқ ичига деворлар ёки трабекулалар беради. Қўшувчи тўқима капсуласи бағрида эластик толалар ва силлиқ мускул толалари бор. Трабекулалар орасида талоқ мағизи — пульпа жойлашган. Талоқ мағизи тўқ қизил рангда бўлиб, қон элементларига (айниқса эритроцитларга) бой бўлади. Қизил пульпа ичида майда, юмалоқ оролчалар ҳолидаги лимфоид тугунчалар жойлашган. Оқ пульпа деб шунга айтилади.

Талоқ ичидаги лимфоид тугунчалар, одатда, майда қон томир шохлари устида жойлашган ва юмалоқ (шарсимон) шаклда бўлади. Мальпиги таначалари деб шунга айтилади.

Функция. Талоқ функционал жиҳатдан лимфа безларига ва кўмикка ўхшайди.

Талоқ олиб ташланганда унинг вазифасини лимфа безлари, кўмик ва жигарнинг ретикуло-эндотелиал системаси бажариб туриши мумкин. Эмбрион тараккиёти даврида талоқ универсал қон яратиш органи бўлиб хизмат қилади. Талоқнинг қон ишлаш функцияси вояга етган

одамларда баъзи касалликлардагина рўй беради. Одатда, талоқ лимфоцит ва моноцитларнигина ишлаб туради.

Талоқ қон депоси вазифасини ҳам бажаради. Организмга қон кўпроқ керак бўлиб қолганда талоқ қисқаради ва ичидаги қонни қон томирлар системасига чиқаради. Бу — организмнинг турли оғир ҳолатлардан осон ҳоли бўлишига имкон беради. Тез ҳаракат қилиш, югуриш ва шунга ўхшаш ҳолларда қон йўқотилганда киши чап биқин соҳасида оғриқ сезади (бу оғриқ тез босилади). Бу оғриқ талоқ силлиқ мускулининг қисқариши натижасида келиб чиқади. Талоқ қисқарар экан, унинг ичида запас ҳолда турган қон қон томирлар системасига чиқади ва организмда қон танқислигини бартараф этади.

Талоқ қон таркибига кирган турли зарарли микробларни ўзида олиб қолади ва зарарсизлантиради, талоқнинг бу функцияси қонни фильтрлаш функцияси дейилади.

Маълумки, қон шаклли элементларининг «умри» қисқа бўлади, масалан, эритроцитлар 118—120 кун, лейкоцитлар 5—12 кун, тромбоцитлар 5 кун яшай олади. Бинобарин: 24 соат ичида 450 миллиард эритроцит, 22—30 миллиард лейкоцит, 270—430 миллиард тромбоцит ҳалок бўлади. Бу нормал ва табиий қонуниятдир. Қоннинг нобуд бўлган элементларининг тақдири ҳам талоқда ҳал бўлади. Талоққа кирган қон таркибидаги «умри» тугаган, қон элементлари ушланиб қолиб, парчаланиб юборилади ва улардан ҳосил бўлган қимматли таркибий қисмлар янги ҳужайралар тузишга ишлатилади. Талоқни эритроцитларнинг мозори дейилишига сабаб ҳам ана шундадир.

Талоқда қон айланиши — талоқ дарвозасидан талоқ артерияси, a. lienalis кириб, талоқ бўлакчаларига (трабекулаларга) тармоқланади, a. trabeculares деб шунга айтилади. Трабекулалар артериялари ўз навбатида тармоқланишни давом эттириб, пульпада, a. pulpares — ларга айланади. Талоқ ичида капиллярларнинг венага айланиши ҳақида икки хил назария: очиқ ва ёпиқ қон айланиши назарияси мавжуд. Очиқ қон айланиши назариясига кўра, капиллярлар бевосита пульпанинг ретикуляр тўқимасига очилади. Аммо тадқиқотчиларнинг кўпчилиги бу назарияни рад этадилар ва талоқ, ёпиқ қон айланиш доирасига эга, яъни капиллярлар бевосита вена синусларига қуйилиб, вена синусларидан йиғилган веналар қўшилиб талоқ венаси, v. lienalis — ни ҳосил қилади, деган фикрни қувватлайдилар. Сўнгги йилларда талоқнинг эндокрин фаолияти ҳам бор, деган фикрлар туғилмоқда.

Демак, талоқнинг лимфа тугунлари ва бошқа лимфоид тўқималар одам организмида мавжуд бўлган иммун органлар (организмни ҳимоя қилиш, турли микроб ва заҳарларга қарши курашиш) қаторига киради. Одам организмида иммун органлар қаторига талоқ, лимфа тугунларидан ташқари, қон ишлаб чиқувчи органлар, суяк кўмиги, айрисимон без, юткин соҳасида жойлашган муртаклар, ингичка ичакда ва кўр ичакда чувалчангсимон ўсимта (аппендикс) да жойлашган лимфоид тўқималар киради.

НЕРВ СИСТЕМАСИ (НЕВРОЛОГИЯ)

УМУМИЙ МАЪЛУМОТЛАР

И. М. Сеченовнинг таъбири билан айтганда, «фаолияти рефлексларга асосланган нерв системаси» бир неча хил вазифаларни ўтайди. Биринчидан, у организмда турли функцияларни бажарадиган аъзоларнинг ишлашини идора қилади, шунингдек бир-бирига боғлайди ва мослаб туради. Иккинчидан, организмни ўраб турган ташқи муҳитдан турли хилдаги таъсиротларни қабул қилиб, унга муносиб жавобни қайтариш йўли билан организмни ташқи муҳит билан боғлайди.

Организмдаги деярли ҳамма аъзолар ва тўқималарга нерв толалари тарқалганлиги ва бу охирги толалар (нерв учлари) нинг ҳаммаси марказий нерв системаси билан боғланганлиги туфайли нерв системаси шу аъзоларни, яъни организмнинг ҳамма бўлакларини ягона (яхлит) бир системага бирлаштиради. Натижада, ҳамма аъзоларнинг иши бир-бирига узвий боғланган бўлади.

И. П. Павлов таълимотига кўра, организмнинг ташқи ёки ички муҳитдан нерв рецепторларига (дастлаб қабул қилиб олувчи толаларига) ўтган таъсирот нерв қузғалиши жараёнига айланади ва сезувчи нерв толалари (ўтказиш йўллари) ёрдамида марказий нерв системасига боради. У жойдан бошқа (ҳаракатлантирувчи) йўллар ёрдами билан ишчи аъзоларга етади.

Нерв системасининг асосини ташкил қилувчи нерв ҳужайралари ўзидан шохлар чиқаради. Ҳар бир нерв ҳужайраси ўзидан чиққан шохлар билан бирга *нейрон* деб аталади. Демак, нерв системасининг ҳаммаси нейронлар тўпламидан иборат.

Нерв ҳужайралари тармоқлари ёрдамида бир-бири билан боғланган бўлади. Лекин ҳужайралар боғланувчи толаларининг учлари бир-бирига қўшилиб (уланиб) кетмай, тегиб туради, холос. Ана шу нерв толаларининг бир-бирига тегиб турган жойлари *синапс* деб аталади.

Нерв ҳужайралари асосан нерв системасининг марказий қисмида жойлашган бўлиб, уларнинг шохлари периферик нервларни ҳосил қилади. Демак, ҳар қайси нерв орқа ва бош мияга борувчи (марказга томон ҳаракатланувчи ёки сезувчи), шунингдек шу миядан ишчи аъзоларга борувчи (марказдан узоқлашувчи ёки ҳаракатлантирувчи) толалар (ўтказиш йўллари) дан иборат.

Марказий ва периферик нерв системаларининг биргалашиб ишлашини содда қилиб тушунтириш учун шундай мисолни келтиришимиз мумкин. Қаршимизда бир неча қаватли катта бино турибди, деб фараз қилайлик. Шу бинога ҳар тарафдан келтирилган жуда кўп телефон симлари киритилган, бу симлар телефон аппаратларига уланган. Телефон симлари орқали турли мазмундаги хабарлар ташқаридан ва шу бино ичидаги хоналардан келиб туради ҳамда ҳаммасига муносиб жавоблар юборилади. Демак, сезувчи (марказга интилувчи) нерв толалари орқали ички аъзолардан ва ташқи муҳитдан турли таъсиротлар орқа мия орқали ёки тўғридан-тўғри бош мияга

247-р а с м. Рефлекс равоғи.

1 — сезувчи нерв толасининг учи; 2 — сезувчи толанинг периферик қисми; 3 — орқа мия тугуни; 4 — сезувчи толанинг марказий қисми; 5 — қистирма нейрон; 6 — олдинги шохнинг ҳаракат ҳужайраси; 7 — ҳаракат ҳужайрасининг узун шохи (нейрит); 8 — мускулда тугаган нерв учи.

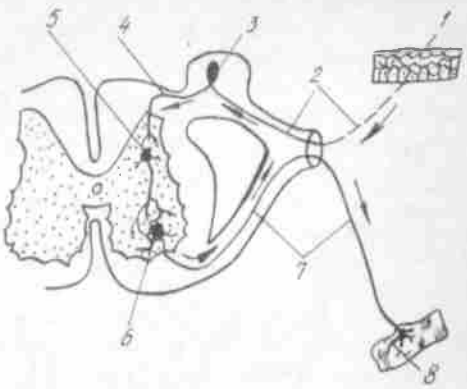

узлуксиз келиб туради. Нерв ҳужайралари уларни қабул қилиб олиб, зарур бўлган жавоб реакциясини ҳаракатлантирувчи (марказдан узоқлашувчи) нерв толалари орқали ишчи аъзоларга юбориб туради. Ана шу ҳар бир таъсиротни марказга олиб бориб, ундан жавобни ишчи аъзога етказувчи икки хил (сезувчи ва ҳаракатлантирувчи) нерв толалари ҳосил қилган ёй *рефлекс ёйи* деб аталади. Демак, ҳамма рефлексларнинг асосида икки хил нейрондан иборат рефлекс ёйи ётади. (247- расм).

Энди рефлекс ёйининг ишини қуйидаги оддий бир мисолда кўриб чиқайлик. Одатда, бирор кишининг қўли беҳосдан оловга тегиб кетса ёки қўлига игна санчиб олса, у ўша заҳоти беихтиёр ҳолда қўлини тортиб олади. Демак, оловдан ёки игна санчишдан ҳосил бўлган оғриқ таъсири терида тармоқланган сезувчи нерв учлари орқали бош мияга томон (центропетал) боради. У жойда бўлган жавоб реакцияси синапс орқали ҳаракатлантирувчи ҳужайраларга ўтади ва уларнинг тармоқлари ёрдамида (центрифугал) ишчи аъзоларга (яъни мускулларга) боради. Натижада, мускул қисқариб, киши оғриқ сезган қўлини четга тортади.

Кўпинча рефлекс ёйига юқорида айтиб ўтилган икки нейрондан ташқари, яна қўшимча равишда учинчи нейрон (кондуктор) ҳам киради. Бу нейрон таъсиротни сезувчи ҳужайралардан ҳаракатлантирувчи ҳужайраларга ўтказиб бериш вазифасини бажаради ва шу икки хил ҳужайралар орасида жойлашади (248- расм).

Модомики шундай экан, бутун нерв системасини қуйидаги уч қисмдан тузилган, десак бўлади: 1) рецепторлар (дастлаб қабул қилувчилар) ташқи ёки ички муҳитдан қабул қилган таъсиротни нерв жараёнига (нерв қўзғалишига) айлантириб, марказга томон интилувчи (афферент) нейронга беради. Бу йўлдан сезувчи ҳужайраларга борган таъсирот; 2) кондукторлар (ёки ассоциатив) нейрон воситасида сезиш ҳужайрасидан ҳаракатлантирувчи ҳужайрага (йўлга) ўтади, сўнгра у жавоб реакцияси сифатида; 3) эффекторлар (марказдан узоқлашувчи нейрон) орқали ишни (бажарувчи) аъзоларга (мускул ёки безга) етиб боради.

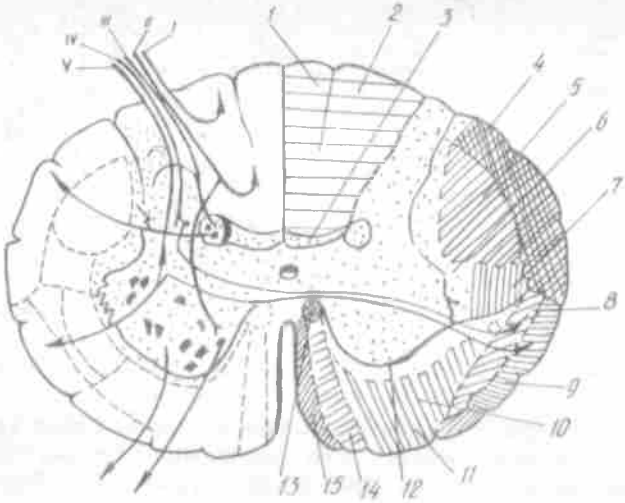

248- р а с м. Орқа миянинг ўтказув йўллари.

I ва II — тушуниб турган ҳолдаги тери сезишларини (тегиб, ушлаб билиш ва сезиш) ўтказувчи йўллари; III ва IV — рефлектор сезгилар импульсини ўтказувчи йўллар; V — ҳарорат ва оғриқ сезгиларини ўтказувчи йўллар; 1 — fasciculus gracilis; 2 — fasciculus cuneatus; 3 — fasciculus proprius dorsalis; 4 — tractus spinocerebellaris dorsalis; 5 — tractus corticospinalis lat; 6 — fasciculus proprius lat.; 7 — tractus rubrospinalis; 8 — tractus spinothalamicus; 9 — tractus spinocerebellaris ventralis; 10 — tractus vestibulospinalis; 11 — tractus reticulospinalis; 12 — fasciculus proprius ventralis; 13 — fasciculus longitudinalis med.; 14 — tractus corticospinalis ventralis; 15 — tractus tectospinalis.

Рецепторлар уч соҳа бўйлаб таъсирот (қўзғалиш) қабул қилади:

1. *Экстроцептив соҳа* — ташқи томондан тери юзаси орқали олинадиган таъсирот.

2. *Интроцептив соҳа* — бунда асосан ички аъзоларда ҳосил бўладиган кимёвий моддалар қўзғалиш таъсирини беради.

3. *Проприоцептив соҳа* — бунга махсус рецепторлар воситасида тананинг чуқур қисмлари орқали қабул қилинадиган қўзғалишларни яратувчи аъзолар (суяклар, мускуллар ва ҳоказо) киради.

Умуман, нерв системасининг жойлашиши, бажарадиган вазифаси ва тузилишига қараб икки қисмга, яъни марказий ва периферик нерв системаларига ажратиш қабул қилинган. Биринчи системага бош мия ва орқа мия, иккинчисига нерв илдизлари (яъни миядан чиқадиган қисмлари), нерв тугунлари, нерв чигаллари, нервлар ва уларнинг энг сўнгги тармоқлари (охирги учлари) киради.

Бош мия билан орқа мияни кесиб қаралса, уларнинг икки хил бўлиши: кулранг ва оқ моддадан тузилганлигини кўриш мумкин. Кулранг модда нерв ҳужайралари, оқ модда эса нерв толалари (ҳужайраларнинг тармоқлари) тўпламидан иборат.

Биз юқорида ташқи ва ички муҳитлардан олинган таъсиротларнинг нерв ҳужайраларига боришини ва уларда таҳлил қилинишини айтиб ўтган эдик. Ана шу муҳим вазифани бажарувчи ҳужайралар асосан мия пўстлоғида жойлашади. Демак, бош мия пўстлоғи (ташқи кулранг

қавати) бутун нерв системасининг энг асосий қисми ҳисобланади. У нервлар воситасида организмнинг ҳамма қисмларини идора қилиб туради.

Аслида организмдаги ҳамма нервлар ва уларнинг марказий қисмлари яхлит бир система ҳисобланади. Лекин уни шартли равишда икки қисмга: 1) автоном нерв системаси ва 2) анимал (ҳайвонот) ёки соматик нерв системасига ажратилади.

Бу системаларнинг автоном қисми ҳамма ички аъзоларни (ҳазм, нафас, сийдик ва таносил аъзолари), ички секреция безларини, тери, юрак ва томирлардаги силлиқ мускулларни идора қилади (бошқача айтганда, бизнинг ихтиёримизга итоат этмайдиган ички аъзоларни иннервация қилади), соматик нерв системаси эса кўндаланг-тарғил мускулларни (ёки скелет мускулларини) ва айрим ички аъзоларнинг (тил, ҳиқилдоқ, ютқин, қизилўнгачнинг бошланғич қисми) мускулларини идора қилади. Бундан ташқари, у сезиш аъзолари воситасида организмни ташқи муҳит билан боғлаш вазифасини бажаради.

Автоном нерв системаси ўз навбатида икки хил вазифани ўтайдиган ва бир-бирига қарама-қарши ишлайдиган икки бўлакдан, яъни симпатик ва парасимпатик бўлаклардан иборат.

Марказий нерв системасида ҳам, периферик нерв системасида ҳам автоном ва соматик нерв системаларининг вакиллари бор. Ана шунинг учун ҳам нерв системасига ягона (яхлит) бир система деб қаралади.

ОРҚА МИЯ — MEDULLA SPINALIS

ОРҚА МИЯНИНГ ТАШҚИ ТУЗИЛИШИ

Орқа мия орқа ва олд томонга бироз яссиланган кавак (най)га (цилиндр шаклига) ўхшаган бўлиб, умуртқа поғонасининг канали ичида жойлашган. Шунинг учун умуртқа поғонасининг бўйин, кўкрак қийшаймаларини (олдинга ва орқага) такрорлайди. Орқа миянинг устки учи катта энса тешиги орқали узунчоқ мияга ўтади, пастки учи эса тобора торая бориб, конус шаклида тугайди. Бу жойни conus medullaris дейилади. Шу конуснинг пастга қараган учидан ингичка тола кетади, бунга охирги ип — filum terminale дейилади, катта одамларда бу ипнинг узунлиги 15 см бўлади. Охирги ип иккинчи дум умуртқаси қаршисида, шу умуртқани ичидан қопловчи пардада тугайди.

Орқа мия олд ва орқа томондан ўрта чизиқдан узунасига кетган иккита чуқур эгат ёрдамида иккита тенг бўлакка, яъни ўнг ва чап бўлакларга ажралади. Эгатларнинг олдингиси орқадагисига қараганда анча чуқур бўлиб, бунга fissura mediana ventralis anterior, орқадаги юзароғига эса sulcus medianus dorsalis posterior дейилади. Орқа эгатнинг тагига орқа миянинг орқа қисмини иккига ажратиб турган юпқа парда — septum medianum келиб туташади.

Орқа мия олдинги ва орқа эгатларининг ташқи томонида жойлашган қисмлари яна бир жуфтдан ён эгатлар, яъни олдинги ён эгатлар — sulcus lateralis anterior, орқадаги ён эгатлар — sulcus lateralis posterior

ёрдамида ҳар томонда учтадан тизимчаларга бўлинади. Бу ён эгатларнинг чуқурлиги ҳар хил бўлади. Орқадаги ён эгатлар бирмунча чуқур ва яхши кўринади. Тизимчаларнинг олдингиси — funiculus anterior бошқаларига нисбатан ингичкароқ бўлиб, fissura mediana anterior билан sulcus lateralis anterior ўртасида жойлашади, орқадаги тизимча — funiculus posterior орқадаги ўрта эгат—sulcus medianus posterior билан sulcus lateralis posterior ўртасида ён тизимча — funiculus lateralis эса sulcus lateralis anterior билан sulcus lateralis posterior ўртасида жойлашган (250- расм).

Бу ён эгатлардан орқа мия нервларининг бошланғич нерв илдизлари чиқади. Олдинги ён эгатлар бўйлаб ҳар икки томондан нервларнинг олдинги илдизлари — radix ventralis, орқадаги ён эгатлардан эса нервларнинг орқадаги илдизлари — radix dorsalis чиқади. Бу илдизларнинг олдингиси ҳаракатлантирувчи нерв толаларидан, орқадаги илдизчалар эса сезувчи нерв толаларидан ташкил топган. Улар орқа миядан чиққандан сўнг умуртқаларнинг кемтиклари қўшилишидан ҳосил бўлган ён тешиклари олдида ёки ичида бир-бири билан бирикади ва аралаш (ҳаракатлантирувчи ва сезувчи толалардан тузилган) нерв ҳосил қилади. Шу икки илдизчанинг қўшилиш жойида орқадаги илдизча ҳисобидан тугунча — ganglion spinale пайдо бўлади. Бундай тугунча ҳамма орқа мия нервларининг орқадаги илдизларида бор.

Боланинг она қорнидаги ҳаётининг биринчи ойларида орқа миянинг узунлиги умуртқа поғонаси каналининг узунлигига баробар бўлиб, орқа мия шу канал ичини тўлдириб туради. Бинобарин, орқа миядан чиқувчи ҳамма нерв илдизчалари ўзи ўтадиган (ташқарига чиқадиган) умуртқааро тешикларнинг рўпарасида туради. Тараққиётнинг тўртинчи ойларидан бошлаб, орқа миянинг ўсиши умуртқа поғонасининг ўсишига қараганда бирмунча секинлашади. Натижада, янги туғилган болаларда орқа миянинг пастки учи учинчи бел умуртқаси, катта одамда эса биринчи бел умуртқаси қаршисида туради. Орқа мия нисбатан тезроқ ва кўпроқ ўсаётган умуртқалар ўз ораларидан (тешикларидан) ўтаётган нерв илдизларини ўзи билан пастга олиб кетади. Бунинг натижасида орқа миядан чиқаётган нерв илдизчаларининг ҳолати кўндаланг бўлмай, борган сари пастга томон қийшаяверади.

Шундай қилиб, охирги бел нервлари ва ҳамма думғаза нервларининг илдизчалари ўзининг ташқарига чиқадиган тешикларига етгунига қадар умуртқа поғонаси каналининг ичида пастга тушиб боради. Канал ичида пастга тушаётган ана шу илдизчалар тўплами (булар ичида охирги ип — filum terminale ҳам бор) кўринишдан отнинг думини эслатгани учун унга cauda equina номи берилган.

Демак, орқа миянинг устки чегараси биринчи бўйин умуртқасининг устки қирғоғига, яъни биринчи нерв илдизчаларининг чиққан жойига, пастки чегараси эса биринчи бел умуртқасининг ўртасига (катта кишиларда) тўғри келади.

Орқа миядан ҳаммаси бўлиб 31 жуфт нерв чиқади. Орқа мия кулранг моддасининг ҳар қайси нерв илдизчаси қаршисидаги қисми орқа мия бўлаги (сегменти) деб аталади. Демак, орқа мия 31 сегментдан иборат бўлиб, улар қуйидагича тақсимланади: бўйин

250-расм. Орқа мия умуртқа поғонасининг канали ичида (орқадан кўриниши).

а: 1 — medulla oblongata; 2 — sul. medianus posterior; 3 — intumescentia cervicalis; 4 — sul. dorsolateralis (posterolateralis); 5 — lig. denticulatum; 6 — dura mater spinalis; 7 — intumescentia lumbosacralis; б: 1 — sul. medianus dorsalis (posterior); 2 — conus medullaris; 3 — filum terminale; 4 — cauda equina; 5 — dura mater spinalis; 6 — ganql. spinale; 7 — filum spinale.

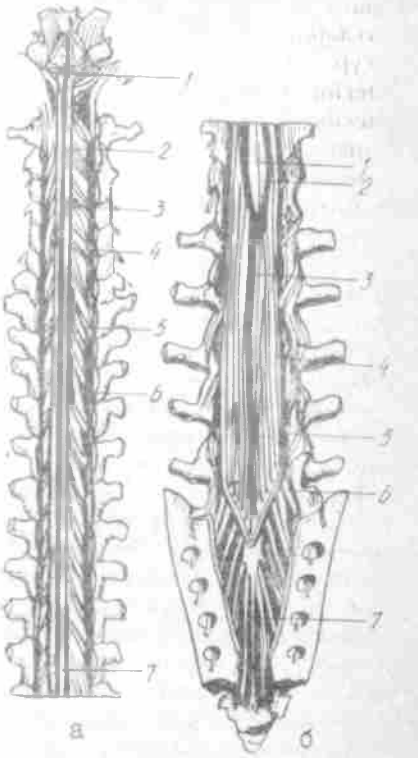

сегментлари 8 (segmenta cervicalia — C_I — C_{VIII}); кўкрак сегментлари — 12 (segmenta thoracica Th_I — Th_{XII}); бел сегментлари — 5 (segmenta lumbalia — L_I — L_V); думғаза сегменти — 5 (segmenta sacralia — S_I — S_V); дум сегменти — I (segmentum coccygeum C_{oI} — C_{oIII}).

Шуни ҳам айтиш керакки, бўйиндаги сегментлар ва устки кўкрак сегментлари ўз қаршисидаги умуртқадан бир умуртқа юқорида туради, чунки биринчи нерв энса суяги билан биринчи умуртқаси орасидан ўтади.

Орқа миянинг оғирлиги 34—38 г, ўртача узунлиги 43 см, эркакларда — 45 см, аёлларда — 41—42 см. Янги туғилган болада 3,2 грамм, 6 ойлик бўлганда бу оғирлик икки марта, 11 ойлик бўлганда уч марта, 2,5 ёшда тўрт марта кўпаяди. 7 ёшга тўлганда 19 граммга етади. Орқа миянинг узунлиги — янги туғилган болада 14 см (13,6—14,8) бўлади, пастки чегараси II бел умуртқасининг пастки қиррасига тўғри келади. 2 яшар болада орқа мия узунлиги 20 см, 10 ёшда эса янги туғилган боланинг орқа миясига қараганда 2 баравар узун бўлади. Йўғонлиги ҳамма жойда бир хил эмас, у икки жойида анчагина йўғонлашган. Биринчи йўғонлашма (intumescentia cervicalis) бўйин қисмида бўлиб, II бўйин умуртқаси билан II кўкрак умуртқаси оралиғига тўғри келади, иккинчиси — бел қисмидаги йўғонлашма (intumescentia lumbalis) кўкрак умуртқаси қаршисидан бошланиб, конусга қадар давом этади (251-расм). Бундай йўғонлашма орқа миянинг шу қисмларидан қўл ва оёқ мускулларига борадиган йўғон нервлардан ҳосил бўлади. Бу йўғонлашган қисмларда нерв ҳужайралари ва улардан чиқувчи нерв толаларининг миқдори бошқа қисмларга нисбатан кўпдир.

Бу йўғонлашмалар бола она қорнида 3 ойлик бўлганда, яъни қўл ва оёқлар тараққий эта бошлаганда кўрина бошлайди.

ОРҚА МИЯНИНГ ИЧКИ ТУЗИЛИШИ

Орқа мия икки хил моддадан, яъни унинг марказида жойлашган кулранг модда — substantia grisea ва кулранг моддани ўраган оқ модда — substantia alba дан тузилган.

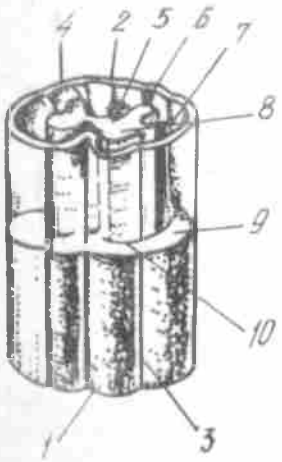

252-р а с м. Орқа мия бир қисмининг схемаси (кул ранг модданинг шакли аниқ кўриниши учун мия устки ярмининг оқ моддаси олиб ташланган).

1 — fissura mediana anterior; 2 — sulcus medianus post; 3 — sulcus lateralis ant; 4 — sulcus lateralis post; 5 — ўрта девор; 6 — subsatantia gelatinosa; 7 — columna gressea posterior; 8 — col grisea anterior; 9 — funiculus lateralis; 10 — funiculus anterior.

Кулранг модда орқа миянинг узунаси бўйлаб жойлашган бўлиб, олдидан орқасига томон чўзилган ва бир-бири билан кўндаланг хари билан қушилган икки (ҳар ярмида биттадан) колоннадан иборат. Колоннада олдинги кулранг устун — columna grisea anterior ва орқа кулранг устун—columna grisea posterior тафовут қилинади 252- расм

Кулранг модданинг (кўндаланг харининг) ўртасидан марказий канал — canalis centralis ўтади. Узунчоқ мия марказидаги канал билан туташган бу канал кўндаланг харини иккига, яъни олдинги кулранг битишма — comissura grisea an terior ва орқадаги кулранг битишма — comissura grisea posterior га ажратади. Марказий каналнинг пастки, конусга яқин қисми кенгайган бўлиб, бунга охирги қоринча — ventriculus terminalis дейилади, тепа томони эса узунчоқ мия канали орқали бош миянинг IV қоринчаси билан қўшилади.

Орқа мия кўндалангига кесилганда кулранг модданинг капалак шаклида ёки «Н» ҳарфи шаклида эканлигини кўриш мумкин. Ана шу кулранг модданинг олдинги қисмлари бир оз кенгайган, орқа қисмлари эса, аксинча, торайган, найзасимон бўлади. Олдинги кенгайган чизиғини олдинги шохлар — cornua anterior, орқадаги торайган чиқиқларни эса орқадаги шохлар — cornua posterior деб аталади. Олдинги ва орқадаги шохларни бир-бирига қўшиб турган соҳани zona intermedia, яъни оралиқ соҳа дейилади. Ана шу оралиқ соҳа биринчи кўкрак сегменти билан учинчи бел сегменти ўртасида ён томонга бирмунча туртиб чиққан бўлади. Бу жойни ташқи (ён) шохлар — cornua lateralea деб аталади (253- расм).

Орқа миянинг бўйин соҳасида, орқа ва олдинги шохлар оралиғидаги оқ модда бағрида (кулранг модда яқинида) кўп тармоқли нерв ҳужайраларидан иборат тўрсимон тузилма бўлиб, бунга formatio reticularis дейилади.

Орқа шохларнинг учлари лиқилдоқ модда — substantia gelatinosa билан қопланган.

Олдинги ён эгатдан ҳаракатлантирувчи илдизча ва орқадаги ён

253-р а с м. Орқа мия кўндаланг кесимининг схемаси.

1 — sulcus medianus posterior; 2 — septum posterius; 3 — funiculus posterior; 4 — funiculus anteriolateralis; 5 — fissura mediana anterior; 6 — columna posterior; 7 — columna lateralis; 8 — columna anterior.

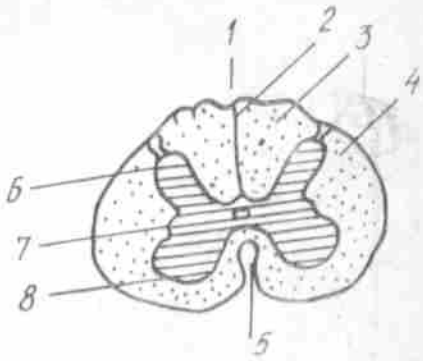

эгатдан сезувчи илдизча чиқиши ҳақида юқорида айтиб ўтилган эди. Демак, кулранг модданинг олдинги шохларида йирик ҳаракатлантирувчи ҳужайралар жойлашган бўлиб, уларнинг узун шохлари ҳаракатлантирувчи илдизчаларни ҳосил қилади. Кулранг модданинг орқадаги шохларида эса ҳажм жиҳатидан анча кичик сезувчи ҳужайралар жойлашади. Ташқаридан сезувчи илдизча тўпламида келган нерв толалари шу ҳужайралар билан боғланиб туради. Ташқи (ён) шохлар эса симпатик нерв соҳаси ҳисобланиб, унда жойлашган майда ҳужайраларнинг толалари олдинги илдизчага қўшилиб чиқиб кетади.

Substantia gelatinosa нинг орқа томонида ғовак соҳа — zona spongiosa деб аталувчи яна бир соҳа бўлиб, бунда жойлашган нерв ҳужайралари — substantia gelatinosa ҳужайралари сингари ўз ўсимталари ёрдамида бир-бирига яқин турган сегментларнинг алоқасини таъминлаб туради. Ана шу ғовак соҳа билан орқа миянинг сиртқи юзаси ўртасида қолган соҳа охирги (ёки чегара) соҳа — zona terminalis деб аталади.

Орқа миянинг оқ моддасини ташкил этувчи толалар, нерв илдизчаларининг давоми сифатида ўтказиш йўллари вазифасини бажаради. Олдинги илдизчаларнинг толалари (ҳаракатлантирувчи) орқа мия оқ моддасини ташкил қилишда кам иштирок қилади, чунки улар кулранг модданинг олдинги шоҳларидаги ҳужайралардан чиқиши биланоқ олдинги ён эгатга томон йўналади.

Оқ моддада кўпроқ орқа илдизчаларнинг толалари бўлади. Орқа илдизчаларнинг толалари орқа шоҳчаларидаги ҳужайраларнинг ўсимталари эмас, балки юқорида айтилганидек, олдинги ва орқа илдизчаларнинг қўшилиш жойида орқа илдизча (сезувчи толалар) ҳисобидан пайдо бўлган тугунчалардаги ҳужайраларнинг ўсимталаридир. Бу ўсимталар тугундан ташқарига чиқиши биланоқ иккига ажралади. Бу ажралган шохларнинг биттаси периферик нерв каторига қўшилиб кетади, иккинчиси эса орқа илдизча каторида орқа ён эгат орқали орқа мияга киради ва шу ондаёқ ҳар қайси тола яна иккита шохга бўлинади. Бу шохлар миянинг оқ моддасига жойлашиб, биттаси юқорига, иккинчиси пастга томон йўналади. Пастга кетувчи толалар узоққа бормай, пастроқдаги кулранг моддадан тугайди. Юқорига

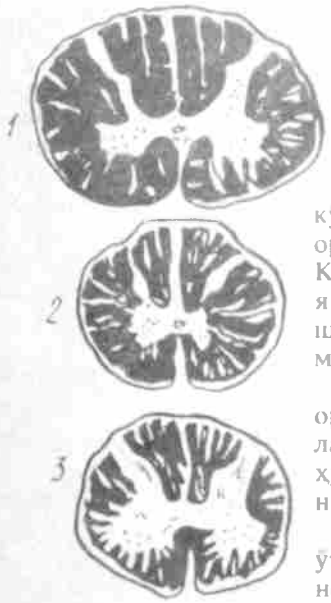

254-р а с м. Орқа мия қисмларининг кўндаланг кесими (ҳажмий тафовути кўрсатилган).
1-еттинчи бўйин сегменти соҳаси (CVII); 2 — бешинчи кўкрак сегменти соҳаси (ThV); 3 — иккинчи бел сегменти соҳаси (LII).

кўтарилувчи толалар эса кулранг модданинг орқа шохлари орқали узунчоқ миягача боради. Кўтарилувчи толаларнинг йўл-йўлакай ўзидан яна кўпгина майда шохчалар ажратишини ва шу шохчаларнинг турли масофада кулранг моддада тугашини айтиб ўтиш керак.

Бу толалардан бошқа, кулранг модданинг орқа шохларидаги ҳужайралардан ҳам толалар чиқади. Бу толалар орқа миянинг бошқа ҳужайраларини ва узунчоқ мия ҳужайраларини қўшиш, боғлаш учун хизмат қилади.

Орқа миянинг оқ моддасида шу миянинг ўзидаги ҳужайралардан чиқувчи ва кирувчи нерв толаларидан ташқари бош миядан келувчи толалар ҳам бор. Улар маълум бир масофани оқ модда таркибига ўтгач, кулранг модданинг олдинги шохларидаги ҳужайраларга боради.

Шундай қилиб, ҳар қайси сегмент соҳасидаги кулранг модда унинг олдинги ва орқадаги шохларидан чиқувчи илдизчалар ва шу кулранг моддани ўраб турган оқ модда, яъни нерв толалари — орқа миянинг ўзига хос аппарати ёки сегментар аппарати ҳисобланади.

Кулранг модда оқ модданинг ҳажми (кўп-озлиги), уларнинг бир-бирига нисбати ҳамма жойда бир хил эмас. Белдаги йўғонлашган қисмида ва умуман пастки сегментларда кулранг модда оқ моддага нисбатан кўп бўлади. Ўртадаги, айниқса устки кўкрак сегментларида, аксинча, оқ модда кўп бўлади. Бўйиндаги йўғонлашган қисмида кулранг модда яна кўпаяди, лекин оқ модданинг ҳам ҳажми унча камаймайди (254- расм).

Ёш болаларда орқа миясининг кўндаланг кесими кўриниши жиҳатидан катта одамларникига ўхшайди.

Чақалокнинг бўйин ва бел қисмидаги йўғонлашмаси катта одамларникига нисбатан яхши кўринади, марказий канали яхши тараққий этган. Марказий канал диаметри 1—2 ёшга келиб тораяди.

Орқа миянинг оқ моддаси, кулранг моддага нисбатан тез ўсади.

Орқа миянинг қон томирлари. Орқа мияни умуртқа артериясидан ва чуқур бўйин артериясидан ҳамда орқанинг қовурғааро артерияларидан, шунингдек латерал думғаза артерияларидан чиққан тармоқлар орқали қон билан таъминлайди. Орқа мияни қон билан таъминлашда яна қуйидаги артериялар: rami spinalis, a spinalis anterior, a. spinalis poste rior қатнашади.

Орқа миянинг вена томирлари, умуртқа поғонаси каналининг ичидаги вена тўрларига қуйилади.

Орқа мия қаватма-қават жойлашган уч хил парда билан ўралган. Энг ташқи пардага — қаттиқ (қалин) парда — dura mater spinalis, ундан кейингиси, яъни ўртадагисига — тўр парда — arachnoidea spinalis ва энг ичкаридаги, мияга тегиб турган пардага — юмшоқ парда ёки томирли парда — pia mater (s. vasculosa) spinalis дейилади. Бу пардаларнинг ҳаммасини meninges деб аталади (255- расм).

Орқа миянинг учала пардаси бир-бирига ва атрофдаги бошқа қисмларга муносабати билан бош мияни ўровчи шу номдаги пардалардан анча фарқ қилади. Биз буни ҳар қайси пардани алоҳида тасвирлаганимизда кўрсатиб ўтамиз.

Қаттиқ (қалин) парда — dura mater spinalis орқа миянинг ҳаммасини ўраган бўлиб, унинг диаметри орқа миянинг диаметрига қараганда анча каттадир. Шунинг учун ҳам орқа мия бу парда ичида эркин, худди кенг ҳалтага солингандай бўлиб туради. Шу билан бирга бу парда ташқи томондан ҳам умуртқа деворларига тегиб турмайди, яъни у бош миянинг қаттиқ пардаси сингари суякларнинг ички юзаларига мустаҳкам ёпишиб кетмайди, суякларнинг ички пардаси вазифасини бажармайди, чунки умуртқаларнинг орқа мияга қараган юзалари алоҳида, ўзига хос парда билан қопланган бўлади. Шу парда билан миянинг қаттиқ пардаси ўртасида орқа ва ён томонларида бўшлиқ — cavum epidurale қолади. Бу бўшлиқда лимфа йўллари, ёғ қатлами ва кўп миқдорда вена томири чигаллари (plexus venosi vertebralis interni) туради. Олдинги томонда эса қаттиқ парда умуртқаларнинг орқадаги узунасига кетган бойлами (ligamentum longitudinale posterius) билан бирикиб кетади. Халта ичидаги тор бўшлиққа cavum subdurale дейилади.

Қаттиқ парда халтасининг кенглиги ҳамма жойда бир хил эмас, орқа мия йўғонлигининг ўзгаришига қараб, унинг ҳам кенглиги ўзгаради, айниқса бел қисмида ва ундан пастда жуда ҳам кенг бўлади. Халтанинг аста-секин торая бориб тугайдиган пастки учи II — III думғаза умуртқалари рўпарасида туради. Юқори томонда эса қаттиқ парда катта энса тешиги атрофидаги киргоққа маҳкам бирикади.

Қаттиқ парда орқа миядан чиқувчи нервлар учун ўзидан воронка шаклида ўсимталар чиқаради ва бу воронкалар икки илдизча (сезувчи ва ҳаракатлантирувчи) бирлашувидан ҳосил бўлган нервни ва унинг тугунини ўраб олиб, умуртқалараро тешикларга кириб кетади. Шу туфайли орқа миянинг қаттиқ пардаси мустаҳкам, қимирламайдиган бўлиб жойлашади. Нервларни ўраган бу пардалар анча масофагача шу нервлар билан боради. Орқа миянинг қаттиқ пардаси бош миянинг қаттиқ пардасидан ана шу жиҳатдан ҳам фарқ қилади (256- расм).

Тўр парда — arachnoidea spinalis бириктирувчи тўқималардан тузилган жуда ҳам юпқа парда бўлгани учун (учта пардаининг ичида энг юпқаси) унга тўр парда номи берилган. Бу парда бош миядаги тўр пардадан шу билан фарқ қиладики, у ўз устидаги қаттиқ парда билан анча мустаҳкам бириккандир. Бундай бирикиш айниқса умуртқалараро тешиклар олдида, нерв тугунлари устида ва тишли бойлам деб аталган

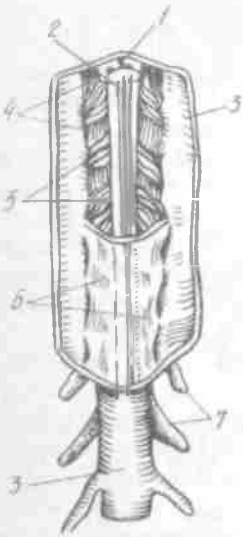

255-р а с м. Орқа мия пардалари (орқадан кўриниши). Пардаларнинг бир қисми кесиб ташланган.

1 — fissura mediana anterior; 2 — sulcus medianus posterior; 3 — dura mater spinalis; 4 — ligamentum denticulatum; 5 — fila radicularia; 6 — arachnoidea spinalis; 7 — ganglia spinalia.

бойламнинг тишлари ёпишган жойларда яхши кўринади. Бу парданинг муҳим хусусиятларидан яна бири шуки, у ўз остидаги юпқа пардага ҳеч қаерда тегмасдан туради. Шунинг учун бу иккала парда ўртасида умуртқа поғонаси каналининг бошидан-охиригача кенг бўшлиқ пайдо бўлади, бунга cavum subarachnoidale дейилади. Бу бўшлиқда орқа мия ва ундан чиқувчи илдизчалар кўп миқдорда суюқлик билан тўлдирилган ҳолда эркин туради. Жуда тиниқ бўлган бу суюқликка liquor cerebrospinalis дейилади.

Тўр парда остидаги бўшлиқ пайга томон бирмунча кенгаяди, ана шу кенгайган қисмига охирги цистерна — cisterne terminalis дейилади. Бу жойда cauda equina туради. Тепа томонда эса тўр парда остидаги бўшлиқ, катта энса тешиги орқали калла ичидаги шу номли бўшлиқ билан туташади.

Тўр парда остидаги бўшлиқда шу тўр пардани юмшоқ парда билан боғлаб турадиган кўпгина юпқа пиликчалар (бойламлар) бўлиб, булардан кўзга кўринадиган тишли бойламлар — ligamentum denticulatumдир. Бу бойламлар олдинги ва орқадаги илдизчалар ўртасида тиккасига жойлашган бўлиб, уларнинг ички четлари юмшоқ парда билан битишган, ташқи четлари эса худди арра тишлари сингари тишларга бўлиниб, бу тишларнинг учлари тўр парданинг қаттиқ парда билан ёпишган жойига бириккан. Тишли бойлам тишларининг сони ҳаммада бир хил эмас, одатда у 21 гача етади, бойламнинг биринчи тиши катта энса тешиги сатҳида бўлса, энг пастки тиши XII кўкрак ва I бел нерви илдизчаларининг ўртасида жойлашади.

Бу пиликча (пластинка) нинг бойлам деб аталишига сабаб шуки, кўринишдан орқа мияни тўр парда ва қаттиқ пардага шу пиликча ёрдамида осиб (бойлаб) қўйилганга ўхшайди.

Тўр парда остидаги бўшлиқни тўлдириб турган суюқлик билан тишли бойламнинг аҳамияти ғоят каттадир. Орқа мия тишли бойлам

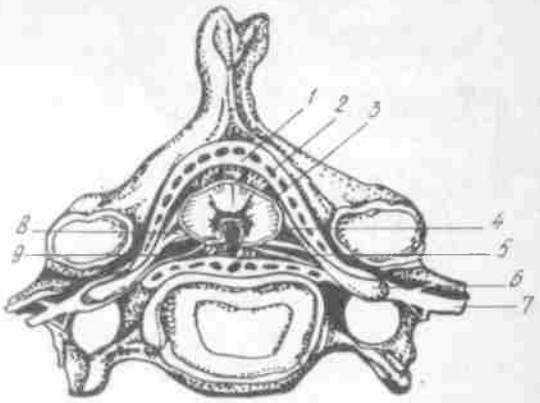

256-р а с м. Орқа мия пардаларининг умуртқа мияга нисбатан жойланиши.

1 — dura mater spinalis; 2 — cavitas epiduralis; 3 — arachnoidea (mater) spinalis; 4 — radix dorsalis (posterior); 5 — radix ventralis (anterior); 6 — ganglion spinale; 7 — n. spinalis; 8 — lig. denticulatum; 9 — cavitas subarachnoidalis.

воситасида мустаҳкамланиб қўйилганлиги ва ўзи бутунлай суюқликка кўмилиб турганлиги туфайли, гавданинг силкинишларида ёки баданга ташқаридан бирорта зарба етганда шикастланмайди ва шу зарба суюқлик туфайли тўғридан-тўғри орқа мияга таъсир кўрсатмайди.

Юмшоқ парда — pia mater spinalis (s. vasculosa) орқа мияга жипслашиб ёпишиб туради ва ўзи иккита пишиқ варақдан иборат бўлади. Ана шу икки варақдан тузилганлиги билан у бош миядаги юмшоқ пардадан фарқ қилади. Бу парда орқа мия юзаси билан маҳкам бирикиб кетганлиги туфайли, уни ажратиб олиб бўлмайди. У орқа мияни фақат сиртдан қоплаб қолмай, балки эгатларининг ораларига ҳам кириб боради.

Юмшоқ пардада қон томирлар жуда ҳам кўп бўлади (шунинг учун ҳам унинг иккинчи номи томирли парда — vasculosadир). Бу майда қон томирлар орқа миянинг ўзини озиқлантиришда ҳам иштирок этади. Баъзи йирикроқ қон томирлар эса олдинги эгат орқали миянинг ичига ҳам киради. Conus medullarisнинг чўққисидан юмшоқ парда юқорида айтиб ўтилган охирги ипга (filum terminale га) айланиб кетади.

ОРҚА МИЯ ТАРАҚҚИЁТИ

Нерв системаси пушт (эмбрион) нинг ташқи варағи — эктодермадан пайдо бўлади. Дастлаб эктодерманинг бир қисми чўзинчоқ пластинка шаклида ички томонга бўртиб чиқади ва қалинлашади. Кейинчалик бу пластинканинг ўртаси чўка бошлаб, унинг ён чети бир-бирига яқинлашаверади, сўнгра улар қўшилиб кетади. Натижада, бошланғич мия найчаси ҳосил бўлади ва у эктодермадан узилиб, мустақил ҳолат олади (257- расм).

Мия найчасининг устки (бош суяги томондаги) қисми кейинчалик учта пуфак ҳосил қилиб, бош мияга асос солади, пастки (дум томондаги) қисми эса бир текисда ўсиб, орқа мияга айланади.

Дастлабки нерв пластинкаси аввал бир қатор эпителиал (қопловчи) ҳужайралардан иборат бўлса, пластинканинг четлари бирикиб найча ҳосил бўлиши даврига келиб, ҳужайраларнинг сони ортади, натижада,

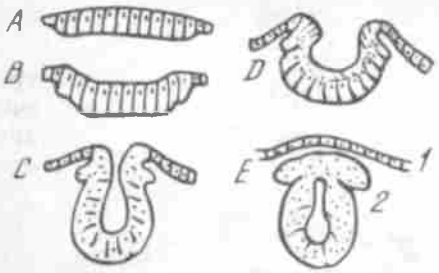

257-р а с м. Нерв системасининг тараққиёт даврлари (кўндаланг кесим схемаси).

А — мия пластинкаси; В — D — мия эгати; С — Е — мия найчаси; 1 — эпидермис; 2 — тугунли милк.

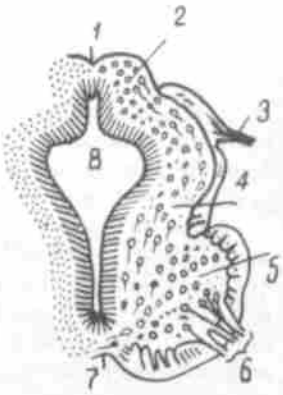

258-р а с м. Эмбрионда орқа мия тараққиётининг кўндаланг кесими (4 1/2 ҳафталик).

1 — орқа (дорсал) эгат; 2 — cornu posterius; 3 — radix posterior; 4 — оралиқ соҳа; 5 — cornu anterius; 6 — radix anterior; 7 — олдинги (вентрал) эгат; 8 — марказий канал.

яна икки қават янги ҳужайралар пайдо бўлади. Бу уч қават ҳужайраларнинг энг ички (найчанинг ичига қараган) қаватидан орқа миянинг марказий каналини ичдан қоплаб турган парда тараққий этади; ўрта қават нейробластлар деб аталувчи нерв ҳужайраларидан иборат бўлиб, ундан орқа мия марказидаги кулранг модда вужудга келади, энг ташқи томондаги қаватдан нейритлар, яъни нерв ҳужайраларининг ўсимталари (шохобчалари) пайдо бўлади. Бу қаватли ҳужайра ўзаклари деярли бўлмайди (258- расм).

Мия найчасининг пастки (яъни кейинчалик орқа мияга айланадиган) қисмининг ҳамма деворлари дастлаб бир хил қалинликда бўлади. Кейинчалик найчанинг икки ён деворлари қалинлашаверади, олдинги ва орқа деворлари эса у қадар тез тараққий этмаганлиги туфайли бир-биридан узоқлашгандек, яъни чуқурлашгандек бўлади. Шундай қилиб, орқа мия ана шу олдиндан орқага томон чўзилган бўшлиқ ёрдамида иккита тенг бўлакка — ўнг ва чап бўлакка ажралади.

Бошланғич мия найчаси орқа мия айланадиган қисмининг диаметри ҳамма жойда (охирги конусдан ташқари) бир хилдир. Пуштда қўл ва оёқ белгилари (куртаклари) пайдо бўлиши биланоқ шу органлардан (қўл ва оёқлардан) мускуллар ва терига нерв юборадиган сегментлар (орқа мия сегментлари) кенгая боради, чунки бу жойлардаги (бўйин ва бел қисмларидаги) сегментларда ҳужайраларнинг сони кўпая бошлайди.

БОШ МИЯ — ENCEPHALON

УМУМИЙ МАЪЛУМОТЛАР

Бош мия бош суягининг ичида жойлашган. Ташқи юзалари ва туби бош суягига яқин турганлигидан унинг шакли бош суяги ички юзасининг шаклига ўхшайди. Унинг тепа ва ён юзалари бош суягининг устки қисмига (calvaria) ўхшаб, гумбаз шаклига кирган бўлса, пастки юзаси (туби) ясси, ҳатто ўртасидан бир оз ботиқ бўлади.

Бош мияга бир қарашда унинг аввало учта йирик қисмдан иборат эканлиги кўзга ташланади: 1) устки энг катта қисми, яъни катта мия — cerebrum; 2) мияча — cerebellum 3) мия поғонаси — truncus encepnali ёки дастаси. Бу уч қисмнинг бир-бирига муносабатини билиш учун бош миянинг тараққиёт жараёнлари билан танишмоқ керак. Буни қуйироқда баён этамиз.

Бош мия устини қоплаган пардаларни олиб ташлаб, тепа ва ён томонидан қарасак, унинг ўртадан узунасига, олд ва орқа томонга кетган чуқур ёриқ — fissura longitudinalis cerebri ёрдамида иккита баробар бўлакка, яъни яримшарларга — hemispheria cerebri га бўлинганини кўриш мумкин. Бу яримшарларнинг ташқи юзалари жуда кўп қинғир-қийшиқ эгатлар ёрдамида узунлиги ва кенглиги ҳар хил, лекин баландлиги бир хил пушталарга бўлинган. Орқа томондан қаралганда фақат мияча билан узунчоқ мия кўринади. Орқа томонда мия яримшарлари билан миячани бир-биридан ажратиб турган кўндаланг ёриққа fissura transversa cerebri дейилади. Бу ёриқ fissura longitudinalis cerebri билан ўртада туташган.

Мия яримшарлари (ўнг ва чап) бир-бири билан қадоқ тана — corpus callosum воситасида қўшилган. Яримшарлар асосан оқ ва кулранг моддадан (мия пўстлоғидан) тузилган бўлиб, улар ҳажм жиҳатидан миянинг энг катта қисмини ташкил этади. Яримшарлар миянинг бошқа қисмларини устидан ва атрофдан қоплаб турганлиги учун уларни қоплама (плашч) — pallium дейилади. Плашч, филогенез нуқтаи назаридан, бош миянинг янги (кейинчалик тараққий этган) қисми бўлганлигидан уни янги мия — neencephalon деб ҳам аталади.

Эмбрионда дастлаб пайдо бўлган мия найчасининг ичидаги бўшлиқ, орқа мияда марказий каналга айланиб қолишини айтган эдик. Ана шу найча бўшлиғининг устки, яъни бош мия тараққий этадиган томондаги қисми бир неча жойидан кенгайиб, мия қоринчалари — ventriculi cerebri га айланади. Лекин бу қоринчалар ўзаро алоқани йўқотмайди. Мия қоринчалари билан қуйида батафсил танишамиз.

Бош миянинг туби — basis cerebri (s. basis encephali) бош суягининг ички, асосий қисмига тегиб турганлигидан, шу жойдаги мураккаб тузилмалар шаклига киради. Миянинг шу томондан катта мия, мияча ва мия стволининг пастки юзалари ҳамда бош миядан чиқаётган нервлар кўрилади.

Бош мия ва миячанинг бу юзалари (мия туби) бўйлаб олдидан орқага қараб борганда қуйидагиларни кўрамиз (259- расм).

Мия тубининг энг олдинги томонида мия яримшарлари пешона

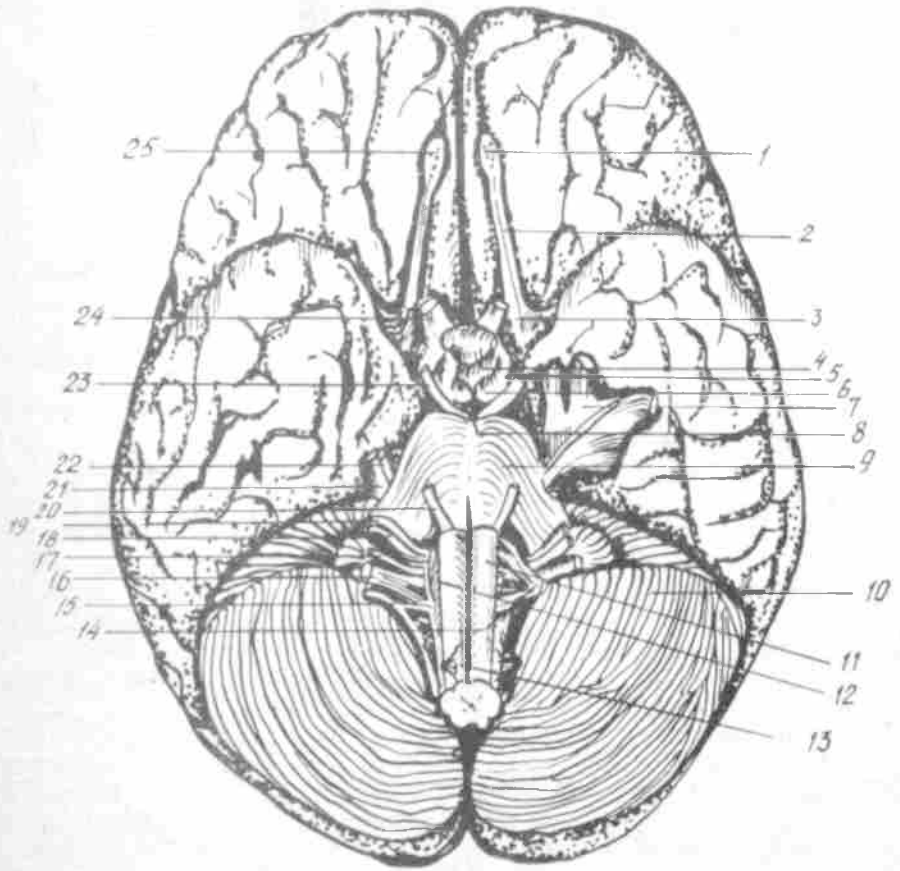

259-р а с м. Мия туби.

1 — bulbus olfactorius; 2 — tractus olfactorius; 3 — substantia perforata rostralis (anterior); 4 — tuber cinereum; 5 — [illegible]; 6 — corpora mamillaris; 7 — gangl. trigeminale; 8 — substantia perforata interpeduncularis (posterior); 9 — pons; 10 — cerebellum; 11 — pyramis; 12 — oliva; 13 — nn. spinales; 14 — n. hypoglossus; 15 — n. accessorius; 16 — n. vegus; 17 — n. glossopharyngeus; 18 — n. vestibulacochlearis; 19 — n. facialis; 20 — n abducens; 21 — trigeminus; 22 — n. trochlearis; 23 — n. oculomotorius; 24 — n. opticus; 25 — n. olfactorii.

қисми (lobus frontalis) нинг остки юзалари кўринади. Уларни бир-биридан fissura longitudinalis cerebri ажратиб туради. Бу ёриқнинг икки ён томонида ҳидлов йўли — tractus olfactorius туради. Ҳидлов йўлининг олдинги қисми (учи) пиёз шаклида йўғонлашган, бу bulbus olfactorius деб аталади, орқадаги қисми эса кўтарилиб турадиган учбурчак шаклидаги юза ҳосил қилади, бунга trigonum olfactorius дейилади. Ҳидлов йўлининг олдинги йўғонлашган қисмига 15—20 та ингичка, оқ ипга ўхшаш толалар киради. Бу ипларга flamenta olfactoria ҳаммасини қўшиб айтганда ҳидлов нерви nervus olfactorius дейилади. Ҳидлов йўли учбурчагининг (trigonum olfactorius) орқа томонида жуда кўп майда тешикли бир юза бўлиб, бунга олдинги илма-тешик соҳа — substantia perforata anterior дейилади. Шу жойдаги пардалар ва қон томирлар олиб ташланганда бу соҳа яхши кўринади.

Ҳар иккала илма-тешик соҳанинг ўртасида зарб аломати (x) шаклида кенг кесишма бўлиб, бунга кўрув нерви кесишмаси — chiasma opticum дейилади. Бу кесишманинг олдинги томонида қийиғига келиб қўшилган кўрув нервлари — nervus opticus ни кўриш мумкин. Кўрув нервлари кесишмасининг орқа томонидан ичкаридан ташқарига йўналган кўрув йўли — tractus opticus кетади ва шу жойда икки томондан кўриниб турган миянинг чакка бўлаклари (lobus temporalis cerebri) нинг остига кириб кетади.

Кўрув нерви кесишмасини салгина орқага тортсак, унинг олд томонидан fissura longitudinalis cerebri га қараб бир пластинка кетганини кўриш мумкин, бунга чегараловчи пластинка — lamina terminalis дейилади. Кесишманинг орқа томонига кулранг тепа — — tuber cinereum тегиб туради. Бу тепа пастга томон воронка шаклида торайиб давом этади, infundibulum ва шу воронка учида мия ортиғи — hypophysis cerebri — жойлашади. Воронка учида осилиб турган олчани эслатади.

Кулранг томонининг орқасида шарсимон, оқиш рангдаги иккита дўнгни кўриш мумкин, булар сўрғичсимон таналар — corpora mamillaria дир. Бу таналарнинг икки ён томонида йўғон оқ тўсиқлар сингари мия оёқчалари — pedunculi cerebri жойлашган. Бу оёқчалар олдиндан орқага, ташқаридан ичкарига томон қийшиқ жойлашган бўлиб, уларнинг бир-бирига яқинлашувчи орқа учлари (қисмлари) Варолий кўприги — pons Varolii га бориб тақалган. Оёқчалар ўртасида, сўрғичсимон таначалар орасида тўртбурчаксимон чуқурлик бўлиб, бунга оёқчалар оралиғидаги чуқур — fossa interpeduncularis дейилади. Бу чуқурнинг тагида томирлар ўтадиган майда тешиклар бўлгани туфайли уни орқадаги илма тешик соҳа — substantia perforata posterior деб аталади.

Варолий кўпригининг орқасида узунчоқ мия — medulla oblongata туради. Узунчоқ мия ўзининг олдинги кенг (йўғон) қисми билан Варолий кўпригининг орқа четига тақалади, орқа қисми эса бош мия соҳасидан анча ташқарига чиқиб, орқа мия билан қўшилиб кетади.

Варолий кўприги билан узунчоқ мия йўғон қисмининг икки ён томонидан мияча яримшарлари (палласи — hemispheria cerebelli) кўринади.

Миянинг тубини ўрганишда ундан чиқувчи 12 жуфт бош мия нервларини ҳам чиқиш тартиби билан айтиб ўтишимиз лозим. Бу нервларнинг ҳаммасини мия тубида кўриш мумкин. Бу ҳақдаги тушунчани осонлаштириш, яъни 12 жуфт нервнинг мия тубидан ва бош суяги ичидан чиқиш жойларини, аъзоларга боришини кўрсатиш учун қуйидаги жадвалдан фойдаланишни тавсия қиламиз[1]. Нервларнинг периферик тармоқлари хақидаги маълумотни тегишли бобда берамиз.

Қўшимча нерв — n. accessorius нинг пастки қисми 6—7 та илдизчадан иборат бўлиб, улар ингичка бир тутам ҳосил қилади ва орқа мия нервларининг олдинги ҳамда орқа илдизчалари орқасидан юқорига кўтарилиб, катта энса тешиги орқали бош суяги ичига киради.

---

[1] В. Н. Тонков ва М. Р. Спиндан олинган.

У ерда ўзининг устки илдизчалари билан қўшилиб, foramen jugulare орқали яна ташқарига чиқади.

Тузилиши ва функциясига кўра жуда ҳам мураккаб бош мия алоҳида қисмларининг бир-бирига муносабати ва боғланишини тушуниш учун, яхшиси, аввал унинг тараққиёт йўли, яъни унинг оддийроқ тузилиш даври билан танишиб чиқмоқ зарур. Шунинг учун қуйида бош миянинг тараққиёти устида фикр юритиб, кейинроқ миянинг ҳар қайси бўлакларини алоҳида-алоҳида мукаммал кўриб чиқамиз.

БОШ МИЯ ТАРАҚҚИЁТИ

Марказий нерв системаси бошқа аъзоларга қараганда эрта тараққий эта бошлайди.

Пушт (эмбрион)нинг энг дастлабки тараққий этиш даврида пайдо бўлган мия найчасининг («Орқа мия тараққиётига» қаралсин) устки қисми аввалданоқ пастки қисмига қараганда бирмунча кенгайган, яъни бош мия тараққий этиши учун мослашган бўлади. Кейинчалик найчанинг бу қисми икки жойидан торайиб, учта пуфакча пайдо бўлади. Бу бирламчи пуфакчаларнинг олдингисига prosencephalon (олдинги мия), ўртадагиси mesencephalon ўрта мия ва учинчисига rhombencephalon (ромбсимон мия) дейилади.

Кўп вақт ўтмай бу бирламчи пуфакчаларнинг биринчи ва учинчиси яна иккитадан пуфакчаларга бўлинади. Prosencephalon дан ҳосил бўлган пуфакчаларнинг олдингисига telencephalon (охирги мия), иккинчисига эса diencephalon (оралиқ мия) дейилади, rhombencephalon дан пайдо бўлган пуфакчаларнинг олдингисига metencephalon (ортқи мия) ва иккинчисига myelencephalon (узунчоқ мия) дейилади. Ўрта мия (mesencephalon) пуфакчаларга бўлинмай, аслича қолаверади. Юқорида айтилганларнинг схематик тасвири 260-расмда келтирилган.

Бу пуфаклар эмбрион тараққиётининг дастлабки (бошланғич) даврида тўғри, бир қаторда жойлашган бўлса, кейинчалик бош миянинг тез ўсиши натижасида ўз жойини ўзгартириб, букила бошлайди. Натижада уч жойда эгилиш (букилма) вужудга келади. Букилмаларнинг биттаси ўрта мия соҳасида бўлиб, буни тепадаги букилма дейилади, иккинчиси кўприк букилмаси номи билан орқа мия соҳасида бўлади, учинчиси эса узунчоқ мия соҳасида бўлиб, энса букилмаси деб аталади. Бу букилмаларнинг ўртадагиси (иккинчиси) олдинга, биринчи ва учинчиси эса орқага томон кўтарилган бўлади. Бундай букилмалар бош мия қисмларининг бир вақтда ва бир хил тезликда тараққий этмаслигидан келиб чиқади. Бир қисмнинг тез ўсиши ва такомиллашиши, иккинчи қисмнинг секинлик билан ўсиши ана шундай ўзгаришларга олиб боради, миянинг умумий тузилиши эса аста-секин мураккаблашади.

Энди қайси пуфакчалардан миянинг қайси қисмлари тараққий этиши устида қисқагина тўхталиб ўтамиз. Ромбсимон мия (Rhombencephalon) ўз навбатида иккига: myelencephalon ва metencephalon га

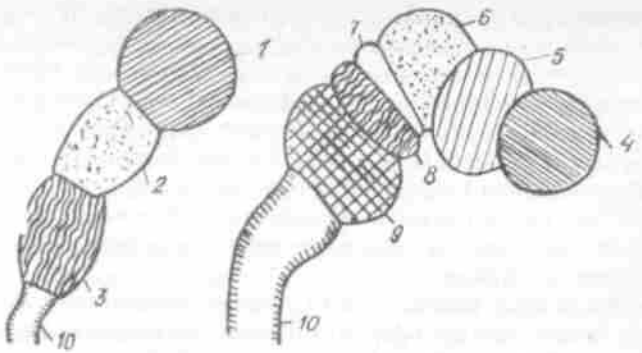

260-р а с м. Мия тараққиёти (схема).

1 — prosencephalon; 2, 6 — mesecenphalon; 3 — rhombencephalon; 4 — telecepha-lon; 5 — diencephalon; 7 — isthmus rhombencephali; 8 — metencephalon; 9 — myelencephalon; 10 — medulla spinales.

бўлинади, биринчисидан узунчоқ мия иккинчисидан мияча, Воролий кўприги ҳосил бўлади. Буларнинг бўшлиғи IV қоринчага айланади.

Ўрта мия пуфаги — mesencephalon ўз тараққиётида миянинг бошқа қисмларидан бирмунча орқада қолади, унинг деворлари бир текис йўғонлаша бориб, ичидаги бўшлиқ тораяди (кенгаймасдан қолади) ва IV қоринчани III қоринча билан қўшадиган ингичка сув йўлига айланади. Бу каналга Сильвий сув йўли — aquedctus cerebri дейилади. Унинг орқа деворидан тўрт тепалик пластинкаси — lamina quadrigemi-na, олдинги деворидан эса мия оёқчалари — pedunculi cerebri тараққий этади.

Оралиқ мия — diencephalon деярли бутунлай кўрув бўртиғи билан боғлангандир. Унинг икки ён деворлари такомиллаша бориб, кўрув бўртмаларига айланади. Шунингдек тараққиётнинг бошланғич даврида унинг ён деворларидан кўз пуфаклари деб аталувчи бир жуфт пуфак пайдо бўлади. Бу пуфакчалардан кейинчалик кўрув нервлари ва кўз тўр пардаси тараққий этади.

Оралиқ мия пуфагининг ичидаги бўшлиқ кенгайиб, бош миянинг III қоринчаси — ventriculus tertius га айланади. Бу қоринча миянинг сув йўли орқали IV қоринча билан махсус тешиклар ёрдамида (қуйироққа қаралсин) ён қоринчалар билан туташган.

Оралиқ миянинг ён деворларидаги кўрув бўртиқлари ўз ичига бирмунча кулранг ўзакларни олганлиги туфайли анчагина бўртиб чиққан ва III қоринча бўшлиғини торайтириб қўйган. Шунинг учун ҳам тепадан қаралганда III қоринча бўшлиғи торгина ёриққа ўхшайди.

Оралиқ миянинг олдинги томонидан (hypotnalamus) битта (ток) бўртиқ пайдо бўлиб, у кейинчалик воронка сингари торайган найча шаклига киради (infundibulum). Бу воронканинг пастки учидан мия ортиғининг (hypophysis) орқа бўлаги тараққий этади. Бу hypothalamus ҳисобидан кулранг тепа (tuber cinereum) ва сўргичсимон таналар (corpora mamilaria) ҳам тараққий этади.

Оралиқ мия пуфагининг орқа девори унча қалинлашмайди ва устки

томирли парда (tela chorioidea superior) билан бирикиб кетади. Ана шу деворнинг орқа томонидан битта бўртиқ пайдо бўлиб, у кейинчалик миянинг устки ортиғи (epiphysis s. corpus pineale) га айланади.

Охирги мия — telencephalon пуфагидан мия плашчи (ёпқичи) тараққий этади. Миянинг бу қисми тараққиёт даврининг бошланишида миянинг бошқа қисмлари (пуфаклари) билан бир хил катталикда бўлса ҳам, кейинчалик жуда тез тараққий этиши, такомиллашиши натижасида миянинг энг катта қисмига айланиб, қолган қисмлари устдан ёпиб туради, яъни миянинг бошқа қисмлари шу плашч (ёпқич) остида сиртдан кўринмай қолади.

Аввал тоқ ҳолда пайдо бўлган пуфак: миянинг бўлажак қаттиқ пардасидан ажраладиган ўроқсимон ўсиқ воситасида иккига бўлина боради ва мия яримшарлари вужудга кела бошлайди.

Охирги мия пуфаги иккига бўлинганда, яъни мия яримшарлари вужудга кела бошлаган вақтда, унинг ўртасидан яна бир кичик бўлакча ажралиб қолади, бунга telencephalon medium дейилади. Ана шу қўшимча бўлакнинг олдинги деворида эмбрионал тараққиётнинг биринчи ойи бошланишида қалинлашиш рўй беради. Битишма пластинкаси деб аталган бу жой ҳисобидан кейинчалик қадоқ тана (corpus callosum), мия гумбази (fornix) ва олдинги битишма — comissura anterior тараққий этади.

Охирги мия пуфагининг девори икки яримшарга ажралиши учун чуқа бошланганда пуфак ичидаги бўшлиқ ҳам иккига бўлинади. Кейинчалик ҳар иккала бўшлиқ, мия плашчининг шаклланишига қараб ўзидан шохлар ажратиб, миянинг ён қоринчалари (ёки I ва II қоринчалари) ventriculi laterales га айланади. Бу қоринчаларнинг III қоринча билан уланган томони аста-секин торая бориб, тешик шаклига киради. Бу тешикка қоринчалар ўртасида тешик — foramen interventriculare дейилади. Ён қоринчаларнинг деворлари қалинлашганлиги туфайли уларнинг бўшлиқлари анчагина торайиб қолади.

Яримшарларни ҳосил қилувчи пуфакларнинг туб томон деворларидан тарғил тана — corpus striatum вужудга келиб, бу тана кўрув бўртиғи (thalamus opticus) га яқинлашиб, туради, яъни тарғил тана билан кўрув бўртиғини чегараловчи эгат — sulcus terminalis ажралиб туради.

Охирги мия пуфаги деворининг, яъни плашч моддасининг бир текис тараққий этмаслиги натижасида (Д. Зерновдан) яримшарларнинг ташқи юзаларида ва ички юзаларининг қадоқ тана устидаги қисмида илон изи каби жойлашган пушталар (gyri) ва уларни бир-биридан ажратиб турган эгатлар (sulci) пайдо бўлади. Бу эгатлардан биттаси — sulcus (s.fissura) cerebri lateralis (Sylvii) ҳамма эгатлардан кўра илгари юзага келади. У миянинг икки ён томонидан (чакка қисмида) жойлашган бўлиб, дастлаб кенг бир чуқурча шаклида пайдо бўлади. Кейинчалик бу чуқурчанинг устки ва остки томонида тараққий этаётган пушталар уни торайтира бориб, торгина бир ёриқ шаклига келтириб қўяди. Шу ёриқ тагида қолиб кетган аввалги чуқурчанинг таги ўзига хос пушталари бўлган оролча — insula га айланиб қолади.

Бу чуқур эгатдан ташқари мия яримшарларининг юзалари яна бир неча чуқур эгатлар ёрдамида тўрт бўлакка бўлинади (бу ҳақда кейинроқ

батафсил тўхталамиз), ана шунга қараб ён қоринчалар ҳам тўрт қисмга (марказий қисм ҳамда учта шохга) бўлинади.

Эмбрионал тараққиётнинг иккинчи ойи бошларида, бўлажак яримшар пуфакларининг пастки томонидан (ташқи томонда) биттадан бўртма пайдо бўлади. Булар бўлажак ҳидлов мияси — rhinencephalon нинг асосидир. Бу бўртмалар тараққий этиб, ҳидлов миясига айланган сари махсус эгат ёрдамида (fissura rhinalis lateralis) яримшар деворидан ажрала боради.

Мия яримшарларининг устки (сиртқи) қавати кулранг моддадан (нерв ҳужайраларидан) иборат, бунга мия пўстлоғи — cortex дейилади. Мия пўстлоғининг ҳажми пушталар туфайли кенгаяди ва кўпаяди. Бош миянинг такомил этишини оддий схема тарзида келтирсак, масала яна ҳам ойдинлашади:

1. Prosencephalon
   - telencephalon
     - Pallum, ҳамма қисмлари билан corpus callosum fornix, comissura anterior, corpus striatum.
   - diencephalon
     - Thalami apici infundibulum, hypophysis, epiphysis, tuber cinereum, corpose mamillaris, tela chorioidea superior
2. Mesencephalon — (бўлинмайди) — Corpora guadrigemina, pedinculi cerebri.
3. Rhombencephalon
   - Metencephalon
     - isthmus
       - Brachia conjunctiva, velum medullare anterius
     - Pons varolii cerebellum
   - Myelencephalon — medulla oblongata

Энди бош мияни (орқа мияни ҳам) ўраб турувчи пардаларнинг пайдо бўлишига келсак, улар эмбрионда мияни ўраб турган мезенхимадан тараққий этади. Миянинг юмшоқ (томирли) пардаси — pia mater encephali қон томирлар билан бирга томирлар ёриғи — fissura chorioidea орқали ён қоринчаларининг ичига киради ва у жойда томирли қават — tela chorioidea ва томирлар чигали — plexus chorioideus ни ҳосил қилади. Ўрта ёшдаги одамларда бош мия оғирлиги 1100 г дан 2000 г гача, эркакларда 1394 г ни, аёлларда 1245 г ни ташкил этади (Н. К. Лисенков ва бошқ.) Бош мия оғирлиги ва ҳажми катта одамларда 20 ёшдан 60 ёшгача ўзгармайди, 60 ёшдан кейин камая боради.

Янги туғилган ўғил болаларда бош мия оғирлиги ўрта ҳисобда 390 г, қиз болаларда эса 355 г бўлади.

9—10 ойлик чақалоқларда мия оғирлиги икки баравар, 3—4 ёшга етганда уч баравар кўпаяди. 7 ёшдан кейин мия оғирлиги ва ҳажми, аста-секин ошаберади. 20—29 ёшда у эркакларда 1355 г, аёлларда 1220 г бўлади.

Бош миянинг қон томирлари. Бош мия, ички уйқу артерияси ва умуртқа артериялари орқали қон билан таъминланади. Ҳар бири ички уйқу артериялари миянинг олдинги ва ўрта артерияларини ҳосил

қилади. A. cerebri anterior, A. cerebri media, A. cerebri posterior, бу артериялар, a. communicans anterior ва a. communicans posterior воситасида қўшилиб, Виллизий қон айланиш доираси — circulus arteriosus cerebri (willisii) ни ҳосил қилади. Виллизий қон айланиш доираси неврология ва хирургияда катта амалий аҳамиятга эга.

Бош мия веналари қаттиқ пардининг бўшлиқларига қуйилади. V. v. cerebri бошқалардан фарқ қилади, улар артерияларни кузатиб бормайди, юпқа бўлади ва клапанлари бўлмайди. Бош мия веналари ички бўйинтуруқ венаси — V. jugularis interna орқали ўмров ости веналари билан қўшилади.

Бош миянинг тараққиёти билан танишиб, унинг беш қисмдан, яъни пастдан юқорига санаганда: myelencephalon, metencephalon, mesencephalon, diencephalon, telencephalon лардан иборат эканлиги кўриниб турибди. Қуйида катта ёшдаги одамда шу қисмларнинг қандай тузилганлиги алоҳида кўриб чиқилади.

УЗУНЧОҚ МИЯ — MEDULLA OBLONGATA (MYELENCEPHALON)

Узунчоқ мия бош мия пиёзчаси (шаклига кўра bulbus cerebri) қаторига киради, чунки у пастдан юқорига томон пиёз сингари астасекин йўғонлашиб боради. У бош мия билан орқа мия ўртасида жойлашган бўлиб, энса суягининг ичидаги нишаб (clivus) да туради. Унинг пастки учи катта энса тешиги чегарасида орқа мия билан қўшилади, кенгайган устки учи эса олд томондан Варолий кўпригининг орқа киргоғига тегиб туради орқа ва тепа томондан узунчоқ мияни ромбсимон чуқур ўртасидан кўндалангига кесиб ўтган ип сингари оқ ҳошиялар — stria medullares чегаралайди. Узунлиги ўрта ҳисобда 25 мм.

Узунчоқ мия тузилиши жиҳатидан орқа мия тузилишининг худди ўзгинасини такрорлайди, десак янглишмаймиз. Бу ҳам олд томон ўртасидан чуқур ёриқ — fissura mediana anterior, орқа томондан ўрта эгат — sulcus medianus posterior, ёрдамида бир-бирига тенг иккита паллага бўлинган. Бу ёриқ ва эгатларнинг икки ёнидаги мия моддаси ўз навбатида олдинги ён эгат — sulcus lateralis anterior ва орқа ён эгат — sulcus lateralis posterior воситасида тизимчаларга ажратилган. Бу эгатлар ва тизимчалар орқа миядаги худди шундай эгат ва тизимчаларнинг узунчоқ миядаги давомидир.

Олдинги ўрта ёриқ — fissura mediana anterior нинг икки томонидаги яхши бўртиб кўринган тизимчаларга пирамидалар pyramides (medullae oblongatae) денилади. Бу пирамидалар ҳаракатлантирувчи нерв толалари (ўтказиш йўллари) тўпламидан иборат бўлиб, толаларнинг бир қисми узунчоқ мия билан орқа мия чегарасида, олдинги ёриқ ичида, карама-қарши томондаги пирамида толалари билан кесишиб, decussatio pyramidum ва орқа миянинг ён томондаги тизимчаси бўйлаб пастга кетади. Шунинг учун олдинги ёриқ бу толалар кесишган жойда унча чуқур бўлмайди. Кесишмаган толалар эса ўз томонидаги олдинги пирамидадан пирамида йўлларини ташкил этиб, пастга йўналади. Унинг толалари ҳар қайси сегмент соҳасида ўзаро кесишиб боради.

261-р а с м. Мия пояси.

1 — thalamus; 2 — colliculus inferior; 3 — cerebellum; 4 — pedunculus cerebellaris superior; 5 — pedunculus cerebellaris inferior; 6 — hemisphérium cerebelli; 7 — oliva; 8 — n. trigeminus; 9 — tr. spinocerebellaris ventralis; 10 — lemniscus lateralis; 11 — lemniscus medialis; 12 — tr. tectospinalis; 13 — pedunculus cerebri.

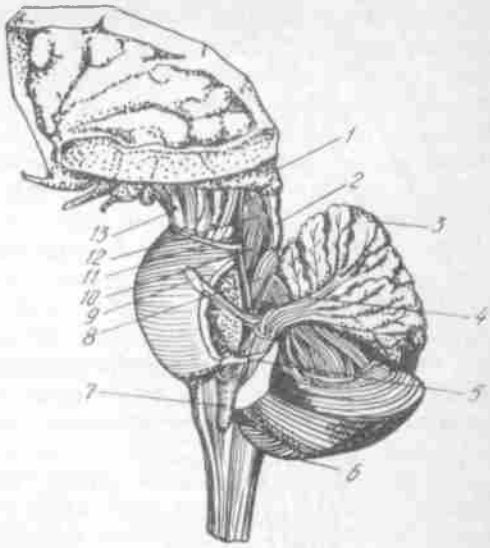

Пирамидаларнинг Варолий кўпригига яқин қисмининг ён томонларида пастки оливалар — oliva inferior туради. Булар одамда жуда яхши тараққий этган (261- расм).

Мияча билан биргаликда мувозанатни сақлашда хизмат қиладиган бу оливалар узунчоқ шаклда бўлиб, кулранг ўзаклардан тузилган. Олива билан пирамида ўртасида олдинги ён эгатнинг давоми туради ва худди шу жойдан XII жуфт мия нервининг (n. hypoglossus) илдизчалари чиқади.

Узунчоқ миянинг орқа томондаги тизимчаларининг жойлашиш тартиби олдингиларига нисбатан бошқачароқдир. Улар ўз чегараларига етиб бормасдан, ромбсимон чуқурнинг пастки бурчагини ҳосил қилиб, ён томонга қийшая бошлайди-да, миячанинг пастки оёқчалари — pedunculi cerebellares anteriores (ёки чилвирсимон тана — corpora restiformia) ни ҳосил қилади (262- расм). Sulcus medianus posterior нинг икки ёнидаги орқа тизимчаларининг ҳар бири унча чуқур бўлмаган эгатлар ёрдамида икки дастага бўлинади. Бу дасталарнинг ички томондагисига нозик даста — fasciculus gracillis (Goll), ташқи томондагисига эса понасимон даста — fasciculus cuneatus дейилади.

Ҳар иккала дастанинг устки учлари кенгайиб йўғонлашади. Нозик дастанинг йўғонлашган жойига — tuberculum nuclei gracilis (ёки тўқмоқ — clava), понасимон дастанинг йўғонлашган жойига эса понасимон ўзак дўмбоқчаси — tuberculum cuneatum дейилади. Ана шу йўғонлашмаларни ҳосил қилгандан сўнг яна ингичкалашиб, чилвир танага айланиб кетади.

Узунчоқ миянинг ён томонида, олдинги ва орқадаги ён эгатлар ўртасида ён тизимча — funiculus lateralis жойлашган.

Орқа томондан узунчоқ мия қаторига чуқурнинг пастки ярми ҳам киради.

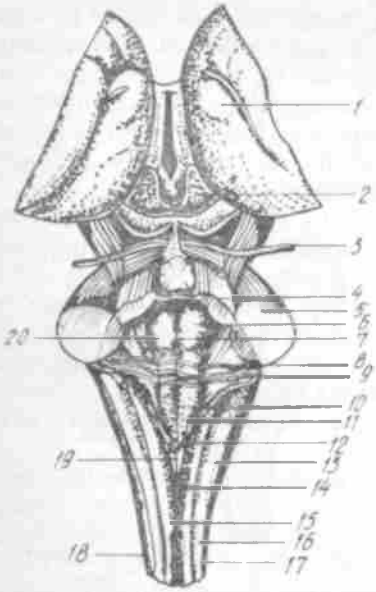

262-р а с м. Ромбсимон чукур.

1 — thalamus; 2 — lam. tecti; 3 — n. trochlearis; 4 — peduculus cerebellaris cranialis (superior); 5 — pedunculus cerebellaris medius (pontinus); 6 — eminentia medialis; 7 — sul. medianus; 8 — stria medullaris; 9 — area vestibularis; 10 — trigonum nervi hypoglossi; 11 — trigonum nervi vagi; 12 — tuberculum gracillis; 13 — tubereulum cuneatus; 14 — sul. medianus dorsalis; 15 — fasc. gracilis; 16 — fasc. cuneatus; 17 — sul. dorsolateralis; 18 — fasc. lateralis; 19 — obex; 20 — sul. limitans.

УЗУНЧОҚ МИЯНИНГ ИЧКИ ТУЗИЛИШИ

Юқорида айтиб ўтилганларнинг ички тузилишини кўриш учун узунчоқ мияни пастки олива ўртасидан кўндалангига кесиш керак. Узунчоқ миянинг ичида кулранг модданинг мувозанатига, ҳаракатларни тартибга солиб туришга ва модда алмашинувига тааллуқли бўлган ўзаклари жойлашган.

Агар кесма тил ости нервлари турган соҳадан ўтган бўлса, қуйидагиларни кўриш мумкин (263-расм): узунчоқ мия тил ости нервларининг толалари ёрдамида уч бўлакка, яъни орқа ва икки ён бўлакларга бўлинади. Ён бўлаклар ўз навбатида сайёр (адашган) нерв толалари ёрдамида яна иккита бўлакка — ўрта ва олдинги бўлакларга ажралади.

Узунчоқ миянинг ярмини олд томондан орқага қараб кўздан кечирилса, қуйидагиларни кўриш мумкин: орқа бўлакда, пирамиданинг орқасида ички қовузлоқ толаларининг кесишмаси — decussatio lemniscus medialis туради, ундан ҳам орқада ўрта бўйлама даста — fasciculus longitudinalis medialis жойлашган. Бу дасталарнинг орқарок ён томонида, яъни ромбсимон чукурнинг тубига яқин, тил ости нервининг ўзаги — nucleus nervi hypoglossi жойлашган бўлиб, унинг толалари узунчоқ мия оқ моддасини киялама кесиб ўтади ва lateralis anterior sulcus га боради.

Тил ости нерви толалари билан сайёр нерв толалари ўртасидаги олдинги юзага яқин қисмда ташқи равоқсимон толалар ва кўрув бўртиғи билан олива йўли жойлашган (fibrae arcuatae externae et tractus thalamio livaris). Ундан сал орқарокда тил ости нерви толаларидан ташқи томонда оливанинг тишли ўзаги туради. Бу ўзакдан орқарокда тўр қават — foramtio (substantia) reticularis жойлашган. Бу қават нерв

толалари ва уларнинг орасидаги нерв ҳужайраларидан ҳосил бўлган. Тўр қават орқа миядаги шундай қават билан бирлашиб, ҳаракатларнинг нозиклигини таъминловчи катта рефлектор йўлларни ташкил этади (Н. К. Лисенко ва бошқ.). Оливанинг тишли ўзагидан орқа-ён томонда икки нервга тааллуқли ўзак — nucleus ambiguus туради. Тил ости нерви ўзагининг ташқи томонида ромбсимон чуқур тубига яқин, кулранг қанот ўзаги — nucleus alae cenereae жойлашган.

Юқорида санаб ўтилган учта ўзак, яъни nucleus dentatus olivae, nucleus ambiguus, nucleus alae cenereae ларни адашган нерв — nervus vagus нинг толалари ён бўлакдан ажратиб туради.

Олдинги бўлакда, адашган нерв толаларидан ташқи томонда уч шохли нервнинг орқа мияга томон кетган йўлининг ўзаги — nucleus tractus spinalis nervi trigemini жойлашган, ундан орқарокда ва ичкарирокда (медиал томонда) понасимон тизимча ўзаги — nucleus funiculi cuneati ва унинг ташқи томонида эса чилвирсимон тана — corpus restiforme туради.

Узунчоқ миянинг оқ моддаси узун ва қисқа ўтказиш йўллари (толалар) дан иборат. Узун толалар бош ёки орқа миядан келиб, узунчоқ мия орқали ўтиб кетаётган толалар бўлиб, улардан икки системанинг толалари шу узунчоқ мия ичида кесишади. Демак, юқорида айтиб ўтган пирамида толаларининг кесишмаси (dicussatio pyramidum) дан бошқа кесишма ҳам бор. Узунчоқ миянинг орқа томонидаги нозик даста билан понасимон дастанинг ўзакларидан (nucleus gracillis et cuneatus) бошланувчи сезув йўлининг иккинчи нейронлари узунчоқ мия ичида ички қовузлоқ — lemniscus medialis толаларига бирлашади. Ана шу қовузлоқнинг толалари ҳам кесишади — decussatio lemniscorum. Узунчоқ миянинг қисқа толаларига эса шу миянинг ўз ичидаги ўзакларни бир-бири билан ҳамда бош миянинг узунчоқ яқинидаги бошқа қисмлари билан қўшувчи толалар киради. Олива билан мияча ўртасидаги толалар — fibrae olivacereblares ва ўртадаги узунасига кетган даста толалари — fasciculus longitudinalis шулар жумласидандир.

ОРТҚИ МИЯ — METENCEPHALON

Ортқи мия икки қисмдан: олдинги томонда — Варолий кўприги, орқа томонда миячадан иборат.

Кўприк — pons Varolii. Миянинг бу қисми одамда анчагина яхши тараққий этган, у кўндаланг жойлашган толалар билан қопланган ва олдинги-пастки томонга анчагина бўртиб чиққан кўприк шаклида мия тубининг орқа қисмида жойлашган (264- расм). Унинг олдинги чети мия оёқчалари (pedunculi cerebri), орқа чети эса узунчоқ миянинг олдинги учи билан чегараланган. Кўприк олдидаги, айниқса орқадаги қўшни органлардан чуқур жойлашган кўндаланг ёриқлар ажратиб туради. Орқадаги кўндаланг ёриқдан, ичкаридан ташқарига томон санаганда, узоқлаштирувчи нерв (n. abducens) юз (бет) нерви — n. facialis ва даҳлиз-чиғаноқ нерви — n. vestibulo cochlearis чиқади.

Кўприк олдинги томонга пастгина гумбаз шаклида кўтарилиб

чиққан бўлиб, унинг ўртасида олдиндан орқага қараб кетган кенг эгат бор. Бу эгатга sulcus basilaris дейилади ва унда шу номдаги артерия ётади. Кўприкнинг икки ёни пастга томон нишаб бўлиб, шу нишабнинг ўртасидан, кўприкнинг кўндаланг толаларини ёриб, уч шохли нерв (n. trigeminus) чиқади.

Шуни ҳам айтиб ўтиш керакки, кўприк толаларини ёриб чиққан нерв уч шохли нервнинг сезувчи қисми ёки катта бўлаги (portio major) дир. Бу нервнинг ҳаракатлантирувчи толалардан иборат кичик бўлаги (portio minor) катта бўлакдан бир оз олдинроқдан, яъни кўприкнинг олдинги қирғоғига яқин орқа юзасидан чиқади (Х. З. Зоҳидовдан). Кўпгина тадқиқотчилар шу нервнинг ташқи қирғоғини кўприкнинг ён чегараси деб ҳисоблашади. Кўприкнинг уч шохли нерв билан мияча ўртасидаги ички қисми миячанинг ўрта оёқчалари — pedunculi cerebellares medii ёки мияча ва кўприк тизимчалари — crura cerebelli ad pontem дейилади.

Кўприкнинг орқа томони IV қоринча ичига қараган бўлиб, шу қоринча тубини, яъни ромбсимон чуқурни ҳосил қилишда иштирок этади.

Кўприкнинг ички тузилиши. Кўприкнинг ички тузилиши қандай эканлигини билиш учун уни ўртасидан кўндалангига кесиб кўриш керак (264- расмга қ.).

Аввало унинг энг катта олдинги, асосий қисм — pars basilaris pontis (s. basis pontis) дан ва кичик орқа қисм — pars dorsalis pontis (s. tegmentum) дан иборат эканлиги кўзга ташланади. Ҳар икки қисмни бир-биридан ажратиб турувчи чегара трапециясимон тана — corpus trapezoideum ҳисобланади. Бу тананинг ён томони ва тепароғида йирик ўзаклардан бири ҳисобланган устки олива — oliva superior туради. Трапециясимон тана билан устки олива эшитув йўлларига тааллуқлидир. Трапециясимон тана устида, устки олива билан ўрта чизиқ орасида, сезувчи толалардан тузилган анчагина йўғон ички қовузлоқ — lemniscus medialis жойлашган.

Кўприкнинг асосий қисми жуда кўп миқдорда узунасига ва кўндалангига кетган толалардан иборат бўлиб, бу толалар орасида кўприкнинг ўзига хос ўзаклари — nuclei proprii pontis жойлашган.

Узунасига (яъни олдиндан орқага томон) кетган толалар, асосан пирамида йўлларига, пўстлоқ-кўприк йўлларига — fibrae corticopontinae (ёки tractus corticopontinus) га тааллуқли бўлиб, бу йўлнинг толалари кўприкнинг ўзига хос ўзаклари билан боғлангандир. Бу ўзаклардан бошланган кўндаланг толалар мияча пўстлоғи (tractus cortico cerebellaris) га боради (Н. К. Лисенков ва бошқ.), яъни ана шу йўллар воситасида бош мия пўстлоғи Варолий кўприги орқали мияча пўстлоғи билан боғланади.

Кўприкнинг орқа қисмида тўр қавати — formatio reticularis pontis тарқалган бўлиб, бу узунчоқ миядаги шундай тўр фармацияснинг айнан давомидир.

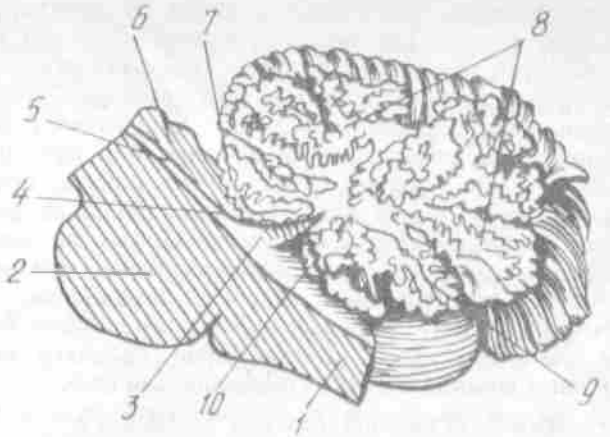

265-р а с м. Ўртасидан кесилган мияча.

1 — medulla oblongata; 2 — pons; 3 — IV — қоринчанинг тепаси (томи); 4 — velum medullare superius; 5 — aqueductus cerebri; 6 — lamina tecti; 7 — lingula cerebelli; 8 — arbor vitae cerebelli; 9 — uvula; 10 — nodulus.

МИЯЧА (КИЧИК МИЯ) — CEREBELLUM

Мияча одамда ортки миянинг энг катта булаги бўлиб, кишининг хамма ва хар хил харакатларини бир меъёрга солиб, келиштириб турувчи хамда мувозанатни сақлаб турадиган аъзодир. Бу жихатдан унинг организмдаги тутган ўрни жуда муҳим.

Мияча бош суягининг ички асосидаги орқа чуқурда — fossa cranii posterior да, мия яримшарларининг орқа (энса) қисмининг остида жойлашган. Унинг тагида олдинги томонга мойил бўлиб, Варолий кўприги билан узунчоқ мия туради (265- расм).

Миячанинг устки ва остки юзалари — facies cerebelli superior, facies cerebelli inferior, олдинги ва орқа қирғоқлари бор. Пастки юзанинг ўртасида олдиндан орқага томон йўналган кенг ботиқ — vallecula cerebelli бўлиб, унда узунчоқ мия туради.

Мияча уч қисмдан таркиб топган икки ён томондаги кенг ва катта бўлакларга мияча яримшарлари — hemispheria cerebelli ва уларнинг оралиғидаги кичик марказий бўлакка чувалчанг — vermis дейилади. Одатда иккита (устки ва остки) чувалчанглар — vermis superior, vermis inferior фарқ қилинади. Устки ва юза томонда миячанинг яримшарлари бир-биридан кўтаринки (милк) билан ажралган. Бу кўтаринки икки томонга пасайиб бориб, текис юзаларга айланиб кетади. Миячанинг орқа қирғоғидаги яхши кўринган ва кенг кемтик — incisura cerebelli posterior хар икки яримшарни орқадан ажратади. Шундай кемтик олдинги қирғоқда хам бор (incisura cerebelli anterior). Яримшарларининг орқа қирғоқлари бўйлаб бир brachium pontis дан иккинчисига кетган чуқур кўндаланг ёриқ — fissura horisontalis cerebelli устки юза билан остки юзаларни ажратиб туради.

Миячанинг юзалари ҳам бош миядаги каби кулранг модда (пўстлоқ) билан (cortex cerebelli) қопланган ва китоб варақалари сингари жойлашган юпқа пушталар — folia (s.gyri) cerebelli га бўлинади. Бу пушталар чуқур ёриқлар (ёки эгатлар) — fissura (sulci) cerebelli ёрдамида бир-биридан ажралган. Шунингдек кўндаланг ёриқ ва бошқа ёриқлар воситасида мияча юзалари бир неча бўлаклар — lobuli cerebelli га бўлинади: устки бўлак — lobus superior, орқа бўлак — lobus posterior пастки (остки) бўлак — lobus inferior ва ҳоказо.

Мияча яримшарларининг эгатлари узилиб қолмасдан, чувалчанггача давом этганлигидан остки ва устки яримшарларнинг қисмлари остки ва устки чувалчангларнинг қисмлари қаторида жойлашган. Демак, ҳар қайси чувалчангнинг битта қисмига иккита яримшарнинг бир хилдаги қисми икки томондан тўғри келади. Буни қуйидаги солиштирма жадвалдан кўриш мумкин (В. Н. Тонковдан олинди).

МИЯЧА УСТКИ ЮЗАСИНИНГ БЎЛАКЛАРИ
(ОЛДИНДАН ОРҚАГА):

Чувалчанг:	Яримшарлар:
тилчаси lingula	тилчанинг тасмаси — vinculum lingulae
марказий бўлакча lobulus centralis	марказий бўлакча қаноти — ala lobuli centralis
тепача — monticulus	тўрт бурчакли бўлакча — lobulus quadrangularis
чувалчанг вараги — folium vermis	устки яримойсимон бўлакча — lobulus semilunaris superior

МИЯЧА ОСТКИ ЮЗАСИНИНГ БЎЛАКЧАЛАРИ
(ОРҚАДАН ОЛДИНГА):

Чувалчанг:	Яримшарлар:
чувалчанг дўмбоғи — taber vermis	остки яримойсимон бўлакча — lobulus semilunaris inferior — ва нозик бўлакча — lobulus gracilis қўш қоринли бўлакча — lobutusbiventer
пирамида — pyramis	
тилча — uvula	
тугунча — nodulus	муртак — tansilla
	парча — flocculus

Миячанинг чувалчанг қисми яримшарларга нисбатан анча аввал пайдо бўлган. Остки чувалчанг икки ён томонидан чуқур узунасига кетган эгатлар ёрдамида яримшарлардан ажралмаган бўлса, устки чувалчанг эса яримшарлар билан деярли туташиб туради. Миячанинг бу қисмлари (айниқса остки чувалчанг) кўндаланг эгатлар ёрдамида майда, кўтаринки бўлакчаларга ажралганлигидан, ташқари, кўриниши чувалчангга ўхшаб кетади (шунга кўра шу ном билан аталган).

Миячанинг ажралиб турадиган бўлакчаларидан бири унинг парча — flocculus деб аталган қисмидир. Бу қисм ҳар қайси яримшарнинг остки юзасидан миячанинг ўрта оёқчасига яқин жойлашган. Бу парчага алоқадор бўлган яна бир қисм — тугунча (nodulus) дир. Flocculus ўзининг ингичка оёқчаси — pedunculus flocculi ёрдамида тугунча билан қўшилган. Бу оёқча ички томондан юпқа, яримойсимон мия пластинкаси — velum medullare posterius билан туташиб кетади.

Мияча бош миянинг бошқа қисмлари билан уч жуфт оёқчалар воситасида қўшилган (266-расм). Бу оёқчалар ўтказиш йўллари

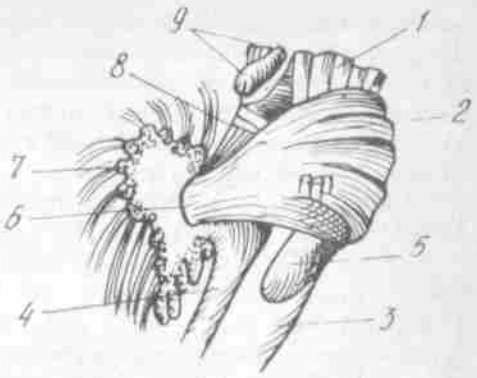

266-р а с м. Миячанинг учта оёкчаси (ўнг томондан кўриниши).

1 — pedunculus cerebri; 2 — pons; 3 — medulla oblongata; 4 — pedunculus cerebellaris inferior; 5 — oliva inferior; 6 — pedunculus serebellaris medius; 7 — cerebellum; 8 — pedunculus cerebellaris superior; 9 — lamina recti.

толалари тўпламидан иборат. Оёкчаларнинг энг йўғони ўрта оёкча — pedunculi cerebellares medii (ёки мияча — кўприк оёкчалари — crura cerebelli ad pontem, ёки кўприк елкаси — brachium pontis) дир. Бу оёкча ён томонга кенгая бориб, Варолий кўприги билан туташади.

Иккинчиси устки оёкчалар — pedunculi cerebellares superiores (ёки миячанинг тўрт тепаликка борадиган оёкчаси — crura cerebelli ad laminam quadrigemina) дир. Бу оёкчанинг толалари миячанинг тишли ўзагидан (қуйига қаралсин) бошланиб, ўрта миядаги қизил ўзаккача боради.

Учинчи оёкчага пастки оёкчалар — pedunculi cerebellares inferiores (ёки миячадан узунчоқ мияга борувчи оёкчалар (crura cerebelli ad medullum ablongatum) дейилади. Юқорида чилвир тана — corpus rectiforme деб кўрсатиб ўтилган худди бояги оёкчанинг ўзгинасидир.

Мияча бош миянинг ўн фоизини ташкил қилади. Янги туғилган болаларда у катта мияга қараганда унча такомиллашмаган, лекин бола бир ёшга тўлгунига қадар миянинг бошқа қисмларига қараганда анча тез ўсади. Мияча янги туғилган болаларда 20 г, 5 ойлигида мияча оғирлиги 3 баравар, 9 ойлигида 4 баравар ошади. Унинг айниқса 5—11 ойлар ўртасида, яъни бола ўтиришга ўрганаётган, юришга интилаётган вактида айниқса тез катталашади. Бир ёшга тўлган болада мияча ўзининг муайян катталигига етиб олади.

Миячанинг ички тузилиши. Мияча ўртасидан олдиндан орқага қараб кесиб, икки баробар (ўнг ва чап) бўлакларга ажратилса, унинг оқ моддаси ва сиртидан қопланган кулранг моддасининг дарахтга ўхшаб шохлаб кетганини кўриш мумкин. Шунинг учун ҳам унга ҳаёт дарахти — arbor vitae деб ном берилган.

Миячанинг оқ моддаси — substantia medullaris нинг ҳажми кулранг моддага қараганда бирмунча кичикроқ (юпқароқ) дир. Айниқса чувалчанг ичидаги оқ модда жуда юпқа қаватдан иборат бўлиб, олдинги мия чодири — velum medullare anterius ва орқадаги чодир — velum medullare posterius га қўшилиб кетади. Бу икки чодир IV қоринчанинг олдинги ва орқа деворларини ташкил этади. Орқа чодирни кўриш учун унинг устида жойлашган муртак — tonsilla ни олиб ташламоқ ёки четга сурмоқ керак. Олдинги ва орқа чодирларнинг мияча ичидаги бурчак

шаклида қўшилган жойига (IV қоринчанинг устки бурчагига) чўққи fastigium (IV қоринча чўққиси) дейилади. Ана шу чўққи устида оқ модда бирмунча қалинлашиб, марказий ҳолатни олади. Мия танаси — corpus medullare деб аталган бу жойдан оқ модда аввал йўғон, сўнгра ингичка шохларга бўлиниб кетади, яъни миячанинг бўлакчалари ва варақчалари ичига тарқалади.

Мияча устки ва пастки паллаларга ажратиб кесилса, унинг марказидаги оқ моддаларда тўрт жуфт ўзак борлигини кўриш мумкин. Бу ўзаклар кўндалангига қатор жойлашган бўлиб, уларнинг энг йириги икки четдаги тишли ўзаклар — nucleus dentatus дир (267- расм). Бу ўзакларни очиб кўриш жуда осон. Бунинг учун миячанинг кўндаланг ёриғи — fissura horisontalis cerebelli дан икки паллага ёриб (кесмасдан) ажратмоқ зарур. Тишли ўзакнинг ички томонида узунчоқ учбурчак шаклида иккинчи жуфт ўзак — пўкаксимон ўзак — nucleus emboliformis туради. Ундан юқорироқда учинчи жуфт ўзаклар — шарсимон ўзаклар — nucleus globusus туради. Бу ўзаклар майда ва юмалоқ шаклда бўлиб, ҳар томонда бир нечтадан бир жойга тўпланган ҳолда туради. Бу ўзакларнинг ўртасида, чувалчангнинг оқ моддасида чўққи ўзаклари — nucleus fastigii туради. У IV қоринча чўққисининг нақ устида жойлашгани учун шундай ном олган.

Бу ўзакларнинг иккитаси, пўкаксимон ўзак билан шарсимон ўзаклар, миячанинг энг қадимий қисмлари қаторига киради, nucleus fastigii эса улардан салгина кейинроқ, яъни тана ҳаракати ривожланиши туфайли вужудга келган. Буларнинг ичида энг ёши тишли ўзаклар (nucleus dentatus) бўлиб, улар оёқ-қўл воситасида юриш вужудга келгандан бошлаб тараққий этган.

Миячанинг оқ моддаси ҳам узун-калта нерв толалари йиғиндисидан иборат бўлиб, толаларнинг баъзилари мияча ўзакларини бош мия пўстлоғи билан, бошқалари миячани марказий нерв системасининг бошқа қисмлари билан, учинчилари эса мияча қисмларини ўзаро қўшишга (боғлашга) хизмат қилади.

РОМБСИМОН МИЯ СИҚИҒИ — ISTHMUS PHOMBENCEPHALI

Ромбсимон мия билан ўрта мия оралиғида, яъни уларнинг биридан иккинчисига ўтадиган жойга торайган бўйин ёки сиқиқ дейилади. Унинг таркибига қуйидагилар киради: 1) миячанинг устки оёқчалари — pedunculi cerebellares superiores; 2) миячанинг олдинги чодири — velum medullare anterius; 3) қовузлоқ учбурчаги — trigonum lemnisci. Сиқиқнинг икки ён томонида жойлашган ва жуда ҳам яққол кўринмайдиган бу уч бурчакли текисликдан ён (ташқи) қовузлоқ — lemniscus lateralis нинг эшитувга тааллуқли толалари ўтади. Trigonum lemnisci олдинги томондан тўрт тепаликнинг пастки елкаси — brachium quadrigemnium inferius билан, ташқи томондан эса мия оёқчалари — crura cerebri нинг ёнидаги яхши кўринган эгат — sulcus lateralis mesencephali билан, орқадан миячанинг устки оёқчалари — pedunculi cerebellares superiores

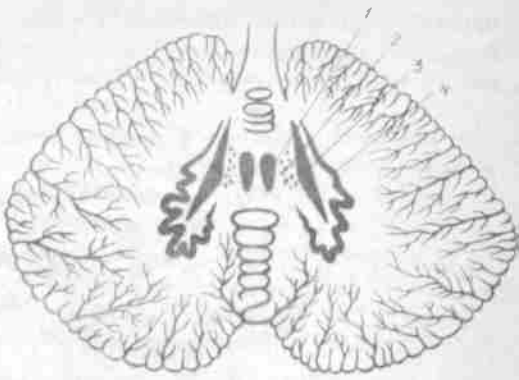

267-р а с м. Мияча ўзаклари (схема).
1 — nucleus fastigii; 2 — nucleus globosus; 3 — nucleus emboliformis; 4 — nucleus dentatus.

билан чегараланган. Худди шу сиқик соҳасида IV қоринчанинг олдинги чети туради.

Мияча билан унинг устки оёқчалари ўртасида тортилган velum medullare anterius тўрт тепалик ўртасидаги эгатчага юганча (бурмача) — frenulum veli medullaris anterioris воситасида боғланган.

ТЎРТИНЧИ ҚОРИНЧА — VENTRICULUS QUARTUS

Учинчи мия пуфакчаси (rhombencephalon) ичидаги бўшлиқ кейинчалик маълум шаклни олиб, тўртинчи қоринчага айланишини юқорида айтиб ўтган эдик. Шунинг учун ҳам бу қоринча ортқи миянинг олдинги ва орқадаги қисмлари, яъни Варолий кўприги билан мияча оралиғида жойлашади ва орқадан — орқа мия марказий канали (canalis centralis) билан олдиндан мия сув йўли орқали (aqueductus cerebri Sylvii) III қоринча билан туташганча қолади (268- расм).

Тўртинчи қоринча тузилишига кўра, очиқ ерга қурилган палатка (чодир) га ўхшаб кетади. Шунинг учун унинг кенг асоси (туби), юқорига томон торая борган томи ва атроф деворлари тафовут қилинади. Қоринчанинг пастда ва бирмунча олдинги мойил турган туби ромб шаклида ва озгина ботиқ бўлгани туфайли унга ромбсимон чуқур — fossa rhomboidea деб ном берилган. Мураккаб юзаси бор бу чуқурни тўлиқ кўриш учун унинг томини ва деворларини кесиш керак. IV қоринчанинг тепаси ўткир, тор бурчак шаклида мияча ичига ботиб кирган бўлиб, унга fastigium (чўққи, энг ўткир жой) дейилади. Икки ён томондаги кенг бурчаклар халтача (чўнтак) сингари тузилишга эга бўлганлигидан ён чўнтаклар — recessus lateralis деб аталади.

IV қоринчанинг томи — tegmen ventriculi quarti миячанинг олдинги чодири — velum medullare anterius ва орқа чодири — velum medullare posterius дан таркиб топган. Орқа чодирнинг ички, қоринча бўшлиғига қараган юзасида қоринчанинг томир пардаси — tela chorioidea ventriculi quarti туради. Бу парда тараққиёт давринииг бошланғич вақтларида қоринча ичини тамомила қоплаб турган бўлса ҳам, кейинчалик унда учта тешик пайдо бўлади. Бу тешикларнинг энг каттаси ромбсимон чуқурнинг пастки бурчагида бўлиб, унга apertura medialis ventriculi quati foramen Megendi дейилади, қолган иккитаси эса икки ён бурчакларнинг

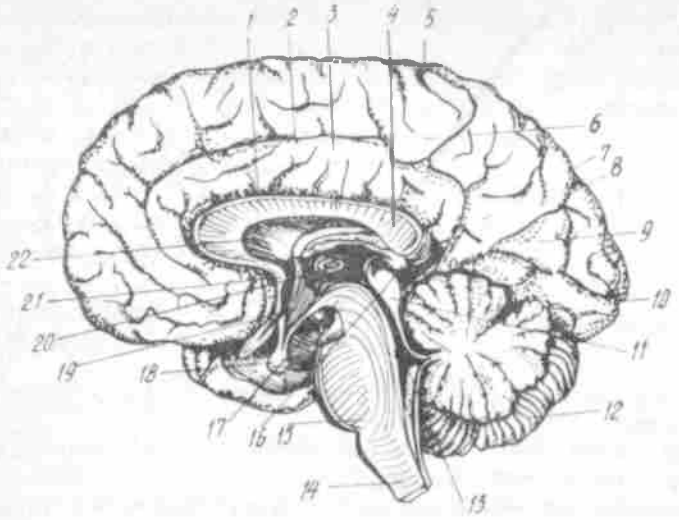

268-р а с м. Тўртинчи ва учинчи қоринчалар.

1 — sul. corporis callosi; 2 — sul. cinguli; 3 — gyrus cinguli; 4 — corpus callosum; 5 — sul. centralis; 6 — lobulus paracentralis; 7 — precuneus; 8 — sul. parietooccipitalis; 9 — cuneus; 10 — sul. calcarinus; 11 — tectum (mesencephali); 12 — cerebellum; 13 — ventriculus quartus; 14 — pedunculus cerebri; 15 — pons; 16 — corpus pineale; 17 — pedunculuscerebri; 18 — hypophysis; 19 — ventriculus tertius; 20 — adhesio interpralamica; 21 — commissura rastralis (anterior). 22 — septum pellucidum.

чўнтаклари соҳасида бўлиб apertura lateralis (ёки foramen Luschke) деб аталади. Бу тешиклар орқали IV қоринча миянинг томирли пардаси остидаги бўшлиқлар билан туташганлиги туфайли қоринчалар ичидаги суюқлик мия пардалари орасига хам ўтади ва айланиб юради.

РОМБСИМОН ЧУҚУР — FOSSA PHOMBOIDEA

IV қоринчанинг тубини ташкил этган бу чуқур, ўз номига яраша, ромб шаклида (юқорига ва пастки томонга чўзилган тўрт бурчак шаклида) бўлиб, миянинг уч қисмига тааллуқлидир. Устки қисми isthmus rhombencephali ҳисобидан, ўрта қисми ортқи мия — meten cephalon, пастки қисми эса узунчоқ мия — myelencephalon ҳисобидан вужудга келган. Унинг тўрт томони, яъни олдинги икки ён томони ва орқадаги икки ён томони бор. Олдинги ён томонлари миячанинг икки устки оёқчалари, орқа ён томонлари эса миячанинг пастки икки оёқчалари билан чегараланган.

Чуқурнинг олдинги торайиб чўзилган бурчагида мия сув йўлининг (aqueductus cerebri) тешиги жойлашган. Орқадаги шундай бурчак эса орқа миянинг марказий канали билан қўшилган.

Олдинги бурчак билан орқа бурчак орасида жойлашган чуқур ўрта эгат — sulcus medianus ёрдамида ромбсимон чуқур икки баробар (ўнг ва чап) бўлакларга бўлинган. Бу бўлакларнинг ўрта эгатга яқин турган қисми узунасига бўртиб чиққан бўлиб, унга eminentia medialis дейилади.

Кулранг модда тўпланишидан ҳосил бўлган бу бўртиқнинг пастки қисми (ҳар икки томонда ҳам) юз нерви дўмбоғи — colliculus facialis ни ҳосил қилади (269-расм). Бу ерда юз нерви билан узоқлаштирувчи нерв ўзаклари жойлашган.

Ўрта эгатдан чиқиб, икки ён томондаги бурчакларига йўналган мия толалари — stria medullaris ромбсимон чуқурнинг ҳар икки ярмини ҳажми бир хил бўлмаган икки қисмга, яъни устки ва остки қисмларга бўлади. Чуқурнинг ташқи бурчакларига яқин, анчагина кенг қисми — эшитув майдони — area acustica деб аталиб, унда эшитув дўмбоқчаси — tuberculum acusticum кўтарилган. Бу ерда даҳлиз ва чиғаноқ нервининг (VIII жуфт) ўзаклари жойлашган бўлиб, улардан чиққан тармоқларнинг бир қисми юқорида айтиб ўтилган stria medullaris сифатида ромбсимон чуқурни кундаланг кесиб ўтади.

Ўрта бўртиқ (eminentia medialis) ва унинг пастки қисмида юз дўнги (colliculus facialis), ташқи томондан чегараловчи эгат — sulcus limitans билан ажралиб туради. Бу эгатнинг устки томонидан бўялган жой (ёки кўк жой) — lobus coeruleus туради.

Ромбсимон чуқурнинг пастки қисмида, ўрта эгатнинг икки ён томонида тил ости нервининг учбурчаги — trigonum nervi hypoglossi жойлашган бўлиб, унинг ташқи томонида кичкина кулранг жой (кулранг қанот) — ala cinirea туради. Кулранг жойнинг остида ромбсимон чуқурнинг ҳар иккала ярми худди ҳат ёзадиган перо шаклида торайиб боргани учун унга calamus scriptorius (ёзадиган перо) деб ном берилган. Худди ана шу жойда, ромбсимон чуқурнинг пастки бурчаги орқа миянинг марказий канали билан туташадиган жойда, миянинг энсиз пластинкаси бўлиб, унга obex дейилади.

Орқа миядан давом этиб келаётган кулранг модда мия сўғонига ўтгач, ўз ҳолатини бирмунча ўзгартиради, яъни унинг бир қисми ромбсимон чуқур устида ва мия сув йўли деворларида қолади, иккинчи қисми эса бош мия нервларининг ёки ўтказиш йўлларининг ўзакларини ҳосил қилади.

Энди бош мия нервларининг ромбсимон миянинг қисмларида, яъни узунчоқ мияда, Варолий кўпригида ва ромбсимон чуқур остида жойлашган ўзакларини кўриб чиқамиз.

1. Узунчоқ мия моддасининг орасида IX, X, XI, XII жуфт нервларнинг ўзаклари симметрик (икки томонда бир хил) жойлашган.

Тил ости нерви — n. hypoglossus (XII жуфт)нинг ҳаракатлантирувчи ўзаги — nucleus n. hypoglossi ромбсимон чуқурнинг энг пастки қисмида, шу нерв номидаги учбурчакда (trigonum n. hypoglossi) туради. Бу ўзакдан чиқувчи толалар тил мускулларига боради.

Қўшимча нерв — n. accessorius (XI жуфт) нинг иккита ўзаги бўлиб, иккаласи ҳам ҳаракатлантирувчи ўзаклардир. Буларнинг биттаси орқа мия бўйин сегментларининг орқадаги ва олдинги кулранг модда шохлари ўртасида жойлашган, иккинчиси эса шу биринчи ўзакнинг давоми сифатида узунчоқ мияда туради. Шунинг учун ҳам ўзакларнинг орқа миядагисига pars spinalis, узунчоқ миядагисига эса pars cerebralis дейилади.

Адашган нерв — n. vagus ўзининг мураккаб функционал

тузилишига кўра, учта: сезувчи, ҳаракатлантирувчи ва автоном ўзакларга эга.

Бу нервнинг марказий сезувчи толалари бўйиндаги ganglion superius (устки тугун) ва ganglion inferius (пастки тугун) лардан чиқади ҳамда автоном ўзакдан четроқда чуқур жойлашган якка тутам — fasciculus solitarius ни ҳосил қилади, бу тутам ўзини ўраб турган кулранг моддадаги охирги ўзак — nucleus terminalis да тугайди.

Иккинчи ўзак, ҳаракатлантирувчи соматик ўзак, узунчоқ миянинг ташқи қисмида, тўр қавати (formatio reticularis grisea) да жойлашган бўлиб, унга икки нервнинг биргаликдаги ўзаги — nucleus ambiguus деб ном берилган, чунки бу ўзак айни вақтда IX жуфт нервнинг ҳам ҳаракатлантирувчи ўзаги ҳисобланади.

Учинчи автоном ўзак — nucleus dorsalis nervi vagi ромбсимон чуқурдаги кулранг қанот (ala cinerea) қаршисида юзагина жойлашади.

Тил-ютқин нерви — n. glossopharygeus нинг ҳам худди сайёр нерв каби учта (сезувчи, ҳаракатлантирувчи ва автоном) ўзаги бор.

Сезувчи ўзак (ёки охирги ўзак) — nucleus terminalis га иккита тугун — ganglion superius ва ganglion inferius дан чиқувчи марказий толалар келиб қўшилади. Бу тугунлар бош суягининг бўйинтурук тешигида жойлашади. Толалар ўзакка етиб боргунига қадар узунчоқ мия ичида сайёр нерв (n. vagus нинг худди ана шундай толалардан тузилган якка тутами (fasciculi solitarii) билан бирга йўналади.

Бу нервнинг ҳаракатлантирувчи соматик ўзаги адашган нервнинг соматик ўзаги билан бирга, яъни икки нервга битта ўзак тўғри (nucleus ambiguus) келганини юқорида айтиб ўтган эдик.

Автоном ўзак тўрт формация (formatio reticularis) орасида пастки олива билан nucleus ambiguus орасида таркоқ ҳолда жойлашган майда ҳужайралардан иборат бўлиб, улар умумий бир ном билан пастки сўлак ажратувчи ўзак — nucleus salivatorius inferior номи билан юритилади.

2. Варолий кўприги соҳасида навбатдаги тўртта нерв, яъни VIII, VII, VI ва V нервларнинг ўзаклари жойлашади.

Даҳлиз-чиғаноқ нерви — n. vestibulocochlearis (VIII жуфт) нинг ўзаклари ромбсимон чуқурнинг ташқи бурчаклари соҳасида (area acustica), Варолий кўприги билан узунчоқ миянинг қўшилган чегарасида (ҳар икки қисмнинг орасида) жойлашади.

Чиғаноқ ёки мувозанат нервининг иккита ўзаги бор. Бири орқа ўзак — nucleus dorsalis чуқурдаги эшитув дўмбоқчасида (tuberculum acusticum), иккинчиси эса олдинги ўзак — nucleus ventralis номи билан юритиладиган орқа ўзакнинг чеккароғида ва бирмунча олдинроғида жойлашган. Бу ўзакларга чиғаноқдаги бурама тугун — ganglion spirale нинг марказий толалари келади. Шуни ҳам айтиб ўтиш керакки, олдинги ўзакдан ажралиб чиқувчи толалар трапециясимон тана — corpus trapezoideum ни, орқа ўзакдан чиқувчи толалар эса эшитув пилари — striae acusticae ни ҳосил қилади.

Даҳлиз нервининг учта ўзаги бор. Бу ўзаклар (nuclei vestibulares) учбурчак шаклида бўлиб, тепа, ички (медиал) ва ташқи томонда жойлашади. Ўзакларнинг ички томондагиси асосий ёки Швальбе ўзаги, ташқи томондагиси Дейтерс ўзаги, тепа (уст) томондагиси эса

Бехтеров ўзаги деб аталади. Даҳлиз нервининг ҳамма ўзакларидан чиқувчи иккинчи нейрон миянинг бошқа бўлакларига, мувозанат ва ҳаракатни идора қилишга алоқадор қисмларига (масалан, миячанинг чувалчанги ва яримшарларига) боради.

Юз (бет) нерви — n. facialis (VII жуфт) нинг фақат битта ҳаракатлантирувчи ўзаги бўлиб, у Варолий кўпригининг тепа томондаги тўр қавати (тўп формацияси) нинг ён қисмида жойлашади. Бу ўзакдан чиқувчи тармоқлар юқорига кўтарилади, сўнгра қайрилиб пастга тушиши натижасида худди букилган тиззага ўхшаган қовузлоқ ҳосил қилади.

Genu cerebrale nervi facislis деб аталадиган бу қовузлоқ ромбсимон чуқур юзасини кўтариб, юз дўнгчаси — colliculus facialis ни вужудга келтиради.

Бундан ташқари, бу иккала нерв, яъни юз нерви билан даҳлиз чиғаноқ нерви ўртасида битта кичкина нерв ҳам бор. Шунинг учун уни оралиқ нерви — nervus intermedius деб аталади. Бу нерв таркибидаги икки хил толалардан автоном нерв толалари кўприкдаги тўр формациясида жойлашган ўзак — nucleus salivatorius superior дан бошланади ва сўлак безларига боради; маза билишга тааллуқли иккинчи хил толалари, яъни сезувчан толалар чакка суягининг тош қисмидаги юз нерви канали ичида жойлашган тизза тугуни — ganglion geniculi нинг тармоқлари ҳисобланади. Қарама-қарши икки хил вазифани бажарувчи бу толалар бирлашиб, сўлак дастаси (fasciculus salivatorius) ни ҳосил қилади ва шу дастанинг охирги ўзаги — nucleus terminalis да тугайди.

Узоқлаштирувчи нерв — n. abducens (VI жуфт) нинг ўзаги (ҳаракатлантирувчи) юз нервининг мия ичидаги қовузлоғи орасида жойлашади.

Уч шохли нерв — n. trigeminus (V жуфт) бош миядан чиқувчи нервларнинг энг йириги бўлиб, у ҳам сезувчан, ҳам ҳаракатлантирувчи толалардан ташкил топган аралаш нерв ҳисобланади. Бироқ, ҳаракатлантирувчи толалар фақат унинг учинчи шохи таркибидагина бор, қолган иккита шохи эса сезувчи толалардан иборат. Унинг ҳаракатлантирувчи ўзаги — nucleus masticatorius Варолий кўприги тепасининг орқа ва ён томонида, ромбсимон чуқур ташқи бурчагининг олд томонида жойлашган. Бу ўзакдан чиқувчи толалар чайнов мускулларига боргани сабабли бу ўзак чайнов ўзаги деб аталади. Ҳаракатлантирувчи ўзак тармоқлари тўплами учлик нервининг кичик порцияси — portio minor nervi trigemini деб аталиб, мия ичидан ўзи алоҳида чиқади.

Сезувчи ўзаклар — nucleus sensorius nervi trigemini икки жойда тўпланган. Биринчи (nucleus sensorius) Варолий кўприги тепа қисмининг орқа ва ён томонида, ҳаракатлантирувчи ўзакдан бир оз ташқарида, иккинчиси эса — nucleus radicis spinalis nervi trigemini — пастга (орқа мияга томон) кетувчи тутами бўйлаб, узунчоқ миянинг ён томонларида жойлашган (270- расм).

Ҳар иккала жойдаги ўзакларга келувчи толалар чакка суягининг тош қисми устида жойлашган яримойсимон тугун — ganglion semilunaris (ёки Гассер тугуни) нинг марказий толаларидир. Улар Варолий

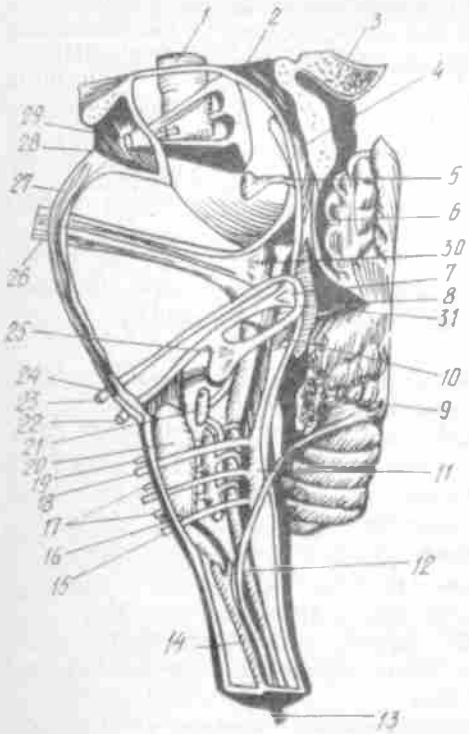

270-р а с м. Бош мия нерв ўзаклари.

1 — nucleus ruber; 2 — aquaeductus cerebri (Sylvii); 3 — corpus pineale; 4 — tractus mesencephalicus n. trigemini; 5 — nucleus et nervus trochlearis; 6 — velum medullare anterius; 7 — nucleus abducens; 8 — fastigium; 9 — plexus choroideus ventriculi IV; 10 — tractus solitarius; 11 — nucleus hypogeossi; 12 — tractus spinalis n. trigemini; 13 — nervus accessorius; 14 — nucleus n. accessorii; 15 — nervus hypoglossus; 16 — nervus accessorius; 17 — nervus vagus; 18 — nervus hypoglossus; 19 — nervus glossopharyngeus; 20 — oliva inferior; 21 — nucleus salivatorius; 22 — nervus acusticus; 23 — nervus facialis; 24 — nervus abducens; 25 — nucleus n. facialis; 26 — nervus trigeminus; 27 — pons; 28 — pedunculus cerebri; 29 — nervus oculomotorius; 30 — nucleus motorius n. tri gemini; 31 — юз нервининг тиззаси.

кўприги ичига киргач, икки дастага бўлиниб, бири кўприкдаги сезувчан ўзакка боради, иккинчиси эса учлик нервнинг орқа мия йўли — tractus spinalis nervi trigemini сифатида узунчоқ миянинг икки ён томонидан пастга томон кетади. Бу даста Варолий кўприги билан узунчоқ мия чегарасида эшитув ва юз нервларининг орасидан ўтади. Унинг толалари йўл-йўлакай ўз атрофида жойлашган майда ўзакларда навбатма-навбат тугаб борганлиги учун tractus spinalis ингичкалашаверади ва орқа мия бўйин қисмининг III сегментидан пастроқда тугайди (А. Т. Оқиловдан). Бу тутамни йўл-йўлакай кузатиб келаётган ўзаклар орқа мия қисмида желатина қавати — substantia gelatinosa га айланиб кетади[1].

Учлик нервининг яна битта (тўртинчи) ўзаги ўрта мияда жойлашган бўлиб, у nucleus mesencephalicus nervi trigemini деб аталади. Бу ўзак йирик нерв ҳужайралари тўпламидан иборат бўлиб, улар ўрта мияда, мия сув йўли (aqueductus cerebri) нинг икки ёнида жойлашган. Учлик нерв ўз ўзаклари орқали қўшни нервларнинг ўзаги билан боғланганидан ташқари, мия моддаси ичида ҳам юз нерви билан тола алмашади, бир қисм толаси эса миячага ҳам кетади (Ҳ. З. Зоҳидовдан).

[1] Кўпчилик муаллифлар substantia gelatinosa ни уч шохли нервнинг орқа мияга борувчи тутамининг ўзаклари деб ҳисоблаб, нерв толалари орқа мияда шу ўзакларда тугайди дейдилар.

Бу мия қуйидагилардан иборат: олд томонда мия оёқчалари — pedunculi cerebri билан орқа йиртиқ (илма-тешик) парда — substantia perforata posterior, орқа томонда тўрт тепалик пластинкаси — lamina quadrigemina, икки ён томонда тўртта тепалик елкалари — brachia quadrigemina дан иборат. Ўрта миянинг ўртасидан олдиндан орқага томон мия сув йўли (ёки Сильвий сув йўли) — aqueductus cerebri (s. Sylvii) ўтган.

Ўрта миянинг чегарасини кўриш унчалик қийин эмас: уни олд томондан кўрув йўллари tractus opticus, орқадан эса Варолий кўпригининг олдинги қирғоғи ажратиб туради. Ўрта мияда кўпроқ кўрув ва эшитув системаларига тааллуқли элементлар жойлашган.

Ўрта мия таркибига кирувчи қисмларнинг орқадагисини, яъни lamina quadri gemina ни орқа миянинг томи — tectum mesencephali ҳам дейдилар. Бу қисм олдинги мия чодири (velum medullare anterius) нинг қирғоғидан то шишасимон тана — corpus pineale — га қадар масофани эгаллайди ва мия яримшарлари остида (қисман қадоқ тананинг орқа қисми остида) яширинган ҳолда туради. Бу пластинканинг орқасида ҳар икки томонда, остин-устун жойлашган иккитадан тўртта тепалик (дўмбоқлар) — corpora quadrigemina бўлиб, уларни тикка ва кўндалангига кетган ҳамда бир-бири билан ўртадан кесишган ариқчалар ажратиб туради. Бу тепачалар функция жиҳатидан иккига бўлинади. Кўндалангига ёнма-ён турган устки икки тепача — colliculi superiores да кўрув йўлининг пўстлоқ ости маркази; пастки икки тепача — colliculi inferiores да эса эшитув йўлининг пўстлоқ ости маркази жойлашган. Шуни ҳам айтиб ўтиш керакки, қуйи даражадаги умуртқалиларда устки икки тепалик олий кўрув маркази ҳисобланиб, бу жойда кўрув йўлининг кўп толалари тугайди. Шунинг учун уларда бу иккала тепалик остки тепаликларга нисбатан анча катта бўлади. Устки тепачалар орасидаги ариқчага тепадан шишасимон тана — corpus pineale энгашиб туради. Бу тепаликларнинг ҳар бири ўз елкачалари — brachium colliculi ёрдамида миянинг бошқа қисмлари билан қўшилади. Масалан, остки икки тепаликнинг елкалари — brachium colliculi inferius қовузлоқ учбурчаги — trigonum lemnisci нинг устидан ўтиб, ўрта миянинг ташқи эгатига қадар етади ва оралиқ мияга қарашли ички тиззасимон тана — corpus geniculatum meduale нинг остига кириб кетади. Устки тепаликларнинг елкалари — brachium colliculi superius кўрув бўртиғининг ёстиқчаси ҳисобланган юмшоқ қисми — pulvinar орқали ташқи тиззасимон тана — corpus geniculatum laterale га боради.

Ўрта миянинг иккинчи қисми мия оёқчалари — pedunculi cerebri дир. Улар иккита йўғон тўсин шаклида Варолий кўприги олдинги қирғоғининг икки ён томонидан бошланиб, олдинга ва икки чеккага томон бир-биридан узоқлашиб кета бошлайди, охири мия яримшарлари ичига кириб кетади. Худди ана шу жойда уларнинг устидан кўрув йўли — tractus opticus кесиб ўтади. Шунинг учун уларнинг мия яримшарлари ичига кириб бораётган учлари кўринмайди (78- расм).

Мия оёқчалари оралиғида энлик чуқурлик бўлиб бунга fossa

interpeduncularis дейилади. Бу чуқур таг томондан ташқи илма-тешик модда — substantia perforata posterior билан тугалланади.

Мия оёқчалари охирги мияга ва мия пўстлоғига борувчи ўтказиш йўлларидан иборат бўлганлигидан, ташқаридан қараганда ҳам шу йўллар тарам-тарам бўлиб билиниб туради.

Оёқчаларнинг ички чет юзаларида шу жойдан чиқувчи кўзни ҳаракатлантирувчи нерв — n. oculomotorius (III жуфт) нинг изи тиккасига тушиб қолган, бунга sulcus nervi oculomotorii дейилади.

Бирламчи ўрта мия пуфаги (mesencephalon) бўшлиғи ҳисобидан вужудга келган мия сув йўли — aqueductus cerebri тўрт тепалик пластинкасини ўрта миянинг бошқа қисмларидан ажратиб туради.

1,5—2 см узунликдаги бу ингичка канал III қоринча билан IV қоринча ўртасида жойлашган бўлиб, шу икки қоринчани бир-бири билан қўшиб туради. Бу канал кулранг модда қавати билан ўралган.

Ўрта миянинг ички тузилиши. Мия оёқчаси кўндалангига кесилганда унинг қорамтир модда (қават) билан икки: орқа ва олдинги бўлакларга бўлингани кўринади (271-расм). Қорамтир модда — substantia nigra деб аталган бу қаватнинг орқа томонидаги қисми оёқчанинг томи — tegmentum, олдинги қисми эса оёқчанинг асоси — basis pedunculi дейилади. Ана шу олдинги қисмда қизил ўзак — nucleus ruber жойлашган. Қизил ўзакнинг тепасида ва ундан бир оз четроқда ички қовузлоқ қатлами — leminiscus medialis туради, бу кўприк томидаги қовузлоқнинг давомидир. Қовузлоқ қатлами билан марказий кулранг модда ўртасида тўр формация — formatio reticularis жойлашган. Марказий кулранг модданинг олдинги қисмида, ўрта чизиққа яқин турган III жуфт бош мия нервининг ўзаги — n. oculomotorius, унинг остида эса Якубович топган парасимпатик ядро жойлашган. Марказий кулранг каватнинг ўрта чизиққа яқин турган олдинги қисмида ғалтак нерви — n. trachlearis (IV жуфт) нинг ўзаги ҳам (nucleus n. trochlearis) жойлашган.

ОРАЛИҚ МИЯ — DIENCEPHALON

Ўз номига кўра, миянинг бу қисми охирги мия (telencephalon) билан ўрта мия оралиғида жойлашган бўлиб, унинг таркибига: кўрув бўртиғи соҳаси — thalamencephalon, бўртиқ ости соҳаси — hypothalamus ва III қоринча — ventriculus tertius киради.

Бу қисмлар устида алоҳида тўхталиб ўтамиз (272-расм).

1. *Кўрув бўртиғи соҳаси* — thalamencephalon. Бу қисм ўз навбатида уч қисм: 1) кўрув бўртиғи — thalamus opticus, 2) бўртиқ усти соҳаси — epithalamus ва 3) бўртиқ орқаси — metathalamus дан иборат.

Кўрув бўртиғи — thalamus opticus кулранг моддадан тузилган, тахминан тухум шаклидаги каттагина бир тепалик (каварик) дан иборат бўлиб, III қоринчанинг икки ён деворларида жойлашган. Уни кўриш учун миянинг икки яримшарини ўртадаги бўйлама ёриқдан ажратиб, ички (медиал) томондан қарамоқ керак. Бўртиқнинг олдинги учи сал ингичкалашиб, дўмбоқча шаклига киргани учун tuberculum

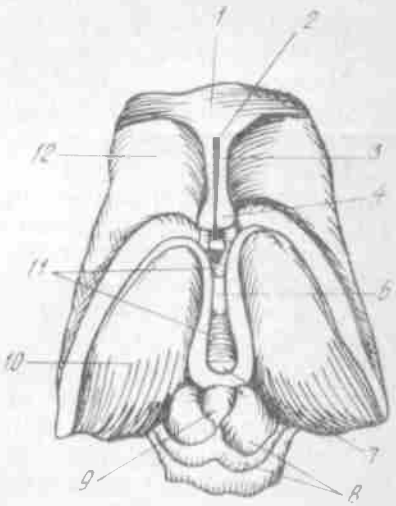

272-р а с м. Оралиқ мия ва ўрта мия (уст томондан кўриниши).

1 — corpus callosum; 2 — cavum pellucidi; 3 — septum pellucidum; 4 — fornix (кўндаланг кесими); 5 — comissura anterior; 6 — adhaesio interthalamica; 7 — comissura posterior; 8 — lamina quadrigemina; 9 — corpus pineale; 10 — thalamus opticus; 11 — ventriculus tertius; 12 — nucleus caudatus (caput).

anterius thalami деб, орқа учи эса ёстиқсимон силлиқ ва паст тепаликни ҳосил қилгани учун pulvinar thalami (бўртиқ ёстиғи) деб аталади. Кўрув бўртиғининг пастки ва юзалари текисланиб, қўшни қисмлар билан қўшилиб кетган, уни аниқлаш қийин, устки ва ички (медиал) юзалари эса яққол кўриниб туради.

Бўртиқнинг ички юзаси III қоринча деворларини ташкил қилади ва паст томондан бўртиқ эгати — sulcus hypothalamicus билан чегараланади. Бу эгат қоринчалар ўртасидаги тешик (foramen interventriculare) дан мия сув йўлининг тешигига қадар борган. Устки юзаси бир оз кўтарилиб чиққан, юпқа оқ модда билан қопланган бўлиб, ингичка кўкимтир чегараловчи кўтаринкилик stria terminalis ёрдамида ўз яқинидаги думли ўзак nucleus caudatus дан ажралган. Кўрув бўртиғининг устки ва ички юзаларини оқ кўтаринки чизиқ — stria medullaris ажратиб туради.

Ҳар икки томондаги кўрув бўртикларининг ички юзалари бир-бири билан кулранг битишма massa intermedia ёрдамида қўшилган.

Кўрув бўртиғининг ташқи томони ички капсула — capsula interna билан чегарадош, паст томони эса мия оёқчаларининг тепасига тегиб туради.

Бўртиқ моддаси орасида олдинги, ички, ташқи ўзаклар — nucleus anterior, nucleus medialis, nucleus lateralis деб аталувчи учта йирик ўзак жойлашади. Бу ўзаклар бир-биридан юпқа оқ модда қавати билан ажралиб туради.

Кўрув бўртиғининг вазифаси жуда муҳимдир. Бош мия пўстлоғига томон борувчи ҳамма сезувчи йўллар шу кўрув бўртиғида алмашинади, яъни ўзи олиб келаётган таъсирот (импульс) ни охирги нейронга етказиб беради. Унинг ёстиқ (pulvinar) соҳасида кўрув йўлининг маркази бор. Олдинги ўзакда сўғичсимон таналардан — corpora mamillaria дан келаётган Викд — Азир тутамчаси тугайди. Шундай қилиб, бу тутамча кўрув бўртиғини ҳид билиш соҳаси билан боғлайди. Ташқи ўзакда ички қовузлоқнинг (leminisus medialis) толалари тугайди.

Юқорида айтилганлардан кўрув бўртиғининг ҳамма сезувчи йўлларининг пўстлоқ ости маркази эканлиги маълум бўлади.

Бўртиқ усти соҳаси — epithalamicus да биттаю-битта шишасимон тана — corpus pineale ёки миянинг устки ортиғи — epiphysis ўрин олган.

Шишасимон тананинг corpora quadrigemina га қарашли устки икки тепачаси ўртасида осилиб туришини юқорида айтиб ўтган эдик. Унинг тепасида қадоқ тананинг қайиши (splenium corporis colloси) туради. Шишасимон тананинг олдинги учи икки ён томондан келаётган пилик сингари юганчалар — habinulae билан қўшилган. Бу юганчалар ўртада бир-бири билан қўшилиб, юганча битишмаси — comissura habinularum ни ҳосил қилади, ташқи томонда эса кўрув бўртиғининг оқ хошияси (stria medullaris) гача боради ва шу жойда учбурчак шаклида бир оз кенгаяди, бунга trigonum habinulae дейилади.

Шишасимон тананинг олдинги юзасига мия пластинкаси келиб қўшилади, сўнгра бу пластинка орқага қайрилиб, тўрт тепалик билан туташади. Пластинканинг ана шу тизза шаклида букилиб, III қоринча ичига кириб турган жойига орқа битишма — camissura cerebri posterior дейилади.

Бўртиқ орқаси — metathalamus тизза тана — corpus geniculatum деб аталувчи икки қисмдан иборат. Бу таналар кўндалангига ёнма-ён жойлашганлиги учун ички ва ташқи тиззали тана — corpus geniculatum mediale, corpus geniculatum laterale номи билан ифодаланади. Бу таналар оқ рангдаги узунчоқ дўмбоқчалардан иборат бўлиб, ички томондагиси ташқаридагига қараганда бирмунча яхши кўринади. У тўрт тепаликнинг пастки тепачалари (пастки оёқчалари) олдида, кўрув бўртиғининг остида жойлашган бўлиб, тўрт тепаликнинг пастки тепачалари билан бирга пўстлоқ ости эшитув маркази вазифасини бажаради (бу таначада ташқи қовузлоқнинг толалари тугайди).

Ташқи тана — corpus geniculatum laterale бирмунча ясси узун тепача шаклида бўлиб, pulvinar нинг пастки томонида жойлашган. Бу танада кўрув йўлининг кўпгина ташқи (ён) толалари тугайди, қолган толалар эса pulvinar да тугайди. Шунинг учун ҳам corpus geniculatum laterale, тўрт тепаликнинг устки тепачалари ва pulvinar билан бирга пўстлоқ ости кўрув маркази ҳисобланади.

II. *Бўртиқ ости соҳаси.*— hypothalamus бу соҳага III қоринчанинг пастки ва олдинги томонида жойлашган қисмлар, яъни кулранг дўмбоқча — tuber cinereum, миянинг остки ортиғи (оёқчаси билан) — hypophysis et infundibulum, кўрув нерви кесишмаси ва кўрув йўли — chiasma opticum et tractus opticus сўғичсимон таналар — corpora mamillaria киради.

Кўрув нервларининг кесишмаси — chiasma opticum, орқа томондан сўғичсимон таналар — corpora mamillaria нинг ўртасида жойлашган. Унинг ичи кавак бўлиб, юпқа деворлари кулранг моддадан тузилган. Пастга қараган девори воронка шаклида аста-секин торая бориб ингичка оёқчага айланади, ана шу жойига — infundibulum дейилади. Бу оёқчанинг пастки учида миянинг пастки ортиғи — hypophysis осилиб туради. Бу аъзо бош суягидаги понасимон суякнинг fossa hypophysios деб аталувчи махсус чукурчасида туради. Бу кичкина кулранг дўмбоқ организмнинг ҳаёт фаолиятида жуда катта ва муҳим вазифани

бажаради. У олий вегетатив марказ ҳисобланиб, организмда модда алмашинуви ва иссиқ-совуқни тартибга солиб туради. Hypophysis функцияси жиҳатидан ички секрет модда ишлаб чиқарувчи органлар қаторига кирганлиги учун бу ҳақда тўла маълумотни ички секреция безларини баён этишда берамиз.

Кўрув нервларининг кесишмаси — chiasma opticum кулранг дўмбоқнинг олд томонида, шу дўмбоққа тегиб туради. У тахминан тўртбурчак шаклидаги оқ пластинка бўлиб (273-расм), иккита кўрув нерв толаларининг бир-бирини кесишиб ўтган ва кесишмаган толалардан ташкил топган (бу ҳақда ўтказиш йўлларини ёзганда фикр юритамиз). Бу тўртбурчак пластинканинг орқадаги бурчагидан кўрув йўллари — tractus opticus бошланади. Бу йўллар мия оёқчаларини ташқаридан айланиб ўтиб, кўрув бўртиғининг орқасида яширинади. Пластиканинг олдинги бурчакларига эса кўрув нервлари — nervus opticus (II жуфт) келади.

Кўрув нервлари кесишмасининг олд томонидан кўтарилган ва кулранг дўмбоқ билан туташган юпқа парда — lamina terminalis юқорида III қоринчанинг олдинги деворига айланиб кетади.

Бўртиқ ости соҳасининг ҳид билиш бўлагидаги сўрғичсимон таналар — corpore mamillaria иккита юмалоқ (қўшалоқ) дўмбоқчалардан иборат бўлиб, улар кул ранг дўмбоқча (tuber cinereum билан орқа илма-тешик модда — substantia perforata posterior ўртасида жойлашган. Бу дўмбоқчалар бир-биридан эгатча билан ажралиб туради. Пўстлоқ ости ҳид билиш марказлари деб тахмин этилган бу ҳар бир дўмбоқчанинг ичида иккитадан кулранг ўзак жойлашган. Сўрғичсимон таналарда мия гумбазининг олдинги оёқчалари тугайди.

Бўртиқ ости соҳаси — regio subthalamica деб аталган яна бир жуда кичкина соҳа бор. Бу соҳа кўрув бўртиғининг пастки томонида жойлашган бўлиб, бўртиқдан sulcus subthalamicus ёрдамида ажралиб туради. Бу соҳа мия оёқчалари томининг устки қавати ва шу қаватдаги қизил ўзак билан қора модданинг давоми ҳисобланади. Қора модда (substantia nigra) нинг ташқи томонида ҳозиргача вазифаси тўла аниқланмаган яна бир ўзак жойлашган, бунга бўртиқ ости (ёки Люис) танаси — corpus subtharamicum дейилади. Баъзи олимлар (овал) узунчоқ шаклдаги бу танани автоном нерв системасига алоқадор деб ҳисоблайдилар.

УЧИНЧИ ҚОРИНЧА — VENTRICULUS TERTIUS

(268-расмга қ.)

Охирги мия (telencephalon) пуфагининг бўшлиғи, шу пуфакнинг тепа девори мияни икки яримшарга бўлиш учун чўкиши натижасида иккига ажралиб, икки ён қоринчаларга асос солади. Оралиқ мия (diencephalon) бўшлиғи эса учинчи қоринчага айланади. Натижада III қоринча ён қоринчалар билан қоринчалараро тешик — foramina interventricularia (Monroi) орқали қўшилганча қолади. Демак, III қоринча миянинг ўртасида, бошқа қоринчаларга нисбатан марказий қисмда жойлашган бўлади. Пастки томондан эса у мия сув йўли орқали

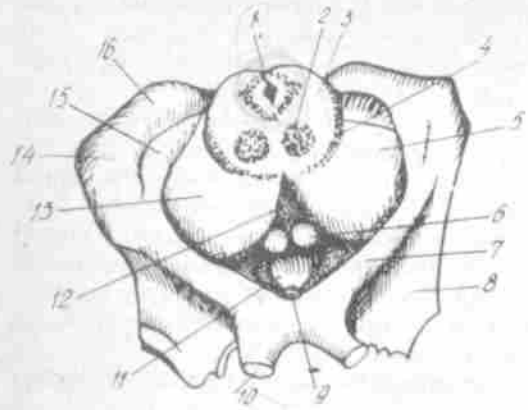

273-р а с м. Ўрта мия кесими.

1 — aquaeductus cerebri; 2 — nucleus ruber; 3 — tegmentum; 4 — substantia nigra; 5, 13 — crura cerebri; 6 — corpus mamillare; 7 — tractus opticus; 8 — tregonum olfactorium; 9 — infundubulum; 10 — nervus opticus; 11 — tuber cinereum; 12 — substantia peryforata posterior; 14 — corpus geniculatum laterale; 15 — corpus geniculatum mediale; 16 — pulvinar.

тўртинчи қоринча билан туташган. Агар мияни фронтал чизиқдан кўндалангига кесиб қаралса, III қоринча ўртасида вертикал ҳолатда (тиккасига, юқоридан пастга қараб) жойлашган бирмунча тор ораликдан иборат эканлиги кўринади. Учинчи қоринчани атрофлича кўриш ва унинг деворларини ўрганиш учун мияни ўртадаги бўйлама ёриқ (fissura longitudinalis cerebri) дан иккита баравар яримшарларга кесиб ажратиш лозим. Ана шундагина учинчи қоринчанинг устки, остки, олдинги, орқадаги ва ён томондаги деворларини кўрса бўлади.

Кўрув бўртиқларининг (ўнг ва чап) ички юзалари қоринчанинг икки ён деворини ташкил этади.

Қоринчанинг олдинги деворини пастдан, кулранг дўмбоқчадан келаётган чегараловчи парда — lamina terminalis, гумбаз устунчалари — columna fornicis (тепарокдан) ва олдинги битишма — comissura cerebri anterior ҳосил қилади, орқа томондан эса орқа битишма — comissura cerebri posterior ажратиб туради. Бу битишма учинчи қоринчадан мия сув йўлига олиб кирадиган тешик устидан ўтади. Бундан ташқари, орқа деворни ташкил қилишда comissura habinularum ҳам қатнашади. Орқа битишма билан comissura habinularum ўртасида шишасимон тана томонида бир ботиқ бўлиб, у recessus pinealis деб аталади.

Қоринчанинг пастки томони (девори) ғоят мураккаб тузилган, чунки бу торгина деворни мия тубининг қуйидаги қисмлари ташкил қилади: 1) орқадаги илма-тешик модда — substantia perforata posterior; 2) мия оёқчаларининг олдинги бўлаклари; 3) сўрғичсимон таналар — corpora mamillaria; 4) кулранг дўмбоқча — tuber cinereum; 5) мия ортиғининг воронкаси — infundibulum ва 6) кўрув нервларининг кесишмаси — chiasma opticum. Бу деворнинг икки жойида чуқурча бўлиб, биттаси (орқарокда жойлашгани) кулранг дўмбоқчага ва унинг воронкасига ботиб киради, шунинг учун уни recessus infundibuli деб аталади, иккинчиси, олдинрокда тургани, кўрув нерви кесишмаси билан lamina terminalis ўртасига тўғри келгани учун recessus opticus деб аталади.

Қоринчанинг устки девори мия гумбази билан қадоқ тана остида

жойлашган бир қатор эпителий — lamina epithelialis билан чегараланган. Бу парда учинчи қоринчанинг томирли пардаси — tela chorioidea ventriculi tertii ни сиртдан қоплаган бўлиб, ҳар иккаласи бирга учинчи қоринчанинг томини ҳосил қилади.

Tela chorioidea учбурчак шаклидаги парда бўлиб, кўрув бўртиқларини ўраб туради, унинг энг баланд қисми қоринчалараро тешикка (foramen interventriculare га) қараган. Бу парда кўрув бўртиқларини ўрагандан сўнг учинчи қоринчанинг томирлар чигалига давом этиб кетади. Tela chorioidea бош мия юмшоқ пардасининг орқа (энса) томондан учинчи қоринча ичига кириб келган давомидир. Бу парда орасида, ўрта чизиқнинг ҳар икки ёнида томир чигаллари — plexus chorioideus бор. Бу чигаллар қоринча тешиги соҳасида ён қоринчанинг томир чигаллари билан қўшилиб кетади.

Tela chorioidea нинг олдинги ва орқа варақлари орасидан узунасига иккита вена, ички мия веналари — venae cerebri internae ўтади.

ОХИРГИ МИЯ — TELENCEPHALON

(27,4—27,5-расмлар)

Тараққиётдаги бошланғич мия пуфаги — prosencephalon ўз навбатида яна икки пуфакка, яъни охирги мия — telencephalon ва оралиқ мия — diencephalon пуфакларига бўлинишини юқорида айтиб ўтган эдик. Ана шу охирги мия пуфаги такомиллаша бориб, мия яримшарлари — hemispheria cerebri га айланади. Ҳар бир яримшар — hemispherium dextrum et sinistrumнинг таркибида қуйидаги аъзолар: 1) плашч — pallium; 2) ҳид билиш мияси — rhinencephalon; 3) ён қоринча — ventriculus lateralis; 4) охирги миянинг кулранг ўзаклари вужудга келади.

Бу қисмларнинг ҳар бири устида алоҳида тўхталиб ўтамиз.

Плашч — pallium. Бош миянинг бу қисми ўзининг ниҳоятда катта ҳажми билан бошқа қисмлар устидан қоплаб тургани учун унга плашч (ёпқич) деб ном берилган.

Плашчнинг ташқи (сиртқи) томондан қоплаган тахминан 2—4 мм қалинликдаги (унинг қалинлиги ҳамма жойда бир хил эмас) кулранг қавати, яъни пўстлоғи — cortex cerebri миянинг энг кейин тараққий этган ёш қисмидир. Шунинг учун плашчни янги мия — neencephalon деб ҳам атайдилар.

Ҳар бир плашчнинг 3 юзаси: ташқи ва орқа, ички ҳамда остки юзаси (асос юзаси) бор. Бу юзаларнинг энг каттаси ташқи ва орқа юза бўлиб, у гумбаз шаклида кўтарилиб туради, ички (медиал) юза иккинчи яримшардаги шундай юзага қараган ва текис, остки (мия туби томондаги) юза эса шу жойдаги бош суягининг шаклига мослашгани учун жуда мураккаб кўринишда бўлади. Бу сўнгги юза ўртасидан кўндалангига ботиқ бўлиб, у fissura sylvii ёрдамида икки бўлак (орқа ва олд бўлак) ка бўлиниб қолгандек кўринади.

Ҳар бир плашч бош суяги ичида жойлашганига қараб, 5 асосий бўлаклар: пешона бўлаги — lobus frontalis, тепа бўлаги — lobus parietalis, энса бўлаги — lobus occipitalis, чакка бўлаги — lobus tempora-

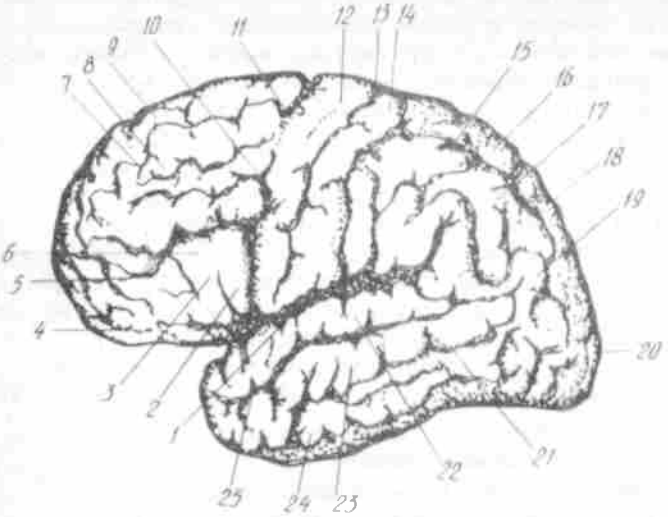

274-р а с м. Чап мия яримшари (ташки томондан кўриниши).

1 — sulcus lateralis; 2 — pars opercularis; 3 — pars triangularis; 4 — pars orbitalis; 5 — sulcus frontalis inferior; 6 — gyrus frontalis inferior; 7 — sulcus frontalis superior; 8 — gyrus frontalis medius; 9 — gyrus frontalis superior; 10 — sul. precentralis inferior (BNA); 11 — sul. precentralis superior (BNA); 12 — gyrus precentralis; 13 — sul. centralis; 14 — gyrus postcentralis; 15 — sul. intraparietalis; 16 — lobulus parietalis superior; 17 — lobulus parietalis inferior; 18 — gyrus supramarginalis; 19 — gyrus angularis; 20 — polooccipitalis; 21 — sul. temporalis inferior; 22 — gyrus temporalis superior; 23 — gyrus temporalis medius; 24 — gyrus temporalis inferior; 25 — sul. temporalis superior.

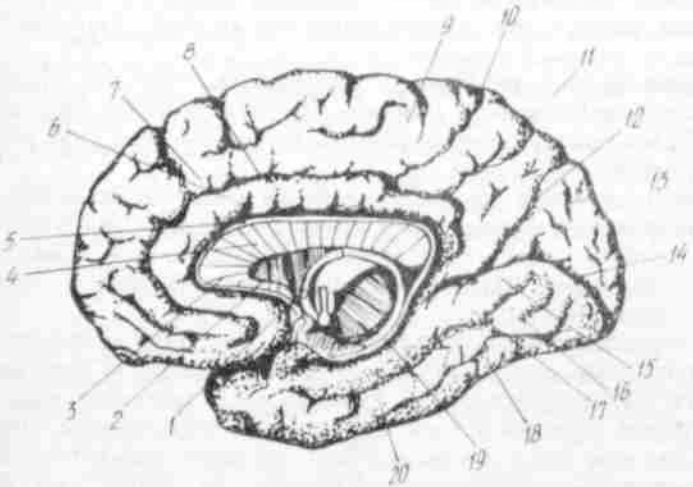

275-р а с м. Охирги миянинг ички (медиал) юзасидаги пастки юзалари.

1 — fornix; 2 — rostrum corporis callosi; 3 — genu corporis callosi; 4 — truncus corporis callosi; 5 — sul. corporis callosi; 6 — gyrus cinguli; 7 — gyrus frontalis superior; 8, 10 — sul. cinguli; 9 — lobus parasentralis; 11 — precupeus; 12 — sul. parietooccipitalis; 13 — cuneus; 14 — sul. calcarinus; 15 — gyrus lingualis; 16 — gyrus occipitotemporalis medialis; 17 — sul. occipitotemporalis; 18 — gyrus occipitotemporalis lateralis; 19 — sul. hippocampis; 20 — gyrus parahippocompalis.

lis ва чуқурликда яширинган оролча — insula дан таркиб топган. Оролчани кўриш учун плашчнинг чакка бўлагини пешона ва тепа бўлакларидан қийиғига ажратиб турган ёриқ — fissura cerebri lateralisни кенгайтириб қараш ёки оролчани беркитиб турган қисмларини кесиб ташлаш керак (276-расм).

Плашчнинг ҳамма юзаларини қоплаб турган пўстлоқ талайгина ғадир-будур илон изи сингари чуқур эгатлар (sulci) ва ёриқлар (fissura) ёрдамида ҳар хил узунликда ва кенгликда бўлган пушталарга (giri) га бўлинган[1].

Юқорида айтиб ўтилган бўлакларнинг тўрттаси (оролчадан ташқари) бир-биридан қуйидаги учта ёриқ ёрдамида ажралиб туради: 1) пешона бўлак билан тепа бўлакни бир-биридан марказий эгат (sulcus centralis) ёки Роланд эгати (sulcus Rolandi) ажратиб туради. Бу эгат ташқи ва орқа юзанинг устки қирғоғидан бошланиб, ҳеч қаерда узилиб қолмасдан, илон изи шаклида пастга, қарийб Сильвий ёриғигача етиб боради (274- расм); 2) тепа бўлак билан энса бўлакни бир-биридан ажратиб турувчи ёриқ — fissura parietooccipitalis яримшар ички юзасининг орқа қисмида туради ва ташқи юза томонга озгина ўтади (275- расм); 3) чакка бўлагини бошқа бўлаклардан миянинг ён томондаги эгати — fissura cerebri lateralis ажратиб туришини юқорида айтиб ўтган эдик.

Энди мия бўлакларининг ҳар бир юзага муносабатлари ва улардаги эгатлар ҳамда пушталар ҳақида фикр юритамиз.

Яримшарнинг ташқи ва орқа юзасида миянинг ҳамма бўлакларини кўриш мумкин. Аввал биз п е ш а н а б ў л а г и н и (lobus frontalis) кўриб чиқамиз. Юқоридан пастга узлуксиз йўналган марказий эгатнинг олдинги томонида, шу эгатга параллел яна бир эгат бўлиб, унга марказ олди эгати — sulcus precentralis дейилади. Кўпгина ҳолларда бу эгат ўртасидан устки ва остки бўлакларга бўлиниб қолади. Бундай ҳолларда устки эгат — sulcus precentralis superior деб, остки эгат — sulcus precentralis inferior деб аталади (274, 275- расмлар). Ана шу марказ олди эгатларидан олдинга томон, бир-бирига нисбатан остин-устун параллел жойлашган икки пешана эгатлари — sulcus frontalis superior ва sulcus frontalis inferior кетади. Натижада, юқорида айтилган эгатлар ўртасида пешана бўлагининг қуйидаги пушталари: марказий (Роланд) эгат билан унинг олдидаги эгат ўртасида олдинги марказий пушта — gyrus centralis anterior, пешана эгатлари ўртасида эса учта пешана пушталари — gyrus frontalis superior, gyrus frontalis medius, gyrus frontalis inferior (устки, ўрта ва пастки пешана пушталари) вужудга келади. Бу пушталарни биринчи, иккинчи ва учинчи пешана пушталари (gyrus frontalis primus, secundus tertius) деб аташ ҳам мумкин. Устки пешана пуштаси пешана бўлагининг уст томонида, sulcus frontalis superior нинг устида; ички (медиал) юзага ҳам бир оз ўтиб туради, ўрта пешана пуштаси устки ва остки пешана эгатларининг ўртасида, пастки пешана пуштаси эса остки пешана эгати билан fissura cerebri lateralis ўртасида жойлашган.

---

[1] Катта кишиларда мия пўстлоғининг умумий кенглиги 220 000 мм^2 бўлиб (Генеберг), унинг учдан икки қисми эгатлар оралиғига, қолгани фақат ташқи юзаларга тўғри келади (Н. К. Лисенков ва бошқ.).

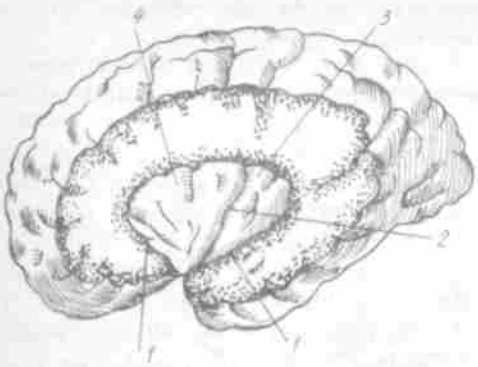

276-р а с м. Оролча (миянинг чакка қисми олиб ташланган).
1 — sulcus circularis insulae; 2 — sulcus centralis insulae; 3 — gyrus longus insulae; 4 — gyri breves insulae.

Пастки пешана пуштасига мия ва ён эгатидан шу эгатнинг шохлари сифатида иккита эгат (олдинги шох — ramus anterior sulci lateralis ва кўтарилувчи шох — ramus asendens sulci lateralis) ўтиб, уни уч қисмга ажратади. Улардан бири қопқоқ қисми — pars opercularis деб аталиб, sulcus precentralis inferior нинг пастки учи билан ramus ascendens sulci lateralis оралиғида, иккинчи учбурчак қисми — pars triangularis ташқи эгатнинг олдинги ва кўтарилувчи шохлари ўртасида, учинчиси орбита (кўз косаси) қисми — pars orbitalis эса ташқи эгат олдинги шохининг олд томонида туради.

Пешана бўлагининг бошқа пушталари ва эгатлари плашчнинг пастки юзасида жойлашган.

Тепа бўлак (lobus parietalis) да ҳам марказий эгатнинг орқасида параллел жойлашган эгат бўлиб, унга sulcus postcentralis дейилади. Одатда, бу эгат орқадан бирмунча кўндаланг ҳолатда келаётган иккинчи катта эгат — sulcus intraparietalis ёки interparietalis билан қўшилиб кетади. Ана шу иккита эгат иштирокида тепа бўлак учта пуштага: 1) орқа марказий пушта — gyrus centralis posterior; 2) устки тепа пушта (ёки устки бўлак) — gyrus parietalis superior (s. lobus parietalis superior); 3) остки тепа пушта — (ёки остки бўлак) gyrus parietalis inferior ёки lobus parietalis inferior га бўлинади.

Пушталар (бўлаклар) нинг бири (gyrus postcentralis) тикка, марказий эгатга параллел бойланган бўлиб, gyrus precentralis билан ёнма-ён туради; иккинчиси, яъни lobus parietalis superior бирмунча кўндаланг ҳолатда бўлиб, sulcus interparietalis дан юқорида туради ва плашчнинг ички юзасига ҳам тарқалади, бу сўнгги эгатнинг остида учинчи бўлак — lobus parietalis inferior жойлашган. Бу бўлак орқага ва бирмунча юқорига томон бориб, мия ён эгатининг ва устки чакка эгатининг орқа учларини айланиб ўтади-да, энса соҳасида йўколиб кетади.

Шуни ҳам айтиш керакки, бу бўлакнинг бир қисми, яъни мия ён эгатининг орқа учи қаршисидаги қисми қирғоқ устки пуштаси — gyrus

supramarginalis деб, устки чакка эгати қаршисидаги қисми эса бурчак пуштаси — gyrus angylaris деб аталади.

Энса бўлаги (lobus occipitalis) плашчнинг энг кичик бўлаги бўлиб, уни тепа бўлакдан кўндаланг энса эгати — sulcus occipitalis transversus ажратиб туради. Шуни айтиб ўтиш керакки, энса қисмининг ташқи юзасидаги эгатлар ва пушталар ҳаммада ҳам бир хил бўлмаслиги мумкин. Кўпгина ҳолларда кўндаланг энса эгати унча чуқур бўлмайди ва ҳамма вақт sulcus interparietalis нинг орқа учи билан туташиб кетади. Энса қисмининг бошқа эгатлари доимо бир хил ҳолатда бўлавермайди. Шунинг учун уларни тўдалаб (гуруҳлар билан) ифодалаш, яъни остки энса эгатлари — sulci occipitalis inferiores ва ташқи (ён) энса эгатлари — sulci occipitales laterales деб аташ расм бўлган. Ана шу эгатлар орасида ҳосил бўлган пушталар ҳам шу ном билан — gyri occipitales superiores ва gyri occipitales laterales деб аталади.

Чакка бўлаги (lobus temporalis) ни олдиндан орқага томон кетган, устки ва ўрта чакка деб аталувчи эгатлар — sulcus temporalis superior, sulcus temporalis medius учта пуштага ажратиб туради. Устки чакка эгати доимо бир хил бўлиб, унинг орқа учи плашчнинг тепа бўлагига кўтарилиб йўколади. Ўрта эгат чакка бўлагининг пастки қирғоғига яқин жойлашган бўлиб, баъзан у туташ битта эгат эмас, балки бир неча калта эгатлардан иборат бўлиши ҳам мумкин[1].

Устма-уст жойлашган пушталардан устки чакка пуштаси — gyrus temporalis superior билан ўрта чакка пуштаси — gyrus temporalis mediusни устки чакка эгати бир-биридан ажратиб туради, ўрта чакка эгатининг остидан чакка бўлагининг пастки қирғоғида пастки чакка пуштаси — gyrus temporalis inferior туради.

Плашчнинг бешинчи бўлаги ҳисобланган оролча — insula ни кўриш пешона, чакка ва тепа бўлакларининг мия ва ён атрофидаги қирғокларини кесиб ташлаш ёки мия ён эгатининг икки четини икки томонга тортиб, уни кенгайтириш керак. Оролчанинг устини қоплаб турган уч бўлак (пешона, чакка ва тепа бўлаклари) нинг қисмлари оролчанинг томи — operculum деб аталади (276- расмга қ.).

Одатда оролча пастаккина конус (учбурчак) шаклида бўлиб, унинг устки бурчаги олдинга ва пастга қараган. Унинг атрофи чуқур доира эгат — sulcus circularis ёрдамида бошқа қисмлардан ажралиб туради. Марказий эгат — sulcus centralis insulae оролчани олд ва орқа бўлакларга ажратади. Орқадаги бўлакда эса бир неча калта пушта — gyrus longus, олдиндаги бўлакда эса бир неча калта пушта — gyrus breves insulae лар бор.

Яримшарнинг ички (медиал) юзасида қуйидаги эгат ва пушталар жойлашган қадоқ тана устидаги чуқур ва кенг эгат — sulcus corporis callosi қадоқ тананинг орқа учига (четига) етиб, пастга ва олдинга қараб йўналганда, денгиз оти эгати — sulcus (s. fissura hippocampi номини олади. Қадоқ тана эгатининг устида, шу эгатга параллел ҳолда жойлашган яна бир чуқур эгат бўлиб, уни белбоғ эгати — sulcus cinguli

---

[1] Учинчи пастки чакка эгати — sulcus temporalis medius ҳам бор, лекин у чакка бўлагининг остки юзасида жойлашади.

дейилади. Қадоқ тананинг олдинги томондаги тиззаси — genu corporis callosi қаршисида бошланган ва яримшарнинг устки қирғоғи билан қадоқ тана эгати ўртасидан кетган бу эгатнинг охирги учи четки шох — ramus marginalis деб аталади ва марказий эгат орқасидан яримшар қирғоғигача кўтарилади.

Белбоғ эгати — sulcus cinguli нинг устида олд томондан марказга якин турган эгат — sulcus paracentralis билан, орқадан эса ramus marginalis билан чегараланган кичик бир соҳа бўлиб, бунга марказ якинидаги бўлакча — lobulus paracentralis (Бец) дейилади. Бу бўлакчанинг орқасида понадан олдинги — precuneus деб аталадиган тахминан тўртбурчак шаклидаги («Яримшарнинг тепа қисми» га қаралсин) бир юза бўлиб, у олдинги томондан — ramus cinguli, орқа томондан — чуқур эгат — sulcus (fissura) parieto — occipitalis, пастдан эса кичкина тепа ости эгати — sulcus subparietalis билан чегараланган. Precuneus орқада энса қисмига қарашли пона — cuneus бўлиб, унинг атрофидаги эгатлар анча чуқур жойлашганлиги сабабли жуда яхши кўринади. Понани олдинги томондан sulcus parieto — occipitalis, орқа томондан эса sulcus calcarinus (пихга тегишли демакдир) ёки fissura calcarina чегаралаб туради. Шу пона остида тилсимон пушта — gyrus lingualis жойлашган. Бу пуштани пих эгати — sulcus calcarinus билан ёнлама эгат — sulcus collateralis ажратиб туради.

Ички юзанинг олдинги ярмида белбоғ эгатининг устида пешона пуштаси — sulcus frontalis superior жойлашади. Белбоғ эгати билан қадоқ тана эгати (sulcus corporis callosi) ўртасида белбоғ пуштаси — gyrus cinguli жойлашган. У қадоқ тана орқасидан айланиб ўтиб, пастга қараб туша бошлайди ва торайган жой (сиқиқ) — isthmus орқали денгиз оти эгати — gyrus hippocampalis (ёки hippocampi) га қўшилиб кетади. Бу сўнгги пушта яримшарнинг пастки қисмида кўндаланг ҳолатда жойлашган. Унинг олдинги учи илмоқ шаклида юқоридан орқага қайрилган бўлиб, унга uncus (илмоқ) дейилади. Денгиз оти пуштасини юкори томондан денгиз оти эгати — sulcus hippocampi (қадоқ тана эгатининг давоми), пастки томондан эса ёнлама эгат (яримшарнинг остки юзасида) ва шу эгатнинг олдинги томондаги давоми бўлган бурунсимон эгат — sulcus rhinica ажратиб туради. Белбоғ пуштаси gyrus cinguli денгиз оти пуштаси ва улар ўртасидаги торайган қисм (isthmus) бирлашиб, гумбаз шаклига киради. Шунинг учун буларни қўшиб, гумбаз пуштаси — gyrus fronicatus дейилади.

Яримшарнинг остки юзасида қуйидаги эгат ва пушталар жойлашган. Юзанинг олдинги ярмида, fissura longitudinalis нинг икки ён томонида олдиндан орқага томон узунасига жойлашган ҳидлов эгати — sulcus olfactorius (ҳар яримшарда биттадан) бўлиб, унда ҳидлов сўғони — bulbus olfactorius ва ҳидлов йўли — tractus olfactorius туради. Ана шу эгат билан ички (медиал) юза қирғоғи ўртасида буларга параллел ҳолда тўғри пушта — gyrus rectus жойлашади. Аслида эса, тўғри пушта устки пешона пуштасининг пастдаги давоми ҳисобланади. Ҳидлов эгатининг ташқи томонида кўз косасининг (orbita) устки деворига тегиб турувчи бир неча эгатлар — sulci orbitalis ва улар оралиғида жуда ўзгарувчан gyri orbitales пушталари бор.

Остки юзанинг орқа ярми шу яримшарнинг чакка ва энса қисмларига тааллуқли бўлиб, унда ана шу қисмдаги эгат ва пушталарнинг давомини кўриш мумкин. Бу жойда асосан иккита эгат: sulcus occipito-temporalis (ёки sulcus temporalis superior) ва sulcus collateralis ўзининг олдинги қисми билан кўзга ташланади (юқорига қаралсин). Энса-чакка эгатининг (sulcus occipito-temporalis) нинг ташқи томонда пастки чакка пуштасининг пастки қисми, энса чакка эгати билан ён эгат ўртасида эса энса-чакка ён пуштаси (ёки дуг шаклидаги пушта) — sulcus occipito-parietalis (s. fusformis) жойлашган бўлиб, улар ички томондан gyrus occipito-temporalis medialis (gyrus lingualis) билан чегарадошдир.

Шуни айтиб ўтиш керакки, юқорида кўрсатиб ўтилган мия пўстлоғининг пушталари, эгатлар шакли ва жойлашувига кўра жуда ўзгарувчандир, улар ҳамма вақт ҳам бир хилда бўлмаслиги мумкин.

МИЯ ПЎСТЛОҒИНИНГ ТУЗИЛИШИ

Мия пўстлоғи — cortex (ёки substartia corticalis) жуда мураккаб ҳаётий функцияни бажаради. У ички муҳит (организм) ва ташқи муҳитдан нерв йўллари ва сезги аппаратлари орқали келаётган таъсиротларни қабул қилади, уларни таҳлил қилади ва бир-бирига боғлайди (синтез). Шу сабабли, унинг тузилиши ҳам ғоят мураккабдир. Биз бу ҳақда қисқача умумий маълумот берамиз.

Мия яримшарларини сиртдан қоплаган (ўраган) пўстлоқ ташқи томондан ичкарига, оқ моддага томон саналганда олти қаватдан иборат бўлиб, бу қаватлар деярли бир хил тузилгандир. Ҳар бир қават фақат ўз таркибига кирувчи нерв ҳужайраларининг шакли билангина бир-биридан фарқ қилади. Бу қаватларга қуйидагилар киради (277-расм): 1) молекуляр (жуда майда) толалардан иборат қават. Бу қават нерв ҳужайралари дендритларининг энг охирги майда, бир-бири билан зич тўр каби тўқилиб кетган тармоқчаларидан иборат; 2) ташқи доначали қават. Қаватнинг бундай деб аталишига сабаб унда жуда кўп юмалоқ учбурчак шаклдаги ҳужайраларнинг худди алоҳида доначалардек тарқоқ ҳолда мавжудлигидир: 3) пирамида қавати. Бунда тарқалган (зич эмас) кичик ва ўртача катталикдаги яхши етилган пирамидал нерв ҳужайралари бўлади: 4) ички донали қават ҳам иккинчи қават каби тарқоқ ҳолдаги майда ҳужайралардан (доначалардан) ташкил топган; 5) тугунчали (ганглиоз) қават. Бу қаватда кичикроқ ҳажмдаги нерв ҳужайраларидан ташқари, олдинги марказий пуштада катта ҳажмдаги пирамида ҳужайралари (Бец ҳужайралари) ҳам бор; 6) дугсимон ҳужайралар қавати. Бу қаватда ҳақиқатан ҳам дуг сингари тиккасига чўзилган ҳужайралар бўлиб, бу қават миянинг оқ моддаси билан ёнма-ён (чегарадош) туради[1].

Олти қаватдан иборат бўлган пўстлоқнинг қалинлиги миянинг ҳамма жойида бир хил эмас: баъзи жойларда қалинроқ, баъзи жойларда эса юпқароқ бўлади.

---

[1] Бу маълумотлар Н. К. Лисенков ва бошқаларнинг «Учебник нормальной анатомии человека» русча нашридан олинган. Ленинград, 1958.

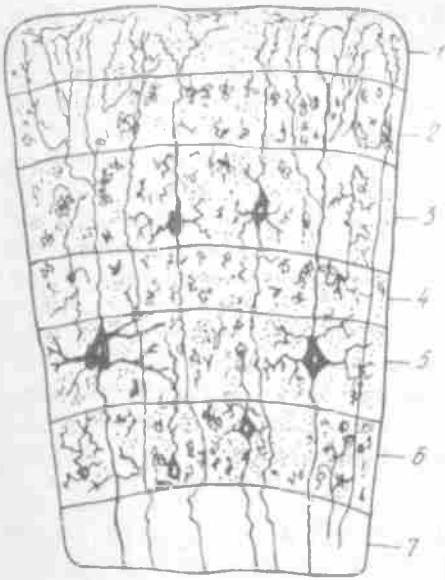

277-р а с м. Мия пўстлоғининг тузилиши (схема).

1 — молекуляр қават; 2 — ташқи донадор қават; 3 — кичик ва ўртача пирамидали қават; 4 — ички донадор қават; 5 — ганглиоз қават; 6 — кубсимон ҳужайрали қават; 7 — миянинг оқ моддаси.

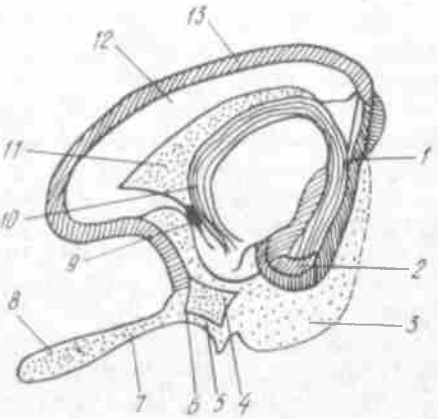

278-р а с м. Ҳидлов мияси (схема).

1 — gyrus dentatus; 2 — gyrus parahippocampalis; 3 — uncus; 4 — substantia perforata anterior; 5 — stria lateralis; 6 — stria intermedia; 7 — tractus olfactorius; 8 — bulbus olfactorius; 9 — comissura anterior; 10 — fornix; 11 — septum pellucidum; 12 — corpus callosum; 13 — gyrus fornicatus.

ҲИДЛОВ МИЯСИ — RHINENCEPHALON

Одамларда ҳидлов мияси кучли тараққий этмаган. У дастлаб охирги миянинг олдинги қисмида ичи бўш бўртма ҳолида пайдо бўлади. (278-расм). Ҳидлов миясининг марказий ва периферик қисмлари тафовут қилинади.

Периферик қисми ҳидлов бўлаги (ёки соҳаси — lobus olfactorius) деб аталиб, мия тубида жойлашган ва қуйидагиларни ўз ичига олади: ҳидлов сўғони — bulbus olfactorius, ҳидлов йўли — tractus olfactorius, ҳидлов учбурчаги (ҳидлов йўлининг учбурчак шаклида кенгайган орқадаги қисми) — trigonum olfactorium, олдинги илма-тешик модда — substantia perforata anterior.

Марказий қисм қуйидагиларни ўз ичига олади: гумбаз пуштаси — gyrus fornicatus ва унинг илмоғи — uncus, денгиз отининг оёғи — hippocampus (ўзига хос тузилган бу оёқ ҳақида ён қоринчани баён этиш вақтида айтиб ўтамиз, чунки у ён қоринча ичида туради); тишли

пушта — gyrus dentatus (уни кўриш учун sulcus hippocampiнинг четларини икки ёққа тортиш лозим.

ЁН ҚОРИНЧАЛАР — VENTRICULI LATERALES

Бирламчи мия пуфаги икки яримшарни ҳосил қилиш учун олдинги томондан иккига ажралаётганда, унинг ичидаги бўшлиқнинг олдинги қисми ҳам иккига бўлиниб, бўлажак ён қоринчаларга асос солади. Бўшлиқнинг орқа (бўлинмаган) қисми учинчи қоринчага айланади, шунинг учун ҳам бўлажак ён қоринчаларнинг учинчи қоринча билан қўшилган учлари секин-аста торая бориб, қоринчалараро тешик — foramen interventriculare ка айланади.

Ён қоринчалар ҳар икки яримшарларнинг ичида, қадоқ тана қаторидан сал пастроқда жойлашган бўлиб, уни ташқи томондан мия моддалари ўраб туради. Ўзининг жойлашишига қараб, ён қоринча тўрт қисмга, яъни марказий қисм — pars centralis ҳамда учта (олдинги, орқадаги ва пастки) шохлар — cornu anterius, cornu posterius cornu inferius га бўлинади (279,280, 281-расмлар).

Қоринчанинг марказий қисми (pars centralis) яримшарнинг тепа қисмида, олдинги шохи (cornu anterius) пешона қисмида туради.

Марказий қисм орқа томондан қадоқ тананинг орқа қирғоғига етгач, аввал пастга, сўнгра олдинга қараб бурилади-да, пастки шох (cornu inferius) номини олиб, яримшарнинг чакка қисми ичидан жой олади. Бундан ташқари, марказий қисм орқадан пастга тушаётганда ўзидан яна бир шох — орқа шох (cornu posterius) ни ажратади, бу шох яримшарнинг энса қисми ичидан жой олади.

Қуйида ён қоринча қисмларининг деворларини нималар ташкил қилиши кўриб чиқилади.

Олдинги шохнинг ички (медиал) девори тиниқ парда (septum pellucidum) дан иборат бўлиб, бу девор ҳар икки ён қоринчаларнинг олдинги шохларини бир-биридан ажратиб туради. Устки девори қадоқ тана толаларидан ташкил топади, ташқи ва қисман пастки деворлари думли ўзак nucleus coudatus нинг думини эгаллайди.

Марказий қисмнинг устини қадоқ тананинг толалари қоплаб туради, унинг таг томонида думли ўзак думининг давоми ва кўрув бўртиғининг бир қисми жойлашади. Ана шу икки аъзо, яъни думли ўзак думи билан кўрув бўртиғи оралиғидан оқроқ рангдаги чегара ўзак думи билан кўрув бўртиғи оралиғидан оқроқ рангдаги чегара йўли — stria terminalis ўтади.

Орқа шох қадоқ танадан келаётган нерв толалари, яъни оқ модда билан ҳамма томондан ўралган бўлиб, бунга гилам — tapetum дейилади. Орқа шохнинг ички (медиал) деворида қуш панжасини эслатувчи дўнг бўлиб, бу calcar avis (қуш панжаси) деб аталади, у яримшарнинг ички деворидаги (энса қисмидаги) sulcus calcarinus нинг туртиб чиқарган изидир.

Пастки шохнинг устки ва ташқи томондаги деворларини tapetum (нерв толаларидан ҳосил бўлган «гилам») ташкил қилади, бу орқадаги шохни ўраб турган оқ модданинг давоми ҳисобланади. Ички томонида

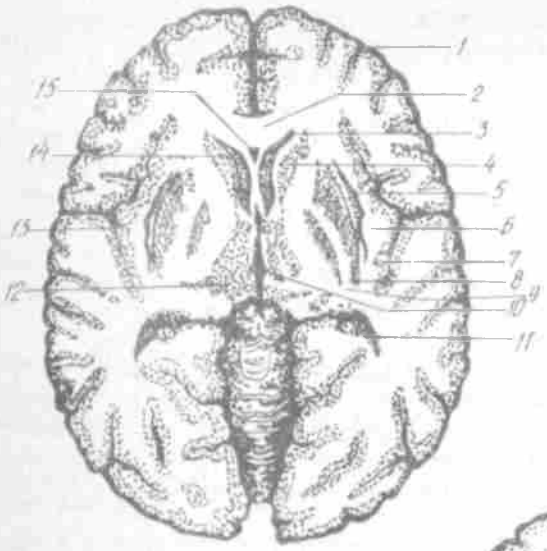

279-р а с м. Бош миянинг горизонтал (кундаланг) кесими.

1 — cortex cerebri; 2 — genu corporis callosi; 3 — cornu frontale ventriculi lateralis; 4 — capsula interna; 5 — capsula externa; 6 — claustrum; 7 — capsula extrema; 8 — putamen; 9 — globus pallidus; 10 — ventriculus tertius; 11 — cornu occipitale ventriculi lateralis; 12 — thalamus; 13 — cortex insulae; 14 — caput nuclei caudati; 15 — cavum septi pellucidi.

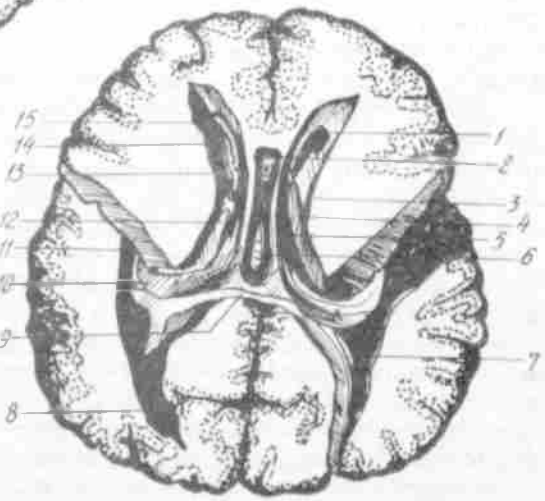

280-р а с м. Ён коринчалар.

1 — septum pellucidum; 2 — cavum septi pellucidi; 3 — stria terminalis; 4 — pars centralis ventriculi lateralis; 5 — crus fornicis; 6 — comissura fornicis; 7 — calcar avis; 8 — cornu occipitale (posterius); 9 — splenium (corporis callosi); 10 — hippocampus; 11 — cornu temporale (inferius) ventriculi lateralis; 12 — thalamus; 13 — for. interventriculare; 14 — caput nuclei caudati; 15 — cornu frontale (anterius) ventriculi lateralis.

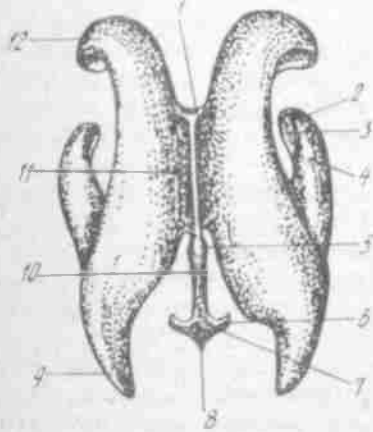

281-р а с м. Ён коринчалар (модель).

1 — foramen interventriculare (Monroi); 2, 3 — digitaciones hippocampi; 4 — cornu inferius ventriculi lateralis; 5 — recessus suprapinealis; 6 — recessus lateralis ventriculi quarti; 7 — ventriculus quartus (IV); 8 — fastigium; 9 — cornu posterius ventriculi lateralis; 10 — aquaeductus cerebri; 11 — ventriculus tertius; 12 — cornu anterius ventriculi lateralis.

думли ўзакнинг думи туради. Ана шу ички деворда, унинг бир учидан иккинчи учига қадар узунасига кетган оқ рангли дўмбоқ (қаварик) бўлиб, у Аммон шохи — cornu Ammonis ёки денгиз оти — hippocampus деб аталади. Бу дўмбоқ ташқи томондан (медиал юза томондан) шу номдаги эгат (sulcus hippocampi) нинг ботиб кириши натижасида ҳосил бўлган. Денгиз оти (hippocampus) нинг олдинги учи худди бармоқларга ўхшаб бир неча дўмбоқчаларга бўлинган. Шунинг учун бунга денгиз отининг бармоқлари — digitationes hippocampi дейилади. Унинг ички (медиал) қирғоғи гажимли бўлиб, fimbria hippocampi деб аталади.

Таг томондан ёнлама эгат (sulcus lateralis) нинг ботиб кириши натижасида пастки шохнинг таг деворида ҳам тепалик ҳосил бўлади, бунга eminentia collateralis дейилади.

Мия гумбази (fornix) билан кўрув бўртиғи ўртасида fissura chorioidea деб аталувчи ёриқ борлиги учун ён қоринчанинг марказий қисми билан пастки шохи ички томондан беркилмаганга (очиққа) ўхшаб кўринади. Ҳолбуки, бу ёриқни миянинг юмшоқ пардаси, ён қоринчанинг шу қисмлари ичига қайрилиб кирган томирли бурмаси беркитиб туради, талайгина томирларни ўз ичига олган бу бурма ён қоринчанинг томирлар чигали — plexus choriodeus ventriculi lateralis дейилади. Бу чигал марказий қисмдан пастки шохга ўтиш жойида айниқса яхши тараққий этган.

Ён қоринчаларда орқа мия суюқлиги туради.

ОХИРГИ МИЯ ЯРИМШАРЛАРИНИНГ ИЧКИ ТУЗИЛИШИ

Миянинг ҳужайралардан тузилган пўстлоғи остида, яъни кулранг модда остида оқ модда (ёки мия моддаси) — substantia medularis қатлами туради. Бу моддани жойлашиш шаклига қараб, ярим овал марказ centrum semiovale дейилади. Оқ модда миянинг ўтказиш йўллари вазифасини бажарувчи ва ҳар тарафлама йўналган жуда кўп нерв толаларидан иборат. Бу толаларнинг бажарадиган вазифаларига қараб қуйидаги учта асосий системаси ажратилади.

1. *Ассоциацион толалар* битта яримшарнинг ўзидаги турли қисмларни бир-бири билан боғлайди (иккинчи яримшарга ўтмайди). Бинобарин, улар калта ва узун толалардан иборат. Калта толалар кўпинча эгилган, равоқсимон бўлгани учун улар fibrae arcuatae деб аталади. Бу толалар асосан бир пуштанинг пўстлоғини иккинчи қўшни пушта пўстлоғи билан қушса, узун толалар бир-биридан узоқ масофада турган қисмларнинг пўстлоқларини қўшади. Масалан, устки узун тутам (ёки равоқсимон тутам) — fasciculus longitudinalis superior (s. fasciculus arcuatus) воситасида яримшарнинг пешона қисми пастки тепа бўлакчаси энса бўлаги ва чакка бўлагининг орқа қисми бир-бири билан қўшилади. Илгаксимон даста — fasciculus uncinatus яримшар пешона бўлагининг пастки олдинги юзасини (кўз косаси устида турадиган қисмини) чакка соҳаси билан қўшади; белбоғ — cingulum деб аталган бир даста толалар гумбаз пуштаси (gyrus fornicatus таркибида белбоғ пуштаси (gyrus cinguli) пўстлоғининг турли қисмларини ўзаро ва шу медиал юзадаги бошқа пушталар билан қўшади (282- расм).

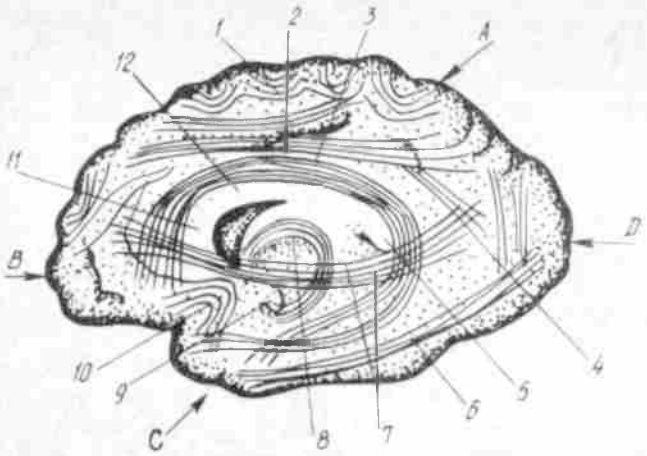

282-р а с м. Мия яримшаридаги ассоциацион ўтказув йўллари (схема).

A — lobus parietalis; B — lobus frontalis; C — lobus temporalis; D — lobus occipitalis; 1 — fibrae arcuatae; 2 — fasciculus longitudinalis superior; 3 — cingulum; 4 — fasciculus verticalis (occipitalis); 5 — splenium corporis callosi; 6 — fasciculus longitudinalis inferior; 7 — fasciculus subcallosus (s. frontooccipitalis inferior); 8 — fornix; 9 — uncus; 10 — fasciculus incinatus; 11 — genu corporis callosi; 12 — truncus corporis callosi

2. *Комиссурал толалар* ҳар икки яримшардаги бир хил (бир ном билан аталувчи) қисмларни бир-бири билан боғлайди. Бундай толаларнинг энг кўп тўпланган жойи қадоқ танадир (пастроққа қаралсин). Бу тананинг кўндалангига зич жойлашган толалари иккала яримшарни, айниқса уларнинг чакка бўлакларидаги қисмларини бир-бири билан қўшади. Қадоқ тананинг узунлиги (олдиндан орқага томон кенглиги) яримшарнинг узунлигидан анчагина кам бўлганлиги туфайли унинг яримшарлар ичидаги толалари ҳамма жойда бир хилда турмайди. Қадоқ тана олдинги букилган қисмининг толалари олдинга, пешона бўлагига томон, орқа қисмининг толалари эса энса бўлагига томон қисқичлар сингари тарқалиб кетади, шунинг учун улар forceps anterior ва forceps posterior деб аталади. Юқорида биз ён қоринчанинг орқа шохини тасвирлаганда унинг tapetum деб аталувчи оқ модда билан ўралганлигини кўрсатган эдик. Ана шу оқ модда орқадаги «қисқич» — forceps posterior дан чиққан толадир.

Комиссурал толалардан тузилган олдинги битишма — comissura anterior яримшар ҳидлов соҳаларини, гумбаз битишмаси — comissura fornicis эса денгиз оти — hippocampus ни қўшади.

Қадоқ тана билан мия гумбазининг анатомик тузилиши ҳақида қуйида гапирамиз.

3. *Проекцион толалар* мия пўстлоғини шу пўстлоқдан пастда турувчи қисмлар ва орқа мия билан қўшади. Шу жиҳатдан бу толалар системаси жуда мураккаб тузилган. Бу толалар бажарадиган вазифасига кўра, икки турга, яъни таъсиротни ташқаридан мия пўстлоғига олиб борувчи ва жавобни мия пўстлоғидан ишчи аъзоларга олиб келувчиларга бўлинади.

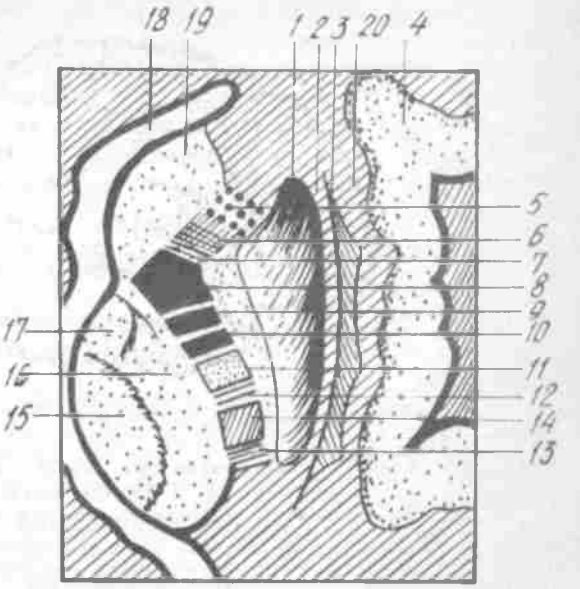

283-р а с м. Ўтказув йўлларининг ички капсула орқали ўтиши (ўнг томоннинг устидан кўриниши).

1 — nucleus lentiformis; 2, 20 — capsula externa; 3 — claustrum; 4 — insula; 5 — tractus frontothalamicus; 6—tractus frontorubralis; 7—tractus frontopontinus; 8 — tranctuscorticobulbaris; 9,10— tractus corti cospinalis; 11 — tractus bulbothalamicus; 12 — tractus occipito — tempore — pontinus; 13 — tractus opticus; 14 — tractus acusticus; 15 — nucleus; medialis thalami; 16 — nucleus lateralis thalami; 17 — nucleus anterior thalami; 18 — caput nuclei caudati; 19 — cornu anterius ventriculi lat.

Проекцион толалар мия пўстлоғи якинида худди шуълага (қуёш нурига) ўхшаб тарқалиб кетади, ана шу жойга шуълали тож — corona radiata дейилади. Шундан сўнг толаларнинг кўпчилиги ясмиқсимон ўзак билан кўрув бўртиғи ҳамда думли ўзак ўртасида жойлашган ички халта — capsula interna орқали ўтади (283-расм)

Capsula interna оқ моддадан тузилган бўлиб, юқорида айтилган кулранг моддалар (ўзаклар) билан чегараланган. У ташқи (латерал) томонга очиқ бўлгани учун, унинг олдинги оёқчаси (ёки пешона қисми) — crus anterior (s. pars frontalis) capsulae interna; орқа оёқчаси (ёки энса қисми) — crus posterior (s. pars occipitalis) capsulae internae ва тиззаси — genu capsulae internae тафовут қилинади. Олдинги оёқчаси думли ўзак билан ясмиқсимон ўзакнинг олдинги ярми оралиғида, орқа оёқчаси эса кўрув бўртиги билан ясмиқсимон ўзакнинг орқа ярми оралиғида туради.

Проекцион толалар қуйидаги системаларга бўлинади:

1) tractus corticospinalis — энг узун йўл мия пўстлоғидан бошланиб, орқа мияга қадар боради. Ҳамма скелет мускулларига оғриқ харакати импульсини етказади, ички халтадан ўтади;

2) tractus corticobulbaris — юқоридагидан калтароқ бўлиб, мия пўстлоғидан мия сўғони (bulbus) даги ҳаракатлантирувчи бош мия нервларининг ўзакларига боради, ички халтанинг тиззаси ичидан ўтади;

3) tractus corticopontinus — иккинчи гуруҳдан ҳам калтароқ бўлиб, мия пўстлоғидан Варолий кўпригидаги ўзакларга боради. Миячанинг ишини пўстлоқ томонидан тартибга солиб туришда хизмат қилади. Пешона-кўприк йўли (tractus frontopontinus) ва чакка-энса кўприк йўли (tractus occipito-temporopontinus) га бўлинади, ҳар иккала йўл ҳам ички халтадан ўтади;

4) tractus thalamocorticalis ва corticothalamici проекцион толаларнинг энг калтаси бўлиб, бунга кўрув бўртиғидан мия пўстлоғига ва аксинча, мия пўстлоғидан кўрув бўртиғига борувчи толалар кириши толанинг номидан маълум. Бу системасида кўрув ва эшитув йўлларининг толалари бўлиб, улар ҳам ички халтадан ўтади.

Юқорида кўрсатиб ўтганимиздек, миянинг оқ моддасини ташкил этувчи ҳамма толалар ҳақида тўлиқ маълумотни ўтказиш йўлларини баён этганда берамиз.

ҚАДОҚ ТАНА — CORPUS CALLOSUM

Қадоқ тана икки яримшарни бир-биридан ажратиб турувчи, узунасига кетган ёриқ — fissura longitudinalis cerebri нинг тагида жойлашган.

Агар қадоқ тана устидаги ёпқични олиб ташлаб, тепадан қаралса, қадоқ тана қўндаланг турган толалари — striae transversales нинг узунасига кесиб ўтган учта (уч жуфт) йўли кўринади. Булардан иккитаси ўрта чизиққа яқин бўлиб (striae longitudinales mediales), икки четдагилари эса striae longitudinales laterales дейилади. Бу йўл белбоғ пуштаси (gyrus cinguli) нинг остида туради. Биз, қадоқ тананинг олдинги толалари — олдинги «қисқичлар» — forceps anterior сифатида пешона бўлаги томонига, орқа толалари эса орқа «қисқичлар» — forceps posterior сифатида энса бўлаги томонига ёйилганини юқорида айиб ўтган эдик.

Қадоқ танани одатда уч қисмга, яъни олд, ўрта ва орқа қисмларга бўладилар.

Пояси (танаси) нинг truncus corporis callosi деб аталувчи ўрта қисми олд томондан тизза каби букилиб, пастга тушади. Ана шу букилган жойга қадоқ тананинг тиззаси genu corporis callosi дейилади. Пастга тушувчи қисми худди қуш тумшуғи сингари торая боради, шунинг учун у қадоқ тана тумшуғи — rostrum corporis callosi деб аталади. Тумшуқнинг учидан пастга юпқа пластинка lamina rostralis давом этиб, у охирги пластинка (lamina terminalis) га бориб қўшилади. Плашчнинг ана шу тумшуқ пластинкаси олд ва таг томонида жойлашган пуштага gyrus subcallosus дейилади. Қадоқ тананинг орқа чети қалинлашган бўлиб, уни қадоқ тана қайиши — splenium corporis callosi дейилади. У тўрт тепалик — corpora quadrigemina ва шишсимон тана (corpus pineale) тепасида эркин осилиб туради.

ГУМБАЗ — FORNIX

Оқ моддадан тузилган гумбаз қадоқ тананинг тагида жойлашган. Унинг олд ва орқа (пастки) томонлари иккига ажралган, ўртаси эса туташ бўлгани туфайли чўзинчоқ кўпайтириш белгисига ўхшайди (284-расм). Гумбаз ўртасидаги туташ қисмга гумбаз танаси — corpus fornicis дейилади. У қадоқ тананинг пояси остига ёпишиб туради. Тана орқа томондан иккита катта оёқларга ажралиб, ён қоринчанинг пастки шохи ичидаги гажимдан бошланиб келади. Оёқлар аввал бир-биридан

284-р а с м. Гумбаз.

1 — corpus fornicis; 2 — comissura anterior; 3 — columna fornicis; 4 — fasc. mamillothlamicus; 5 — corpus mamillare; 6 — fimbria hippocampi; 7 — hippocampus; 8 — crus fornicis; 9 — commissura fornicis; 10 — peshippocampi.

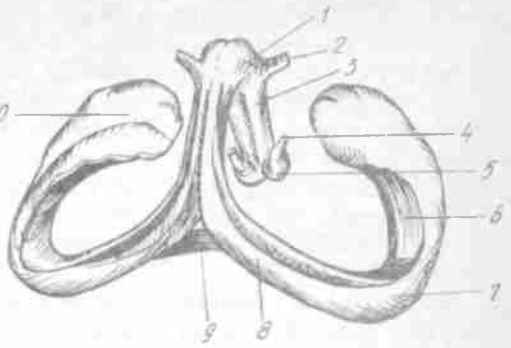

жуда узоқ (керилган) ҳолда турса ҳам, кейинчалик тезликда бир-бирига яқинлашади ва қўшилиб кетади. Улар қўшилиши олдидан пайдо бўладиган учбурчак оралиқда қўшувчи парда — comissura fornicis бор.

Гумбазнинг танадан олдинги қисми ҳам икки поғонага,— columnae fornicisга ажралади. Оёқлар аввал олдинга, сўнгра қайрилиб пастга йўналади ва сўрғичсимон таналар (corpora mamilaria) га бориб тугайди. Гумбазни ҳосил қилган толалар яримшарларнинг чакка бўлакларини оралиқ мия (diencephalon) билан қўшади.

Гумбаз поғоналари билан қадоқ тананинг олдинги қисми (тиззаси ва тумшуғи) ўртасида юпқа парда тортилган бўлиб, унга тиниқ парда (ёки юпқа девор — septum pellucidum дейилади. Бу парда икки варақ — lamina septi pellucidi дан иборат бўлиб, улар ўртасида тиниқ суюқлиқ билан тўлган оралиқ (бўшлиқ) — cavum septi pellucidi бор[1].

ОХИРГИ МИЯНИНГ МАРКАЗИЙ ВА КУЛРАНГ ТУГУНЛАРИ (ЎЗАКЛАРИ)

Кулранг тугунлар (ёки ўзаклар) яримшарлар оқ моддаси ичида жойлашган бўлиб, миянинг тубига (асосига) яқин туради. Шунинг учун ҳам уларни мия асосининг ўзаклари деб атайдилар.

Бу тугунлар қуйидагилардан иборат:

1. *Тарғил тана* — corpus striatum. Бу тана иккита йирик ўзакдан иборат: а) думли ўзак — nucleus caudatus олд томонидаги кенгайган ва юмалоқланган боши — caput nuclei caudati яримшарнинг пешона бўлагига киради ва паст томондан олдинги йиртиқ моддагача (substantia perforata anterior га) боради. Ён томондан эса бу ўзакнинг боши ён қоринчанинг олдинги шохи ичига бўртиб чиқади. Ўзакнинг ўрта қисми танаси — corpus nuclei caudeti яримшарнинг тепа бўлаги остида ён қоринча марказий қисмининг пастки деворида жойлашган, охирги дум қисми — cauda nuclei caudati эса секин-аста торая бориб аввал пастга, сўнгра олдинга томон ён қоринча пастки шохининг устки деворига

[1] Баъзилар бу бўшлиқни бешинчи қоринча — ventriculus guintus деб атайдилар. Бу тўғри эмас, чунки бу оралиқ тўртта қоринча каби тараққий этмайди ва бошқа қоринчалар билан туташмайди.

боради ва substantia perforata anterior га қадар етади. Демак, думли ўзак паст томондан очиқ қолган ҳалқа шаклида кўрув бўртиғини олд, юқори ва орқа томондан ўраб турар экан (285-расм).

б) Ясмиқсимон ўзак — nucleus lenticularis ўзининг (медиал) ёнида турган ўзакдан ички халта (capsula interna) билан ажралиб туради. Ўзакнинг шакли фронтал чизиқдаги понага ўхшайди. Унинг қиррали (ўткир) томони ичкарига, кенг томони (асоси) эса ташқарига қараган. Бу ўзакни яна ҳам яхшироқ кўриш учун, шу ўзак устини қоплаб турган оролча (insula) ни ва бошқа толаларни кесмадан бирма-бир кўчириб олиш керак.

Ясмиқсимон ўзакнинг ички юзаси, юқорида айтганимиздек, ички халтага, олдинги томони думли ўзакка параллел бўлиб, орқа томони кўрув бўртиғига, ташқи юзаси яримшарнинг ташқи томонига, яъни оролчага қараган бўлади. Ички оқ қатлам — lamina meduleares воситасида ясмиқсимон ўзак уч қисмга бўлинади. Бу бўлакларнинг биттаси (ташқи томондагиси) тўқ кул ранг бўлиб, ўзак қобиғи — putamen дейилса, қолган рангсизроқ иккита қисми эса рангпар шар — globus pallidus деб аталади.

Рангпар шар ўзининг макроскопик ва микроскопик тузилишига кўра, putamen nucleus caudatus лардан кўп фарқ қилиши ва филогенез нуқтаи назаридан ҳам бу икки ўзакдан эски (кекса) бўлганлиги назарда тутилиб, кейинги вақтларда у мустақил ўзак деб ҳисоблана бошланди ва унга pallidum (рангпар ўзак) деб ном берилди.

2. *Ихота (тўсиқ)* — claustrum деб оролча (insula) билан (ташқи томондан) ясмиқсимон ўзак қобиғи (putamen) орасига жойлашган юпқа, кул ранг моддадан тузилган пластинкага айтилади. Бу пластинканинг ички ва ташқи томонларида турли қалинликда оқ модда бўлиб, ички томондагисига ташқи халта — capsula externa (ички халта — capsula interna ҳақида юқорида айтилган эди), ундан ҳам ташқи томондагисига, энг четдаги халтага эса ташқи капсула — capsula extrema дейилади.

3. *Бодомсимон тана* (ўзак — corpus s. nucleus) amygdaloideum чакка бўлагининг олдинги учига яқин, putamenнинг остида ён қоринчанинг пастки шохи олдида жойлашган. У олд томондан олдинги илма-тешик модда (substantia perforata anterior), орқадан эса Аммон шохига етиб туради.

Бодомсимон тана тараққиётининг бошланғич даврларида тарғил танага жуда ҳам яқин туради ва у билан алоқадор бўлади.

Бош мия пўстлоғида жойлашган марказлар. Организмнинг турли вазифаларини идора қилувчи марказларнинг мия пўстлоғида жойлашиш тартибини назарий ва амалий аҳамияти жуда катта. Бу марказларни ўрганиш организмда рўй берадиган турли жараёнларни қайси нервлар орқали миянинг қайси қисми идора қилаётганини билишга, организмнинг бирор қисми нервга алоқадор сабаб билан ишдан чиқса, бунга миянинг қайси жойи айбдор эканлигини аниқлашга ёрдам беради.

И. П. Павлов мия пўстлоғининг ҳаммаси анализаторлар (таъсирни марказга олиб борувчи ва жавобни олиб кетувчи толалар) нинг

285-р а с м. Думли ўзак.

1 — thalamus; 2 — columna fornicis; 3 — corpus mamillare; 4 — commissura anterior; 5 — stria terminalis; 6 — caput nuclei caudati; 7 — cauda nuclei caudati; 8 — gyrus parahippocampalis; 9 — fimbria hippocampi; 10 — gyrus dentatus (бир бўлаги).

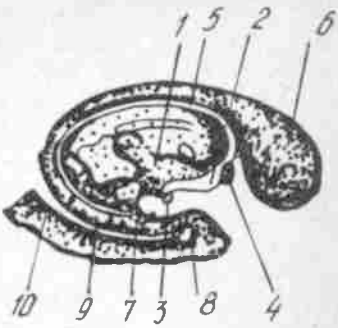

ҳужайралари йиғиндисидан иборат якка бир юза, деб тасдиқлади. И. П. Павловнинг ўтказган жуда кўп амалий тажрибалари (итларда) ва жуда кўп клиник кузатишлари натижаларига асосланиб, организм томонидан бажариладиган турли хил вазифалар (функциялар) нинг мия пўстлоғида ўз жойлари (марказлари) бор эканлиги аниқланди. Бунга В. А. Бецнинг; миянинг ҳар қайси қисми ўзининг морфологик тузилиши билан бошқа қисмларидан фарқ қилади, деган фикри ҳам асос бўлган эди. Бутуниттифоқ тиббиёт академиясининг Москвадаги мия билимгоҳи ходимлари академик С. А. Саркисов раҳбарлигида миянинг 50 дан ортиқ турли қисмларини ўргандилар ва уларда нерв ҳужайраларининг тузилиши ҳамда жойлашиши турлича эканлигини аниқлаганлар. Ана шунга асосланиб, одам миясининг пўстлоғида марказларнинг жойлашиш тартиби белгиланган ва мия харитаси тузилган (286-расм). Шундай қилиб, мия пўстлоғи ўзидаги турли вазифалар учун белгиланган марказлар орқали организмнинг ҳамма ишларини идора қилиб туради.

Шуни ҳам айтиш керакки, бу алоҳида марказлар бир-биридан узилган, мустақил ҳолда ишламайди. Ташқаридан ёки ичкаридан олинган бирор таъсиротни анализ қилишда ва керакли хулоса чиқаришда мия пўстлоғида ҳамма марказлар (пўстлоқнинг ҳаммаси) иштирок этади. Бинобарин, мия пўстлоғидаги ҳамма марказлар ўзаро махсус толалар (ассоциацион, комиссурал ва бошқа толалар, тўр формация ва ҳоказо) ёрдамида қўшилгандир. Шунинг учун ҳам ҳозирги вақтда мия пўстлоғини ягона қабул қилувчи юза деб таърифланади.

Энди биз бош мия пўстлоғининг энг асосий қабул қилиш марказларини кўриб чиқамиз.

1. Ички анализаторларнинг пўстлоқдаги марказлари (ҳужайралари тўплами): а) ҳаракатлантирувчи анализаторнинг ўзаги, яъни суяклар, бўғимлар, скелет мускули ва пайларининг ҳаракатлари билан боғлиқ бўлган анализатор ҳужайралари, марказ олди пуштаси (gyrus precentralis) да ва марказ яқинидаги бўлак (lobus paracentralis) да жойлашган. Ҳаракат ҳужайралари кўрсатилган соҳаларнинг ўрта қаватида бўлиб, ундан чуқур қаватда Бец гигант ҳужайралари жойлашган. Бу ҳужайралардан чиқувчи толалар (нейронлар) мия

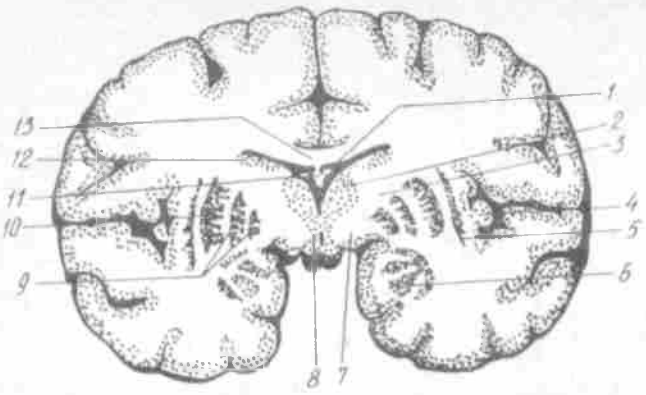

286-р а с м. Мия яримшарининг фронтал кесими.

1 — plexus choroideus ventriculi lateralis (pars centralis); 2 — thalamus; 3 — capsula interna; 4 — cortex insulae; 5 — claustrum; 6 — corpus amygdaloideum; 7 — tractus opticus; 8 — corpus mamillare; 9 — globus pallidus; 10 — putamen; 11 — fornix; 12 — nucleus caudatus; 13 — corpus collosum.

пўстлоғини пўстлоқ остидаги ўзаклар, бош мия нервларининг ўзаклари ва орқа миянинг ҳаракатлантирувчи нейронлари билан боғлайди.

Ўнг яримшардаги ҳаракат марказлари (соҳалари) тананинг чап ярмини идора қилади, чунки бу икки яримшардаги марказларнинг ўтказиш йўллари қисман узунчоқ мияда ва қисман орқа мияда бир-бири билан кесишади. Тоқ қисмлардаги мускуллар (тана, ютқин, ҳикилдоқ мускуллари) ҳар иккала яримшар томонидан баробар идора қилинади; б) бош билан кўзнинг бир вақтда қарама-қарши томонга ҳаракатларини таъминловчи анализатор ўзаклари ўрта пешона пуштасининг орқа қисмида жойлашган (287-расм) 9-соҳа; в) ўнақай кишиларда чап томондаги яримшар тепа бўлагининг пастки бўлакчаси (gyrus supramarginalis) да маълум бир мақсад учун қилинадиган ҳаракатларни бирлаштирувчи анализатор ўзаклари туради. Кўп қайтараверши, тажриба, доимо бир турдаги иш билан машғул бўлиш натижасида одат бўлиб қолган ҳаракатлар ўрта пешона пуштаси орқа қисмининг олдинги марказий пушта билан алокадорлиги натижасида вужудга келади. Бу марказ бирор сабаб билан бузилса, одам ҳеч қаерда фалаж бўлмаган, мускуллари ўзгармаган ҳолда, мураккаб, бир-бирига боғлиқ бўлган ҳаракатларни (ўзи истаган ҳаракатни) қила олмайди; г) бош ҳаракати ва ҳолати (статистикаси) билан боғлиқ бўлган анализатор ҳужайралари миянинг чакка бўлагида жойлашгани аниқ, аммо шу бўлакнинг қайси жойида эканлиги ҳалигача равшан эмас. Ўрта ва пастки чакка пушталарининг ўрта қисмлари қитиқлаб қўрилганда, тана мувозанати йўқолиши (гандираклаш) рўй беради; д) ички аъзолар, томирлар, силлиқ мускуллар ва тери безларидан таъсир олиб келувчи анализатор марказлари ҳаракат пуштаси (олдинги марказий пушта) нинг олд томонида (287-расм, 6—8-соҳалар) жойлашган (К. М. Биков, В. Н. Черниговский). Бу марказдан чиқувчи толалар пўстлоқ остидаги

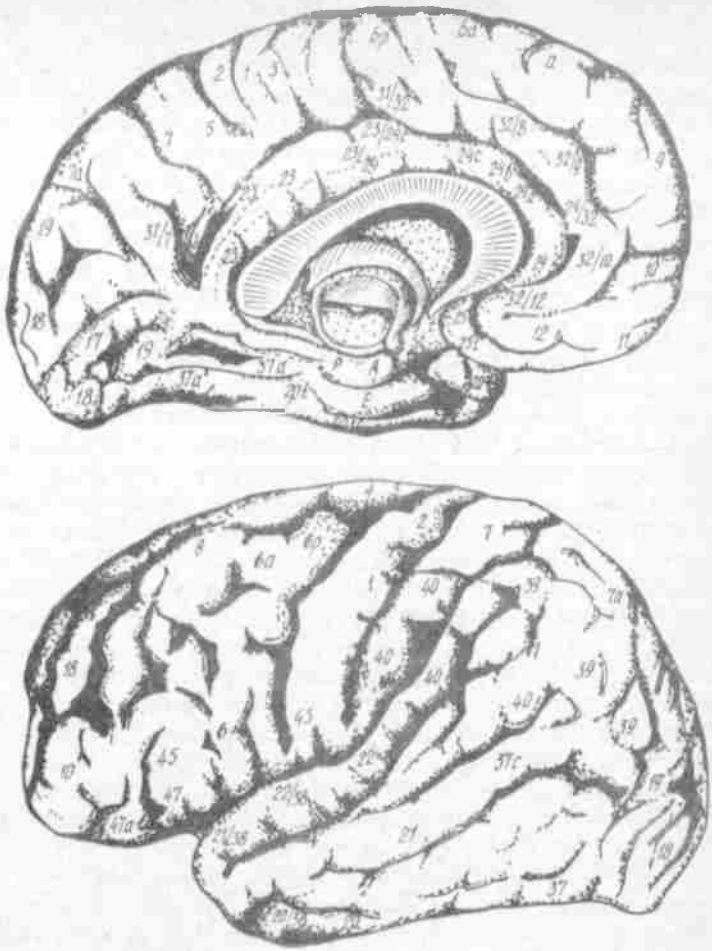

287-р а с м. Одам мияси пўстлоғида марказлар жойлашиши харитаси (мия институти тавсия этган расм). Юқорида — мия яримшарининг ички (медиал) кўриниши; пастда — мия яримшарининг ташқи томондан кўриниши.

вегетатив тугунларга боради. Шундай қилиб, бу марказда соматик нерв системаси билан автоном нерв системаси бирлашади.

2. Ташқи муҳит билан алоқадор анализаторларнинг мия пўстлоғидаги марказлари: а) эшитув анализаторларининг ўзаги юқори чакка пуштасининг ўртасида, оролчага қараган юзасида жойлашган. Бу соҳанинг ҳар икки томондан (ўнг ва чап) бузилиши бутунлай карликка олиб боради, чунки икки яримшарнинг эшитув марказлари бир-бири билан алоқадордир; б) кўрув анализаторларининг ўзаги миянинг энса қисмида, медиал юза — sulcus calcarinus нинг икки четида (287-расм, 17-соҳа) жойлашади.

Ҳар икки яримшарлардаги кўрув анализаторлари бир-бири билан ўзаро қўшилган (алоқадор) дир. Бинобарин, кўзнинг бутунлай кўрмайдиган бўлиб қолиши фақатгина иккала яримшардаги кўрув марказлари издан чиққандагина юз беради.

Кўрув маркази турган жойдан сал юқорироқни таъсирлаб кўрилса (287- расм, 18- соҳа), киши кўриш қобилиятини йўқотмаган ҳолда кўрган нарсасининг нима эканлигини аниқлай олмайди, яъни кўриб билиш қобилиятини йўқотади; в) ҳид сезиш анализаторининг ўзаги чакка бўлагининг ички (медиал) юзасидаги илмоқ (uncus) да жойлашган. Кўпчилик олимлар шу жойда маза билиш анализаторларининг ўзаги ҳам жойлашган дейдилар, лекин бу ҳали тўла аниқланган эмас. Ҳар иккала яримшардаги ҳидлов ўзаклари ҳам бир-бири билан яқин алоқада бўлганлиги туфайли маза билиш қобилиятининг бутунлай қолиши иккала марказ издан чиққандагина юз беради; г) маза билиш анализаторининг ўзагини баъзилар ҳидлов анализаторлари ўзаги билан бир жойда жойлашган, деб тушунтиришларини юқорида айтиб ўтган эдик. Лекин орқа марказий пуштанинг пастки (чакка бўлагига яқин) қисми издан чиққанда маза билиш хусусияти йўқолиши аниқланган (287-расм, 43-соҳа). Ана шунга асосланиб, маза билиш маркази орқа марказий пуштанинг пастки учида туради, десак бўлади; д) тери сезгилари анализатори (бирор нарсага тегиб кетганини, оғриқ ва ҳароратни билиш сезгиларини) нинг ўзаги марказий эгат орқасидаги орқа марказий пуштада жойлашган (287-расм, 1, 2, 3-соҳалар). Бу пуштага гавданинг бутун туриши тескарисига («оёғи осмонда» қилиб) қўйилган, яъни пуштанинг энг тепасида оёқ терисининг анализаторлари, энг пастида эса бош териси анализаторлари туради. Ҳар икки яримшардаги бу марказларга келувчи толалар икки жойда кесишади (қисман орқа мияда, қисман узунчоқ мияда), ана шунинг учун ҳар қайси яримшардаги орқа марказий пушта тананинг қарама-қарши томонини (ярмини) идора қилади.

Тери сезгисининг бир қисми ҳисобланган пайпаслаб билиш (кўзини юмган ҳолда нарсаларни қўл билан ушлаб аниқлаш) анализаторлари тепа бўлакнинг устки қисмида (ўнг қўлники чап яримшарда, чап қўлники ўнг яримшарда) туради (287-расм, 7-соҳа).

Юқорида айтиб ўтилганлар шуни кўрсатадики, мия устини қоплаган пўстлоқнинг ҳамма жойига ички ва ташқи муҳитдан олинган ёки кириб келган турли-туман таъсиротлар (сигналлар) келар ва қабул қилинар экан. Бу марказларни фақат одамлардагина эмас, ҳайвонларда ҳам кўрамиз. Ана шунинг учун ҳам И. П. Павлов мия пўстлоғига тарқалиб жойлашган бу марказларни биринчи сигнал системаси деб атаган.

Лекин одамлардаги тараққиёт ва такомиллашиш натижасида эришилган ажойиб хусусиятлар, яъни фикр юритиш, ижод қилиш ва ўйлаш натижаларини тил билан (сўз билан) ифодалаш хусусиятлари, уларни ҳайвонлардан жуда баландга кўтарди. Натижада иккинчи сигнал системаси (фикрлаш ва сўзлаш) вужудга келди. Шунинг учун ҳам тараққиёт жараёнида одамларга аввал биринчи сигнал системасининг марказлари, кейин иккинчи сигнал системасининг марказлари пайдо бўлади. Лекин иккинчи сигнал системасининг тараққий этиши ва

такомиллашиши ташқи муҳитга, турмуш шароитига боғлиқ. Масалан, болалар сўзлашни секин-аста катталардан ўрганадилар. Шунда ҳам аввалига нотўғри сўзлайдилар (сўзларни кўпинча тескари айтадилар), сўнгра катталарга эргашиб, тўғри гапира бошлайдилар. Агар ўсаётган чақалоқ билан ҳеч ким гаплашмаса, у ҳам сўзламаса, гунглигича қолаверади (аммо товуш чиқаради). Агар болага китоб ўқишни, хат ёзишни ўргатилмаса, у саводсизлигича қолаверади, яъни унинг ўқиш ва хат битиш марказлари такомиллашмайди.

Демак, иккинчи сигнал системаси кейинчалик пайдо бўладиган ва фақат одамларгагина хос бўлган система экан.

Энди биз ана шу системанинг мия пўстлоғидаги марказлари билан танишамиз.

3. Сўз анализаторларининг мия пўстлоғидаги марказлари: а) сўз бўғимларининг ҳаракат анализаторлари Брока пуштаси (gyrus Broca) деб аталувчи соҳада, яъни пастки пешона пуштаси (gyrus frontalis inferior) нинг орқа қисмида жойлашган (287-расм, 44-соҳа). Сўзлаш вақтида иштирок этувчи мускулларнинг ҳаракатлари ана шу соҳа томонидан идора қилинади. Агар миянинг шу соҳаси ишдан чиқса, одам сўз ясаш қобилиятини йўқотади. Бундай кишиларнинг сўзлашда иштирок этувчи мускуллари (тили, лаби, ҳиқилдоқ мускуллари) оддий ҳаракатларни қилаверади, одам эркин товуш чиқараверіши, ҳатто товушни қўйга солиши ҳам мумкин, лекин у товушни сўзга айлантиролмайди.

Биз, мия пўстлоғини тасвирлаганда пастки пешона пуштаси Сильвий (ён) ёриғидан ажралувчи икки (олдинги ва кўтарилувчи) эгат ёрдамида уч қисмга бўлинишини айтиб ўтган эдик. Ана шу қисмларнинг орқа томондагиси юқорида айтилган сўз бўғинлари марказининг олдида туради (287-расм, 45-соҳа). Агар бу соҳа ишдан чиқса, одам ашула айтиш қобилиятини йўқотади (товушни қўйга сололмайди) ва сўзлардан жумла тузолмайди (ашула сўзларини айтолмайди); б) сўз эшитув анализаторининг ўзаги товуш анализаторлари яқинида, яъни устки чакка пуштасининг орқа қисмида, Сильвий ёриғининг чуқурлигида жойлашган (бу жойни Верике маркази ҳам дейилади); Бу марказ ёрдамида одам сўзлашиш вақтида товуш баланд-пастлигини тартибга солади, бошқаларнинг сўзларини тушунади. Мазкур соҳа ишдан чиқса, одам сўзни (товушни) яхши эшитади, лекин тушунмайди. Устки чакка пуштасининг ўрта қисми ҳам (287-расм, 22-соҳа) шу марказ билан узвий боғлангандир. Агар шу жой қитиқланса (ёки ўзи ишдан чиқса), одам мусиқа садосини тартибсиз шовқин сингари қабул қилади, куйларни англамайди; в) ёзма сўз (сўзни ёзиш) нинг ҳаракат анализатори ўрта пешона пуштасининг орқа қисмида, олдинги марказий пуштага яқин туради. Маълумки, ёзишда қўл ҳаракати муҳим роль ўйнайди. Шунинг учун ёзма сўз ҳаракатлари умумий ҳаракатнинг бир қисми ҳисобланади ва унинг маркази ҳам умумий ҳаракат марказига яқин жойлашади (287-расм, 40-соҳа). Бу соҳа ишдан чиқса, одамнинг ҳамма ҳаракатлари сақланган ҳолда майда нозик ҳаракатлар, ёзиш қобилияти йўқолади; г) ёзма сўзнинг кўрув анализатори тепа қисмнинг пастки бўлакчасида, бурчакли пуштада (gyrus

angularis) жойлашган. Сўзларни ёзишда кўзнинг аҳамияти ўз-ўзидан маълумдир. Бинобарин, иккинчи сигнал системасининг бу ўзаги кўрув маркази яқинида пайдо бўлган. Бу соҳанинг ишдан чиқиши кўриш қобилиятини издан чиқармаса ҳам, ўқиш қобилиятини яъни кўраётган ёзма сўзларни тушунишни, сўзларни бир-бирига улаш қобилиятини йўқотади.

Юқорида кўрсатилган сўзга оид марказларнинг ҳаммаси дастлаб ҳар иккала яримшарда ҳам пайдо бўлади, лекин кўпчилик кишиларда бу марказлар ўнг томонда (ўнақайлар) ва жуда оз кишиларда чап томонда (чапақайлар) тараққий этади. Бундай ҳолат қарама-қарши томондаги марказларнинг биринчи пайдо бўлган (бошланғич) ҳолларида (тараққий этмай) қолаверади. Ана шу ҳолатдан баъзан тиббиётда даволаш учун фойдаланилади. Масалан, ўнақайларда сўз ҳаракат маркази ишдан чиқиб, одам сўз тузиш (сўзлаш) қобилиятини йўқотган бўлса, унинг чап қўлини узоқ вақт ва узлуксиз ҳаракатлантириш йўли билан ўнг яримшардаги бошланғич марказ тараққий эттирилади, яъни иккинчи шундай марказни ишга солишга ҳаракат қилинади. Баъзан бу яхши натижа бериб, йўқолган сўз қобилияти тикланади.

Сўзлаш, ўқиш ёзиш хусусиятлари фақат юқорида айтиб ўтилган марказлар томонидангина идора қилинади, дейиш тўғри эмас. Бу фаолиятда мия пўстлоғининг ҳаммаси, айниқса пўстлоқнинг энг устки қаватидаги 15 миллиард миқдордаги ҳужайралар катта роль ўйнайди. Маълумки, бош миянинг тараққиёти марказдан четга (периферияга) томон бўлади. Демак, мия пўстлоғининг энг устки қавати янги, кейинчалик пайдо бўлган экан. Агар биз иккинчи сигнал системасига тааллуқли марказларни, яъни сўзга алоқадор марказларни ҳам кейинчалик пайдо бўлганини назарга олсак, пўстлоқнинг устки (янги) қавати шу сўз марказлари билан алоқадор эканлигига шубҳа қилмаймиз.

БОШ МИЯНИ ЎРОВЧИ ПАРДАЛАР

Бош мия ҳам, орқа мия сингари устма-уст жойлашган учта парда — meninx билан ўралган, қаттиқ (қалин) парда — dura mater encephali, тўр парда — arachnoidea encephali ва томирли (юмшоқ) парда — pia meter encephali.

Бош миянинг қаттиқ пардаси — dura mater encephali бош суягининг ички (мия томондаги) юзалари билан тўр парда орасида жойлашган. Бириктирувчи тўқимадан тузилган, ниҳоят даражада қаттиқ, ялтироқ, окиш рангдаги бу парда бош суягининг ички юзаларига (айниқса калла тубидаги суякларга) ёпишиб туради. Шунинг учун ҳам у фақат мия пардаси ҳисобланибгина қолмай, балки бош суягининг ички пардаси ҳам ҳисобланади. Унинг ташқи қавати томирларга бой бўлади. Қаттиқ парда орқа мия қаттиқ пардасининг бевосита давоми ҳисобланса ҳам, суякка ёпишиб туриши билан фарқ қилади (орқа миянинг қаттиқ пардаси умуртқа деворларига ёпишмай, эркин туради).

Қаттиқ парда билан тўр парда орасида торгина бўшлиқ — cavum subdurale бўлиб, унда оз миқдорда суюқлик жойлашади.

Қаттиқ парда ички (мия) томонга ўзидан бир неча варақлар

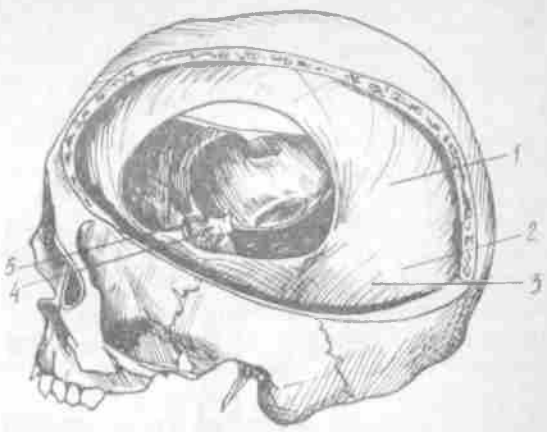

288-р а с м. Мия қаттиқ пардаси.
1 — falx cerebri; 2 — sinus rectus; 3 — tentorium cerebelli; 4 — diaphragma sellae; 5 — n. opticus et a. carotis interna.

(ўсимталар) беради. Уларга қуйидагилар киради: 1) мия ўроғи — falx cerebri ҳақиқатан ҳам ўз шакли билан ўроққа ўхшаган бўлиб тепа суякларнинг бирлашган жойидаги ўк-ёйсимон эгат (sulcus sagitalis) нинг икки четидан бошланади ва мия яримшарлари ўртасидаги бўйлама ёриққа кириб туради (лекин қадоқ танага етиб бормайди). Олд томондан бу ўсимта crista galli га бириккан. Агар биз бу ўсимтани кўндалангига кесиб қарасак, унинг пастки қирғоғи юпқа бўлиб, юқорига томон қалинлашиб борганлигини кўрамиз (288-расм); 2) худди шунга ўхшаган ўсимта орқа томонда ҳам бўлиб, мияча яримшарларининг орасига кириб туради. Буни мияча ўроғи — falx cerebelli деб атайдилар. У энса суягининг ички қирраси бўйлаб катта энса тешигига қадар тортилган; 3) мияча чодири — tentorium cerebelli деб аталган кенг парда, мия ўроғининг икки ён томонига давоми бўлиб, худди палатка сингари калланинг орқа чуқури устида тортилгандир. У ўз гумбази ёрдамида тепага кўтарилиб, миячани бош миянинг энса қисмидан ажратиб туради. Орқа томондан бу чодир энса суягидаги кўндаланг эгат — sulcus transversus нинг икки четига, икки ён томондан чакка суяги пирамидасининг устки қирғоғи бўйлаб, понасимон суякнинг орқа қийшиқ ўсимтаси — processus clinoideus posterior га қадар ёпишиб борган. 4) эгар тўсқини — diaphragma sellae деб аталувчи парда (ўсимта) понасимон суяк танаси устидаги турк эгари чуқурини устидан қоплаб туради. Унинг орқа қирғоғи эгар орқасига (dorsum sellae) ёпишади. Бу парда остида пастки мия ортиғи — hypophysis жойлашганлиги учун, парда ўртасида шу ортиқнинг оёғи ўтадиган тешик бўлади.

Қаттиқ парда варақлари маълум жойларда, кўпинча суяклардаги эгатлар олдида бир-биридан ажралиб, бўшлиқлар — sinus durae materis ҳосил қилади. Бу бўшлиқлар калла ичида ва мияда қон тўпловчи йўғон веналар вазифасини ўтайди (289-расм а, б). Бу бўшлиқларга қуйидагилар киради:

1) кўндаланг бўшлиқ — sinus transversus, қаттиқ пардадаги энг йўғон бўшлиқ бўлиб, энса суягининг ички юзасидаги кўндаланг ва кенг

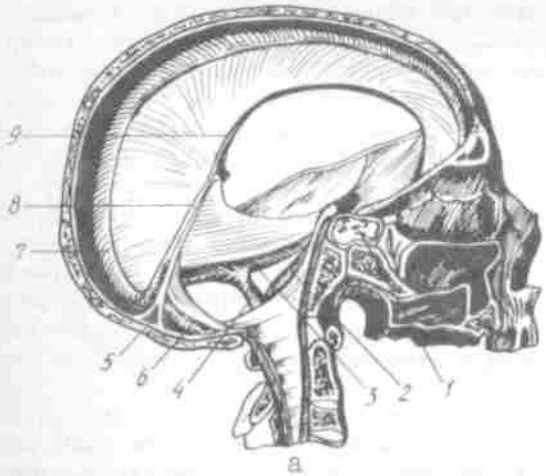

289-р а с м. Мия қаттиқ пардасининг вена бўшлиқлари (а ва б).

1 — sinus cavernosus; 2 — sinus petrosus inferior; 3 — sinus petrosus superior; 4 — sinus sigmoideus; 5 — sinus transversus; 6 — sinus occipitalis; 7 — sinus sagitalis superior; 8 — sinus rectus; 9 — sinus sagitalis inferior.

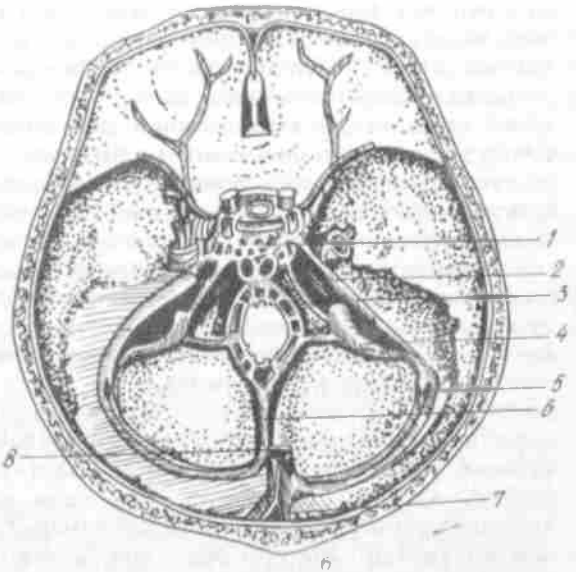

эгат (sulcus transversus) да ҳосил бўлади. Бу эгатнинг икки четига ёпишган қаттиқ парда варақлари секин-аста бир-бирига яқинлашиб бориб, қўшилиб кетади. Ана шу ажралган икки варақ ва кўндаланг эгат орасида бўшлиқ ҳосил бўлади;

2) кўндаланг бўшлиқ чакка суягининг пирамидаси (тош қисми) га етганда бурилиб пастга, чакка суягининг сўргичсимон қисмига тушади ва «S» симон бўшлиқ — sinus signoideus номини олади. Ҳақиқатан ҳам «S» шаклидаги бу бўшлиқ шу номдаги эгат ҳисобидан вужудга келади ва бўйинтурук тешиги (foramen jugulare) гача боради;

3) мия ўроғи (falx cerebri) нинг устки чети икки варақка ажралиб,

ўк-ёйсимон эгат (sulcus sagittalis) нинг икки четига ёпишади. Натижада бу жойда ҳам олдиндан орқага томон кетган ўк-ёйсимон устки бўшлиқ — sinus sagittalis superior пайдо бўлади. Бу бўшлиқ орқа томондан кўндаланг бўшлиқ билан қўшилади;

4) мия ўроғининг пастки, эркин қирғоғи ҳам иккига ажралиб, пастки ўкёйсимон бўшлиқни ҳосил қилади. Бу бўшлиққа sinus sagittalis inferior дейилади;

5) пастки ўқ-ёйсимон бўшлиқни, кўндаланг бўшлиқни ва устки ўкёйсимон бўшлиқни sinus rectus (тўғри бўшлиқ) ўзаро қўшиб туради;

6) турк эгарининг икки ёнбошида ғовак веналар турадиган бўшлиқ — sinus cavernosus бор. Бу икки бўшлиқни олд ва орқа ғовакларараро бўшлиқлар — sinus intercavernosus anterior et posterior қўшади. Натижада турк эгари атрофида кавак ҳалқа — sinus circularis ҳосил бўлади;

7) кавак ҳалқадан икки бўшлиқ: устки пирамида бўшлиғи — sinus petrosus superior ва остки пирамида бўшлиғи — sinus petrosus inferior бошланади. Устки пирамида бўшлиғи чакка суяк-тош қисмининг олдинги ва орқа юзалари ўртасидаги қирғоқдаги эгатда, остки пирамида бўшлиғи эса тошсимон қисм билан энса суяги бирлашган жойдаги эгатда туради. Sinus petrosus superior «S» симон бўшлиққа, sinus petrosus inferior эса ички бўйинтуруқ венасига қуйилади.

Бош миянинг тўр пардаси — arachnoidea encephali жуда юпқа бўлиб, миянинг фақатгина ташқи (бир текисликда турган) юзаларини коплайди, аммо эгатлар ичига (пушталар оралиғига) кирмайди. Парда эгатлар устидан кўприк сингари ўтгани учун, тагида эгатлар ҳисобига бўшлиқлар — cavum subarachnoidale пайдо бўлади. Бўшлиқларда тиниқ мия суюқлиги — liquor cerebrospinalis бўлади (290-расм). Бу бўшлиқлар миянинг тепа ва ён томонларида деярли бир хил катталикда ва чуқурликда бўлса ҳам, баъзи жойларда, айниқса, миянинг остки юзасида жуда кенг, кўп суюқлик сиғдирадиган бўшлиқлар учрайди. Бундай бўшлиқларга ҳавзалар — cisternae дейилади. Бир неча катта-катта ҳавзаларни кўрсатиб ўтамиз.

Энг катта ҳавза миячанинг орқа қирғоғи билан узунчоқ мия оралиғида жойлашган, у cisterna cerebellomedullaris деб аталади. Варолий кўпригининг олд томонини кўприк ҳавзаси — cisterna pontis ўраб туради. Бу ҳавза олдинги томонда, мия оёқчалари орасида жойлашган cisterna interpeduncularis билан туташади. Кўрув нервлари кесишмаси (chiasma opticum) нинг олдинги томонида ҳам — cisterna chiasmatis деган ҳавза бўлиб, у ҳам cisterna interpedun cularis билан туташган.

Тўр парда остидаги барча бўшлиқлар ва ҳавзалар фақат бир-бири билангина эмас, балки орқа мия тўр пардаси остидаги бўшлиқ ва мия ичидаги тўртта қоринчалар билан ҳам туташгандир. Қоринчалар билан туташиш IV қоринчалар орқа томонидаги Моженди тешиги (foramen Magendi) Лушка тешиги (apertura Luschka) орқали амалга ошади (Моженди тешиги cisterna cerebellomedullaris га, Лушка тешиги эса cisterna pontisга очилади).

Тўр парданинг ўзида қон томирлар бўлмайди. Аммо бу парданинг

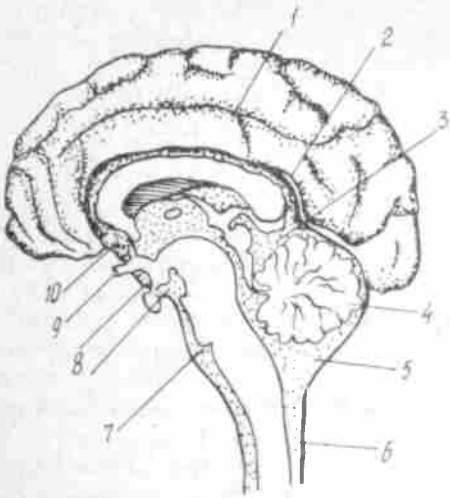

290-р а с м. Мия пардаси остидаги бўшлиқлар.

1 — мия эгатларидаги юпқа парда ости бўшлиғи; 2 — қалқ тана устидаги юпқа парда ости бўшлиғи; 3—cisterna venae cerebri magnae; — 4 — arachnoidea; 5 — cisterna cerebellomedullaris; 6 — орқа миянинг юпқа парда ости бўшлиғи; 7 — cisterna pontis; 8 — cisterna interpeduncularis; 9 — chiasma opticum; 10 — cisterna chiasmatis.

остидаги бўшлиқларда мия қон томирлари мавжуд. Улар бириктирувчи тўқимадан тузилган кўндаланг тўсиқлар ва шу бўшлиқлардаги суюқликлар ҳимоясида эзилиш, босилишдан сақланади.

Бош миянинг томирли (ёки юпқа) пардаси — pia mater encephali, бириктирувчи тўқимадан тузилган, у жуда ҳам юпқа бўлиб, мияни озиқлантиришда муҳим роль ўйнайди. Унинг орасидан жуда кўп майда қон томирлар ва нервлар жой олган. Бу парда мия юзасига ёпишиб кетган бўлиб, пўстлоқ эгатлари ичидан ҳам айланиб ўтган. Юмшоқ парда маълум жойларда бурмалар ҳосил қилиб, қоринчага чиқади (tela chorioidea). Қон томир кўп жойларда, айниқса, қоринчалар ичида томир чигаллари — plexus chorioidei ни ҳосил қилади.

Бош миянинг қаттиқ пардаси ёш болаларда юпқа, бош суякларига зич ёпишган бўлади.

Бош мия қаттиқ парда бўшлиқларининг деворлари юпқа бўлиб, катта одамларникига нисбатан кенгроқдир.

Ўқ-ёйсимон устки бўшлиқ янги туғилган болада 18—20 см, 10 ёшдан сўнг катта одамларникига ўхшаш; шунингдек бош миянинг тўр ва юмшоқ пардалари ҳам юпқа ва нозик, ҳажми 20 $см^3$ бўлиб, кейинчалик тез катталашади. 1 ёшдан 5 ёшгача 30 $см^3$, 5 ёшда 40—60 $см^3$, 8 ёшда 100—140 $см^3$, катта одамларда эса 100—200 $см^3$ бўлади.

Бош мия қаттиқ пардасининг томир ва нервлари. Бош миянинг қаттиқ пардасини қуйидаги артериялар: a. meningea media (a. maxillaris нинг толаси), a. meningea anterior (a. ethmoidalis anteriorдан чиққан бўлиб, бу артерия a. ophthalmica нинг тармоғи ҳисобланади), a. meningea posterior (a. Rharygea asendens тармоғидир) лар қон билан таъминлайди. Ramus meningeus ҳам қаттиқ пардани қон билан таъминлашда қатнашади ва вена томирлари якинидаги бош мия қаттиқ пардаси бўшлиқларига қуйилади.

Иннервация — бош мия қаттиқ пардаси уч шохли ва адашган нерв қон томирлари орқали келган симпатик толалар орқали содир бўлади.

ОДАМ БОШ МИЯСИНИНГ ОҒИРЛИГИ ВА УНИНГ ҲАЙВОНЛАР МИЯСИДАН ФАРҚИ

Боланинг илк гўдаклик даврида бош мия тез ўсиб, катталашиб боради. Гўдак миясининг оғирлиги 369 г дан 432 граммгача, 6 ёшли болаларда эса доимий оғирликнинг 85—90 фоизини ташкил қилади. Л. Г. Исраэльяннинг кўрсатишича, чақалоқ миясининг оғирлиги туғилгандан сўнгги 9—10 ой ичида икки баробар, 3—4 ёшга кадар уч баробар, 3—4 ёшга қадар уч баробар, балоғатга етган вақтда ўғил болаларда 3 $^{1}/_{2}$, қиз болаларда эса 4 баравар кўпаяди. Мия пўстлоғидаги эгатларнинг умумий узунлиги 10 ёшдаги болаларда туғилган вақтидагига нисбатан икки баробар, пўстлоқ юзасининг умумий ҳажми эса уч баробар кўпаяди[1].

Янги туғилган болаларда миянинг ҳамма эгат ва пушталари катталардаги каби (қадоқ тана калта ва ингичкароқ) кам тараққий этган бўлади. Катта ёшдаги кишиларда миянинг оғирлиги ўрта ҳисобда 1 500 граммдир. Лекин бу энг юқори оғирлик эмас. Баъзи ҳайвонларнинг мияси бундан ҳам оғир бўлади. Масалан, дельфиннинг мияси 1800 г, филнинг мияси 5200 г, китнинг мияси эса 7000 г келади.

Одамлар бош миясининг тузилишини энг юксак ҳайвонлар бош миясининг тузилишидан ажратиб турадиган ўзига хос ва асосий белги миянинг филогенез нуқтаи назаридан кейинчалик пайдо бўлган қисмларининг қадимгиларига нисбатан кучли тараққий этганлигидир. Буни қуйидаги мисолларда кўриб чиқамиз.

Одамларда марказий нерв системаси бош мия қисмининг бошқа қисмларга (орқа мияга) нисбатан нақадар кучли тараққий этганини қуйидаги мисолда кўриш мумкин. Ёввойи ҳайвонларда бош мия орқа мияга қараганда 4 марта, приматларда (маканада) 8 марта, одамларда эса 5 марта оғирдир (Лисенков ва бошқалар). Ранке маълумотига кўра, сут эмизувчиларда орқа миянинг оғирлиги бош мия оғирлигининг 22—48 фоизини, гориллада 5—6, одамларда эса 2 фоизни ташкил қилади, холос (291-расм).

Янги мия (neencephalon) ҳисобланган ёпқич одамларда миянинг қадимий қисми бўлмиш мия сўғонига нисбатан жуда кучли тараққий этган, ҳайвонларда эса унчалик эмас. Бунинг сабаби, одамларда меҳнат ва ижод натижасида ақл, зеҳн, сўзлаш, тушуниш ва бошқа хусусиятларнинг вужудга келиши туфайли мия пўстлоғида янги марказлар пайдо бўлишидир. Одамларда юксак ҳайвонларга қараганда, миянинг пешона қисми катталашган. Бродманнинг кўрсатишича, пастки табақадаги маймунларда пешона миянинг 8—12 фоизини, 16 фоизини, одамларда эса 30 фоизни эгаллайди. Одам бош миясининг ўзига хос хусусиятларидан яна бири, пўстлоқ қисмининг пўстлоқ ости ўзакларига нисбатан ғоят кучли тараққий этишидир. Далгерг маълумотига

---

[1] Л. Г. Исраэльян. «Анатомо-физиологические данные детского возраста», 1969 г.

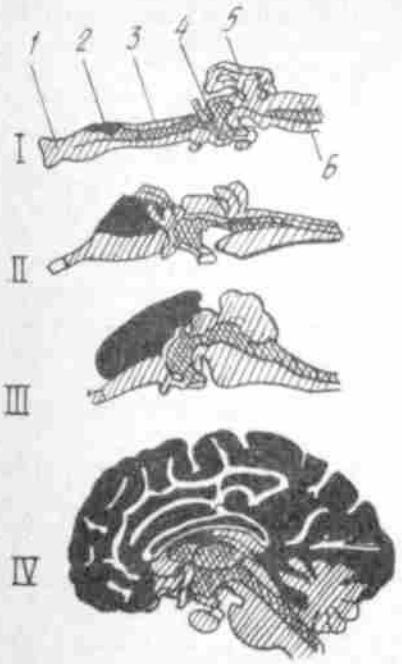

291-р а с м. Янги мия — neencephalon нинг (қора қилиб бўялган) тараққий этиши (Эдингердан):

I — акула мияси; II — калтакесак мияси; III — қуён мияси; IV — одам мияси. 1 — lobus olfactorus; 2 — corpus striatum; 3 — diencephalon; 4 — mesencephalon; 5 — cerebellum; 6 — medulla oblongata.

қараганда, пўстлоқ қисми мия умумий ҳажмининг 53,7 фоизини, пўстлоқ ости ўзаклари эса 3,7 фоизни ташкил этади.

Одамларда сўзлаш ва сўз орқали фикр юритиш хусусиятлари пайдо бўлиши туфайли, мия пўстлоғи устида янги қават (янги пўстлоқ) пайдо бўлган ва бу қават умумий пўстлоқ ҳисобида асосий қисмни ташкил этган. Бу, одамларни ҳайвонлардан ажратадиган жуда катта омилдир.

Ҳеч қандай ҳайвонларда одамлардагига ўхшаш жуда кўп чуқур эгатлар ва пушталар бўлмайди, улар фақат одам миясига хосдир. Ҳайвонларда ҳам ўз навбатида ҳид сезиш мияси ва унинг қисмлари жуда кучли тараққий этган.

ОРҚА ВА БОШ МИЯНИНГ ЎТКАЗУВ ЙЎЛЛАРИ

Биз юқорида, орқа ва бош мия нерв ҳужайралари (кулранг модда) ҳамда улардан чиқувчи толалар ёки тармоқлар (оқ модда) дан тузилганлигини ва бу икки қисмнинг ишлашига асосан рефлекс равоғи алоқадор эканлигини кўрсатиб ўтган эдик. Демак, миянинг оқ моддасини ташкил қилувчи толаларнинг ҳаммаси бош мия пўстлоғидаги сезувчи ҳужайралар (марказлар)га маълум бир таъсиротни етказувчи ва ҳаракатлантирувчи ҳужайралар (марказлар) дан ишчи аъзоларга қараб йўналувчи ўтказиш йўлларидан иборат демакдир.

Ўтказув йўлларининг асосий қисми (узун йўллар, бош миядан орқа мияга ва аксинча орқа миядан бош мияга) бош мия пўстлоғини бош ва орқа мия нервлари воситасида периферик аъзолар ва ташқи муҳит билан боғлаб турса, калта йўллар бош мия соҳаси билангина чегараланиб, мия пўстлоғини мия стволи билан ва миянинг алоҳида қисмларини бир-бири билан боғлайди.

Ўтказувчи йўллар ўз вазифалари ва катта-кичиклигига кўра, кам ва кўп (бир неча) нейронлардан тузилган бўлади. Бошланғич нейронлар орқа ёки бош миянинг маълум бир қисмида, ёҳуд ўзакларда тугаб, ундан навбатдаги нейрон бошланади. Бу ҳақда ўтказув йўлларининг ҳар бирини тегишли бўлимда тасвирлаганда тўхталиб ўтамиз.

Ўтказув йўлларини турли дарсликларда турлича тасвирлайдилар.

Баъзилар ўтказув йўлларини тасвирлашда уларнинг тараққиёти ва келиб чиқиш принципларини асос қилиб олсалар, бошқалар уларнинг функциялари (Н. К. Лисенков ва бошқалар) ёки мия қисмларида жойлашиши асосида (В. Н. Тонков) тасвирлайдилар. Биз эса бир неча ўн йиллар мобайнида Тошкент Давлат тиббиёт билимгоҳининг нормал анатомия кафедрасида қўлланиб келинаётган схема асосида тасвирлашни қулай деб топдик. Бу схемада ҳар бир ўтказув йўлининг жойлашиши ҳамда функцияси эътиборга олинади, унинг бошланишидан то охирига қадар кўрсатилади.

Қуйида ўтказув йўллари билан алоҳида танишиб чиқамиз.

Ҳаракатчан ўтказувчи йўллар:

I. Мия пўстлоғи билан орқа мия ўртасидаги йўл — tractus corticospinalis (s. pyramidalis) эркин ҳаракатларга тааллуқли бўлиб, икки нейрондан ташкил топган.

Биринчи нейрон — бош мия яримшарларининг ҳаракат марказида (соҳасида), олдинги марказий пуштада жойлашган. Бу соҳадан бошланган йўл, ички капсула (capsula interna) орқа оёғининг олдинги 2/3 қисмидан, мия оёқларининг (pedunculi cerebri) асосидан, Варолий кўпригининг пирамидал бўлагидан ва узунчоқ миянинг пирамидасидан ўтиб боради. Ундан орқа мияга ўтиш жойида бу йўлнинг толаларидан бир қисми чап томонга, қолган толалар эса ўнг томонга ўтади. Бу жой пирамида кесишмаси — decussatio pyramidum деб аталади. Қолган (кесишмаган) толалар эса тўғридан-тўғри орқа мияга ўтиб кетаверади. Кесишган ва кесишмаган толалар (дасталар) нинг кейинги йўналиши бир-биридан анча фарқ қилади:

а) кесишган толалар (биринчи нейрон) орқа миянинг ён (латерал) тизимчаси (funiculus lateralis) га бориб ён тизимчанинг пирамидал йўли деган номни олади (tractus corticospinalis lateralis), сўнгра ўз томонларидаги кулранг модданинг олдинги шохига (cornu anterior) ўтади. Биринчи нейрон ана шу жойда тугайди.

б) кесишмаган толалар (биринчи нейрон) орқа миянинг олдинги тизимчаси (funiculus anterior) дан ўтади ва tractus corticospinalis anteterior номини олади. Улар ҳар қайси сегмент (бўлак) нинг оқ моддасида ўзаро кесишиб, кулранг модданинг қарама-қарши томонидаги олдинги шохига ўтади. Бу ерда биринчи нейрон тугайди.

Айтилганлардан маълум бўладики, кесишган толалар ҳам, кесишмаган толалар ҳам ҳар хил жойлардан ўтиб, натижада кулранг модданинг олдинги шохига борар экан.

Иккинчи нейрон — кулранг модда олдинги шохининг ҳаракат ҳужайраларидан бошланади ва орқа мия нервларининг олдинги илдизлари — radix ventralis сифатида ташқарига чиқади, сўнгра ишчи аъзоларга (мускулларга) боради.

Шундай қилиб, бу ўтказув йўли ҳаракат импульсларини бош мия пўстлоғидан мускулларга олиб боради ва кулранг модданинг олдинги шохларидаги ҳужайраларга тормозловчи таъсир кўрсатади.

Мазкур ўтказув йўлининг барча толалари орқа мия бўйлаб пастга йўналишда бирин-кетин, бир-бири билан (comissura alba орқали) кесишиб, қарама-қарши томонга ўтади. Натижада, бош мия яримшар-

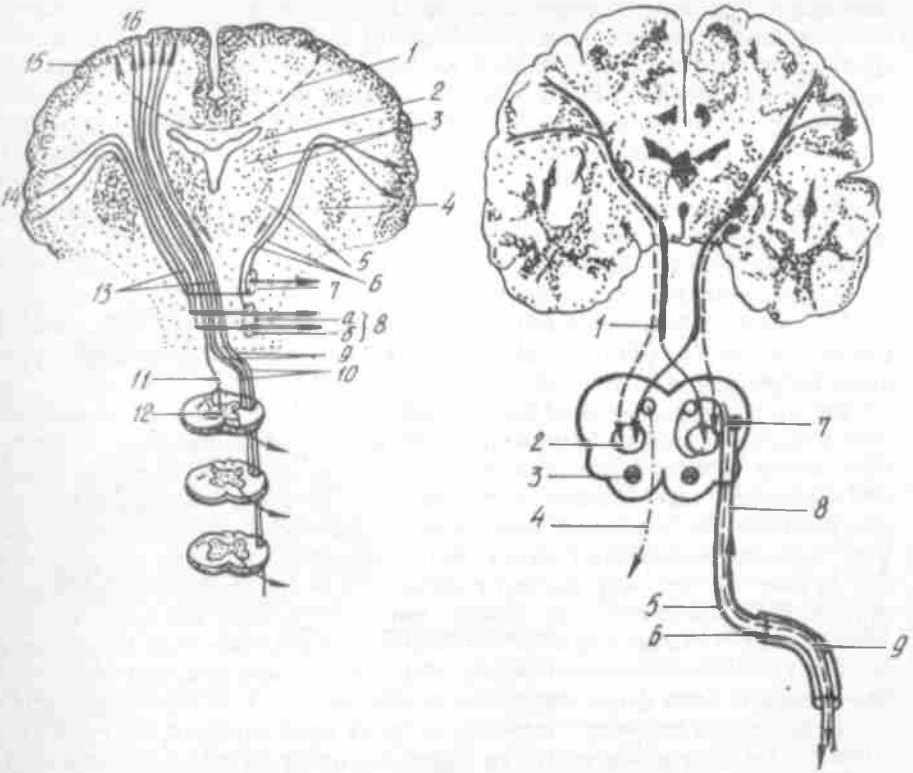

292-р а с м. Tractus corticonuclearis et tractus corticospinalis.

1 — қадоқ тананинг комиссурал толалари; 2 — nucleus caudatus; 3 — thalamus; 4 — nucleus lentiformis; 5 — capsula interna; 6 — tractus corticonuclearis; 7 — ҳаракатлантирувчи нерв ўзаги; 8 — юз (бет) нерви ўзаги (а — устки бўлак, б — остки бўлак). 9 — decussatio pyramidum; 10 — tractus corticospinalis lateralis; 11 — tractus corticospinalis anterior; 12 — tractus corticospinalis anterior нинг оқ битишма (comissura alba) даги сегментлараро кесишмаси. 13 — tractus corticospinalis; 14 — марказ олди пуштасининг пастки қисми; 15 — комиссурал ҳужайра; 16 — марказ олди пуштасининг устки қисми.

293- р а с м. Юз нерви (VII)нинг бош миядан аъзоларга бориш йўли схемаси.

1 — tractus corticospinalis; 2 — nucleus n. facialis; 3 — nusleus salivatorius superior; 4 — n. abducens; 5 — n. facialis; 6 — porus acusticus intermus; 7 — nucleus fractus solitarii; 8 — n. intermedius (Vrisbergi); 9 — ganglion geniculi.

ларидаги шу йўлнинг маркази гавданинг қарама-қарши томонидаги мускулларни (яъни ўнг яримшардаги марказ гавданинг чап ярмидаги мускулларни) идора қилади. Бундан ташқари, бу ўтказув йўли (пирамидал йўл) бош мия нервларининг ҳаракатлантирувчи ўзак ҳужайраларига импульс етказади (tractus corticonuclearis) ва уларга ҳам тормозловчи таъсир кўрсатади (292-расм).

II. Мия пустлоғи билан мия ўзаклари ёки мия сўғони (пиёзи) ўртасидаги йўл — tractus corticobulbaris икки катта қисмдан иборат бўлиб, ҳар қайси қисмида иккитадан нейрон бор:

а) биринчи қисмнинг биринчи нейрони бош мия пустлоғининг ҳаракат соҳасидан бошланиб, пирамидал йўл (tractus corticospinalis)

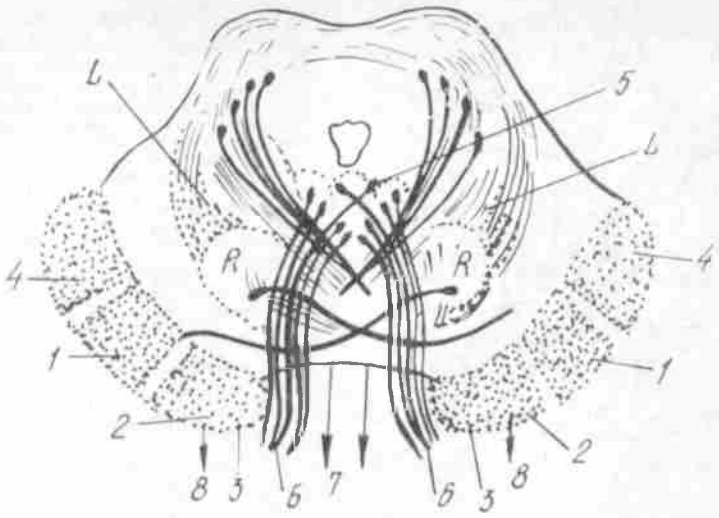

294-р а с м. Ўрта миянинг фронтал кесими.

1 — tractus corticospinalis; 2 — tractus corticonuclearis; 3 — tractus frontopontinus; 4 — tractus occipitopontinus et tractus temporopontinus; 5 — nuscleus oculomotorii; 6 — n. oculomotorius; 7 — tractus tectospinalis; 8 — tractus rubrospinalis; L — lemniscus medialis; R — nucleus ruber.

билан бирга ички капсула тиззаси ва мия оёқчаларининг асосидан ўтади. Йўлнинг бир қисми Сильвий сув йўли атрофида III ва IV жуфт нерв ўзакларида тугаб, ундан бошланган иккинчи нейрон кўзни ҳаракатлантирувчи ва ғалтак нервлари сифатида ташқарига чиқади. Унинг толаларидан бир қисми Варолий кўприги соҳасида кесишади, қолган қисми эса ромбсимон чуқур (fossa rhomboidea) да жойлашган VI ва VII нерв ўзакларига бориб тугайди.

Иккинчи нейрон ана шу VI ва VII нерв ўзакларидан бошланиб, n. abducens узоқлаштирувчи нерв n. facialis (юз нерви) сифатида ташқарига, мия асосига чиқади (293-расм).

б) иккинчи қисмнинг биринчи нейрони ҳам бош мия пўстлоғининг ҳаракат соҳасидан бошланиб, биринчи қисмнинг биринчи нейрони ўтган йўллардан (яъни, ички капсуланинг тиззаси, мия оёқчаларининг асосидан) ўтади ва ундан узунчоқ мияга боради. Бу ерда унинг бир қисм толалари кесишади. Нейрон X ва XII нерв ўзакларида тугайди.

Иккинчи нейрон X ва XII нерв ўзакларидан бошланиб, адашган нерв — n. vagus ва тил ости нерви — n. hypoglossus сифатида ташқарига (мия асосига) чиқади. Толаларнинг бир қисми Сильвий сув йўли атрофида жойлашган n. oculamotorius (кўзни ҳаракатлантирувчи нерв) ва n. trochlearis (ғалтаксимон нерв) ўзакларида тугайди (294-расм).

Айтилганлардан маълум бўлдики, бу иккала ўтказув йўли (tractus corticospinalis) ва tractus corticobulbaris деярли бир жойдан бошланиб, бирга ёнма-ён кетар экан. Фарқи фақат шундаки, биринчи ўтказув йўли орқа мия нервлари таркибида, иккинчиси бош мия нервлари таркибида мускулларга борар экан.

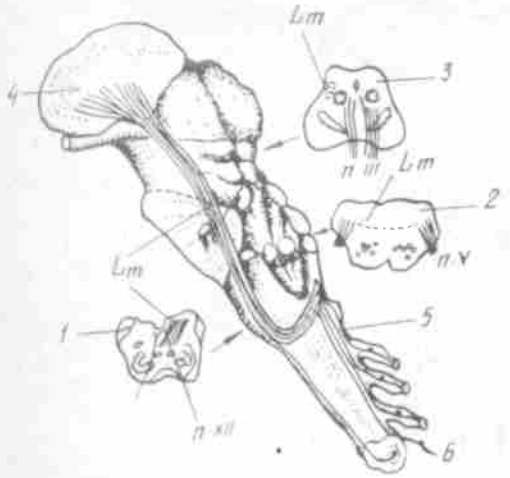

295-р а с м. Мия поясининг ён (латерал) юзасида ён қовузлоқнинг жойланиши (схема).

Lm — lemniscus medialis; 1, 2, 3—чўзинчоқ мия, кўприк ва ўрта миялариниг кўндаланг кесими (уларда ён қовузлоқ — Lm-нинг ҳолати кўрсатилган); 4 — nucleus lateralis thalami; 5 — орқа миянинг орқа тизимчасидаги йўллар; 6 — tractus spinothalamicus.

Бу икки ўтказув йўлларининг ўзаклари махсус қўшимча (оралиқ) толалар воситасида бир-бири билан алоқаланиб туради. Шунинг учун бу иккала йўлни ягона вазифа учун мослашган бир бутун ўтказув йўли системаси деб аташ ҳам мумкин (292- расм).

III. Қизил ўзак билан орқа мия ўртасидаги йўл — tractus rubrospinalis Манаков дастаси деб ҳам аталади. Бу йўл олти нейронли катта ўтказув йўлининг бир қисми бўлиб, икки нейрондан иборат (294-295- расмлар).

Ташқи пирамидал системаси тааллуқли бўлган бу ҳаракатлантирувчи йўл тана мускулларининг ўз-ўзидан ишлашини (қисқаришини) таъминлайди.

Биринчи нейрон мия оёқчалари (pedunculi cerebri) ичида жойлашган қизил ўзак (nucleus ruber) дан бошланади. Бир оз нарида, кўприк томининг олдинги томонида Форель кесишмаси деб аталувчи кесишмани ҳосил қилади ва Варолий кўпригидан, узунчоқ миядан ўтиб орқа миянинг ён тизимчаси орқали ҳар қайси сегментдаги кулранг модданинг олдинги (ўз томонидаги) шохида тугайди.

Иккинчи нейрон кул ранг модданинг олдинги шохидаги ҳужайралардан орқа мия нервлари сифатида ташқарига чиқади.

Сезувчи ўтказув йўллари:

IV. Орқа мия билан мия пўстлоғи ўртасидаги йўл — tractus spinocorticalis чуқур сезгиларни ўтказувчи йўлдир. Тананинг (гавданинг) муаллақ ҳолатини таъминловчи бу анализатор уч нейрондан иборат (296-расм).

Биринчи нейрон орқа мия нервлари (nervi spinales) нинг тугунчаси (ganglion spinale), шунингдек бош мия нервларининг сезувчи тугунлари ҳисобланади. Мускуллар, пайлар ва бўғим бойламларидан келаётган нерв толалари таъсиротни биринчи нейронга етказиб беради. Нейрон орқа тизимчалар (funiculus posterior) га ўтади, ундан Голля ва Бурдах дасталари таркибида узунчоқ миядаги қадоқ clava (ёки нозик ўзак —

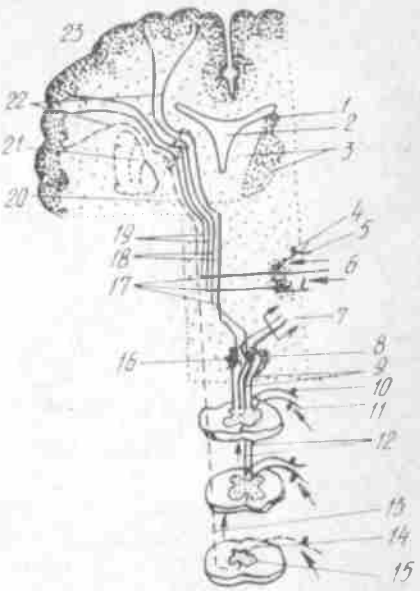

296-р а с м. Сезги йўллари (схема).

1 — nucleus caudatus; 2 — ventriculus tertius; 3 — nucleus medialis et lateralis thalami; 4 — калла нерви тугунидан биполяр ҳужайра; 5 — сезувчи нервнинг периферик толалари; 6 — nucleus terminalis (сезувчи нервга қарашли); 7 — tractus bulbocerebellaris; 8 — nucleus cuneatus; 9 — fasciculus cuneatus (Burdach); 10 — орқа мияга қарашли тугун (ganglion spinale) дағи биполяр ҳужайра; 11 — орқа мия нервининг сезувчан қисми; 12 — fasciculus gracilis (Goll); 13 — tractus spinothalamicus; 14 — nucleus proprius cornu posterioris; 15 — орқа мия билан бўртиқ йўли (tractus spinothalamicus) нинг сегментлардаги кесишган толаси; 16 — nucleus gracilis; 17 — lemniscus medialis; 18 — tractus bulbothalamicus; 19 — tractus nucleothalamicus; 20 — capsula interna; 21 — nucleus lentiformis; 22 — fasciculus thalamocorticalis; 23 — gyrus postcentralis;

nucleus gracilis) ҳамда понали ўзак — tuberculum cuneatum га бориб тугайди.

Иккинчи нейрон — clava ҳамда tuberculum cuneatum даги ўзак ҳужайралари бўлиб, уларнинг толалари аввал қовузлоқ кесишмаси (decussatio leminiscorum) ни, сўнгра медиал қовузлоқ — Lemniscus medialis ни ҳосил қилади. Кейин Варолий кўприги ва мия оёқчалари томи орқали ўтиб, кўрув бўртиғи (thalamus opticus) га етади ва унинг ён (латерал) ўзагида тугайди (295- расм).

Учинчи нейрон кўрув бўртиғидан бошланиб, мия пўстлоғининг тепа бўлагидаги сезув соҳасига (марказга) боради.

Миянинг сезув соҳасига бу йўлдан келадиган импульс гавданинг пастки ярмидан Голл дастаси орқали, юқори ярмидан эса Бурдах дастаси орқали ўтади.

Бу йўлнинг орқа миядан кўрув бўртиғига қадар бўлган қисми алоҳида tractus spinothalamicus (орқа мия-кўрув бўртиғи йўли) деб аталиб, оғриқ ва ҳарорат сезгиларини ўтказади.

Мураккаб ўтказув йўллари:

V. Орқа мия билан мияча ўртасидаги олдинги йўл — tractus spinocerebellaris anterior уч нейрондан иборат. Буни Говерс йўли деб ҳам атайдилар (BNA).

Биринчи нейрон-орқа мия нерви орқа илдизчаси тугун ҳужайралари бўлиб, йўл орқа илдизчалар таркибида кулранг модданинг орқа шохига ўтади ва шу жойда тугайди.

Иккинчи нейрон кулранг модданинг орқа шохидаги ички (медиал) оралиқ ядроси (nucleus intermediomedealis) ҳужайралари бўлиб, оқ кесишмаларда (comissura alba) ўнг ва чап томондаги толалар ўзаро кесишади ва қарама-қарши томондаги поғонага ўтади, ундан кейин

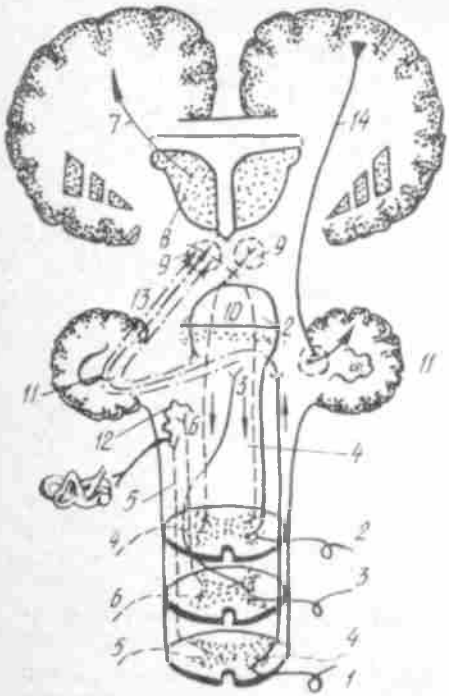

297-расм. Миячадан ўтувчи йўллар.

1 — tractus spinocerebellaris posterior; 2,3 — tractus spinocerebellaris anterior (2 — ўрта мияда кесишувчи қисми; 3 — орқа мияда кесишувчи қисми); 4 — tractus rubrospinalis; 5 — tractus vestibulospinalis; 6 — tractus olivospinalis; 7 — tractus thalamocorticalis; 8 — thalamus; 9 — nuleus ruber; 10 — vermis cerebelli; 11 — nicleus dentalis; 12 — oliva et nucleus n. vestibularis; 13 — миячa билан қизил ядро ўртасидаги алоқа йўли; 14 — tractus corticoropontocerebellaris.

узунчоқ миядан, Варолий кўпригидан ўтиб, тўрт тепаликка (corpora quadrigemina) боради. Бу ерда орқа мияда кесишмай тўғри ўтиб кетган толалар кесишади. Сўнгра brachium conjunctivum (қўшувчи елка) орқали миячанинг устки чувалчанг пўстлоғига бориб тугайди (297-расм).

Учинчи нейрон устки чувалчанг пўстлоғи ҳужайраларидан бошланиб, тишли ўзак — nucleus dentatus га боради.

VI. Орқа мия билан миячa ўртасидаги орқа йўл — tractus spinocerebellaris posterior ҳам уч нейронли бўлиб, уни Флексиг йўли деб ҳам атайдилар (BNA).

Биринчи нейрон орқа мия нервининг орқа илдизлари тугун ҳужайрасидир. Бу тугунларга ҳаракат аъзоларининг айрим қисмларидан периферик нервлар таркибидаги толалар орқали импульслар келади. Бинобарин, биринчи нейрон ҳужайрасининг икки шохи (тармоғи), яъни периферик ва марказий шохлари бор деса бўлади. Демак, орқа мия тугунидан бошланувчи марказий шох орқа илдизча таркибида орқа поғонага ва ундан кулранг модданинг орқа шохига ўтиб (nucleus thoracicus) тугайди.

Иккинчи нейрон кулранг модда орқа шохининг ички (медиал) томонидаги Кларк устуни ҳужайралари бўлиб, уларнинг толалари ўз томонидаги ён поғонадан узунчоқ мияга, ундан арқонсимон тана — corpus restiforme (ёки миячанинг пастки оёқчаси) орқали миячанинг остки чувалчангига боради ва шу жойда тугайди. Демак, бу йўл то чувалчанг пўстлоғига қадар ўз томонида кесишмасдан тўғри борар экан.

298-р а с м. Мия чап яримшари пўстлоғи ҳужайраларига борувчи учта асосий сезиш системаси (схема).

1 — мия яримшари пўстлоғининг умумий сезиш соҳаси; 2 — яримшар пўстлоғининг кўрув соҳаси; 3 — ички (медиал) тиззали тана; 4 — ташқи (латерал) тиззали тана; 5 — кўрув бўртиғининг вентрал (олдинги) ўзаги; 6 — яримшар пўстлоғининг эшитув соҳаси.

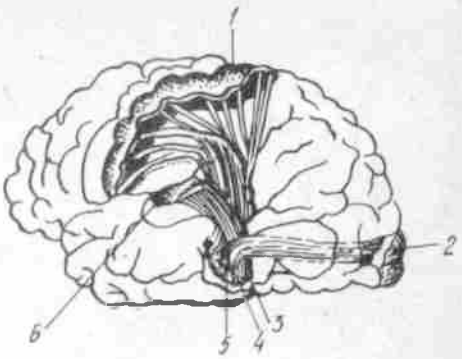

Лекин, чувалчанг пўстлоғида ўнг ва чап томондан борган толалар ўзаро кесишади.

Шуни ҳам айтиш керакки, бу йўлга алоқадор бўлган орқа ўзаклар — nucleus dorsalis фақат орқа миянинг охирги бўйин сегменти билан II бел сегментига қадар бўлган қисмда жойлашган. Демак, мазкур йўл орқа миянинг биринчи бел сегменти соҳасидангина бошланади.

Учинчи нейрон остки чувалчанг пўстлоғидаги ҳужайралардан тишли ўзакка бориб тугайди.

Суяк, бўғим, мускул ва пайлардан сезги импульслари миячага ана шу икки йўл, яъни tractus spinocerebellaris anterior (кесишган йўл) ва tractus spinocerebellaris posterior (кесишмаган йўл) орқали боради. Бундай сезгилар мувозанат билан боғлиқдир.

VII. Миячанинг ҳаракатни тартибга солувчи (бирлаштирувчи) мураккаб рефлекс йўли — tractus cerebello — rubro spinalis. Бу йўл орқали мияча орқа миядан кетадиган ҳаракат нейронларининг ишларини (масалан, мускуллар ишини бир тартибда ушлаш, мувозанатни, мускуллар тонусини сақлаш ва ҳоказо) назорат қилиб туради.

Бу йўл аслида бошдан охирига қадар 6 нейрондан тузилган бўлиб, унинг биринчи, иккинчи ва учинчи нейронлари ҳақида биз юқорида айтиб ўтган эдик. Демак, бу йўлда ҳам юқорига, ҳам пастга йўналувчи толалар (аксонлар) бор.

Юқорида биз орқа мия билан миячa ўртасидаги олдинги ва орқа йўллар (tractus spinacerbellaris anterior et posterior) нинг учтадан нейронларини кўрсатиб, охирги (учинчи) нейронлари тишли ўзакда тугашини айтган эдик. Энди шунинг давоми билан танишамиз.

Тўртинчи нейрон миячадаги тишли ўзакдан brachium conjunctivum орқали мия оёқчаларидаги қизил ўзакка (nucleus ruber) боради.

Бешинчи ва олтинчи нейронлар қизил ўзакдан бошланиб, tractus rubrospinalis (Монаков дастаси) таркибида (III йўлга қаралсин) орқа мия кулранг моддасининг олдинги шохига ва ундан орқа мия нервлари таркибида скелет мускулларига боради.

VIII. Орқа мия билан кўрув бўртиғи ўртасидаги йўл — tractus

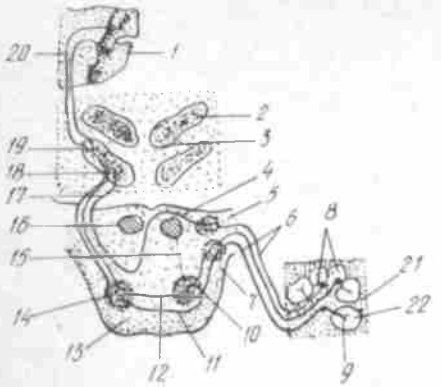

299- р а с м. Эшитув йўли (схема).

1 — gyrus temporalis superior; 2 — corpus geniculatum laterale; 3 — colliculus superior; 4 — striae medullares ventriculi quatri; 5 — nucleus cochlearis dorsalis; 6 — nucleus cochlearis ventralis; 7 — pars cochlearis n. vestibulocochlearis; 8 — ganglion spirale; 9 — scala vestibuli; 10 — ductus cochlearis; 11 — scala tympani; 12 — олдинги чиғаноқ ўзаги билан олива ўзагининг ўз томонидан кўшувчи кўшимча нейрон; 13 — олдинги чиғаноқ ўзагини қарама қарши томондаги олива ўзаги билан кушувчи нейрон; 14 — кўшимча нейрон; 15 — pons; 16 — nucleus olivaris metencephali; 17 — калла нервининг харакатлантирувчи ўзакларга кўшилиши; 18 — калла нерви ўзаги; 19 — lemniscus lateralis; 20 — colliculus inferior; 21 — corpus geniculatum mediale; 22 — устки чакка пуштасига борувчи нейрон.

spinothalamicus ҳақида юқорида қисман айтиб ўтган эдик (IV ўтказув йўлига қаралсин). Бу йўл орқа мия орқали мия пўстлоғига борувчи узун сезиш йўли (tractus spinocorticalis) нинг бир қисми бўлиб, учта нейрондан тузилган.

Биринчи нейрон орқа мия тугунли ҳужайралари бўлиб, унинг шохлари орқа мия кулранг моддасининг орқа шохидаги ўзига хос ўзакка (nucleus proprius) бориб тугайди. Иккинчи нейрон кулранг модданинг орқа шохидан (комуссурал ҳужайралардан) олдинги кулранг битишма (commissura grisea anterior) орқали қарама-қарши томондаги ён поғонага (Говерс дастасининг ташқи томонига) ўтади, унда кўрув бўртиғига кўтарилиб тугайди.

Учинчи нейрон кўрув бўртиғидан мия пўстлоғининг сезув соҳасига (орқа марказий пуштага) боради.

Бу йўл юза сезгилар (оғриқ ва температура) йўлидир.

IX. Эшитув йўли — tractus acusticus ўз нейрондан тузилган.

Биринчи нейрон қулоқ чиғаноғи ичидаги Кортиев аъзоси яқинидаги бурама тугун — ganglion spirale нинг ҳужайраларидир. Бу ҳужайраларга таъсирот Кортиев аъзосидан келади. Ҳужайраларнинг марказга йўналувчи толалари (яъни биринчи нейрон аксонлари) чиғаноқ нервини (n.cochlearis) ҳосил қилади. Бу нерв чиғаноқ асосидан (тубидан) ташқарига чиқади ва Варолий кўпригида олдинма-кетин жойлашган иккита чиғаноқ ўзаклари — nucleus cochlearis ventralis (олдинги ўзак), nucleus cohclearis dorsalis (орқа ўзак) да тугайди.

Ушбу ўзаклардан бошланган иккинчи нейрон ромбсимон чуқурчада эшитув иплари — stria acustica ни ҳосил қилиб кесишади ва қарама-қарши томонга ўтади, сўнгра трапециясимон тана (corpus trapezoideum) ҳосил қилади. Бу толалар ўз томонларидаги ёки қарама-қарши томондаги устки олива ядроси — nusleus olivaris metencephali ҳужайраларида тугайди (299- расм).

Учинчи нейрон устки олива ядросининг ҳужайраларидан бошланиб ташқи ковузлоқ — lemniscus lateralis ни ҳосил қилади (эшитув ковузлоғи ҳам дейилади. Бу толалар, яъни учинчи нейрон пўстлоқ ости

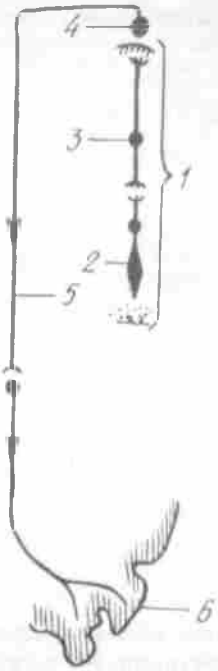

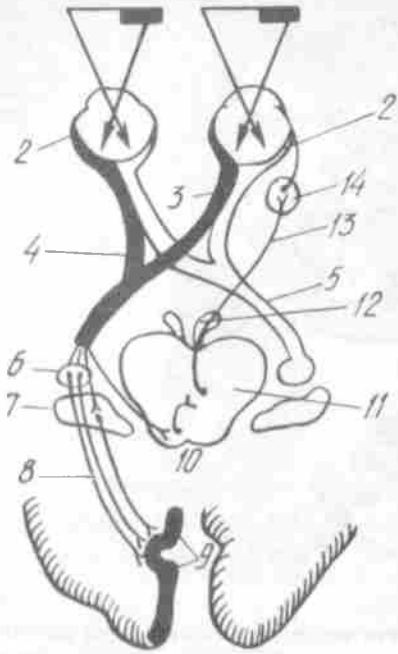

300-р а с м. Кўрув йўли (схема).

1 — retina; 2 — колбасимон ҳужайра; 3 — биполяр ҳужайра; 4 — мультиполяр ҳужайра; 5 — кўрув йули; 6 — кўрув маркази (мия пўстлоғида).

301-р а с м. Кўрув йўли (схема).

1 — кўрилаётган нарса; 2 — тўр қават; 3 — n. opticus; 4 — chiasma opticum; 5 — tractus opticus; 6 — corpus geniculatum lat.; 7 — pulvinar; 8 — radiatio optica; 9 — area striata; 10 — устки икки тепалик; 11 — Якубович узаги; 12 — n. oculomotorius; 13 — куз қорачиғини торайтирувчи мускулга борувчи тола; 14 — ganglion ciliare.

эшитув марказлари бўлган ички тиззали тана — corpus geniculatum mediale ва тўрт тепалик тана — corpora quadrigemina нинг пастки икки тепачасида тугайди.

Тўртинчи нейрон юқорида айтилган пўстлоқ ости марказларидан ва ички тиззали тана устки чакка пуштаси (gyrus temporalis superior) нинг пўстлоғига боради.

Даҳлиз нерви (n.vestibularis) шу номдаги тугун (ganglion vestibulare) ҳужайралари толаларидан (ўсиқларидан) ҳосил бўлади. Унинг биринчи нейронлари ромбсимон чуқурнинг эшитув соҳаси — area acustici да жойлашган учта ўзакдан, яъни ички ва ташқи Дейтерс ва Бехтерев ўзакларида тугайди. Бу ўзакларининг иккинчи нейронлари мияча чувалчангига ва nucleus fastigii га боради.

X. Кўрув йўли — traclus opticus тўрт нейрондан тузилган (300, 301- расмлар).

Биринчи нейрон кўзнинг нерв тўридаги таёқчасимон ва колбачасимон ҳужайралари бўлиб, шу жойдаги ярим қутбли (биполяр) ҳужайраларда тугайди.



302-р а с м. Ички капсула топографияси (мия яримшарининг кўндаланг кесими).

1 — tractus frontopontinus; 2 — corpus — callosum; 3 — nucleus caudatus; 4 — thalamus; 5 — nucleus lentiformis; 6 — tractus corticoniclearis; 7 — tractus corticospinalis; 8 — сезувчи йўл; 9 — tractus occipito — temporopontinus; 10 — марказий кўрув ва эшитув йўллари: 11 — radiato optica; 12 — tractus occipito et temporopotinus; 13 — капсуладан чиқувчи эшитув йўллари (утказувчилари); 14 — claustrum

Иккинчи нейрон кўзнинг нерв тўридаги ярим қутбли ҳужайралари бўлиб, тугунсимон (ганглиоз) ҳужайраларда тугайди (бу ҳужайралар ҳам кўз ичида жойлашган).

Учинчи нейрон тугунсимон (ганглиоз) ҳужайралардан кўрув нерви — n.opiticus сифатида, шу номдаги канал орқали калла ичига ўтади. Бу жойда кўрув нерви толаларининг бир қисми кесишади (chiasma nervi ortici) ва қарама-карши томонга ўтади (бунда ҳар икки кўзнинг фақат ички (медиал) ярмидан келаётган толалар кесишади). Демак, кесишгандан сўнг давом этадиган толалар ўнг томонда ҳам, чап томонда ҳам қисман ҳар иккала кўзга тааллуқли бўлиб қолади, яъни ўнг томонга ўтган толалар чап кўзнинг медиал ярмидан ва ўнг кўзнинг ташқи (латерал) ярмидан, чап томонга ўтган толалар эса аксинча, ўнг кўзнинг медиал ярмидан ва чап кўзнинг ташқи ярмидан келган бўлади.

Шундан сўнг ҳар қайси томондаги (ўнг ва чап) толалар икки дастага бўлинади. Улардан бири тўрт тепачали тана (corpora quadrigemina) нинг устки икки тепачалари орқали ўтиб, ташқари тиззали тана — corpus geniculatum laterale да ва кўрув бўртиғи ёстиғи — pulvinar thalami да тугайди, иккинчиси эса тўрт тепачали тананинг устки икки тепачаси (colliculus superior) да қолади (бу йўл кўз ҳаракати ва кўришга мословчи аппаратлар учун керак бўлади).

Тўртинчи нейрон икки жойдан бошланиб, тамомила бошқа жойларга боради. Corpus geniculatum laterale билан pulvinar thalami дан бошланган тўртинчи нейрон бош миянинг энса бўлагига боради ва унинг ички (медиал) юзасидаги қуш эгат (fissura calcarina) нинг икки четидаги пўстлоқда тугайди. Биз юқорида проекцион йўллар туркумига кирувчи ўтказувчи йўлларнинг асосийларига тўхталиб ўтдик. Булардан ташқари, яна бир канча мураккаб ўтказувчи йўллар мавжуд бўлиб,

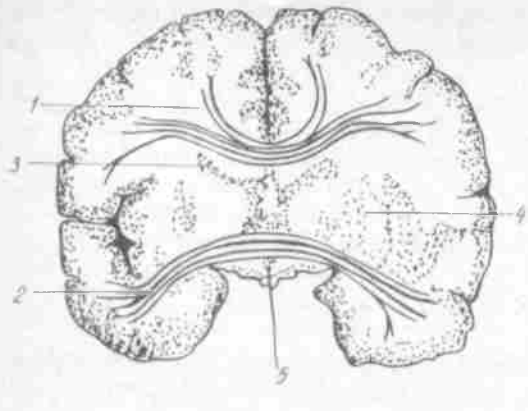

303- р а с м . Комиссурал йўллар.

1 — мия яримшарларини қадоқ тана орқали қўшувчи йўллар; 2 — яримшарларнинг чакка қисмларини қўшувчи олдинги йўллар; 3 — nucleus caudatus; 4 — putamen; 5 — ventriculus tertius.

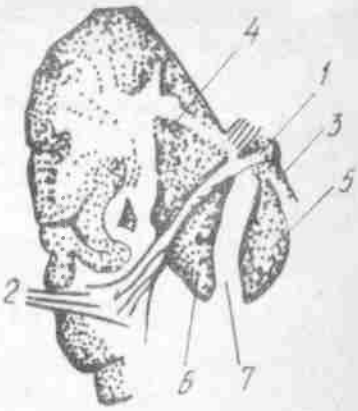

304- р а с м. Ички капсула.

1 — comissura anterior (схема); 2 — унинг чакка соҳасида ёйилиши; 3 — columna fornicis (кўндаланг кесими); 4 — cornu anterius ventriculi lat.; 5 — thalamus; 6 — nucleus lentiformis; 7 — capsula interna.

tractus corticopontino-cerebellaris, tractus frontoponticus, tracticus temporoponticus, tracticus occipitoponticus шулар жумласидандир.

Мия ёпқичидаги йўллар қуйидаги учта асосий турга бўлинади.

1. Ассоциацион (қўшувчи, бириктирувчи) йўллар — ҳар қайси мия яримшарининг ўзидагина жойлашган бўлиб, ўз томонидаги яримшар бўлаклари ва пушталарини бир-бири билан боғлайди. У калта ва узун толаларга бўлинади. Калта толалар миянинг фақат алоҳида бўлаклари соҳаси билангина чегараланиб, ундаги пушталарни, узун толалар эса ҳар қайси яримшарнинг ўзидаги бўлакларини бир-бири билан боғлайди. Бундай йўллардан тўрттаси диққатга сазовордир: 1) устки (узунасига кетган) даста — fasciculus longitudinalis superior мия яримшарининг энса, чакка ва пешона бўлакларини алоқалантиради (302- расм); 2) пастки, узунаси кетган даста — fasciculus longitudinalis inferior мия ярим шарининг асос қисми томонида (туб томонда) жойлашган бўлиб, энса бўлаги билан чакка бўлагини алоқалантиради; 3) илмоқсимон даста — fasciculus uncinatus мия яримшари пешона бўлагининг остки (туб соҳаси билан чакка бўлагининг олдинги қисмини алоқалантириб туради; 4) белбоғ — cingulum деб аталувчи даста бўлиб, мия яримшарининг ҳид сезиш йўли учбурчаги (trigonum olfactorius) билан илмоқ (uncus) ўртасида тортилган.

2. Комиссурал (бирлаштирувчи) йўллар — миянинг бир яримшаридаги марказни иккинчи яримшардаги худди шундай марказ (ёки бўлак) билан алоқалантириб турадиган толаларидан тузилган. Бундай толалар асосан тўрт жойда тўпланган бўлиб, яримшарларга ўтганда елпиғич сингари тарқалиб кетади. Бу ўтиш жойлари қуйидагилардир: 1) қадоқ тана — corpus callosum; 2) олд қўшилма — comissura anterior; 3) орқа қўшилма — comissura posterior ва 4) гумбаз қўшилма — comissura

fornicis. Гумбаз қўшилма мия ёпқичидаги (айниқса чакка қисмидаги) марказларни оралиқ мия билан алоқалантириб туради (303, 304- расмлар).

3. Проекцион (пастга, орқа мияга кетувчи) йўллар — мия яримшарининг пўстлоғини мия стволи ва орқа мия билан алоқалантиради. Бинобарин, толаларнинг борадиган жойлари (масофаси) га қараб, қисқа ва узун толалар гуруҳи тафовут қилинади. Проекцион йўлларнинг жойлашиши ёйилиб турган шуълага ўхшайди. Шунинг учун унга шуъласимон тож corona radiata деб ном берилган.

ПЕРИФЕРИК НЕРВ СИСТЕМАСИ

Периферик нервлар марказий нерв системасининг иккала қисмидан (бош ва орқа миядан) чиқади. Бош миядан 12 жуфт, орқа миядан эса 31 жуфт нервлар чиқади[1].

БОШ МИЯ НЕРВЛАРИ

Бош суяги нервлари (nervi cranialis) ёки бош мия нервлари (nervi cerebralis) доимий тартиб рақамига эга бўлган 12 жуфт нервлардан иборат (305-расм);

I жуфт — ҳид сезиш нерви — nervus olfactorius
II жуфт — кўриш нерви — nervus opticus.
III жуфт — кўзни ҳаракатлантирувчи нерв — nervus oculomotorius.
IV жуфт — ғалтак нерви — nervus trochlearis.
V жуфт — уч шохли (учлик) нерв — nervus trigeminus.
VI жуфт — узоқлаштирувчи нерв — nervus abducens.
VII жуфт — юз (бет) нерви — nervus facialis.
VIII жуфт — даҳлиз-чиғаноқ нерви — nervus vestibulo-cochlearis.
IX жуфт — тил-ютқин нерви — nervus glossopharyngeus.
X жуфт — адашган нерв — nervus vagus.
XI жуфт — қўшимча нерв — nervus accessorius.
XII — тил ости нерви — nervus hypoglossus.

Бу 12 жуфт нервларнинг вазифаларини, яъни шу нервларга алоқадор бўлган аъзолар иши нуқтаи назаридан қарасак, уларни шартли уч гуруҳга бўлиш мумкин: I, II ва VIII нервлар сезувчан аъзо (ҳид сезиш, кўрув ва эшитув) нервларидир: III , IV, VI, VII, XI ва XII нервлар ҳаракатлантирувчи ва V, IX нервлар аралаш (ҳам сезувчан, ҳам ҳаракатлантирувчи) нервлардир.

Шуни ҳам айтиш керакки, нервларнинг маълум тартиб билан қўйилиши фақат уларнинг жойлашишига қараб белгиланган, бироқ эмбрионлик даврида нервларнинг пайдо бўлиши нуқтаи назаридан қаралса, бу тартиб унча тўғри эмас. Лекин юқоридаги тартиб ҳамма

---

[1] «Чиқади» деган иборани ҳамма нервларга нисбатан ишлатиб бўлмайди, чунки нервлар (нерв толалари) нинг баъзилари марказга интилувчи, бошқалари эса марказдан узоқлашувчи қолганлари эса ҳар иккала толалардан тузилган. Бу иборани биз ҳозирча қулайлик учун ишлатдик.

жойда қабул қилинганлигини назарда тутиб, биз ҳам уларни кетмакет, яъни I жуфтдан XII жуфтгача кўриб чиқамиз.

ҲИД СЕЗИШ НЕРВИ — N. Olfactorius

Мия тагида жойлашган ҳид сезиш сўғони (bulbus olfactorius) дан (тўғрироғи, сўғонга кирувчи (16 дан 20 га қадар ип сингари чиқувчи оқ толалар — filamentaolfactoria ҳид сезиш нервлари ҳисобланади. Бу толалар ғалвирсимон суяк кўндаланг (илма-тешик) пластинкаси тешикларидан ўтиб бурун бўшлиғига киради ва шиллиқ қаватга тарқалади.

II. Кўриш нерви — N. Opticus

Кўз соққаси ичидаги толалардан («Ўтказиш йўллари»га қаралсин) тўпланиб чиққан бир оз йўғон бу нерв, кўзи соққасининг орқа томонидан кўрув тешиги (foramen opticum) га томон боради ва шу тешикдан калла ичига киради. Мия тубида ўнг ва чап нерв толаларининг бир қисми кесишади, сўнгра кўрув йўли (бу нерв tractus opticus) таркибида мияга кетади (бу нерв ҳақида тўла маълумот кўрув аъзолари баёнида берилади).

III. Кўзни ҳаракатлантирувчи нерв — N. Oculomotorius

(306- расм)

Ўзи номига кўра, бу нерв кўз соққасининг мускулларига боради, у асосан ҳаракатлантирувчи толалардан тузилган. Нерв кўз косаси ичига fissura orbitalis superior орқали ўтади ва бу ерда икки шохга бўлинади: 1) устки шох (ramus superior) — устки қовоқни кўтарувчи мускуллар (mm. levator palpebrae superior) ва устки тўғри мускул (m. rectus superior) га боради; 2) пастки шох (ramus inferior) — пастки қийшиқ мускул (m. obliguus interior), пастки тўғри мускул (m. rectus inferior ва ички тўғри мускул (m. rectus medialis) га боради.

Пастки шохнинг илдизчаси — radix oculomotoria ўз қаторидаги парасимпатик толалар билан киприк тугуни — ganglion ciliare га боради. N. oculomotorius мия оёқчалари ўртасидан чиқади.

IV. Ғалтак нерви — N. Trochlearis

Унча катта бўлмаган бу нерв юқори мия чодирининг орқа томонидан чиқади ва мия оёқчасини ташқи томондан айланиб ўтиб, fissura orbitalis superior дан кўз косаси ичига киради. Бу нерв ҳаракатлантирувчи толалардан иборат бўлиб, кўз соққасининг устки қийшиқ мускули (m. obliquus superior) га боради.

V. Уч шохли (учлик) нерв — N. Trigeminus

Бу нерв ўзининг йўғонлиги ва миядан чиқиш тартиби билан бошқа нервлардан фарқ қилади. У дастлабки икки бўлак (илдиздан иборат ҳолда (сезувчан илдиз — radix sensoria ва ҳаракатлантирувчи илдиз — radix motoria) миядан алоҳида-алоҳида чиқади. Сезувчи толалардан иборат катта бўлак мияча ўртача оёқчаси билан Варолий кўприги

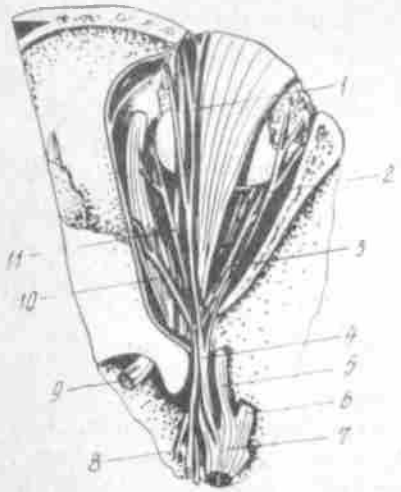

306-р а с м. Ўнг кўз косаси нервлари.

1 — n. frontalis; 2 — n. lacrimalis; 3 — n. abducens; 4 — n. ophthalmicus; 5 — n. maxillaris; 6 — n. mandibularis; 7 — gangl. trigeminale; 8 — n. oculomotorius; 9 — n. opticus; 10 — n. trochlearis; 11 — n. nasocillaris.

чегарасидан ёриб чиқади, ҳаракатлантирувчи толалардан иборат кичик бўлак эса катта бўлакдан олдинроқ ва ташқарироқдан чиқади. Ҳар икки бўлак ёнма-ён турган ҳолда мияча устидаги қаттиқ пардани тешиб ўтиб, чакка суяги пирамидасининг олдинги юзасидаги impressio trigemini да қаттиқ парданинг икки варағи орасидаги. Меккел бўшлиғи — cavum Meckelii га киради. Бу жойда radix sensoria (radix motoria иштирок этмайди) яримой шаклидаги тугун — ganglion semilinare ни (ёки Gasseri тугунини) ҳосил қилади.

Яримой шаклидаги тугундан чиқувчи толалар кичик бўлак (Portio minor) билан бирга 3 та асосий шохга бўлинади. Кичик бўлак фақат учинчи шохга қўшилиб кетади. Шунинг учун, нервнинг биринчи ва иккинчи шохлари сезувчан нервлар, учинчи шохи эса аралаш нерв ҳисобланади.

Яримой шаклидаги тугундан қуйидаги шохлар ажралади:

1) кўз нерви — nervus (s. ramus) ophtalmicus;

2) устки жағ нерви — nervus (s. ramus) maxillaris;

3) остки жағ нерви — nervus (s. ramus) mandibularis (307- расм)

Уч шохли (учлик) нерв хилма-хил ва жуда мураккаб вазифани бажаради. Унинг сезувчи толалари юз териси, бошнинг олд томондаги (пешона) териси сезувчанлигини таъминлайди; оғиз, бурун, кўз, қулоқларининг ўзларига хос нервлари (I, II, VII, VIII ва IX жуфтлар) тарқалмайдиган қисмларидан сезги таъсирларини мияга олиб келади, унинг ҳаракатлантирувчи толалари чайнаш мускуллари ва оғизнинг таг деворини ҳосил қилувчи мускулларни ишга солади. Ундан ташқари, бу нерв таркибидаги автоном толалар юз соҳасида жойлашган кўпгина безларга боради.

Уч шохли нервнинг ҳар қайси шохи ўзининг биринчи тармоғини (бош суяги ичидан чиқмасдан туриб) миянинг қаттиқ пардасига беради. Биринчи шох ҳам fissura orbitalis superior — га кирмасдан

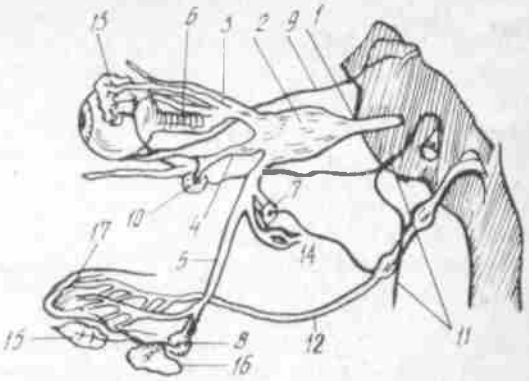

308-р а с м. Уч шохли ва оралиқ нервларининг тугунлар билан алоқаси (схема).

1 — n. trigeminus; 2 — ganglion semilunaris; 3 — n. ophthalmicus; 4 — n. maxillaris; 5 — n. mandibularis; 6 — ganglion ciliare; 7 — ganglion oticum; 8 — ganglion submandibulare; 9 — n. oculomotorius; 10 — ganglion pterygopalatinum; 11 — n. facialis; 12 — n. glossopharyngeus; 13 — glandula lacrimalis; 14 — glandula parotis; 15 — glandula sublingualis; 16 — glandula submandibularis; 17 — lingua.

туриб, мияча устидаги пардага ramus tentori — ни беради, иккинчи шох ҳам бош суяги ичидан чиқмай туриб, ramus meningeus ни беради, учинчи шох эса бош суягидан чиқаётганда ёки чиққандан сўнг nervus spinosus ни беради. Бу тармоқ foramen spinosum орқали яна бош суяги ичига қайтиб киради.

Уч шохли нерв ҳар қайси шохининг кейинги тармоқланган жойларида бешта майда нерв тугунчалари бор, булар автоном (парасимпатик) нерв системасига қарашли бўлиб, уч шохли нерв билан алоқадордир. Тугунчалар қуйидагича жойлашган (308-расм);

1) ganglion ciliare (киприк тугуни) — кўз косасининг ичида, ташқи тўғри мускул остида жойлашган. Бу тугун уч шохли нервнинг биринчи шохи билан алоқадордир, унинг узунлиги тахминан 2 мм;

2) ganglion pterygopalatinum (s. sphenopalatinum) — қанот-танглай тугуни. Бу тугун понасимон суякнинг қанотсимон ўсимтаси билан танглай суягининг тикка пластинкаси орқасидаги ёриқ (fissura ptergopalatina) да жойлашган бўлиб, уч шохли нервнинг иккинчи шохи билан алоқадордир. Тугун диаметри (айланаси) 4—5 мм;

3) ganglion oticum (қулоқ тугуни) — понасимон суякнинг катта қанотидаги овал тешик остида жойлашган. Диаметри 3—5 мм. Бу тугун уч шохли нервнинг учинчи шохи билан алоқадордир;

4) ganglion submandibulare (пастки жағ ёки жағ ости тугуни). Жағ ости безининг устида, m. pterygoideus internus билан m. mylohyoideus ўртасида жойлашган. Бу тугун учинчи шохнинг тармоғи — тил нерви (n lingualis) билан боғлангандир;

5) ganglion sublinguale — тил ости тугуни жуда кичик бўлиб, пастки жағ ости тугунининг ташқи томонида жойлашган. Бу ҳам тил ости нерви (учинчи шохдан чиқувчи) билан алоқадордир. Уч шохли нервнинг периферик тармоқланишини алоҳида-алоҳида кўриб чиқамиз.

Кўз нерви — N.ophthalmicus (I шох)

Юқорида айтиб ўтилганидек, кўз нерви кўз косасининг устки ёриғи (fissura orbutalis superior) орқали кўз косасига ўтади, ва уч тармоққа бўлинади. Булар пешона нерви — n. frontalis, кўз ёши нерви — n. lacrimalis, бурун-киприк нерви — n. nasociliaris дир.

1) Пешона нерви — n. frontalis бошқа иккита тармоққа қараганда бирмунча йўғонроқ бўлиб, ўз навбатида учта нервга бўлинади. Уларнинг биринчиси, энг йўғони, кўз косаси тепасидаги нерв — n. supraorbitalis деб аталади ва кўз косасининг устки қирғоғидаги кемтик incisura supraorbitalis (foramen supra — orbitalis) орқали пешонага чиқади ва пешона терисида тарқалади; иккинчи тармоқ — ramus medialis (ёки ramus frontalis) ҳам кўз косасининг устки қирғоғидан бурилиб ташқарига чиқади ва пешона терисида тарқалади; учинчи тармоқ, ғалтак усти нерви — n. supratrochlearis кўз соққасининг устки қийшиқ мускули қаторида ғалтаксимон ўсимтагача боради ва ундан ташқарига, устки қовоқнинг ички бурчаги атрофидаги терига чиқади.

2) Кўз ёши нерви — n. lacrimalis кўз соққасининг ташқи (латерал) ёнидан бориб кўз ёши безига киради, унинг охирги учи кўзнинг ташқи бурчаги атрофидаги терида тугайди. У кўз ёши безини ҳам иннервация қилади.

3) Бурун-киприк нерви — n. nasocillaris кўз соққасини, қовоқларни, кўз ёши халтасини, бурун бўшлиғининг олдинги қисмини ва қисман бурунниг устки бўлагидаги терини иннервация қилади. Бу нерв қуйидаги тармоқларга бўлинади:

а) nervi cilares longi — киприкнинг узун нервлари (кўз соққасига боради);

б) nervus ethhmoidalis anterior — олдинги ғалвирсимон нерв (шу номдаги тешик орқали ўтиб, бурун бўшлиғининг олдинги томонига ва бурунниг ўрта деворига боради);

в) nervus ethmoidalis posterior — орқадаги ғалвирсимон нерв (бу нерв ҳам шу номдаги тешик орқали бурунга ўтиб, понасимон суяк бўшлиғига ва ғалвирсимон суякнинг орқа катакларига боради);

г) nervus intratrochlearis — ғалтак ости нерви (кўзнинг ички бурчагидаги терига, кўз ёши халтасига ва конъюнктивага боради).

Устки жағ нерви — N.maxillaris (II шох)

Понасимон суякнинг катта қанотидаги юмалоқ тешик — foramen rotundum орқали қанот-танглай чуқури — fossea ptergopalatina га чиқади ва ўзидан тўртта шох беради (309- расм):

1) кўз косаси пастидаги нерв — n. infraorbitalis устки жағ нервининг энг йўғон ва узун шохи бўлиб, унинг тўғридан-тўғри давоми сифатида кўз косасининг пастки ёриғи (fissura infraorbitalis) орқали кўз косаси ичига киради ва пастки деворидаги sulcus infraorbitalis canalis infraorbitalis лар орқали кўз косасининг пастки қирғоғидаги тешик (foramen infraorbitale) дан ташқарига (юзга) чиқади. Тешикдан чиқиши биланоқ, майда ва калта шохобчаларга бўлиниб, ғоз панжаси сингари ёйилади. Шунга кўра, бу шохобчаларга кичик ғоз панжаси — pen anserinus minor ҳам дейилади. Бу шох пастки қовоқ устки лаб ва бурунинг ён деворларидаги терини иннервация қилади;

2) қанот-танглай нервлари — nervi pterygopalatini иккита ёки учта калта толалардан иборат бўлиб, n. maxillaris қанот-танглай тугуни — ganglion pterygopalatinum билан қўшилади;

3) устки катакчаларнинг нервлари — nn. alveolares superiores устки жағ суягининг тиш катаклари жойлашган қирғоғи ичида қуюқ (тармоқланган) чигал — plexus dentalis superior ҳосил қилади, ана шу

309- р а с м. Устки жағ нерви.

1 — n. dentalis superior; 2 — n. zygomaticus; 3 — n. maxillaris; 4 — Видия нерви; 5 — n. ophthalmicus; 6 — ganglion semilunaris; 7 — n. mandibularis; 8 — chorda tympani; 9 — ganglion oticum; 10 — ganglion pterygopalatinum ости устки жағ нервига борувчи шохчаси; 11 — n. masseterius; 12 — n. alveolaris inf.; 13 — n. lingualis; 14 — ganglion pterygopalatinum; 15 — n. infraorbitalis.

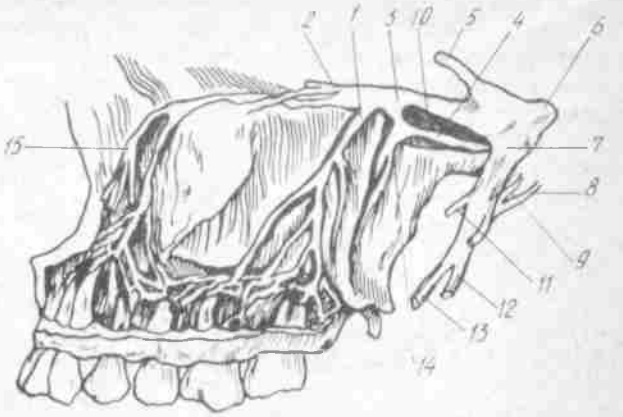

чигал шохчалари rami dentales superiores устки жағдаги тишларга ва милкларга боради;

4) ёноқ нерви — n. zygomaticus устки жағ нервидан ажралиши биланоқ кўз косасининг пастки тешиги орқали кўз косасига киради унинг ташқи девори бўйлаб бориб, икки тармоққа бўлинади. Уларнинг бири ёноқ-юз тармоғи — ramus zygomaticofacialis, ёноқ суягидаги шу номдаги тешикдан ташқарига чиқади ва лунж терисини иннервация қилади, иккинчи тармоғи — ramus zygomatiotemporalis (ёноқ-чакка тармоғи) ҳам ўз номидаги тешик орқали ташқарига чиқиб, чакканинг олдинги (юзга яқин) қисмидаги терини иннервация қилади. Бу тармоқ n. lacrimalis (I шохдан чиқувчи нерв) билан қўшилади.

Пастки жағ нерви — N. mandibularis (III шох)

Юқорида айтиб ўтилганидек, пастки жағ нерви ўзига ҳаракатлантирувчи толалардан иборат кичик бўлак (portio minor) ни ҳам қўшиб олади. Бинобарин, бу шохнинг таркибида ҳам сезувчи, ҳам ҳаракатлантирувчи толалар бор.

Мана шу шох калла суяги ичидан понасимон суякнинг катта қанотидаги овал тешик орқали чиқади ва шу ондаёқ ҳаракатлантирувчи ҳамда сезувчи нервлар (тармоқлар) га бўлиниб кетади (310- расм). Шохнинг ҳаракатлантирувчи толаларидан саккизта майда нервлар (шохчалар) ажралади ва ўзларига тааллуқли мускуллар номини олади, чунончи:

а) n. massetericus — чайнов мускулининг нервига (m. masseter);

б) n. temporalis profundus — чакка мускулнинг нервига (m. temporalis);

в) n. pterygoideus medialis — ички қанотсимон мускулга (m. pterugoideus medialis);

г) n. pterygoideus lateralis — ташқи қанотсимон мускулга (m. pterygoideus lateralis);

д) ramus membranae tympani — эшитув пардасига, аниқроғи шу пардани тарангловчи мускулга (m. tensor tympani);

е) n. tensoris veli palatini танглай чодирини тарангловчи мускулга (m. temsoris veli palatini; n. mylohyoideus — шу номдаги мускулга);

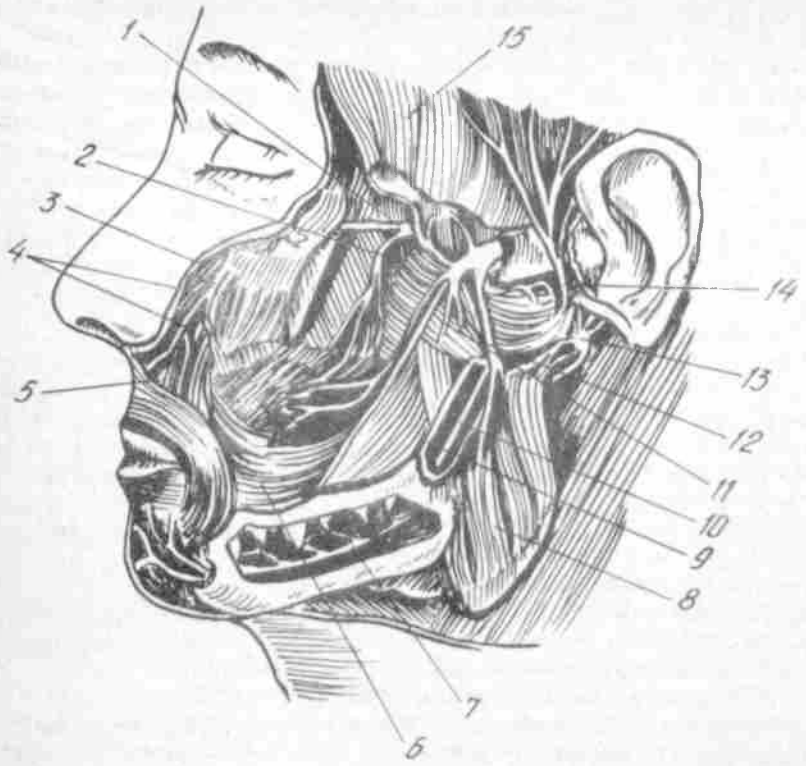

310-р а с м. Уч шохли нервнинг учинчи шохи.

1 — n.auriculotemporalis; 2 — n.alveolaris superior; 3 — n.infraorbitalis; 4 — pes anserinus minor; 5 — n.buccalis; 6 — m.buccinator; 7, 10 — n.alveolaris; 8 — m.masseter; 9 — n.lingualis; 10 — n.alveolaris inf.; 11 — m.pterygoideus lateralis; 12 — n.massetericus; 13 — n.facialis; 14 — n.auriculotemporalis; 15 — m. temporalis.

3) кичик бир тармоқчасиз қўш қоринли мускул (m. digastricus)нинг олдинги қорнини иннервация қилади.

Сезувчи толалардан қуйидаги тўртта нерв ажралади:

а) лунж нерви — n. buccalis (s. buccinatorius) олдинги томонга йўналиб, лунж мускулини (musculus buccalis) тешиб ўтади ва лунжнинг оғиз бўшлиғидаги шиллиқ пардада тарқалади;

б) тил нерви — n. lingualis ички қанотсимон мускулнинг медиал томонидан олдинга ва пастга томон қиялаб тушиб, оғиз тубининг шиллиқ пардаси остига киради, бу ерда шиллиқ пардасига n. sibingialis деб аталувчи тармоқни беради. Шунда сўнг, бир қанча майда толалар (толалар тутами) га бўлиниб кетади. Бу толалар тилнинг асосий қисмидаги шиллиқ пардага киради ва шу жой (тил елкаси) нинг олдинги ярмини иннервация қилади.

Тил нервига қанотсимон мускул тепасида юз нервининг битта шохчаси — chorda tympani қўшилади. Ана шу нерв таркибида тил ости ва жағ сўлак безлари учун парасимпатик толалар ҳам келади.

Тил нерви толалари умумий сезгиларни (оғриқ, ҳарорат) ўтказувчидир;

в) қулоқ-чакка нерви — n. auriculotemporalis пастки жағ нервидан ажралиб, иккига бўлинади (ёки аввал икки тармоқ ҳолда ажралади) ва arteria meningea media ни ўраб олгач, яна қайтадан бирлашиб битта пояга айланади, сўнгра пастки жағ суягининг бўғим усимтасини орқадан айланиб ўтиб, қулоқ олди бези (glandula parotis) га кўтарилади. Шу жойда у безнинг ўзига ҳамда без ичидан ўтаётган юз (бет) нервига алоқа толаларини беради, бундан ташқари, у пастки жағ бўғимига, қулоқ супрасининг олдинги қисмидаги терига ва ташқи эшитув йўлига сезувчи шохобчалар беради. Унинг охирги тармоғи (давоми) чакка терисига тарқалади.

г) пастки катакчалар нерви — n. alveolaris inferior аввал тил нерви ўтган йўлдан, яъни икки қанотсимон мускуллар ўртасида, тил нервининг орқасида қолади, сўнгра пастки жағ тешиги (foramen mandibulae) орқали пастки жағ суяги ичидаги канал (canalis mandibularis) га кириб кетади. Унинг ажратган майда тармоқлари, худди устки жағдаги каби, аввал кўп тармоқли чигал — plexus dentalis inferior ҳосил қилади. Бу чигалдан чиқувчи толалар пастки жағ тишларига улар илдизлари орқали биттадан киради. Асосий нервнинг олдинги давоми даҳан нерви — n. mentalis, каналнинг олд томонидаги тешик орқали ташқарига чиқади. Бу нервнинг шохобчалари даҳан ва пастки лабнинг терисида тарқалади. Қуйида уч шохли нервнинг тармоқланиш схемасини келтирамиз.

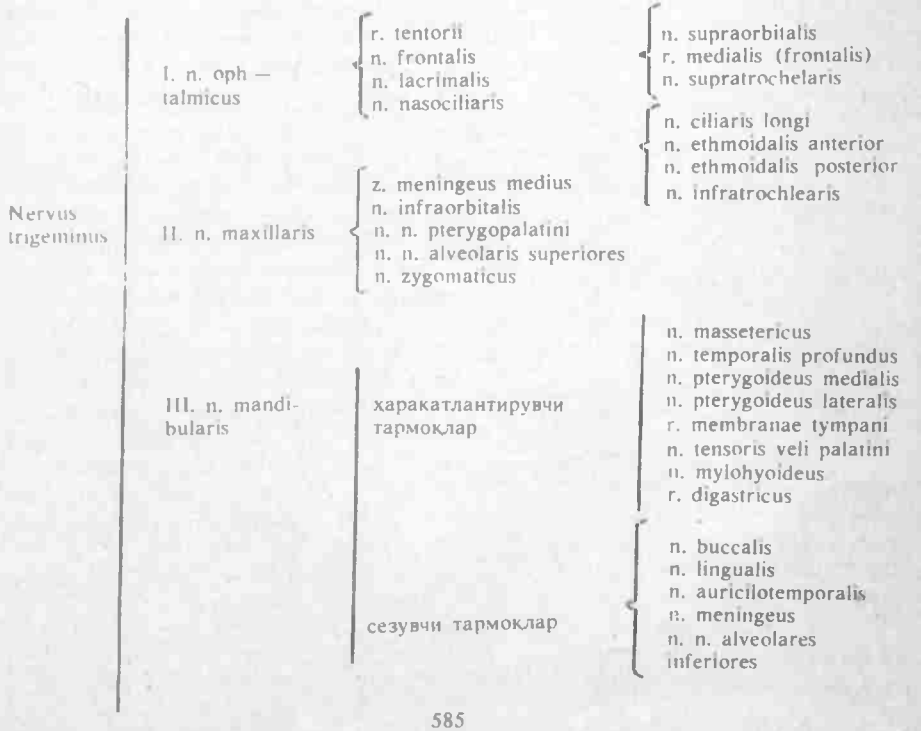

VI. Узоқлаштирувчи нерв — N. abducens.

Бу нерв унча катта эмас. У миядан Варолий кўпригининг орқа қирғоғи яқинидан чиқиб, кўз косасини устки ёриғи орқали унинг ташқи (латерал) томонига киради ва кўз олмасининг ташқи тўғри мускули (m. rectus lateralis) ни иннервация қилади.

VII. Юз нерви — N. facialis. Сезувчи ва ҳаракатлантирувчи толалари бўлган бу йирик нерв, миядан Варолий кўпригининг орқа қирғоғи билан узун мия орқасида эшитув-мувозанат нервига (VIII жуфт) яқин чиқади ва бир қанча йўлни шу нерв билан бирга ўтади. Юз нерви аввал чакка суяги пирамида қисмининг орқа юзасидаги ички эшитув тешиги (porus acusticus internus) орқали эшитув йўли (meatus acusticus internus) га киради. Бу йўл билан анчагина чуқур кириб боргач, ўзига хос канал — canalis facialis га (ёки Фаллопий) каналига ўтиб, аввал олдинги ташқи томонга боради, сўнгра эшитув (ноғора) бўшлиғининг ички (медиал девори бўйлаб орқага қайрилиб кетади. Сўнгра пастга қайрилиб, чакка суягининг сўрғичсимон ва бигизсимон ўсимталари ўртасидаги — foramen stylomastoideum орқали ташқарига чиқади. Канал ичида, нервнинг орқага томон бурилган жойида (канал тиззасида) у қадар катта бўлмаган тизза тугуни — ganglion genicule пайдо бўлади.

Юз нерви ўз канали (canalis facialis) ичидан ўтаётганда учта шох ташлаб кетади (311, 312- расмлар).

а) катта тошсимон нерв (ёки катта тошсимон юза нерв) — nervus petrosus major нинг толалари тизза тугунидан чиқади ва чакка суяги қаттиқ қисмининг олдинги юзасидаги махсус тешик (hiatus canalis facialis) орқали понасимон суякдаги қанотсимон каналга ўтади. Бу жойда симпатик нерв билан бирга қанот-танглай тугуни (ganglion pterygopalatinum) га боради.

б) узанги нерви n. stapedius, ҳаракатлантирувчи толалардан иборат бўлиб, ўрта қулоқ бўшлиғидаги узангисимон эшитув суягининг мускулига боради:

в) эшитув тори — chorda tympani, ўрта қулоқ бўшлиғига ўтади ва ноғора парданинг ички (медиал) юзаси орқали ташқарига чиқади. Охири пастга тушиб, тил нерви (nervi lingualis) билан қўшилади.

Юз нерви foramen stylomastoideum — дан ташқарига чиққач, қулоқ олди бези ичига киради ва қуйидаги асосий тармоқларга бўлинади:

1) қулоқ орқасининг нерви — n. auricularis posterior сўрғичсимон ўсимта билан ташқи эшитув йўли оралиғидан орқа ва юқори томон кетади, йўл-йўлакай бўйин чигалидан келаётган орқа миянинг сезувчи нервлари (n. auricularis magnus ва n. occipitalis minor) билан тола алмашади-да, иккига бўлинади. Улардан бири — ramus occipitalis энса мускули (m. occipitalis), иккинчиси — ramus auricularis эса орқа қулоқ мускули (m. auricularis posterior) га боради;

2) қўш қоринли (мускул) тармоғи — ramus digastricus қўш қоринли мускулнинг орқа қорни ва m. styohyoideus га боради;

3) мимика мускулларига борувчи бешта тармоқлари қулоқ олди без ичида ёйилиб, қулоқ олди бези чигали — plexus parotideus (ёки катта ғоз панжаси — pes anserinus major) ни ҳосил қилади.

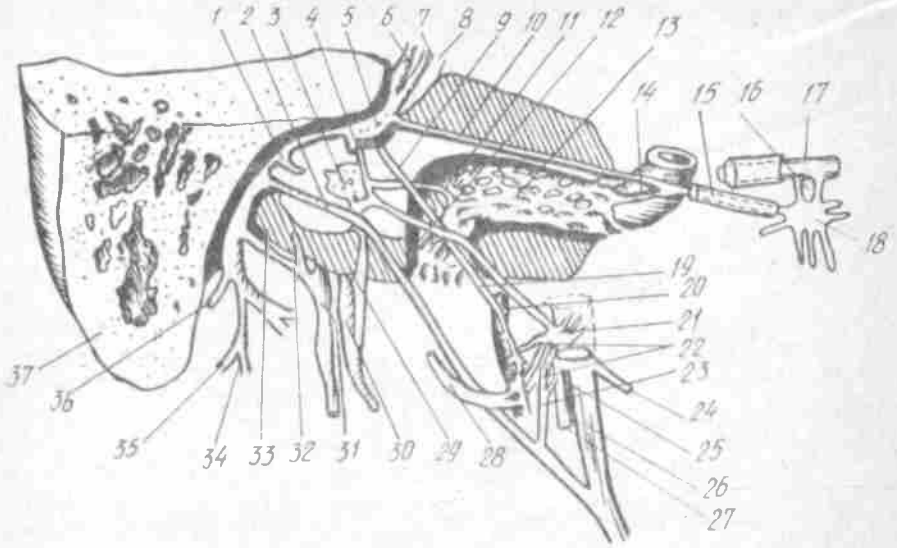

311-р а с м. Юз нервининг ташқарига чиқиши (схема).

1 — n.stapedius; 2 — chorda tympani; 3 — plexus tympanicus; 4 — communicans n.facialis; 5 — ganglion geniculi; 6 — n.facialis; 7 — intermedius; 8 — n.statoacustricus; 9, 19 — r.communicans; 10 — n.petrosus major; 11 — n.caroticotympanicus; 12 — n.petrosus minor; 13 — plexys sympathicus; 14 — n.petrosus profundus; 15 — Видий нерви; 16 — rr.sphenopalatini; 17 — n.maxillaris; 18 — ganglion pterygopalatinum; 20 — plexus sympathicus a.meningea media; 21 — ganglion oticum; 22 — n.auriculotemporalis га борувчи шохлар; 23 — r.communicans; 24 — n.massetericus; 25 — n.mandibularis; 26 — n.lingualis; 27 — n.alveolaris inf.; 28 — n.auriculotemporalis; 29 — m.tympanicus; 30 — n. glossopharyngeus; 31 — n.vagus; 32 — r.auricularis n.vagi; 33 — r.communicans n.facialis; 34 — n.facialis нинг m.stylohyoideus га борувчи шохи; 35 — юз (бет) нервидан қуш қоринли мускулнинг орқа қорнига борувчи шох; 36 — n.auricularis post.; 37 — processus mastoideus.

Демак, юз нерви юздаги ҳамма мускулларни: бош мускуллар, бўйиннинг энг юза мускули, узанги суяк мускули, бигиз-тил ости мускули ва қуш қоринли мускулнинг орқа қорнини иннервация қилар экан. Бу ўринда юз нервига алоқадор бўлган лекин мустақил яна бир нерв, яъни оралиқ нерви — n. intermedius ҳақида тўхталиб ўтамиз.

Оралиқ нерви — nervus intermedius таркибида соматик нервнинг сезувчи толалари ва парасимпатик нерв толалари бор. Бу нерв ингичка бўлиб, миядан юз нерви ҳамда эшитув нерви ўртасидан чиқади. Анча жойгача бу икки нервни кузатиб боргач юз нервига яқинлашиб, ёнмаён боради. У ички эшитув йўлига киргандан сўнг юз нервига жуда ҳам яқинлашади ва унга қўшилиб кетади.

N. intermedius нинг тизза тугуни (ganglion geniculi) дан марказга томон кетадиган сезувчи толалари узунчоқ миядан тил-ютқин нерви (n. glossopharyngeus) ўзагига ўтади, тизза тугуни ҳужайраларининг ташқарига (периферияга) кетувчи толалари эса қулоқдаги эшитув торлари (chroda tympani) ва n. petrosus major орқали тилга, юмшоқ танглайга боради ва маза билиш вазифасини бажаради.

N. intermedius нинг парасимпатик толалари узунчоқ миядаги устки сўлак ўзаклари — nuclei salivatorius superiores дан бошланиб, эшитув торлари орқали тил ости ҳамда жағ ости безларига ва n. pettosus major орқали кўз ёши безига боради.

Қуйидаги юз нервининг тармоқланиш схемасини келтирамиз:

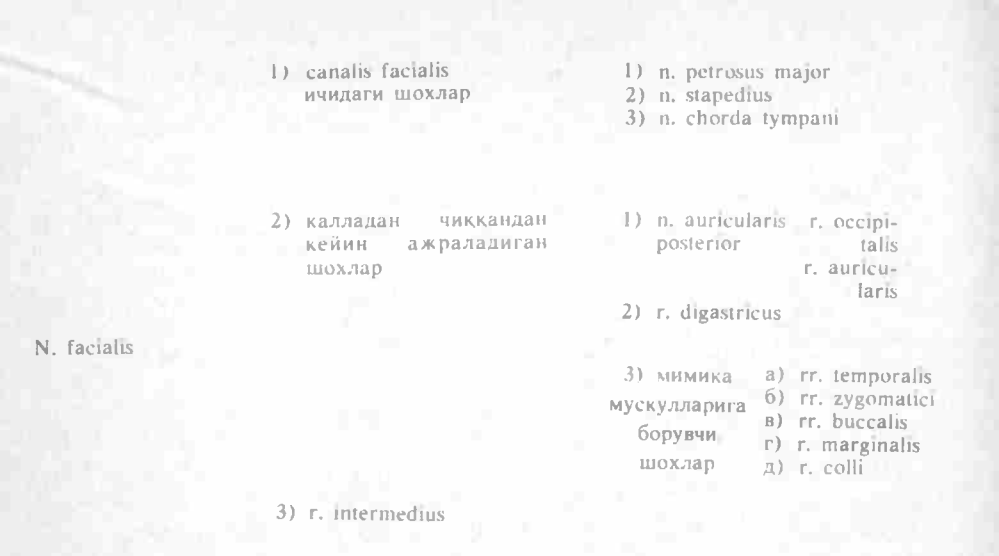

VIII. *Даҳлиз-чиғаноқ нерви* — N. vestibulocochlearis

Миянинг ташқи ёнидан юз нерви билан бирга чиқади. Кўпчилик олимлар бу нерв аввал бошда юз нерви билан бирга бориб, кейинчалик ажралади дейдилар. Бу нерв ҳам юз нерви ва оралиқ нерви (n. intermedius) каби porus acusticus internus орқали meatus acusticus intermus га киради.

Даҳлиз-чиғаноқ нерви ўз номига кўра икки хил вазифани бажарадиган мустақил қисмдан (икки нервнинг қўшилишидан) ташкил топган:

1. pars vestibularis (ёки nervus vestibularis) ички қулоқ лабиринти даҳлизи ва ярим тўғарак каналларидаги мувозанат аппаратларидан импульс (таъсир) ни мияга олиб борувчи махсус нервдир. Бу нервнинг тугуни — ganglion vestibulari (ёки scorpae) ички эшитув йўлининг пастки деворида жойлашган, унинг периферик толалари юқорида айтганимиздек, мувозанат аппарати (лабиринт даҳлизи ва ярим тўғарак каналлар) га, марказий толалари эса миядаги ўз ўзакларига (учта ўзак) боради.

2. Rars cochlaris (ёки n. cochlaris) эшитув импульсларини (товуш, овоз) лабиринтнинг чиғаноқ қисми ичидаги Кортев аъзодан мияга олиб боради. Бу нервнинг тугуни — ganglion spirali (corti) чиғаноқ ичида жойлашган. Унинг периферик толалари чиғаноқ ичидаги Кортев аъзоларига, марказий толалар эса миядаги ўз ўзакларига (иккита ўзак) боради (бу икки нерв ҳақида тўла маълумотни қулоқнинг ички тузилишини баён этганда берамиз).

Демак, ҳар иккала нерв (ёки қисм) дан мияга томон келувчи марказий толалар бирлашиб, n. vestibulocochlearis — нинг умумий поясини ҳосил қилади.

IX. *Тил ютқин нерви* — N. glossopharyngeus

Бу нервнинг хусусияти шундаки, унинг таркибида уч хил: сезувчи,

ҳаракатлантирувчи ва автоном толалар бор. Шунинг учун у аралаш нерв ҳисобланади.

N. glossopharyngeus узунчоқ миядаги пастки оливанинг орқасидан чиқади ва бўйинтуруқ тешиги (foramen jgilare) орқали ташқарига йўналади. Тешикдан чиқаётган нерв йўғонлашиб, устки тугун — ganglion superior ни ҳосил қилади, пастроқда яна бир тугун — ganglion inferios пайдо қилиб (бу тугун бирмунча каттароқ) m. stylopharyngeus нинг орқасидан айланиб ўтади-да, тилнинг ўзаги (илдизи) га келади. Ана шу жойда у ўзининг тилдаги охирги тармоқлари — rami lingualis га (сезувчи ва маза берувчи) бўлинади. Бу тармоқлар тилнинг орқа, учдан бир қисмига тарқалади.

Шуни ҳам айтиш керакки, юқоридаги икки тугун фақат нервнинг сезувчи толаларига хос бўлиб, ҳаракатлантирувчи толалар бу тугунларга кирмасдан, ёнидан ўтиб кетади.

Тил ости — ютқин нерви тилга борувчи тармоқлардан ташқари яна қуйидаги ён шохларни беради:

1) nervus tympanicus (ноғора нерви) — пастки тугундан чиқади, сўнгра қулоқнинг ноғора парда бўшлиғига (ўрта қулоққа) киради ва унинг ички (медиал деворида чигал — plexus tympanicus ҳосил қилади. Бу чигалдан ўрта қулоқ бўшлиғининг шиллиқ пардасига майда толалар беради. Кейин нерв ўрта қулоқ бўшлиғининг устки девори орқали калла ичига чиқади ва nervus petrosus minor (ёки n. petrosus superficialis minor) номини олади. Бу нерв чакка суяги пирамидасининг олд юзасидан шу номли эгатдан олдинга йиртиқ тешикка боради ва шу тешик орқали ganglion oticum — га ўтади.

2) ramus stylopharyngeus — бигизсимон ўсимта билан ютқин ўртасидаги мускулга боргани учун ҳам шу мускул номи билан аталган;

3) rami tansillares (муртак тармоқлари) — томоқ муртаги ва танглай равоқларининг шиллиқ қаватига боради;

4) rami pharyngei (ютқин тармоқлари) ютқин чигали — plexus pharungeus ни ҳосил қилади.

5) ramus sinus coroticus (уйқу бўшлиғига борувчи тармоқ) нинг сезувчан толалари уйқу контоги — glomus coroticum да тугайди.

X. *Адашган нерв* — n. vagus бош миянинг энг узун нерви бўлиб, тармоқлари баданнинг жуда кўп жойларига ва турли вазифаларни бажарувчи аъзоларга тарқалиб кетган. Шунинг учун ҳам унга адашган нерв деб ном берилган. Адашган нервнинг шохобчалари юракка (унинг уриш тезлигини тормозлаб туриш учун), нафас аъзоларига, ҳазм аъзолари системасига (то «S" симон ичакка қадар) боради.

N. vagus аралаш нерв бўлиб, унинг таркибида сезувчи, ҳаракатлантирувчи ва автоном (парасимпатик) толалар бор. Нерв узунчоқ миянинг орқа ён эгатидан тил-ютқин нерви (n. glossopharyngeus) дан кейин чиқади, калла ичидан ташқарига эса foramen jgilare орқали тил — ютқин нерв ва қўшимча нерв билан бирга чиқади. N. vagus нинг юқорида айтиб ўтилган ички аъзолар, қон томирлар, миянинг қаттиқ пардаси, қулоқ супраси ва ташқи эшитув йўлининг алоҳида қисмларидан келувчи сезувчи толалари бош миядаги nucleus terminalis га боради.

Нервнинг ҳаракатлантирувчи толалари ютқин, ҳиқилдоқ ва юмшоқ

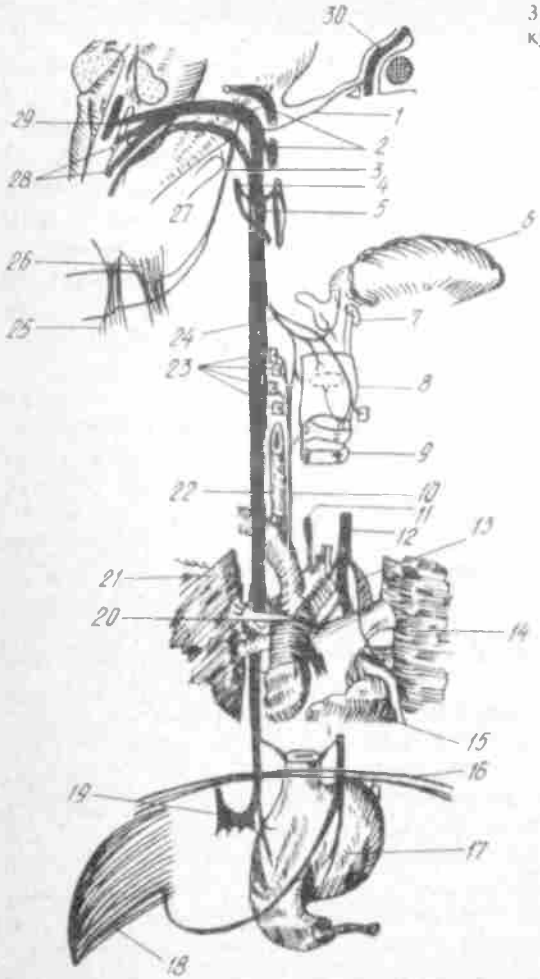

313- расм. Адашган нерв билан қўшимча нерв (схема).

1 — r.communicans n.vagi; 2 — n.glossopharyngeus; 3 — n.accessorius; 4 — r.communicans; 5 — симпатик пояга тушувчи шох. 6 — lingua; 7 — os hyoideum; 8 — larynx; 9 — trachea; 10 — n.laryngeus recurrens dexter; 11 — n.laryngeus recurrens sinister; 12 — n.vagus sin.; 13 — aorta; 14 — pulmo; 15 — cor; 16 — diaphragma; 17 — gaster; 18 — hepar; 19 — ganglion semilunare dexter; 20 — ganglion cardiacus; 21 — pulmo dexter; 22 — oesophagus; 23 — пастки кекирдак нервининг кекирдак мускулларида шохланиши; 24 — n.laryngeus sup.; 25 — m.trapezius; 26 — m.sternocleidomastoideus; 27 — n.accessorius; 28 — nuclei n.vagi et n.acces sorti; 29 — nucleus n.vagi; 30 — n. facialis.

танглайнинг кўндаланг-таргил мускулларига боради. Бу толалар икки нервга хизмат қилувчи ўзак (nucleus ambiguus) ҳужайраларидан бошланади.

Орқа ўзак (nucleus dorsalis) дан чиқувчи парасимпатик толалар юракнинг кўндаланг-тарғил мускулалари (миокард), томирлар деворидаги силлиқ мускуллар (томирларни кенгайтириш) учун кекирдак, ўпка, қизилўнгач, меъда ва ичакларга боради. Бундан ташқари, юқоридаги аъзолар ичидаги безлар, жигар, буйрак ва меъда ости безлари ҳам адашган нервнинг вегетатив толалари билан иннервация қилинади.

Б. А. Долго-Сабуровнинг ўз текширишлари асосида чиқарган хулосаларига кўра нерв фақат уч хил толалардангина тузилиб

қолмасдан, балки унинг таркибида нерв тугунчалари (ҳужайралари) ҳам бордир.

Адашган нерв-foramen jugilare нинг ичида устки ўзак (ёки ganglion jugulare) деб аталувчи тугун тешикдан ташқарига чиққач, пастки тугун (ёки ganglion nodosum) ни ҳосил қилади. Бу тугуннинг ташқи кўриниши худди дукка ўхшайди.

N. vadus калла ичидан ташқарига чиққач, пастга томон туша бошлайди (313- расм). У аввал ички уйқу артерияси билан ички бўйинтуруқ венаси оралиғида ётади, сўнгра умумий уйқу артерияси билан ички бўйинтуруқ венаси таркибида кўкрак қафаси ичига киради.

Шуни айтиб ўтиш керакки, бу учта аъзо, яъни, умумий уйқу артерияси, ички бўйинтуруқ вена ва адашган нерв битта парда билан ўралган ҳолда туради.

Бўйиндан кўкрак қафасига ўтиш вақтида ўнг томондаги адашган нерв билан чап томондаги адашган нервнинг жойлашиши бир хил бўлмайди. Чап томондаги нерв аорта равоғининг олд томонидан, ўнг томондаги нерв эса ўмров ости артериясининг олд томонида (демак, бирмунча ташқарироқда ва четроқда) туради. Ҳар икки томондаги нервлар қизилўнгачни икки томондан (чап томондаги нерв қизилўнгачни олд томондан, ўнг томондаги нерв эса орқа томондан) кузатиб боради ва унинг деворида шу аъзо номидаги чигални ҳосил қилади. Кўкрак-қорин тўсқини (диафрагма) га етгач, улар қизилўнгач билан бирга махсус тешик — hiatus esophygeus орқали қорин бўшлиғига чиқади ва қорин (меъда) деворида (ўнг адашган нерв меъданинг орқа юзасида, чап адашган нерв меъданинг олдинги юзасида) чигал ҳосил қилади.

Адашган нерв жуда кўп тармоқлар бериши билан бирга, кўпгина бошқа нервлар билан ҳам алоқа боғлайди. У ўзининг бошланғич қисмида қўшимча нерв, тил ости нерви ва тил-ютқин нерви билан яқин боғлангандир.

N. vagus — бош миядан чиққан жойидан ва пастки тугунга қадар бўлган қисмида ўзидан иккита тармоқ беради. Булардан бири мия қаттиқ пардасининг орқа пастки қисмига боргани учун ramus meningeus деб аталади, иккинчиси эса ramus auricularis дейилиб, қулоқ супрасининг терисига ва ташқи эшитув йўлининг орқа деворига боради.

Адашган нерв бўйиндан кўкракка ўтаётганда қуйидаги учта тармоқни беради:

1) ютқинга борувчи тармоқлар — rami pharyngei, симпатик системадан ва тил-ютқин нервидан келаётган толалар билан биргаликда ютқин чигали (plexus pharyngeus) ни ҳосил қилиб, ютқиннинг сиқувчи мускуллари ва шиллиқ қаватини иннервация қилади;

2) ҳиқилдоқ усти нерви — nervis laryngeus superior ўз навбатида ички ва ташқи тармоқлар — ramus internus ҳамда ramus externus га бўлинади. Ички тармоқ сезувчи толалардан иборат бўлиб, қисман тил илдизининг шиллиқ қаватини, ҳиқилдоқ қопқоғининг шиллиқ қаватини ва ҳиқилдоқнинг устки ярмидаги шиллиқ қаватни иннервация қилади; ташқи тармоқ эса ҳаракатлантирувчи толалардан ҳосил бўлган,

у ютқиннинг ён девори бўйлаб пастга тушади ва m. cricothyreoideus билан m. constructor pharyngis inferior ни иннервация қилади;

3) юракка борувчи усти тармоқлар — rami cardiaci superior нинг бир қисми, баъзан ҳаммаси nervis laryngeus superior дан чиқади ва юрак чигалини ҳосил қилишда тепа томондан иштирок этади.

N. vagus кўкрак бўшлиғидан қорин бўшлиғига ўтаётганда бешта тармоқ беради (313- расмга қ.)

1) орқага қайтувчи ҳиқилдоқ нерви — nervus laryngeus ўнг томондан ўмров ости артериясини, чап томонда аорта равоғини пастдан ва орқа томондан айланиб ўтиб юқорига кўтарилади ва қизилўнгач билан кекирдак оралиғида жойлашиб, бу аъзоларга тармоқлар беради (rami esophagei, rami trachealis). Нервнинг давоми пастки ҳиқилдоқ нерви — nervus laryngeus inferior номини олади ва ҳиқилдоқнинг ҳамма мускулларини (m. crocothyroideus дан бошқа) иннервация қилади (m. cricothyroideus ни n. laryngeus superior иннервация қилади). Пастки ҳиқилдоқ нерви таркибида келган сезувчи толалар ҳиқилдоқ (пастки ярми) ва кекирдакнинг шиллиқ қаватларига тарқалади. Орқага қайтарувчи нерв юракка ҳам rami cordiaci medii тармоғини беради;

2) юракнинг пастки қисмига борувчи тармоқ — ramus cordiacus inferior икки жойдан, яъни адашган нерв ва n. laryngeus recurrens дан икки тармоқ бўлиб бошланади ва юрак чигалини ҳосил қилишда иштирок этади;

3) бронхларга борувчи тармоқлар — rami bronchialis, бронх деворларида ўпка чигали — plexus pulmonalis ни ҳосил қилади. Бу чигални ҳосил қилишда симпатик нерв толалари ҳам қатнашади;

4) қизилўнгачга борувчи толалар — rami esophadei;

5) кўкракда лимфа йўли найига борувчи тармоқлар.

Адашган нерв қорин бўшлиғига ўтгач, қорин деворида иккита катта чигални ҳосил қилади, аслида бу чигаллар қизилўнгач деворларини ўраган чигалларнинг қориндаги давомидир:

Олдинги чигал — plexus gastricus anterior меъда кичик қийиғининг олдинги юзасида жойлашган бўлиб, қорин мускуллари ва шиллиқ қаватларига rami gastrici ни ва жигарга rami hepatici ни беради. Бу чигални чап адашган нерв ҳосил қилади.

Орқадаги чигал — plexus gastricus posterior меъда кичик қийиғининг орқа юзасида жойлашган бўлиб, меъдага майда тармоқлар беради. Лекин унинг асосий тармоқлари — rami coeliaci дейилиб, чап қорин артерияси (arteria gastrica sinistra) орқали қорин тугуни — ganglion coeliacum га ва бу жойдан томирлар девори бўйлаб, симпатик толалар билан бирга аъзоларга (жигар, меъда ости бези, буйраклар, талоқ, ингичка ва йўғон ичаклар) боради.

Адашган нервнинг ички аъзоларга муносабати ҳали бутунлай ўрганиб чиқилган эмас. Олимлар кейинги вақтлар ҳам бу борада янгиликларга эга бўлмоқдалар.

XI. *Қўшимча нерв* — n. accessorius (Willisii).

Бу нерв асосан харакатлантирувчи толалардан тузилган. Узунчоқ миядан бир неча илдизчалар (корешоклар) билан чиқиб, сўнг

314- расм. Тил ости нерви (схема).

1 — ромбсимон чуқур; 2 — Canalis hypoglassus; 3 — тил ости нервининг устки симпатик бўйин тугунини адашган нервининг пастки тугуни билан қўшувчи шохлари; 4 — n.hypoglossus; 5,6— тил ости нервининг тил мускулларига борувчи шохлари; 7 — m.genihyoideus га борувчи шох; 8 — os. hyoideum; 9 — калкон-тил ости мускулларига борувчи шох; 10 — туш-тил ости мускулига борувчи шох; 11 — кукрак-калкон мускулига борувчи шох; 12 — курак-тил ости мускулига борувчи шох; 13 — vena jugularis interna; 14 — бўйин чигалидан тил ости нервига борувчи қўшувчи шох; 15 — тил ости нервининг пастга йўналувчи шохи; 16 — vena jugularis interna; 17 — a.carotis interna; 18 — nn. cervicales.

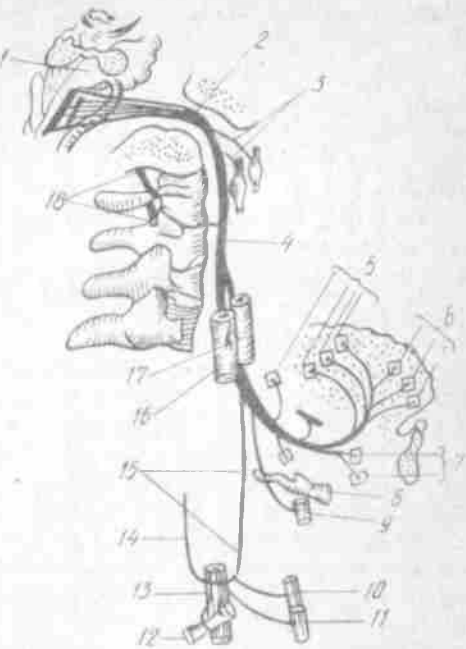

бирлашади. Устки илдизчалар узунчоқ миядаги адашган нерв чиққан эгатдан, пастки илдизчалар эса орқа миянинг V — VI бўйин сегментларидан чиқувчи — нервларнинг олдинги ҳамда орқа илдизчалари ўртасидан чиқади ва бир-бири билан йўл-йўлакай қўшилиб, юқорига кўтарилади.

Қўшимча нерв ҳам калла ичидан ташқарига foramen jugilare орқада чиқади ва шу ондаёқ икки (ички, ташқи) тармоққа бўлинади.

Ички (ингичка) тармоқ — ramus interus адашган нервга қўшилиб кетади. Қўшимча нервнинг давоми ҳисобланган ташқи (йўғон тармоқ — ramus externis, ички уйқу артияси ва ички бўйинтурук венаси оралиғида m. sternocleidomostoideus остидан келиб, уни тешиб ўтади. Ана шу тешиб ўтиш вақтида мазкур мускулга тармоқлар беради. Мускулдан чиққач, бўйин чигали (plexus cervicalis) билан қўшилади, ундан сўнг m. trapezius га бориб тамом бўлади.

XII. *Тил ости нерви* — N. hypoglossus.

Бу нерв ҳам ҳаракатлантирувчи толалардан иборат бўлиб, асосан мускулларга боради. Кейинги вақтларда бу нерв таркибида бўйиндаги устки симпатик тугундан чиқувчи симпатик толалар борлиги ҳам аниқланган.

Бу нерв чўзинчоқ миянинг олдинги ён эгатидан, пирамида билан пастки олива орасидан (орқа мия яқин) чиқади. Нерв энса суягининг ён қисмидаги шу номли канал — canalis n. hyroglossi дан ташқарига чиққач, ички уйқу артерияси ва бўйинтурук венаси орасидан пастга, олд

Бош мия нерв толаларининг таркиби ҳамда ўзакларининг номлари, уларнинг миядан чиқиш жойи ва иннервация қилиш объектлари

Қайси жуфт нерв, унинг номи ва толалар таркиби	Бош миянинг тана (ствол) қисмидаги жойлашган нерв ўзаклари	Миядан чиқиш жойи	Бош суяги ичидан чиқиш жойи	Аъзоларнинг нервлар билан таъминланиши (иннервацияси)
1	2	3	4	5
I. Ҳид сезиш нервлари — nervi olfactorii (c)		bulbus olfactoria	Lamina cribrosa ossis ethmoidalis	Regio olfactoria — бурун бўшлиғининг шиллиқ пардаси
II. Кўриш нерви — nervus opticus (c)		Chiasma opticum	Foramen opticum	Кўз олмасининг тўр пардаси
III. Кўзни ҳаракатлантирувчи нерв — nervus oculomotorius (х)	(Ҳ) Nucleus n. oculomotori (ас) Nucleus oculomotorius accessorius	Варолий кўпригининг олидан, мия оёқчаларининг ички томони, яъни fossa interpeduncularis дан	Fissura orbitalis superior	(Ҳ) M. levator palpebrae superioris, m. rectus medialis, m. rectus superior, m. rectus inferior, m. obliguus inferior (ПС) M. ciliaris, m. sphincter pupillae
IV. Ғалтак нерви — nervus trochlearis (ҳ)	(Ҳ) Nucleus n. trochlearis	Тўрт тепаликнинг орқасидан, олдинги мия ёлкасидан, мия оёқчасини айланиб ўтади	Fissura orbitalis superior	(Ҳ) M. obliguus superior
V. Учлик (уч шохли) нерв nervus trigeminus (ҳ.с.)	(Ҳ) Nucl. motorius n. trigemini (с) Nucl. mesencephalicus n. trigemini (с) Nucl. ponticus n. trigemini Nucl. spinalis n. trigemini	Миячa оёқчасидан brachium pontis — нинг олдинги қирғоғига яқин қисмидан	1) r. ophtalmicus-fissura orbitalis superior 2) r. maxillaris-foramen rotundum; 3) r. mandibularis-foramen ovale	(Ҳ) Mm. masticatores, m. tensor, veli palatini, m. tensor, tymponi, m. mylohyoideus, venter anterior m. digastrici (С) Пешона, чакка ва юзларни қоплаб турувчи териларни оғиз ва бурун

				бўшлиғидаги шиллиқ пардаларни, тилнинг 2/3 қисмини, тишларни, сўлак безларни, кўз косасидаги аъзоларни, калла бўшлиғининг олдинги ва ўрта чуқурчаларидаги ва бош миянинг қаттиқ парласини
VI. Узоқлаштирувчи нерв nervus abducens (ҳ)	Nucl. n. abducentis	Кўприкнинг орқасидан, кўприк билан пирамида ўртасидаги эгатдан	Fissura orbitalis superior	(Ҳ) M. rectus lateralis
VII. Юз (бет) нерви — nervus facialis (ҳ. с. пс)	(Ҳ) Nucl. facialis (С) Nucl. solitarius (Пс) Nuck. solivatorius superior	Аввалги нервдан сал чет роқдан, кўприкнинг орқа қиррасидан brachium pontis билан пастки олива ўртасидаги чуқурдан	Porus acusticus internus. canalis ficialis, foramen stylomastoideum	(Ҳ) Mm. facialis, m. platysma, venter posterior, m. digastrici, m. stylohyoideus, m. stapedius. (С) Тилнинг олдинги таъм билиш 2/3 қисмини. (Пс) Glandula lacrimalis, tunica mucosa oris, tunica mucosa nasi (безлар) gl. syblingualis, gl. submandibularis, glandulae salivatoria minores
VIII. Даҳлиз-чиғаноқ нерви — narvus vestibulo cochlearis (С)	Pars cochlearis: nucl. cochlearis anterior, nucl. cochlearis posterior. Pars vestibularis: nucl. vestibularis medialis, nucl vestibularis lateralis, nucl. vestibularis superior, nucl. inferior	N. facialis — дан четроқдан, кўприкнинг орқадаги томонидан, пастки оливадан чеккароқдан	Porus acusticus internus	Organon spirale crista ampulares Macula urticuli, macula sacculi

Қайси жуфт нерв, унинг номи ва толалар таркиби	Бош миянинг таяч (ствол) қисмидаги жойлашган нерв ўзаклари	Миядан чиқиш жойи	Бош суяги ичидан чиқиш жойи	Аъзоларнинг нервлар билан таъминланиши (иннервацияси)
1	2	3	4	5
IX. Тил-ютқин нерви — nervus glossopharyngeus (Х.С.Пс)	(Х) Nucl. ambiguus (С) Nucl. solitarius (Пс) Nucl. salivatorius inferior	Аввалги икки нервдан пастроқдан sulcus lateralis posterior нинг устки қисмидан, оливанинг орқа ёнидан	Foramen jugulare	(Х) M. Stylopharyngeus ютқун мускулларини, (С) Cavum tympani, tuba auditiva, tunica mucosa radicis linguae, pharyngis, tonsilla palatina, glomus caroticus. (Пс) Glandula parotidea
X. Адашган (сайёр) нерв — nervus vagus (Х. С. Пс)	(Х) Nucl. ambiguus (С) Nucl. solitarius (Пс) Nucl. dorsalis n. vagi	N. glossopharyngeus чиққан эгатнинг пастроғидан	Foramen jugulare	(Х) Tunica muscularis pharyngis, m. levator veli palatini, m. ululae, m. platoglossus, m. palatopharyngeus, mm. laryngis (С) Dura mater encephali калла бўшлиғининг орқа чуқурчаси, ташқи эшитиш йўлидаги терини, бўйин, кўкрак, қорин бўшлиғидан аъзоларни (бундан йўғон ичакнинг чап қисми мустасно) (Пс) кўкрак ва қорин бўшлиғи аъзоларини, безларини ва улар силлиқ мускулларини (бундан йўғон ичакнинг чап қисми мустасно)

Қайси жуфт нерв, унинг номи ва толалар таркиби	Бош миянинг тана (ствол) қисмидаги жойлашган нерв ўзаклари	Миядан чиқиш жойи	Бош суяги ичидан чиқиш жойи	Аъзоларнинг нервлар билан таъминланиши (иннервацияси)
1	2	3	4	5
XI. Қўшилувчи нерв — nervus accessorius (х).	Nuclei nervi accessorii (nucl. accessorius)	Устки илдизчалари n. vagus чиққан эгатнинг пастроғидан, пастки илдизчалари V—VI бўйин сегментлари нервларининг олдинги ва орқадаги сегментлари орасидан	Foramen jugulare	(Ҳ) M. Sternocleidomastoideus m. trapezius
XII. Тил ости нерви — nervus hypoglossus (х)	Nucl. n. hypoglossi	Узунчоқ миянинг олдинги ён эгатидан, пирамида билан пастки олива ўртасидан	Canalis nervi hypoglossi	Тил мускуллари

Шартли белгилар: х — ҳаракат нерв толалари; С — сезувчи нерв толалари; ПС — парасимпатик нерв толалари.

томонга туша бошлайди. Айни вақтда у m. stylohyoideus билан m. digastricus орқа қорнининг ички (медиал) томонида туради. Кейин у олдинга қараб бурилади-да, пастки томон осилиб (салқиб) турган қовузлоқ ҳосил қилади, сўнгра m. hyroglossus нинг ташқи томондан келиб, тилга ўтади ва унинг ҳамма мускулларига тарқалади (314-расм).

Тил ости нервининг узун шохларидан бири пастга тушувчи шох — ramus descendens дир. Бу тармоқ ўзига хос алоҳида хусусиятга эга, унинг толалари тил ости нервининг толаларидан эмас, аксинча I — II бўйин нерви (орқа мияга тааллуқли толаларидан келади. Гап шундаки, бўйин чигалидан чиқувчи n. cervicalis descendens тил ости нерви билан қўшилиб кетади ва кейинчалик шу нерв толалари тил ости нервининг тармоғи сифатида ундан ажралади. Бу тармоқ билан n. cervicalis desendens тил ости нерви қовузлоғи — ansa n. hypogoossi (ёки бўйин қовузлоғи — ansa cervicalis) ни ҳосил қилади. Бу қовузлоқдан чиқувчи тармоқлар m. omohyoideus, m. sternohuoideus m. sternothyreoideus — ларга боради.

Тил ости нервининг ўзига хос толалари фақатгина тил мускулларига борганлиги учун, бу нервни махсус тил нерви деб атасак тўғри бўлади.

ОРҚА МИЯ НЕРВЛАРИ

Биз юқорида («Орқа мия» га қаралсин) орқа мия кулранг моддасининг олдинги шохидан ҳаракатлантирувчи толалар (олдинги илдиз — radix anteriqr ва орқа шохидан сезувчи толалар), орқа илдиз — radix posteriqr чиқишини, сезувчи илдиз умуртқалараро тешик олдида тугун ҳосил қилгач (ganglion spinale) ҳаракатлантирувчи илдиз билан қўшилиб, аралаш нерв ҳосил қилишини ва бундай нервлар одамларда 31 жуфт бўлишини айтиб ўтган эдик. Қуйида биз ана шу нервлар билан танишиб чиқамиз.

31 жуфт нерв умуртқалар поғонаси бўйлаб қуйидагича тақсимланади: бўйин қисмида — 8 жуфт (чунки биринчи жуфт нервлар энса суяги билан биринчи умуртқа орасидан чиқади), кўкракда 12 жуфт, белда — 5 жуфт, думғазада — 5 жуфт ва думда — 1 жуфт.

Ҳар қайси нерв умуртқалараро тешикдан чиққандан сўнг, икки асосий шохга бўлинади: 1) орқа шох (тармоқ) — ramus dorsalis тананинг орқа томонидаги (қўл-оёқдан бошқа) мускуллар ва терига нервлар беради; 2) олдинги шох (тармоқ) — ramus anteriqr тананинг олдинги томонидаги мускуллар ва қўл-оёк мускулларига нервлар беради.

Бу икки асосий шохдан ташқари, яна битта (учинчи) шох ҳам чиқади. Бу шох ички аъзоларга бориб, симпатик нервлар билан қўшилганлиги учун, уни қўшилувчи (қўшувчи) шох — ramus communicans ёки ички аъзоларга борувчи шох — ramus visceralis дейилади.

Ҳар қайси орқа мия нерви мия пардаларини иннервация қилиш учун яна биттадан майда тармоқ беради. Бу тармоқлар нервдан ажралиб, яна умуртқалараро тешиклардан қайтади ва умуртқа поғонасининг ичига кириб, мия пардаларини иннервация қилади. Бу тармоқлар ramus meningeus деб аталади.

ОРҚА МИЯ НЕРВЛАРИНИНГ ОРҚА ШОХЛАРИ

Орқа мускулларга томон йўналган шохларнинг деярли ҳаммаси (биринчи бўйин нерви, охириги икки думғаза нерви ва дум нервидан бошқалари) ўз навбатида иккитадан тармоққа (медиал ва латерал — rami medialis et lateralis га бўлинади. Бу тармоқлар тана ҳамда бўйиннинг (энсага қадар орқа мускулларини ва терисини. қисман думба соҳасини иннервация қилади.

Агар биз ҳар қайси қисмдан чиқувчи нервларнинг мускуллари ва терига муносабатини қараб чиқсак, қуйидаги ҳолатни кўрамиз:

1) бўйин қисмидан чиқувчи нервларнинг орқа шохлари бир-бири билан тола алмашинади ва трапециясимон мускулни тешиб ўтиб, терига чиқади. Шуни ҳам айтиш керакки, I ва II нервларнинг орқа шохлари олдинги шохларига қараганда бирмунча йўғонроқ бўлиб, ўз номига эга; I бўйин нервининг орқа шохи энса суяги билан атлант оралиғидан чиқиб, энса таги нерви — n. suboccipitalis номини олади ва тармоқланади. Унинг тармоқлари фақат мускулларга яъни m. rectus capitis major, m. semispinalis capitis ва m. obliguus capitis ларга боради. II бўйин нервининг орқа шохига катта энса нерви — n. occipitalus major дейилади. Бу нерв атлантнинг орқа равоғи билан иккинчи бўйин умуртқаси орасидан чиқиб, бошнинг пастки қийшиқ мушаги (m. obliguus capitis inferior) ни айланиб ўтади ва m. semispnalis билан трапециясимон мускул пайини тешиб, энса соҳасига чиқади ҳамда уни иннервация қилади;

2) кўкрак қисмидан чиқувчи нервларнинг орқа шохлари устки ва остки умуртқаларнинг кўндаланг ўсимталари орасидан чиқиб, ҳар қайсиси ички (медиал ва латерал) тармоқларга бўлинади. Бу тармоқлар ўз навбатида терига борадиган шохларни ажратади ва мускулларга кетади. Терига борувчи тармоқлар трапециясимон мускул билан орқа энг сербар мускул толалари орасидан ўтади:

3) бел қисмидан чиқувчи нервларнинг орқа шохлари тери ва мускулларга худди кўкрак қисмининг нервлари сингари тарқалади. Лекин белнинг юқори қисмидан чиқувчи нерв (I, II, III жуфт) орқа шохларидан чиқувни ташқи тери тармоқлари устки қуймич нервлари — nn. clunium superior номи билан думба соҳасининг устки қисмига боради;

4) думғаза қисмидан чиқувчи нерв орқа шохлари думғаза суягининг орқадаги тўрт жуфт тешиклари орқали чиқиб, ўзининг ички (медиал ва латерал) шохларига бўлинади. Ташқи шохнинг тармоқлари думғаза устидаги терига тарқалади ва думбанинг ўрта қисмидаги терига ўрта қуймич нервлари — nn. clunium medii ни беради; ички (медиал) шохлари эса думғаза-ёнбош бўғимини ва — m. sacrospinalis нинг пастки (бошланғич) қисмини иннервация қилади;

5) дум қисмидан чиқувчи нервларнинг орқа шохлари дум суяги каналининг пастки тешиги орқали чиқиб, дум ва орқа тешик нервлари (nervi anococcygei) га қўшилиб кетади.

ОРҚА МИЯ НЕРВЛАРИНИНГ ОЛДИНГИ ШОХЛАРИ

Орқа мия нерви олдинги шохлари — rami ventralis нинг кўпчилиги орқа шохларга нисбатан анчагина йўғон, фақат I ва II бўйин нервларнинг олдинги шохлари ингичкадир. Бўйин ва елка қаршисидаги нервлар (II кўкрак нервига қадар), бел ва думғаза қисмидаги нервларнинг олдинги шохлари ишчи аъзоларга тарқалишдан илгари ўзаро тола алмашиб чигаллар — plexus ҳосил қилади. Ана шу чигаллардан чиқувчи нервлар ўз толаларининг турига қараб (сезувчи ҳаракатлантирувчи, аралаш) ишчи аъзоларга кетади.

Бундай чигаллар одам танасининг тўрт жойида яққол кўринади:

1 бўйин чигали — plexus cervicalis; 2) елка чигали — plexus brachialis; 3) бел чигали — plexus lumbalis ва 4) думғаза чигали — plexus sacralis. Бел чигали билан думғаза чигали бир-бирига жуда яқин турганлиги учун баъзан уларни қўшиб, бел-думғаза чигали — plexus lumbosacralis деб ҳам атайдилар. Кўкрак қисмидан чиқувчи нервларнинг (II дан XI га қадар) олдинги шохлари қовурғалар оралиғида жойлашиб чигал ҳосил қилмайди.

Энди биз, ҳар қайси чигалидан ҳосил бўлувчи ва улардан чиқувчи нервларни кўриб чиқамиз.

Бўйин чигал — plexus cervicalis. Бу чигал устки тўртта бўйин нервларининг (C_1 — C_4) олдинги шохлари иштирокида пайдо бўлади. Бу чигални олд томондан m. sternocleidomastoideus беркитса, ички (медиал) ва ташқи томонидан m. scalenus medius, m. splenius ва m. levator scapulae ажратиб туради.

Бу чигалдан сезувчи (терига борадиган) ҳамда ҳаракатлантирувчи (мускулларга борадиган) тармоқлар ва битта аралаш тармоқ чиқади.

Сезувчи нервлар тўртта бўлиб, улар m. sternocleidomastoideus нинг орқа қирғоғи бўйлаб кўринади (315-расм) ва қуйидаги соҳаларга боради (юқоридан пастга томон);

1) катта қулоқ нерви — n. auricilaris magus (C_3), тери нервлари ичида энг йўғони бўлиб, m. sternocleidomastoideus нинг олдинги юзасидан юқори ва олдинги томонга кўтарилади, қулоқ супрасининг териси ҳамда ташқи эшитув йўлига бориб тарқалади;

2) кичик энса нерви — n. occipitalis minor (C_2 — C_3) аввалги нерв орқа томонидан, тўш-ўмров-сўрғичсимон мускул орқа қирғоғи бўйлаб кўтарилади ва бошнинг энса қисми терисида тарқалади;

3) бўйиннинг кўндаланг нерви — n. transversus colli (C_2 — C_3) икки шохга бўлиниб, тўш-ўмров-сўрғичсимон мускулнинг олд юзаси ўртасидан кесиб олдинга ва бир оз пастга томон йўналади-да, бўйин терисида тарқалади;

4) ўмров устидаги нервлар — nn. supraclaviculares (C_3 — C_4) олдинги ўрта ва орқа тармоқларидан иборат бўлиб, пастга томон тик тушади ва катта кўкрак мускули билан m. deldoideus устидаги терида тарқалади (316-расм).

Бўйин чигалидан учта ҳаракатлантирувчи нерв чиқади:

1) мускулларга борувчи тармоқлар — rami musculares чигалидан тўғридан-тўғри қуйидаги мускуллар чиқади: m. rectus capitis anterior;

315- расм. Бўйин, елка чигаллари ва уларнинг ҳосил бўлиши схемаси.

1 — rr. ventralis nervi cervicales (Cv — CVIII). 2 — a. vertebralis; 3 — a. subclavia; 4 — clavicula; 5 — plexus brachialis; 6 — plexus cervicalis; 7 — rr. ventralis nervi cervicales (C_I — C_{IV}).

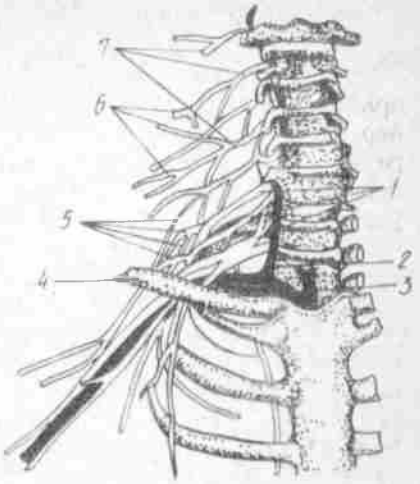

m. rectus capitis lateralis; m. longus capitis, m. londus colli, musculi scaleni (anterior, medius, posterior) m. levator scapule ва mm. intertransversarii anteriores га ўтади;

2) бўйиннинг пастга тушувчи нерви — nervus cervicalis descendens ички бўйинтуруқ венаси — v. jugularis interna билан тўш-ўмров-сўрғич мускули оралиғидан пастга тушади ва тил ости нервининг пастга тушувчи тармоғи билан қўшилиб, бўйин ёки тил ости нерви қовузлоғи — ansa n. cervicalis ни ҳосил қилади. Ана шу қовузлокдан чиқувчи нерв (тармоқ) лар m. sternocleidomastoideus, m. sternothureoideus, m. omohyoideus ларга боради. Шуниси характерлики, қовузлокка қадар бу нерв II ва III бўйин нервларининг толаларидан иборат бўлса, қовузлокдан кейин у I ва II бўйин нервларининг толаларидан тузилган бўлиб қолади. Чунки I бўйин нервининг толалари, юқорида айтиб ўтилганидек (nervus hypoglossus га қаралсин), тил ости нерви билан бирга келади;

3) ramus sternocleidomastoideus, ramus trapezius — бош миядан чиқувчи қўшимча нерв (n.accessorius) билан биргаликда ўз номидаги мускулларни иннервация қилади.

Бўйин чигалларидан чиқувчи тармоқларнинг энг муҳими аралаш (сезувчи ва ҳаракатлантирувчи) толалардан тузилган тўсиқ (диафрагма) нерви — n.phrenicus дир (C_3 —C_4 ёки C_4 —C_5). Бу нерв m.scalenus anterior нинг олдинги юзаси бўйлаб пастга тушади ва ўмров ости артерияси билан ўмров ости венасининг ўртасидан кесиб ўтиб кўкрак бўшлиғига киради, plevra mediastinalis да ўпка илдизини олд томондан кесиб ўтади. Ўнг ва чап нервларнинг диафрагмага бориш йўллари ва атрофдаги аъзоларга муносабати бир хил эмас. Ўнг томондаги нерв ўнг елка-калла венаси — vena brachiocephalica dextra ҳамда устки кавак вена (vena cava superior) каторида тўғри тушиб боради ва кавак вена тешигининг олд ва ён томонидан диафрагмага киради. Чап томондаги нерв эса аорта равоғини олдиндан кесиб ўтади, кейин юракни айланиб

ўтиб, диафрагмага келади. N.phrenicus нинг сезувчи толалари кўкрак пардаси (плевра) ҳамда юрак халтасига боради.

Қуйида бўйин чигалидан чиқувчи нервларнинг схемасини келтирамиз.

Plexus cervicalis (C_1—C_4)

Терига борувчи нервлар (шохлар)

- n.occipitalis — энсанинг ён томонидаги
- minor (C_2 — C_3) терига
- n.auricularis — қулоқ супраси ва ташқи
- magnus (C_3) эшитув йўлига
- n.transversus — бўйин терисига
- colli (C_3—C_4)
- nn.supraclavi — катта кўкрак мускули ва дельта-
- culares (C_3—C_4) симон мускул устидаги терига

мускулларга борувчи нервлар (шохлар)

- r.r.musculares — бошнинг узун ва тўғри мускулла-
  ри, бўйиннинг узун мускули кўк-
  ракни кўтарувчи ва нарвонсимон
  мускулларга
- n.cervicalis (C_2—C_3) — тўш-тил ости мускули,
- descendens тўш-қалқонсимон мускул
  ва энгак-тил суяги ости
  мускулига
- r.r.musculares — тўш-ўмров-сўрғичсимон мускул,
- (C_3—C_4) трапециясимон мускулга
- n.phrenicus — диафрагма

ЕЛКА ЧИГАЛИ — PLEXUS BRACHIALIS

Елка чигали пастки тўртта бўйин нервлари (C_5 — C_8) ва биринчи кўкрак нерви (Th_1) нинг олдинги шохларидан ҳосил бўлади. Бу чигал ўмров ости артериясидан юқорида ва орқароқда, ўмров устидаги чуқурликда жойлашган бўлиб, олдинги ва ўрта нарвонсимон мускуллар оралиғидан чиқади.

Бир қарашда кўзга ташланадиган бу йирик чигалнинг бир қисми ўмров суягидан пастда тургани учун, унинг икки: ўмров усти — pars supraclavicularis ва ўмров ости — pars infraclavicularis қисми тафовут қилинади.

Елка чигалидан чиқувчи нервлар шу чигал яқинидаги мускуллар (қисман бўйин мускуллари, елка камари ва бўғимга) ва қўл териси билан мускулларга борганлиги учун турлича узунликда бўлади. Бинобарин, бу чигалдан чиқувчи нервларни икки гуруҳга: қисқа тармоқлар ва узун тармоқларга бўлиш мумкин.

Қисқа тармоқлар ўзлари борадиган мускулларнинг жойланишига қараб, чигалнинг ҳар жой-ҳар жойидан чиқади, лекин узун тармоқлар ундай эмас, улар чигалдан аввал учта йўғон поя сифатида (ички поя, ташқи поя ва орқа поя — fasciculus medialis, fasciculus lateralis, fasciculus posterior) чиқади ва қўлтиқ ости артерияси (arteria axillaris) ни уч томондан (ички, ташқи ва орқа томонлардан) ўраб олади. Қўлга борувчи нервлар ана шу поялардан ажралади.

Энди биз, аввал қисқа тармоқларни, сўнгра узун тармоқларни жойлашувига кўра кўриб чиқамиз.

Бир томондаги чигалдан 7 та қисқа тармоқ чиқади (317-расм);

317- р а с м. Билак нервлари.

1 — n.medianus; 2 — n.ulnaris; 3 — r.superficialis n.radialis; 4 — r.profundus n.radialis; 5 — n.radialis; 6 — a.brachialis.

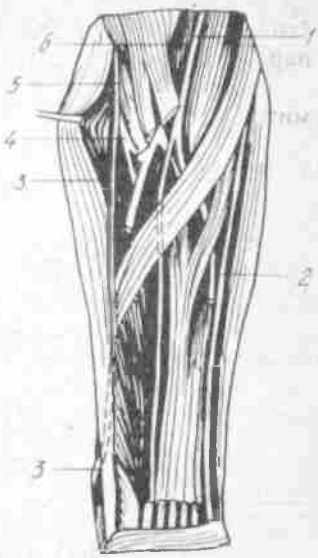

1) nervus dorsalis scapula — курак орқаси нерви (C_5) орқа томонга йўналиб, ромбсимон мускул билан куракни кўтарувчи мускул (m.levator scapuli) ни иннервация қилади;

2) nervus thoracicus longus — узун кўкрак нерви (C_5, C_6, C_7) олдинги тишли мускул (m.serratus anterior) ташқи юзасидан пастга йўналиб, шу мускулнинг ўзида тарқалади;

3) n.subclavius — ўмров ости нерви (C_5) жуда ҳам ингичка нерв бўлиб, шу номли мускулга боради;

4) nervus suprascapularis — курак устидаги нерв (C_5, C_6) куракнинг кўндаланг артерияси билан бирга куракнинг устки қирғоғидаги кемтикдан ўтиб, қирраси устидаги ва остидаги мускуллар (m.supraspinatus m.infraspinatus) га тарқалади;

5) nervi thoracales anteriores — олдинги кўкрак нервлари (C_5, Th_1) иккита, баъзан учта тармоқдан иборат бўлиб, катта ва кичик кўкрак мускуллари (m.pectoralis major, m.pectoralis minor) га боради, сўнг ўмров остидан ўтади;

6) nervi subscapulares — курак таги нервлари (C_5, C_6, C_7) курак таги мускули (m.subscapularis) нинг олдинги юзаси бўйлаб пастга тушади ва шу мускулни ҳамда катта юмалоқ мускул (m.teres major) ни иннервация қилади;

7) nervus thoracodorsalis — кўкрак орқа деворининг нерви (C_7 C_8) орқадаги энг сербар мускул (m.latissimus dorsi) га бориб тарқалади.

Узун тармоқлар ҳам 7 та.

1. Елка чигалининг медиал пояси (fosciculus medialis) қуйидаги нервларга бўлинади:

а) nervus cutaneus brachii medialis (C_8Th_1) — елканинг ички томондаги терисига борувчи (сезувчи) нерв; у узун толаларнинг энг ингичкаси бўлиб, одатда қовурғаларараро нерв билан қўшилади;

б) nervus cutaneus antebrachii medialis (C_8Th_{II}) — билакнинг ички томондаги терисига борувчи (сезувчи) нерв. Билакнинг ўртасига борганда фасцияни тешиб ўтиб, терига якинлашади ва икки шохга бўлинади: ramus volares — олд томондаги терига, ramus ulnaris — медиал томондаги терига тарқалади;

в) nervus ulnaris тирсак нерви (C_7 , C_8, Th_1) сезувчи ва ҳаракатлантирувчи толалардан иборат аралаш нерв, елканинг ички томонидан бориб, елка суягининг ички томонидаги дўнг орқасига ўтади (бу ўтиш жойида у анча юза, терига яқин жойлашган) ва тирсак эгати орқали canalis corpeus ulnaris га киради. Бу канал ичида a.ulnaris ва

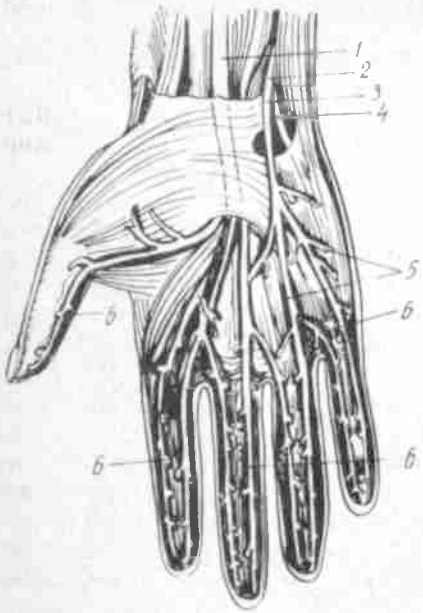

318-р а с м. Панжа нервлари.

1 — n.medianis; 2 — n.ulnaris; 3 — r.superficialis n.ulnaris; 4 — r.profundus n.ulnaris; 5 — nn.digitales palmares communes; 6 — nn.digitales palmares proprii.

v.ulnaris билан бирга қўл кафтигача боради. Нўхатсимон суякнинг тўғрисига етганда ўзининг охирги юза ва чуқур шохлари — r.volaris superficialis ва r.valaris profundus га бўлинади.

N.ulnaris билакка ва панжага қуйидаги тармоқларни беради:

1) rami articulares — тирсак бўғимга боради;

2) rami musculares — қўл панжасини букувчи тирсак мускули (m.flexor carpi ulnaris) ва бармоқларни букувчи чуқур мускул (m.flexor digitorum profundus) га боради;

3) ramus cutaneus palmaris — сезувчи тармоқ, тирсак нервидан билакнинг ўртасида ажралади, фасцияни тешиб ўтиб, панжагача келади ва кафтнинг кичик (бешинчи) бармоқ қаршисидаги терисига тарқалади;

4) ramus dorsalis manus (панжа орқасига борувчи тармоқ) — тирсак суяги билан m.flexor carpi ulnaris орасидан панжанинг орқа томонига ўтади, бу ерда аввал панжа терисига битта тармоқ ажратадида, сўнгра бармоқларнинг орқасига бешта шох — rami digitalis dorsales (ҳар қайси бармоққа биттадан) ни беради. Бу шохлар V ва IV бармоқлар орқа томони ва III бармоқ медиал томони терисини иннервация қилади. Шуни ҳам айтиш керакки, бу шохлар V бармоқнинг ҳаммасига, III ва IV бармоқларнинг эса фақат II фалангалари асосига қадаргина тарқалади;

5) ramus superficialis (юза тармоқлар) — кичик бармоқнинг кафт томон юзасига ва IV бармоқнинг тирсак томонига борадиган махсус бармоқ нервлари — nervi digitales proprii ни беради. Унинг ҳаракатлантирувчи толалари эса калта кафт мускули (m.palmaris brevis) ни иннервация қилади;

6) ramus profundus (чуқур кетган тармоқ) — панжанинг чуқур жойлашган мускулларига бориб тарқалади.

Шундай қилиб, n.ulnaris; m.flexor carpi ulnaris (ҳаммасини) m.flexor digitorum profundus (медиал ярмини), hypothenor (ҳамма мускулларини), m.adductor pollicis, mm.interossei (ҳаммасини, mm.lumbricales (III ва IV) ларни иннервация қилади, унинг сезувчи тармоқлари эса панжа терисининг медиал (кичик бармоқ томондаги) орқа ва олд қисмини, кафт томондан бир ярим бармоқ (V ва IV нинг ярми), орқа

томондан эса икки ярим бармоқнинг терисини иннервация қилади (318- расм).

Ички поядан оралиқ нерв — nervus medianus нинг ички (медиал) илдизи ҳам чиқади, бу ҳақда қуйида гапирамиз.

Елка чигалидан чиққан ташқи (латерал) поя (funiculus lateralis) ўзидан оралиқ, нерв — nervus medianus нинг ташқи илдизини (қуйирокка қаралсин) ҳамда n.musculocutaneus ни беради.

1) Nervus musculocutaneus (мускул-тери нерви) — ўз номига кўра аралаш нерв бўлиб, m.caracobrachialis ни қийигига юқоридан пастга ҳамда ичкаридан ташқарига томон тешиб ўтади ва елканинг икки бошли мускули билан елка мускули орасига киради. Унинг ҳаракатлантирувчи толалари елканинг олд томонидаги учта мускул (m.corabrachialis, m. biceps.brachii, m.brachialis) да қолади, сезувчи толалари эса билакнинг ташқи тери нерви — n.cutaneus antibrachii lateralis номини олади. Бу нерв билакнинг ташқи (қисман олд) томондаги терисини иннервация қилади (319, 320- расмлар).

2) Nervus medianus (оралиқ нервининг) ҳосил бўлишида, юқорида айтилганидек, ички ва ташқи поялар (funiculus medialis et lateralis) дан чиқувчи икки илдиз қатнашади. Бу илдизлар ўзаро бирлашишдан олдин қўлтиқ артериясини икки томондан ўраб келади ва шу артериянинг олдинги юзасида бирлашади. Шундан сўнг икки бошли мускулнинг ички томонидаги эгатга ўтиб, елка артерияси билан бирга тирсак бўғимининг олд томонидаги чуқурига қадар боради, medianus елкадан ўтаётганда ҳеч қандай шох бермайди.

Тирсак чуқуридан билакка ўтиш олдидан n.medianus ўзининг биринчи тармоғини беради. N.interosseus anterior деб аталган бу нерв тирсак суяклари оралиғидаги парда — membrana interossea нинг олд томонидан пастга йўналади ва flexor pollicis longus (катта бармоқни букувчи узун мускул), қисман m.flexor digitorum profundus (бармоқларни букувчи чуқур мускул) ларга тармоқлар беради ва ўзи m.pronator guadratus (ичкарига бурувчи тўртбурчак мускул) да тугайди. Бу нервдан билакдаги икки суяк ва панжа бўғимларига ҳам майда тармоқчалар келади.

N.medianus нинг ўзи тирсак чуқуридан (юқоридаги биринчи шохни бергандан кейин) ичкарига бурувчи юмалоқ мускул орасидан ўтиб бармоқларни букувчи юза ва чуқур мускуллар орасидаги махсус эгат — sulcus medianus га киради ва ундан кафт усти канали — canalis carpalis га ўтади, сўнгра ўзининг охирги тармоқларига бўлиниб кетади.

Оралиқ нерв билакдан ўтаётганда, тахминан билакнинг пастки учдан бирига келганда ramus cutaneus palmaris деб аталувчи иккинчи тармоқни беради. Бу тармоқ фасцияни тешиб ўтиб, кафт ўртасидаги ва катта бармоқ дўнги (thenor) устидаги терига тарқалади.

N.medianus нинг кафтдаги охирги тармоқлари учта умумий бармоқ нервлари — nervi digitales palmares communis бўлиб, улар биринчи, иккинчи ва учинчи кафт суяклари оралиғидан бармоқлар томон боради. Биринчи нерв катта бармоқ дўнгининг мускулларини иннервация қилади (m.adductor pollicis, m.flexor pollicis brevis) нинг чуқурликдаги боши бунга кирмайди, у n.ulnaris томонидан иннервация қилинади).

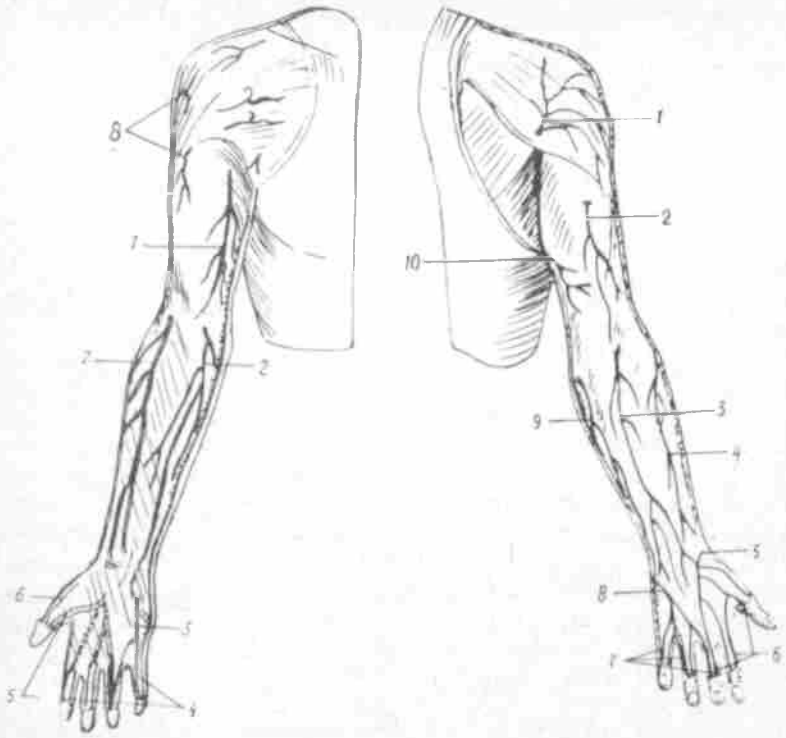

319- р а с м. Ўнг қўлнинг тери нервлари (олдинги юзаси).

1 — n.cutaneus brachii medialis; 2 — n.cutaneus antebrachii medialis; 3 — r.superficialis n.ulnaris; 4 — nn.digitales palmares proprii (nc.ulnaris); 5 — nn.digitalis palmares proprii (n.medianus); 6 — r.superficialis n.radialis; 7 — n.cutaneus antebrachii lateralis (n.musculocutaneus); 8 — n.cutaneus brachii lateralis superior (n.axillaris).

320- р а с м. Ўнг қўлнинг тери нервлари (орқа юзаси).

1 — n.cutaneus brachii lateralis superior (n.axillaris); 2 — n.cutaneus brachii posterior (n. radialis); 3 — n.cutaneus antebrachii posterior (n.radialis); 4 — n.cutaneus antebrachii lateralis (n.musculocutanes); 5 — r.superficialis n.radialis; 6 — nn.digitales dorsales (n. radialis); 7 — nn.digitales dorsales (n.ulnaris); 8 — r.dorsalis n.ulnaris; 9 — n.cutaneus antebrachii medialis; 10 — n.cutaneus brachii medialis.

Учала умумий бармоқ нервлари бармоқларга яқинлашган 7 та махсус бармоқ нервлари — nervi digitales palmares (s.valares) proprii га бўлинади. Бу шохлар бош бармоқ томондан уч ярим бармоқ терисига I — II — III бармоқларнинг икки ён томонига ва IV бармоқнинг ташқи томонига боради, бу нервлар кафт ташқи ярмининг терисини ҳам (321- расм), биринчи ва иккинчи чувалчангсимон мускулларни ҳам иннервация қилади.

Учта умумий бармоқ нервларининг ички (медиал) томондагиси тирсак нерви билан алоқа қилади.

3. Елка чигалидан чиқувчи пояларнинг учинчиси, орқа поя — fasciculus posterior иккита нервга бўлинади:

1) nervus axillaris (қўлтиқ нерви) — қискагина, йўғон, сезувчи ва

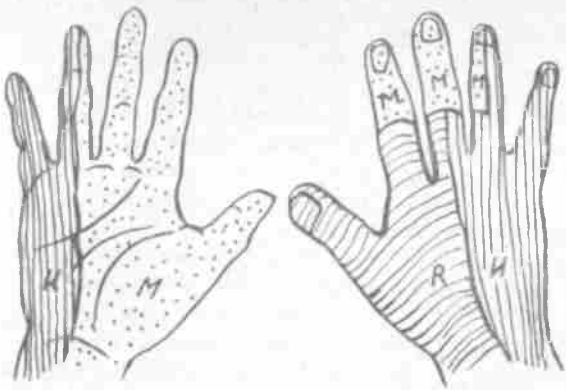

321-р а с м. Панжа терисининг иннервацияланиш соҳалари.

R — n.radialis; U — n.ulnaris; M — n.medianus.

ҳаракатлантирувчи толалардан тузилган. У тўрт бурчакли тешик (foramen quadrilaterum) дан елка суягининг орқа томонига ўтади ва дельтасимон мускул, кичик юмалоқ мускул ва елка бўғимига тармоқланади. Бу нервларнинг сезувчи толалари n.cutaneus brachii lateralis ни ҳосил қилиб, елканинг орқа ва ташқи томондаги ҳамда дельтасимон мускул устидаги терини иннервация қилади;

2) nervus radialis (билак нерви) — елка чигалидан чиқувчи нервлар ичида энг йўғони бўлиб, сезувчи ва ҳаракатлантирувчи толалардан иборат.

Бошланишида у елка артериясининг орқасида туради. Кейинчалик елка артериясининг чуқур шохи билан бирга елка суягининг орқасига ўтади. Ундан юқоридан пастга томон бурама (спирал шаклда кетган махсус эгат — sulcus nervi radialis (ёки canalis) humeromuscularis орқали келиб, елка мускули билан елка-билак мускули оралиғида эгат — sulcus cubitalis anterior lateralis га ўтади ва шу жойда икки шохга, яъни юза шох — ramus superficialis ва чуқур шох — ramus profundus ларга бўлинади. Бу икки асосий шохларга бўлингунга қадар бир неча (учта) кичик тармоқларни ҳам беради:

а) rami musculares — уч бошли мускулнинг ҳамма бошларига ва m.ancanes (тирсак мускули) га боради. Тирсак мускулига борадиган нервдан кичик бир тармоқ тирсак бўғимининг халтасига ўтади;

б) n.cutaneus brachii posterior — елканинг орқа терисига тарқалади;

в) яна rami musculares елка-билак мускули (m.brachioradialis) билан m.flexor pollicis longus га боради.

Охирги икки шохларнинг бири — ramus superficialis сезувчи толалардан иборат бўлиб, билакнинг ташқи томонидан елка-билак мускулининг тагидан танасига томон боради, сўнгра шу мускул пайи билан билак суяги орасидан ўтади ва панжанинг орқа томонига чиқади. Бу ерда у бешта бармоқ нервлари — nervi digitales dorsales га бўлинади. Бу шохлар панжа орқасининг терисини ташқи катта бармоқ томонидан

икки ярим бармоқ I — II бармоқларнинг орқа терисини ҳамда III бармоқнинг ташқи ён терисини иннервация қилади. Шуниси ҳам борки, бу нервлар бармоқлар орқасининг алоҳида чегараланган қисмларигагина тарқалади. Масалан, I бармоқ орқасидаги нерв тирноққа қадар боради, II — III бармоқларнинг орқасидаги нервлар эса биринчи фаланга соҳасидан нарига ўтмайди (панжа орқасидаги бу нерв тармоқлари бормай қолган жойларни оралиқ нерв — n.medianus нинг тармоқлари иннервация қилади).

Чуқур шох — ramus profundus ҳаракатлантирувчи толалардан тузилган бўлиб, мускулларга тарқалади. У ташқарига бурувчи мускул (m.supinator) ни тешиб ўтиб, билак орқа томонидаги мускулларнинг юза ҳамда чуқур қаватлари орасидан боради ва шу мускулларнинг ҳаммасига толалар ажратади (rami musculares). Нервнинг ўзи суякларараро парданинг орқа юзасидан n.interosseus posterior s.dorsalis номи билан панжага қадар боради ва бу жойда панжа бўғимига тармоқ беради. Шундай қилиб, елка, билак ва панжа териси учта поядан чиқувчи нервлар ўртасида қуйидагича тақсимланади:

1) Елка терисини ички (медиал) томондан nervus cutaneus brachi medialis (бевосита елка чигалидан келувчи), ташқи томондан n.axillaris нинг шохи, орқа томондан эса — nervus radialis шохи иннервация қилади.

2) Билак терисини ички (медиал) ва олд томондан — nervus cutaneus antebrachii medialis (бевосита елка чигалидан чиқувчи), ташқи томондан — nervus musculocutaneus шохи, орқа томондан эса n.radialis — шохи иннервация қилади.

3) Қўл панжаси терисини (321- расмга қ.) олд томондан кафтнинг ташқи (бош бармоқ томондаги), ярмидан кўпроғини ва бош бармоқ томондан уч яримта бармоқни — nervus medianus, кафтнинг ички (медиал) ярмидан камроғини ва икки ярим бармоқни — nervus ulnaris иннервация қилади. Орқа томондан панжанинг ички (медиал) ярмини, катта бармоқни, иккинчи бармоқнинг иккинчи фалангага қадар ҳаммасини, учинчи бармоқнинг иккинчи фалангага қадар ярмисини n.radialis, панжанинг ташқи ярмини, бешинчи бармоқнинг ҳаммасини IV бармоқ ташқи ярмининг ҳаммасини, ички ярмини эса иккинчи фалангага қадар, III бармоқнинг ташқи ярмини иккинчи фалангага қадар nervus ulnaris II ва III бармоқларнинг II — III фалангалар соҳасини, IV бармоқнинг эса шу соҳасининг ташқи ярмини n.medianus иннервация қилади.

Қуйида елка чигалидан чиқувчи нервларнинг схемасини келтирамиз:

Калта нервлар	n.dorsalis (C_5) scapulae — куракни кўтарувчи ва ромбсимон мускулларга
	n.thoracicus longus (C_4–C_5) — олдинги тишли мускулга
	n.suprascapularis (C_5–C_6) — курак девори усти ва остидаги мускулларга, елка бўғимига
	nn.thoracales anteriores (C_5–Th_1) — катта ва кичик кўкрак мускулларига
	n.subclavius (C_5) — шу номдаги мускулга

Plexus brachialis (C_5–Th_1)			nn.subscapulares (C_5–C_8) — курак ости мускули катта юмалоқ мускулга
			n.thoraco dorsalis (C_7–C_8) — орқадаги кенг мускулга
			n.ahillaris (C_5–C_6) — дельтасимон, кичик юмалоқ мускуллар ва елка бўғимига
			n.cutaneus brachii lateralis
		n. musculocutaneus (C_5—C_6)	rr.musculares — икки бошли мускулга, елка мускулига ва тумшуқ-елка мускулига
	Узун нервлар (шохлар)	n.medianus (C_5–Th_1)	r.cutaneus ante brachii lateralis — билакнинг ташқи терисига
			rr.musculares — барча букувчи билак мускулларига
			r.palmaris — бош бармоқ асосидаги дўнг (тенар) устидаги терига
			n.n.digitales palmares communis (3) — ундан чиқувчи digitales palmares proprii — тери ва мускулларга
			nn.articulares — тирсак бўғимига
			rr.musculares — бармоқларни букувчи чукур мускулларга, билакни букувчи тирсак мускулига
			n.cutaneus palmaris — кичик бармоқ дўнги устидаги терига
		n.ulnaris (C_7, C_8, Th_1)	r.dorsalis manus — IV–V бармоқларга ва III бармоқнинг медиал томонига
			r.superficialis ва унинг тармоқлари nn.digitales palmares propii калта кафт мускули ва шу томондаги терига
			r.profundus — бош бармоқ дўнгининг барча мускули, бош бармоқни яқинлаштирувчи мускул ва чувалчангсимон мускулларга
		n.cutaneus brachii medialis (C_8–Th_1) — елканинг ички (медиал терисига)	
		n.cutaneus antebrachii medialis (C_8–Th_1) — билакнинг ички медиал юзасига	
			n.cutaneus brachii posterior — елканинг орқа терисига
			n.cutaneus ante brachii posterior билакнинг орқа терисига
		n.radialis (C_5–Th_1)	rr.musculares — елка-билак мускули, ёзувчи панжа-билак мускулига (узунига)
			r.superficialis I, II, III бармоқларга
			r.profundus — билакни ташқарига бурувчи, ёзувчи калта панжа-билак мускулларига ва билакнинг барча орқа мускулларига

Кўкрак нервларининг олдинги шохлари. Кўкрак қисмининг биринчи нерви елка чигалини ҳосил қилишда иштирок этишини юқорида айтиб ўтган эдик. Бу қисмдаги бошқа нервларнинг (II дан то XII га қадар) олдинги шохлари — rami ventrales чигал ҳосил қилмасдан, тўғридан-тўғри аъзоларга боради.

Кўкрак нервларининг олдинги шохлари қовурғалар оралиғида ҳар бир қовурғанинг пастки қирғоғига яқин жойлашгани учун қовурғалараро нервлар — nervi intercostales деб аталади (322- расм). Бу нервлар ўзининг орқа тармоқларидан ажралиб, аввал ташқарига, сўнгра олдинга томон умуртқалардан узоқлашаётганда қўшувчи тармоқлар — rami communicantes ёрдамида симпатик нерв системасининг тугунлари билан алоқа боғлайди. XII нерв фақатгина XII қовурғанинг остида жойлашганлиги учун ҳам nervus subcostalis деб аталади. Пастки томондан у белнинг квадрат мускули — m.guadratus lumbarum олдинги юзасида жойлашади.

Охирги нервдан бошқа ҳамма қовурғалар, нервлар ички ва ташқи қовурғалараро мускуллар орасидан олдинга томон боради. Олд томонда устки 6 жуфт нервлар тўш суягининг қирғоғига кадар бориб тугайди, пастдагилари эса қовурғалар учига етгач, қорин деворининг ички қийшиқ мускули ва кўндаланг мускули орасига ўтади; ундан қорин тўғри мускулининг қини ичига тешиб киради. Ундан ўрта (оқ) чизиққа (linea alba) яқин қиннинг олдинги деворидан чиқиб rami cutanei anteriores сифатида кўкрак ва қорин терисига тарқалади. Демак, аралаш толалардан иборат бўлган бу нервлар ўзлари ўтган йўллардаги ҳамма мускуллар (m.m.intercostales interni et externi subcostales, levatores costarum, transversus thoracus, transversus abdominis, obliquus abdominis internus et externus, rectus abdominis pyramidalis) ни, орқадан устки ва пастки тишли мускулларни, кўкрак ва курсоқ терисини иннервация қилади. IV, V ва VI нервлар эса кўкрак (сут) безига шох беради. Бундан ташқари қовурғалараро нерв шохлари тананинг ён томонидаги терисига ҳам ўтади (rami cutanei laterales).

Бел, думғаза ва дум қисми нервларининг олдинги шохлари. Бу учта қисмдан чиқувчи нервларнинг олдинги шохлари ўзаро тола алмашинув йўли билан яқин боғлангандир. Бел қисмидан чиқувчи нервлар биринчи думғаза нервига қадар секин-аста йўғонлашиб боради. Биринчи думғаза нерви орқа миядан чиқувчи ҳамма нервлар ичида энг йўғони бўлиб, ундан кейинги (пастки) нервлар янада ингичкалашиб боради. Думғаза қисми нервлари думғаза суягининг олд тешикларидан чиқади ва ўзаро қўшилиб ҳамда бел қисми нервларининг олдинги шохлари билан аралашиб, жуда катта бел-думғаза чигали — plevus lumbosacralis ни ҳосил қилади. Одатда, бу чигални иккига бўладилар: бел чигали — plexus lumbalis ва думғаза чигали — plexus sacralis.

Бел чигали — plexus lumbalis. Бу чигални ҳосил қилишда XII кўкрак нерви олдинги шохининг бир қисми (тармоғи) I, II, III бел нервларининг олдинги шохлари ва IV бел нерви олдинги шохининг кўп қисми қатнашади. IV бел нервининг бел чигалида қатнашмайдиган қисми V бел нервининг олдинги шохи билан қўшилиб, алоҳида бир поя ҳосил қилади. Бу поя мустақил равишда кичик чаноқ ичига ўтиб, у ерда думғаза қисми нервларининг олдинги шохлари билан қўшилади.

Бел чигали катта бел мускули (m.psoas major) нинг орқасида жойлашган бўлиб, унинг нервлари шу мускулнинг икки четидан чиқади, қисман мускулнинг орасидан ўтади.

Бел чигалидан қуйидаги 7 та нерв чиқади (323- расм):

323- расм. Бел-думгаза чигали.

1 — n.subcostalis; 2 — n.iliohypogastricus; 3 — n.ilioinguinalis; 4 — n.genitofemoralis; 5 — r.genitalis n.genitofemoralis; 6 — r.femoralis n.genitofemoralis; 7 — n.cutaneus femoris lateralis; 8 — n.femoralis; 9 — n.obturatorius; 10 — n.ischiadicus.



1) rami musculares — чигалнинг энг калта ва ингичка тармоқлари бўлиб, чигал яқинидаги мускулларга, яъни m.psoas major, m.psoas minor, m.guadratus lumborum, mm.intertransversarii laterales ларга боради;

2) nervus iliohypogastricus ($Th_{12} — l_1$) — ёнбош-қорин ости нерви, катта бел мускулининг ташқи четидан чиқади ва m.guadratus lumborum нинг олдинги юзасидан, сўнгра m.transversus abdominis олдинги юзасидан ёнбош суягининг қирраси олдида қорин девори ички қийшиқ мускулининг ички юзасига ўтади ва қорин-нинг тўғри мускулига етиб тугайди. Йўл-йўлакай қорин деворининг кенг мускулларига (ички ва ташқи қийшиқ мускуллар, кўндаланг мускул) ва тўғри мускулга тармоқлар беради. Унинг сезувчи толалари думбанинг устки (тепа) қисмидаги терига ва қорин терисининг пастки қисмига тарқалади;

3) nervus ilioinguinalis (l_1) — ёнбош-чов нерви ҳам катта бел мускулининг ташқи четидан чиқиб, m.guadratus lumborum нинг олдинги юзасидан боради. Сўнгра чов каналидан ўтиб, унинг ташқи тешигидан чиқади-да, қов ва ёрғоқ (аёлларда катта уятли лаб) терисига тарқалади. Бу нерв n.iliohypogastricus га нисбатан жуда ингичкадир.

4) nervus genitofemoralis ($l_1 — l_2$) — таносил-сон нерви катта бел мускулининг орасидан ўтади ва унинг олдинги юзасидан пастга йўналиб, икки тармоққа бўлинади: 1) ramus femoralis ёки n.lumboinguinalis Пупарт бойламига етиб, унинг остидан ўтади ва соннинг шу Пупарт бойлами остидаги қисмига тарқалади; 2) ramus genitalis (spermaticus externus) аввалги тармоқнинг ичкарирофидан пастга йўналиб, чов каналининг орқа деворини тешиб ўтади ва уруғ тизимчаси билан бирга ёрғоққа бориб, m.cremoster ни ва мояк пардаси (tunica dartos) ни иннервация қилади.

5) n.cutaneus femoris lateralis ($l_2 — l_3$) (324, 325, 326- расмлар) соннинг ташқи тери нерви, катта бел мускулининг ташқи четидан чиқиб, ёнбош мускули (m.iliacus) нинг олдинги юзасидан пастга ва ташқарига томон боради. Ёнбош суягининг олдинги устки қирраси (spinailica anterior superior) га етганда, қорин девори мускулларини тешиб, сонга ўтади ва унинг ташқи томондаги терисига қадар тарқалади;

6) n.femoralis (l_4) — сон нерви, бел чигалидан чиқувчи нервларнинг энг йўғони бўлиб, сезувчи ва ҳаракатлантирувчи толалардан иборат. У катта бел мускулининг ташқи қирғоғи тагидан пастга йўналади, чаноқлар шу мускул билан ёнбош мускули орасида

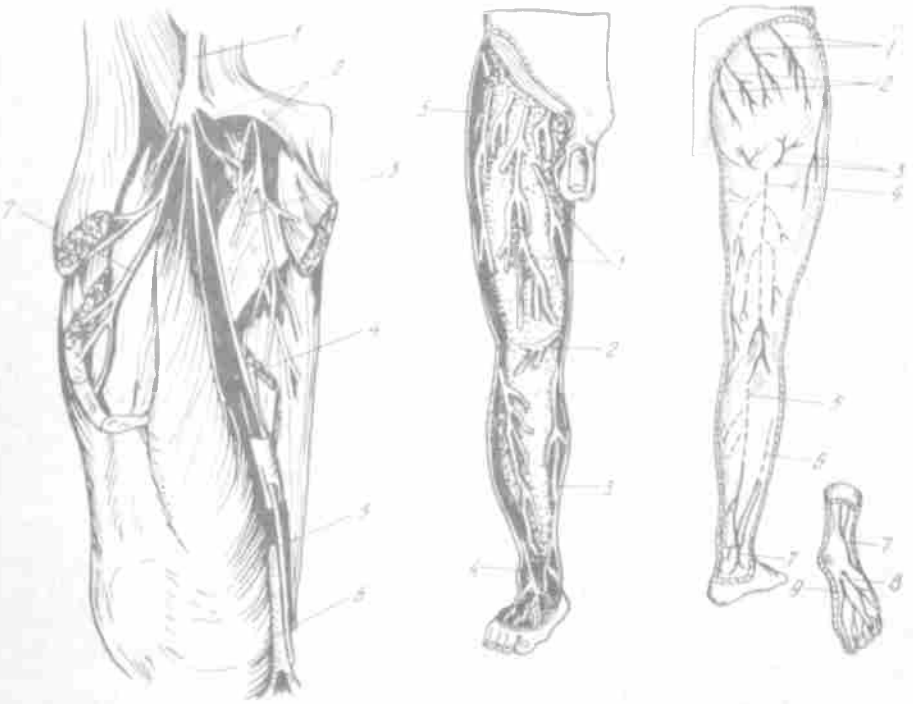

324- расм. Сон нервлари.

1 — n.femoralis; 2 — rr.cutanei ant. n.femoralis; 3 — n.obturatorius; 4 — femoralis; 5 — n.saphenus; 6 — v.saphena magna; 7 — rr.musculares n.femoralis.

325- расм. Оёқ тери нервлари (олд юзаси).

1 — rr.cutanei anteriores (n.femoralis); 2 — r.infrapatellaris; 3 — n.saphenus; 4 — n.peroneus (fibularis) superficialis; 5 — n.cutaneus femoris lateralis.

326- расм. Оёқ тери нервлари (орқа юзаси).

1 — nn.clunium superiores; 2 — nn.clunium medii; 3 — nn.clunium inferiores; 4 — n.cutaneus femoris posterior; 5 — n.cutaneus surae medialis; 6 — n.cutaneus surae lateralis; 7 — n. suralis; 8 — n.plantaris lateralis; 9 — n.plantaris medialis.

жойлашади ва бу мускулларга тармоқ беради. Ундан сўнг Пупарт бойлами остидаги lacuna musculorum дан m.iliopsoas билан бирга ўтиб, сонга чиқади. Сонда учта тармоқ беради: 1) rami musculares — соннинг тўрт бошли мускули (m.guadriceps femoris), тикувчилар мускули (m.sartorius) ва тароқсимон мускул (m.pectineus) ларга боради; 2) rami cutanei anteriores — соннинг олдинги ва ички (медиал) томонларидаги терига тарқалади; 3) n.saphenus («яширин» нерв) — сон нервининг энг узун шохидир. У олдинги сон эгати ҳамда canalis vastoadductorius орқали ўтиб, шу каналнинг остки тешигидан пастга томон m. sartorius нинг пайи тагидан кетади. Сўнгра epicondylus medialis femoris ни орқадан айланиб ўтиб, катта болдир суягининг устки (тепа) учи олдига чиқади. Бу жойда у фасцияни тешиб, тери остига чиқади ва катта «яширин» вена (Vena saphena magna) билан ёнма-ён оёқ панжасининг ички (медиал) четига қадар боради. Шундай қилиб, у тиззанинг

пастки соҳасидаги тери (ramus infrapatellaris) га ва болдирнинг ички (медиал) ҳамда олд томонидаги териси (rami cutanei crurimedialis) га шохлар беради.

7) n.obturatorius (l_2 l_3, l_4)— ёпилувчи нерв, катта бел мускулининг орқа томонидан пастга, кичик чаноқ бўшлиғига тушади ва унинг ташқи девори бўйлаб бориб, ёпилувчи канал (canalis obturatorius) га киради. Каналдан соннинг ички (медиал) томонига чиқади ва икки шохга ажралади.

Олдинги шох (ramus anterior) — тароқсимон мускул (m.pectineus), кичик яқинлаштирувчи мускул (m.adductor minus) ва нозик мускул (m.gracilis) ларга тармоқланади. Олдинги шохнинг сезувчи толалари ramus cutaneus номи билан медиал группа мускуллари орасидан пастга тушиб, соннинг ички томонидаги терининг пастки қисмига тарқалади (юқоридаги қисмини n.femoralis нинг тармоқлари иннервация қилади).

Орқа шох (ramus posterior) — ташқи ёпилувчи мускул (m.obturator externus), катта яқинлаштирувчи мускул (m.adductor magnus) ва чаноқ-сон бўғимини иннервация қилади.

Қуйида бел чигалидан чиқувчи нервлар схемасини келтирамиз:

Plexus lumbalis (Th_{12}, l_2, l_2, l_3, l_4)	n.iliohypogastricus — қорининг тўғри мускули; ички, ташқи, қийиқ мускуллар ва кўндаланг мускулга	r.cutaneus lateralis — ўрта думба мускули ва кенг сон фасциясини таранглovчи мускул устидаги терига; r.cutaneus ante — қов соҳасидаги терига
	n.ilioinguinalis — қов соҳасига	nn.scrotalis — ёрғоққа (эркакларда) nn.labiales — катта жинсий лабларга (аёлларда)
	n.genitofemoralis	r.femoralis — чов (Пупарт) бойламидан пастдаги терига r.genitalis моякни кўтариб турувчи мускул ва дартос қаватига
	n.cutaneus femoralis lateralis	соннинг ташқи томондаги терисига
	n.femoralis — катта бел мускули, ёнбош мускулига	rr.musculares — соннинг тўрт бошли мускулига
		r.r.cutanei anteriores тикувчилар мускули ва соннинг олд томонидаги терига n.saphenus — тизза қопқогидан пастдаги терига, болдир ва панжанинг олд ва медиал томонидаги терига r.cutaneus anterior соннинг ички томонидаги терининг пастки ярмига
	n.obturatorius	r.posterior — чаноқ-сон бўғими халтасига ва унинг устидаги терига, яқинлаштирувчи (ҳаммаси) нозик, тароқсимон, ташқи ёпувчи мускулларига

Думғаза чигали — plexus sacralis. Бу чигал V ҳамда қисман IV бел нервлари, ҳамма думғаза нервлари ва дум нервининг олдинги шохлари иштирокида ҳосил бўлади. Танадаги ҳамма чигаллар ичида энг каттаси

бўлиб, пастга, катта қуймич тешиги (foramen ischiadicum majus) томонга оғган, у тахминан тўртбурчакли қалин пластинкага ўхшайди. Думғаза чигали ноксимон мускулнинг олдинги юзасида жойлашган (327-расм).

Баъзан думғаза чигалидан яна иккита кичик ҳажмдаги чигаллар ажралади: 1) уятли чигали — plexus pudendus, IV ва қисман III думғаза нервларининг олдинги шохларидан ҳосил бўлади; 2) дум чигали — plexus coeeygeus, V думғаза нерви ва дум нервининг олдинги шохларидан ҳосил бўлади.

Думғаза чигалидан чиқувчи нервлар ҳам, елка чигали нервлари сингари қисқа (калта) ва узун тармоқларга бўлинади.

Қисқа тармоқлар

1) Rami musculares — ноксимон мускулга (m.piriformis — S_1S_2), ички ёпилувчи мускулга (m.obturatorius internus), эгизак мускулларга (mm.gemmelli), соннинг квадратсимон мускулига (m.guadratus femoris — l_4 $l_5S_1S_2$) борувчи тармоқлар.

2) N.gluteus superior (l_4, l_5, S_1) устки думба нерви, чаноқ ичидан ноксимон мускул устидаги тешик (foramen suprapiriforme) орқали думба соҳасига чиқади, ўрта ва кичик думба мускулларига ва кенг пайни таранглювчи мускулга тармоқланади.

3) N.gluteus inferior (l_5, S_1, S_2) — пастки думба нерви, чаноқ ичидан ноксимон мускулнинг ости (пасти) даги тешик — (foramen infrapiriforme) дан думба соҳасига чиқади ва катта думба мускули билан чаноқ-сон бўғими халтасида тармоқланади.

Узун тармоқлар

1) N. cutaneus femoris posterior — сон орқасининг тери нерви, ноксимон мускулнинг пастки қирғоғи ёнидаги тешикдан чиқади ва катта думба мускули остида пастга йўналади. Қуймич дўнги билан калта кўст оралиғидан сонга ўтади ва яримпайли мускул билан икки бошли мускул орасидан тизза остигача боради. Унинг кўп сонли тармоқлари сон ва болдирнинг орқа томондаги терисини иннервация қилади. Бу нерв соннинг орқасидан ўтиб келаётганда яна икки тўда тармоқлар беради. Буларнинг бир тўдаси (nn.clunium inferiores) думбанинг пастки қисмидаги терига, иккинчи тўдаси (rami perineales) оралиқ (чот) терисига тарқалади.

2) N.ischiadicus (l_4 — S_5) — қуймич нерви, бутун организмдаги нервларнинг энг йўғони (унинг йўғонлиги бошланиш жойида жимжилоқдек келади) бўлиб, сезувчи ва ҳаракатлантирувчи толалардан иборат. Бу нервни думғаза чигалининг пастки давоми дейиш ҳам мумкин.

Катта қуймич тешигидан, ноксимон мускулнинг пастки қирғоғи ёнидан думба соҳасига чиқиб, катта думба мускули билан (орқа томондан) ёпилувчи ички мускул, эгизак мускуллар ва соннинг квадратсимон мускули олд томонида (орасида) жойлашади (олд томондаги учта мускулни кўндалангига кесиб пастга йўналади). Бу нервни, думбанинг катта мускулини кўндалангига кесиб икки ярмини икки ёққа кўтарганда кўриш мумкин (328-расм). N.ishiadicus —



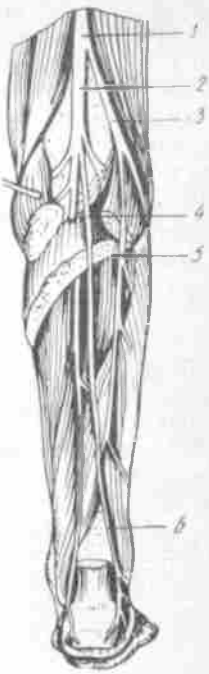

327- расм. Думба соҳаси нервлари.

1 — n.ischiadicus; 2 — n.cutaneus femoris post.; 3 — nn.clunium inf.; 4 — n.gluteus inf.; 5 — n.gluteus sup.

328- расм. Болдир нервлари.

1 — n.ischiadicus; 2 — n.tibialis; 3 — n.peroneus (fibularis) communis; 4 — n.cutaneus surae medialis; 5 — n.cutaneus surae lateralis; 6 — n.suralis.

юқорида кўрсатилган мускуллар орасидан ўтаётганда, уларга тармоқлар бериб кетади. Сонга ўтгач, ички (медиал) томондан катта яқинлаштирувчи мускул (m.adductor magnus) ҳамда ташқи томондан соннинг икки бошли яримпай ва ярим парда мускуллари (mm.biceps femoris semimembranosus, semitendinosus) орасидан кетади ва уларга тармоқлар беради. Одатда, n.ischiadicus тизза бўғимига етмасдан анча юқорида икки катта асосий шохга бўлинади: ички (медиал) томондаги шох қуймич нервининг тўғридан-тўғри давоми ҳисобланиб, иккинчи шохига нисбатан йўғонроқ бўлади ва катта болдир нерви — n.tibialis, ташқи томондаги ингичкарок, иккинчи шохи эса кичик болдирнинг умумий нерви — n.peraneus communis деб аталади (328- расм).

Шуни ҳам айтиш керакки, n.ischadicus нинг юқоридаги икки шохга бўлиниши кўпинча жуда баландда, нервнинг бошланиш жойида рўй бериши тез-тез учраб туради (Р. Э. Худойбердиев).

а) Nervus tibialis (l_4 — l_5) — катта болдир нерви, тизза ости чуқурининг ўртасидан пастга давом этади. Шу жойда m.gastrocnemius, m.plantaris, m.soleus, m.popliteus ларга rami musculares ва тизза бўғимига rami articulares лар бериб кетади. N.tibialis бу тармоқлардан ташқари

тизза ости соҳасидаги терига борувчи яна битта узун шох — n.cutaneus surae medialis (болдирнинг ички тери нерви) ни беради. Бу шох (m.gastrocnemius) нинг икки қорни орасидан vena saphena parva ёнида бориб, болдирнинг пастки, учдан бирига етганда фасцияни тешиб терига чиқади. Бу жойда кичик болдир нерви — n.peroneus дан келаётган тармоқ билан қўшилиб, панжа терисига тарқалади.

Юқоридаги мускул ва тери тармоқларини бергандан сўнг n.tibialis нинг ўзи m.soleus бошланиш қисмини тешиб, унинг остида жойлашган — canalis cruropopliteurs га ўтади ва шу канал орқали (юза ва чуқур букувчи мускуллар орасидан) ички (медиал) тўпиққа қадар боради. Ички тўпиқнинг орқасида у ўзининг охирги шохлари — ички ва ташқи кафт нервлари — n.plantaris medialis ва n.plantaris lateralis га бўлинади.

Болдирдан ўтаётганда n.tibialis ўзидан мускул тармоқлари (rami musculares) ажратиб, уларни m.tibialis posterior m.flexor hallucis longus ва n.flexor oligitorum longys ларга юборади. Оёқ панжасига етиб, охирги икки шохга бўлинишдан олдин, у тизза-панжа бўғими (art.talocruralis) га ва панжанинг кафт териси билан медиал томондаги терисига тармоқлар беради. Nervus plantaris medialis бармоқларни букувчи калта мускулнинг медиал қирғоғи бўйлаб жойлашган эгат — sulcus plantaris medialis га киради ва шу мускулга ҳамда m.abductor hallucis, m.flexor hallucis brevis, musculi lumbricalis I — II га тармоқ беради. Ундан сўнг умумий бармоқ нервлари — nn.digitales plantares communis ва nn.digitales plantares proprii га бўлиниб, I, II, III бармоқларнинг бир-бирига қараган юзаларини иннервация қилади (катта бармоқнинг медиал юзаси билан IV бармоқнинг ташқи юзасига ўтмайди).

Nervus plantaris lateralis — бармоқларни букувчи калта мускул билан квадрат мускул орасидаги ташқи эгат — sulcus plantaris lateralis ичидан боради ва mm.guadratus plantae, abductor digiti, flexor digiti guinti, abductor hallucis ларга тармоқлар беради. Шундан сўнг n.plantaris охирги юза ва чуқур шохлар (ramus superficialis, ramus profundus) га бўлинади. Юза шох IV бармоқнинг ташқи юзаси билан V бармоқнинг ички ва ташқи юзаси терисига ҳамда кафт терисига тарқалади. Чуқур шох m.interossei ва III — IV musculi lumbricalis ларни иннервация қилади.

б) Nervus peroneus (s. fibularis communis (l_4 — S_2) — умумий кичик болдир нерви — n. ischadicus дан ажралгач, тизза ости чуқурининг ташқи қирғоғи бўйлаб пастга ҳамда ташқи томонга йўналади. Кичик болдир суягининг боши олдида икки шохга бўлинади. Буларнинг бири чуқурликка кириб кетгани учун — nervus peroneus profundus (деярли нукул ҳаракатлантирувчи толалардан иборат), иккинчиси эса юзада қолгани учун — nervus peroneus superficialis (деярли нукул сезувчи толалардан иборат) деб аталади.

Бу икки асосий шохга бўлинишдан аввал n.peroneus communis терига битта шох — n.cutaneus surae lateralis ни беради. Бу шох болдирнинг ташқи томондаги терисини иннервация қилади ва охирги n.cutaneus surae medialis билан қўшилиб, nervus suralis ни ҳосил қилади. N.suralis ташқи тўпиқни айланиб ўтиб, товон териси (rami calcanci

laterales) га тармоқ беради-да, ўзи nervus cutaneus dorsalis lateralis (панжа орқасининг ён тери нерви) номи билан панжа устининг ташқи томонидаги ва V бармоқнинг ташқи томонидаги терига тарқалади.

N.peroneus (fibularis) superficialis — икки кичик болдир мускуллари (mm.peroneus longys et brevis) нинг орасидан canalis musculoperoneus орқали пастга тушади ва йўл-йўлакай шу мускулларга тармоқлар беради. Ўзи эса болдирнинг тахминан пастки, учдан бир қисмига келганда фасцияни тешиб, тери остига ўтади ва панжа устки (юз) томонининг ўртасига тушади; шу жойда икки тармоққа бўлинади: 1) n.cutaneus dorsalis medialis — панжа орқаси (юзи) нинг медиал тери нерви; 2) n.cutaneus dorsalis intermedius — панжа орқаси (юзи) нинг оралиқ тери нерви. Бу нервларнинг биринчиси n.saphenus билан биргаликда катта бармоқнинг ички (медиал) томонидаги терисига ва II — III бармоқларнинг бир-бирига қараган юзаларидаги терига (уст томондан), иккинчи нерв эса учта nn.digitales dorsales pedis га бўлиниб II, III, IV, V бармоқларнинг бир-бирига қараган юза терисига тарқалади.

Nervus peroneus (fibularis) profundus олдинги болдир мускулининг ташқи томонидан, membrana interossea нинг олдинги юзаси бўйлаб пастга тушади ва шу жойдаги мускулларга тармоқлар бериб ўтиб, панжа-болдир бўғими (articulatio talocruralis) га ҳам кичик тармоқча чиқаради. Шундан сўнг нерв панжанинг юз томонига ўтиб, бармоқларни тўғриловчи (ёзувчи) калта мускулларга тармоқлар ажратади. Бу нерв таркибида келган озгина сезувчи толалар I ва II бармоқлар оралиғи (уст томон) даги терига тарқалади.

Сезувчи нервлар оёқнинг сон, болдир ва панжасидаги терида қуйидагича тақсимланади:

1) соннинг чов бойлами остидаги озгина қисмини — nervus genitofemoralis нинг тармоғи (pluxus lumbalis); олд томондаги терисини ва медиал томоннинг устки қисмини — nervus femoralis нинг тармоғи, медиал томоннинг пастки қисмини — n.obturatorius; ташқи томондаги терини — n.cutaneus femoris lateralis ва орқа томондаги терини — n.cutaneus femoris posterior лар иннервация қилади;

2) болдирнинг олд ва медиал томонидаги терисини n.femoralis дан чиқувчи — n.saphenus, ташқи ва олд томондаги терисини — n.cutaneus surae lateralis, орқа томондаги терисини — n. suralis иннервация қилади;

3) оёқ панжаси тагидаги терининг орқа қисмини — n.tibialis, ўрта ва ён қисмини — n.plantaris lateralis, олд ва медиал қисмини n.plantaris medialis тармоқлари иннервация қилади (329- расм).

Панжа устидаги терининг ташқи тўртдан бирини — n.suralis ўртасидаги катта қисми ва медиал томоннинг олдинги ярмини — n.peroneus super ficialis, I ва II бармоқ оралиғи қаршисидаги кичик бир бўлакчани — n. peroneus profundus нинг сезувчи тармоғи, медиал томоннинг орқа (устки) ярмини эса n.saphenus тармоқлари иннервация қилади (139- расм).

Кафт томондан I, II, III ва IV бармоқларнинг бир-бирига қараган юзаларини — n.plantaris medialis (n.tibialis) тармоқлари, IV бармоқнинг ички ва ташқи юзаларини n.plantaris lateralis тармоқлари,

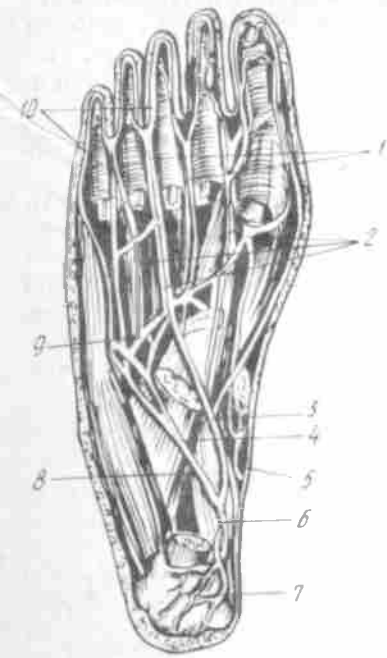

329- расм. Оёқ кафти (таги) нинг нерв ва артериялари.

1 — nn.digitalis plantares communes; 2 — aa.metatarseae plantares; 3 — n.plantaris medialis; 4 — n.plantaris lateralis (r.superficialis); 5 — a.plantaris medialis; 6 — a.tibialis posterior; 7 — rr.calcanei a.tibialis posterior; 8 — a.plantaris lateralis; 9 — arcus plantaris; 10 — nn.digitales plantares proprii.

бармоқларнинг бир-бирига қараган юзаларидаги терини уст (юз) томондан n. peroneus тармоқлари иннервация қилади.

Қуйида думғаза чигалидан чиқувчи нервлар схемасини келтирамиз:

Plexus sacralis (L_4, L_5, S_1, S_2, S_3)	калта нервлар (шохлар)	rr.musculares — ноксимон, ички ёпувчи, эгизак ва тўрт бурчак мускулларга;	
		n.gluteus superior — ўрта ва кичик думба мускуллари, кенг фасцияни таранглочи мускулга;	
		n.gluteusinferior — катта думба мускули ва чанок-сон бўғими халтасига:	
	Узун нервлар (шохлар)	n.cutaneus femoris posterior — сон ва болдирнинг орқа томонидаги тери	nn.clunium inferioris думбага;
			rr.perinealis — ораликка;
	n.ischiodicus	rr.musculares	rr.muscularis
			n.cutaneus surae medialis
			rr.articulares;
		n.tibialis	rr.colcanei medialis
			n.plantaris lateralis
			n.plantaris medialis
		n.cutaneus surae lateralis	n.cutaneus (pedis) dorsalis medialis
	n.peroneus communis	n.peroneus superficialis	n.cutaneus (pedis) dorsalis intermedius
		n.peroneus profundus	r.articularis
			rr.muscularis
			nn.digitales dorsales

Уятли чигал — plexus pudendus. Бу чигал юқорида айтганимиздек, думғаза чигалининг бир (пастки) қисми бўлиб, III, IV думғаза нервларининг олдинги шохларидан (S_3 — S_4) ҳосил бўлади. Бу чигалдан чиқувчи нервлар ташқи таносил олати, чот ва кичик чаноқ ичидаги аъзоларга тарқалади:

1) чигалнинг мускул тармоқлари орқа тешикни кўтарувчи мускул (m.levator ani) ва дум мускули (m.coccygeus) га боради;

2) nervus pudendus (ташқи олат нерви) — аввал ноксимон мускул тагидан ташқарига (думба мускуллари остига) чиқади-да, қуймич қирраси (spina ischiadica) ни айланиб ўтиб, кичик қуймич тешиги (foramen ischiadicus) орқали яна чаноқ ичига қайтади. Сўнгра, қуймич суяги билан тўғри ичак ўртасидаги чуқурга киради ва бу жойда орқа тешикни сиқувчи ташқи мускул ва орқа тешик атрофидаги терига борган нервлар — nervi rectales inferiores ни беради. Шундан сўнг, қуймич дўнги яқинида n.pudendus икки тармоққа бўлинади:

а) nervi perineales (чот нервлари)— m.ischiocavernosus, m.bulbocavernosus ва m.transversus perinei superficilis ларни, чот терисини иннервация қилади. Бу нервларнинг энг охирги тармоқлари эркакларда ёрғоқнинг орқа томонидаги терисига, аёлларда катта уятли лабларга боради;

б) nervus dorsalis penis (clitoridis) — эркаклар олатининг орқа нерви (аёлларда клитор нерви) m.transversus perinei profundus га тармоқ бериб, эркак олатининг орқа деворига (ёки клиторга) чиқади ва унинг терисида тарқалади.

Уятли чигалда қатнашувчи нервлар билан бирга келган парасимпатик толалар чаноқ нервлари — nervi pelvici сифатида чигалдан ажралиб чиқади (5—6 та) ва чаноқ ичидаги аъзолар (қовуқ «S» симон ва тўғри ичаклар, ички таносил аъзолари) ни иннервация қилувчи нерв тугунларига боради.

Дум чигали — Plexus cocygeus. Бу чигал ҳам думғаза чигалининг бир қисми ҳисобланиб, думғаза нерви ва дум нервининг олдинги шохлари иштирокида вужудга келади. Бу чигалдан чиқувчи жуда майда нервлар — nn.anococcygei биринчи дум нервининг орқа шохлари билан биргаликда дум суягининг пастки учи атрофидаги терига тарқалади.

ПЕРИФЕРИК НЕРВ СИСТЕМАСИНИНГ ТАРАҚҚИЁТИ

Бирламчи (бошланғич) нерв найчасининг ичидаги бўшлиққа яқин турувчи нерв ҳужайралари ўз актив ўсиш қобилиятини узоқ сақлаганлиги учун, уларни ўсувчи (ўсиқ берувчи) ҳужайралар деб аталади. Бу ҳужайралардан пайдо бўлувчи ёш (янги) ҳужайралар орқа миянинг зич ядроли моддаси томонга сурилиб боради. Ана шу жойни плашч соҳаси деб аталади. Орқа мия бу соҳасининг олд ва ташқи (латерал) томонидаги ҳужайралар ўсимталари орқа мия нервларининг олдинги (ҳаракатлантирувчи) илдизларини ҳосил қилади. Бўлажак орқа илдизларнинг тугунларидаги нейробластлар ўз марказий ўсимталарини орқа мияга юборади ва шу миядан чиқувчи нервларнинг

орқадаги (сезувчи) илдизини ҳосил қилади. Шундай қилиб, сўнгги илдизни берган тугунлар шу (орқа) илдизнинг тугунига айланиб қолади. Орқа илдизининг тугунидан чиқувчи бошқа ўсимталар ўзига мўлжалланган ишчи аъзоларга боради.

Нейронларнинг бу ўсимталари тараққий этиб етилган ва ўз вазифаларини ўтай олиш қобилиятига эга бўлган даврдан бошлаб, уларнинг кўплари махсус қобиқлар (пардалар)га ўрала бошлайди. Бундай қобиқлар икки хил, яъни хужайралардан ва ёғсимон юмшоқ модда (миелин) дан тузилган бўлади.

1. Эктодермага оид ҳужайралар тараққий этаётган (ўсаётган) нерв толалари бўйлаб тарқалади (кўчиб юради). Ана шу ҳужайралар секин-аста кўпайиб, нерв толалари атрофида ҳужайралардан тузилган юпқа қобиқ (парда) ҳосил қилади. Бундай қобиқ нейрилемма деб аталади. Периферик нервларнинг ҳамма толалари нейрилемма билан ўралгандир.

2. Ҳужайрали қобиқ пайдо бўлишининг кейинги даврида баъзи бир нерв толалари миелин (ёғсимон юмшоқ модда) билан қоплана бошлайди, яъни нерв толаси билан ҳужайрали парда орасига миелин тўплана боради. Миелин моддаси билан ўралган толаларни миелинланган толалар деб атайдилар. Бундай толалар оқ ва ялтироқ бўлади. Миелин аввал нерв ҳужайраси атрофида пайдо бўлиб, сўнгра унинг ўсимтаси (толаси) бўйлаб периферияга тарқалади.

АВТОНОМ НЕРВ СИСТЕМАСИ

УМУМИЙ МАЪЛУМОТЛАР

Автоном нерв системаси организмдаги ягона (умумий) нерв системасининг бир қисмидир. У биринчи марта 1801 йилда Франсуа Биш томонидан анимал (жониворларга хос) нерв системасидан ажратилиб алоҳида, яъни автоном нерв системаси номи билан атала бошлаган.

Ўз-ўзидан маълумки, автоном нерв системаси анимал нерв системасидан фақат шартли равишда ажратилади. Уларни бир-биридан бутунлай ажратиб ташлаш мумкин эмас, чунки биринчидан, анимал нерв системаси ҳам автоном нерв системаси каби мия пўстлоғи бошқарувида ишлайди. Иккинчидан, бу икки система морфологик тузилиши ва функцияси жиҳатидан бир-бири билан жуда яқин боғланган ва ўзаро чатишиб кетгандир. Марказий нерв системасида ҳам периферик тугунлар ҳамда нервларда ҳам анимал ва автоном нерв системаларининг нейронлари синаптик (такалиш) усулида жойлашган ва топографик жиҳатдан бир-бири билан жипс боғланаган.

Автоном нерв системаси, анимал нерв системаси сингари, рефлекс равоғининг уч қисмига, яъни рецептор, ассоциатив ва эффектор толалар (звенолар) га эга.

Автоном нерв системаси жойланиши ва функцияси жиҳатидан анимал системадан бирмунча фарқ қилади. Бу фарқлар қуйидагилардан иборат:

1. Анимал нервлар фақат кўндаланг-тарғил (скелет) мускулларни ва сезиш аъзоларини, автоном системанинг нервлари эса бутун организмда тарқалиб барча тўқима ва ҳужайраларни (шу жумладан, силлиқ мускулларни ҳам) идора қилади.

2. Анимал нерв толалари мия пояси ва орқа миядан қаторасига бир текис ва бир хилда чиқса, автоном нерв толалари бош ва орқа миянинг маълум қисмларидангина чиқади: 1) ўрта миядан; 2) ортқи миядан; 3) чўзинчоқ миядан (булар бош мия қисми); 4) орқа миянинг кўкрак ҳамда бел соҳаси (Th_1 дан L_3 гача) ва думғаза соҳасидан (S_2 — S_4). Кўкрак ва бел соҳасидан чиқувчи нервлар автоном нерв системасининг симпатик қисмига ўрта, ортқи, чўзинчоқ ва орқа миянинг думғаза соҳасидан чиқувчи нервлар эса парасимпатик қисмига тааллуқлидир (330, 331- расмлар).

Демак, автоном нерв системаси анатомик жиҳатдан марказий нерв системаси (бош ва орқа мия) дан анимал нерв системасига қараганда камроқ жой олади ва камроқ уюшган бўлади. Агар, анимал системанинг ҳамма эффектор нейронлари мияга тўпланган бўлса, автоном системанинг бундай толалари кўпинча периферидан (миядан) узоқда, яъни тугунлар, периферик нервлар ва чигалларда жойлашади.

3. Анимал нервларни ҳаракатлантируви тола ҳужайралари орқа мия кулранг моддасининг олдинги шохларида жойлашган. Ана шу охирги нерв ҳужайраларидан чиққан толалар ҳеч қаерда узилиб қолмасдан, тўппа-тўғри ишчи аъзоларга, яъни скелет мускулларига боради. Автоном нерв ҳужайралари эса орқа мия кулранг моддасининг ён шохларида жойлашган, уларнинг толалари бош ва орқа миянинг юқорида айтилган соҳаларидан ташқарига чиққач, ўз йўлларидаги автоном тугунларга кириб тугайди (улар тугунга борувчи ёки тугун олди — преганглионар толалар дейилади). Бу тугунлардан иккинчи нейрон (тугун орқа — постганглионар толалар) бошланади ва у ишчи аъзоларга боради.

4. Автоном нервларнинг кўпчилик ҳаракатлантирувчи толалари (масалан, деярли барча тугундан сўнгги — постганглионар толалар) махсус юмшоқ (миелинли) парда билан ўралган эмас, ҳаттоки тугун олди преганглионар толаларнинг пардалари ҳам анимал нерв толалари пардаларига қараганда юпқа ва кам миелинлидир. Анимал нервларнинг ҳаракатлантирувчи толалари 12—14 микрон қалинликдаги яхши тараққий этган ва миелинга бой парда билан ўралган.

5. Автоном нерв системасининг афферент толалари бошқа нервлар таркибида боради (n.vagus, n.splanchnicus major et minor, radix posterior n.spinalis ва ҳоказо), эфферент толалари эса мустақил равишда нервлар ва тугунлар ҳосил қилади. Улар йирик қон томирлар деворида (атрофида) чигаллар ҳосил қилади ва шу билан анимал нервлардан фарқ қилади.

6. Автоном нерв системасининг анимал системадан яна бир катта фарқи унинг таркибида миядан ташқарида ҳосил бўлган маҳаллий рефлекс равоқлари борлигидадир.

Нерв системасининг икки қисми (автоном ва анимал системалар) ўртасидаги юқорида кўрсатиб ўтилган фарқлар фақатгина сут

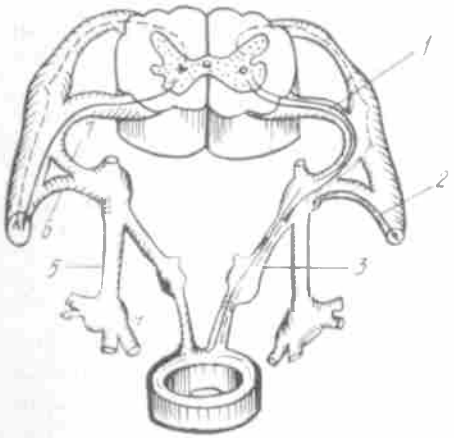

331- расм. Симпатик нерв системаси билан (ўнг томонда) анимал нерв системаси рефлектор равоқларининг бир-биридан фарқи (солиштирма схема).

1 — тугун олди толалари; 2—3 - тугундан сўнгги толалар; 4 — чигал тугуни; 5 — симпатик поя; 6 — r.communicans griseus; 7 — r.communicans albus.

эмизувчилар ва одамларда яққол кўринади. Паст даражали умуртқалиларда бу фарқлар эндигина кўзга ташлана бошлаган бўлса, умуртқасизларнинг пастки (қуйи) поғоналарида сира ҳам кўринмайди. Шундан маълум бўладики, сут эмизувчилар ва одамларда яққол кўринган бу фарқлар секин-аста эволюцион тараққиёт натижасида вужудга келган.

Шундай қилиб, автоном нерв системасига ягона (умумий) нерв системасининг модда алмашинуви функциясини бажарувчи аъзолар (ҳазм қилиш, нафас ажратиш аъзолари ва томирлар системалари) ҳамда барча тўқима ва мускуллар трофикасини (trophe — овқат) бевосита ёки гуморал (суюқликлар воситасида) йўл билан идора қиладиган қисмлари киради.

Энди бу системанинг номи билан ҳам қисқача танишиб чиқайлик. Бу нерв системасини дастлабки даврларда организмни ўстирувчи ёки автоном (мустақил) система деб фараз қилганлар ва уни шу ном билан атаганлар.

Автоном система нервларини, уларнинг миядан чиқишини, аъзоларга нисбатан жойланиши ва функция (вазифа) сини ҳисобга олиб икки алоҳида қисмга, яъни симптатик ва парасимпатик қисмларга бўладилар. Симпатик қисм аъзолар ишини тезлаштирса, парасимпатик қисм функция жиҳатидан симпатик қисмга қарама-қарши туради, яъни аъзолар ишини секинлаштиради.

Организмдаги бир неча аъзоларга (бу ҳақда қуйида муфассал гапирамиз) ҳам симпатик, ҳам парасимпатик нервлар боради. Симпатик нервлар бирор аъзонинг ишини тезлатишга ҳаракат қилса, парасимпатик нервлар секинлатишга интилади. Натижада мазкур аъзонинг нормал ишлаши вужудга келади (мисол учун юракни олиш мумкин). Шу икки қисмдан бирининг функцияси сусайиши ёки тўхташи, мазкур аъзо ишининг тезлашиши ёки секинлашишига сабаб бўлади.

Энди биз симпатик ва парасимпатик қисмлар ўртасидаги (бизга маълум бўлган) фарқни кўриб чиқамиз:

1. Юқорида айтганимиздек, бу икки қисмнинг миядан чиқиши

турличадир. Симпатик нервлар орқа миянинг бирин-кетин жойлашган икки бўлаги (кўкрак ва бел қисми, яъни биринчи кўкрак сегменти билан учинчи бел сегментлари ўртасидаги қисм)дан қаторасига чиқади. Парасимпатик нервлар эса алоҳида-алоҳида уч жойдан (бош миянинг икки қисми — ўрта мия ва чўзинчоқ мия ҳамда орқа миянинг думғаза соҳасидан) чиқади.

2. Симпатик нерв толалари миядан чиққандан сўнг ўз симпатик (чегарадаги) пояларидаги тугунлар ва қўшувчи шохлар орқали мустақил равишда ўтиб борса, парасимпатик нерв толалари бошланишдан то охирига қадар калла нервлари ва орқа мия нервларининг таркибида боради.

3. Умуртқалиларда парасимпатик қисм нервлари ҳамма аъзоларга бормайди, у кўпинча ички аъзолар, кўз қорачиғининг сиқувчи мускул толалари ва бошқалар билангина чегараланади (қон томирларнинг силлиқ мускуллари, сийдик найлари, буйрак усти безлари, соч халталаридаги силлиқ мускуллар ва бошқалар парасимпатик толаларга эга эмас). Симпатик нервлар эса ҳамма тўқима ва аъзоларни, қон томирларини, соч халталарини, кўз қорачиғидаги кичрайтирувчи мускулларни идора қилади, уларга ўз толаларини юборади.

4. Парасимпатик қисмнинг яна бир хусусияти шундаки, унинг синапслари (бир нейрон толасининг иккинчи нейрон толаси билан уланиши) кўпчилик ҳолларда аъзолар (деворлар) орасидаги тугунларда бўлади (адашган нерв, чаноқ нервлари).

Симпатик қисм — pars symphotica. Юқорида айтилганидек, симпатик қисмнинг нерв толалари орқа миянинг биринчи кўкрак сегменти билан учинчи бел сегменти орасидаги масофадан чиқади. Демак, ана шу соҳа симпатик системанинг марказий қисми ҳисобланади. Орқа мия кулранг моддасининг ён шохлари (corni lateralis) да жойлашган ўзак — nucleus intermediolateralis ҳужайраларидан симпатик нерв толалари бошланади ва тўппа-тўғри симпатик поя — truncus sympathicus га боради.

Симпатик поя бир-бири билан қисқа нерв толалари — rami interganglionaris ёрдамида уланган тугунчалар — ganglia trunci sympatici занжиридан иборат бўлиб, умуртқалар устунининг икки ён томонида жойлашган (332- расм). Бу тугунлардан чиқувчи толаларнинг бир қисми қўшувчи (умумловчи) толалар — rami communicantes сифатида орқа томонга йўналиб, орқа миядан чиқувчи қовурғалараро нервларга қўшилса, олдинги иккинчи қисм толалари мустақил симпатик нервлар сифатида аъзоларга боради. Бу сўнгги нервларда миелинли парда бўлмайди.

Симпатик нервларни анимал нервлар (қовурғалараро нервлар) билан қўшувчи толалар икки турга бўлинади:

1. Оқ қўшувчи толалар (ёки шохлар) — rami communicantes albi, биринчи (баъзан иккинчи) кўкрак сегменти билан иккинчи бел сегменти оралиғидаги орқа мия қисмидан бошланиб, орқа мия нервининг олдинги илдизчаси таркибидан чиқади. Орқа мия нерви олдинги илдизчасининг орқа илдизча билан қўшилиш жойида ундан ажралиб, симпатик поя тугунига бориб тугайди, баъзилари эса

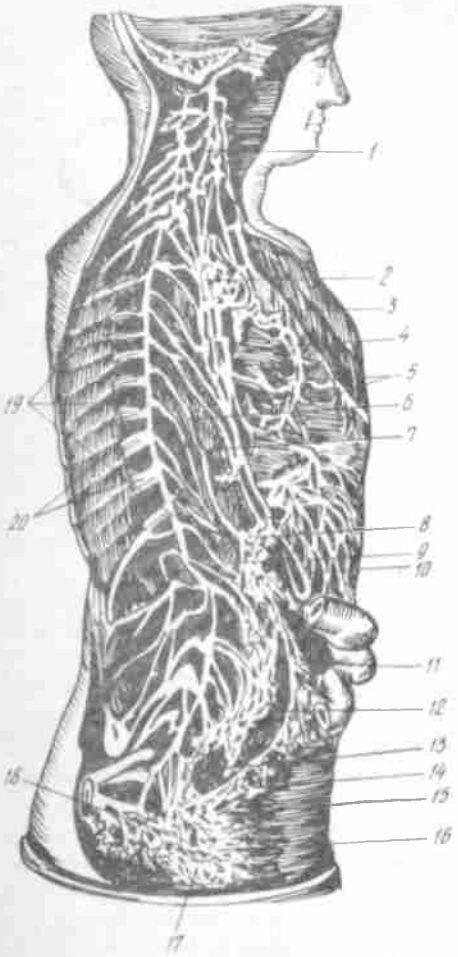

332- расм. Симпатик поя, симпатик нервлар ва чигаллар.

1 — pl.pharyngeus; 2 — pl.bronchialis; 3 — pl.cardiacus; 4,5— pl.aa.coronariae cordis; 6 — n.splanchnicus major; 7 — n.splanchnicus minor; 8 — pl.solaris; 9 — pl.sympathicus renalis; 10 — pl.gastricus n.vagi; 11 — pl.mesentericus inf.; 12, 13, 17, 18 — pl.hypogastricus; 14 — pl.sympathicus rectalis; 15 — pl.mesentericus inferior билан pl.sympathicus rectalis inferior нинг қушилиши; 16 — pl.sympathicus vesicalis; 19 — truncus sympathicus; 20 — rr.communicantes.

симпатик поя тугунлари ичидан тўхтовсиз (узилмасдан) ўтиб кетиб, чеккароқдаги (периферик) тугунлардан бирида тугайди. Бу тугунолди (преганглионар) толалар юмшоқ (миелинли) парда билан ўралган.

2. Кулранг қушувчи толалар (ёки шохлар) — rami communicantes grisei тугундан сўнгги (постганглионар) толалар сифатида симпатик поянинг ҳамма тугунларидан чиқиб, ўз яқинидаги орқа мия нервига қўшилиб кетади ҳамда унинг таркибида ишчи аъзолар (томир, без, силлиқ мускуллар ва кўндаланг-тарғил мускуллар) га боради.

Симпатик поя — truneus symphaticus (333, 334, 335- расмлар), умуртқа таналарининг икки ёнида, юқоридан пастга томон узунасига жойлашганлиги учун умуртқа погонасининг қисмларига мосланиб, тўрт қисмга бўлинади; бўйин қисми, кукрак қисми, бел қисми ва чаноқ қисми (баъзилар сўнгги чаноқ қисмини яна иккига, яъни думғаза ва дум қисмига бўладилар).

Бўйин қисми симпатик поянинг энг катта, устки тугуни — ganglion cervicali superior билан бошланади. Узунлиги 2 см дан мўлроқ келадиган (кенглиги 4—5 мм), чўзинчоқ бу тугун II ва III бўйин умуртқалари кўндаланг ўсиқчаларининг олд томонида жойлашган. Тугуннинг олд томонида, ички уйку артерияси орқасида эса бўйиннинг узун мускули (m.longi colli) туради. Унинг устки учидан ички уйку артериясига борувчи нерв, пастки учидан эса навбатдаги (иккинчи) тугун билан қўшадиган шох — ramus interganglionaris чиқади.

Бўйин қисмининг бу устки тугунидан ташқари, яна икки тугуни бор, улар жойлашувига кўра ўрта бўйин тугуни — ganglion cervicali medium ва бўйин-кукрак тугуни — ganglion cervicothoracicum (stellatum) деб аталади. Ўртадаги тугун бирмунча кичикроқ бўлиб, VI бўйин

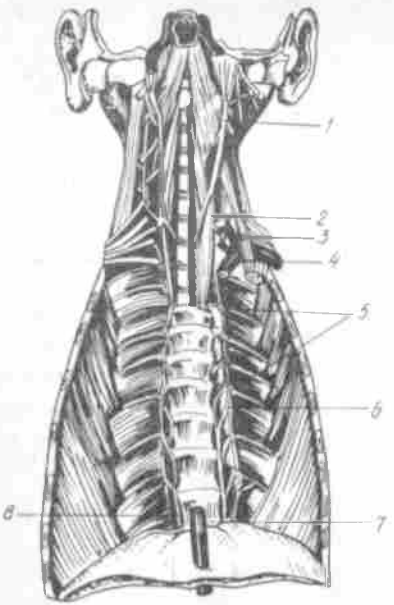

333- расм. Бўйин ва кўкрак қисми, симпатик поя.

1 — gangl. cervicale superius; 2 — gangl. cervicale medium; 3 — gangl. cervicothoracicum; 4 — plexus subclavius; 5 — gangl. thoracica; 6 — r.communicans griseus; 7 — n.splenchnicus major; 8 — n.splanchnicus minor.

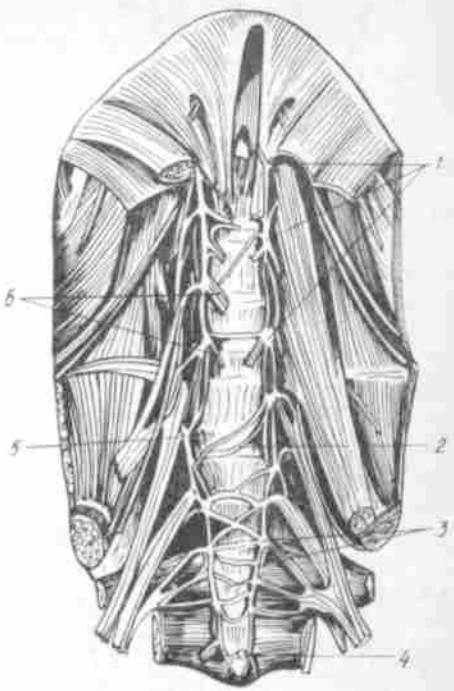

334- расм. Бел ва думгаза қисми, симпатик поя.

1 — gangl.lumbalia; 2 — rr.communicantes (кундаланг); 3 — gangll.sacralia; 4 — gangl.impar; 5 — r.communicans (griseus); 6 — nn.splanchnici lumbales.

умуртқаси соҳасида туради. Унинг пастки учидан чиқувчи тугунлараро шохи кўпинча иккига ажралган бўлади. Пастки бўйин тугуни ҳам ўрта тугун катталигида бўлиб, ўмров ости артериясининг орқасида жойлашган. Кўпинча у, оралари яқин бўлгани учун учинчи кўкрак тугуни (яъни, ўз остидаги тугун) билан қўшилиб кетади. Бундай қўшилган тугун сертармоқ бўлгани учун ҳам юлдузчага ўхшайди. Бинобарин, уни бўйин-кўкрак тугуни — ganglion cervicathoracicum ёки юлдуз симон тугун — ganglion stellatum деб атайдилар.

Энди биз, шу учта бўйин тугунларидан чиқадиган нервларни кўриб ўтамиз.

Устки бўйин тугунидан қуйидаги нерв ва шохлар чиқади: 1) nervus coraticus internus ички уйқу артерияси девори бўйлаб юқорига кўтарилади ва чакка суягидаги уйқу канали ичида чигал — plexus coroticus internus ҳосил қилади. Бу чигалдан бош мия нервлари тугунлари, киприк тугунлари, адашган нервнинг устки ва остки тугунлари, тил-ютқин нервининг остки тугуни ва тил ости нервига шохчалар кетади; 2) nervi corotici externi — ташқи (сиртқи) уйқу

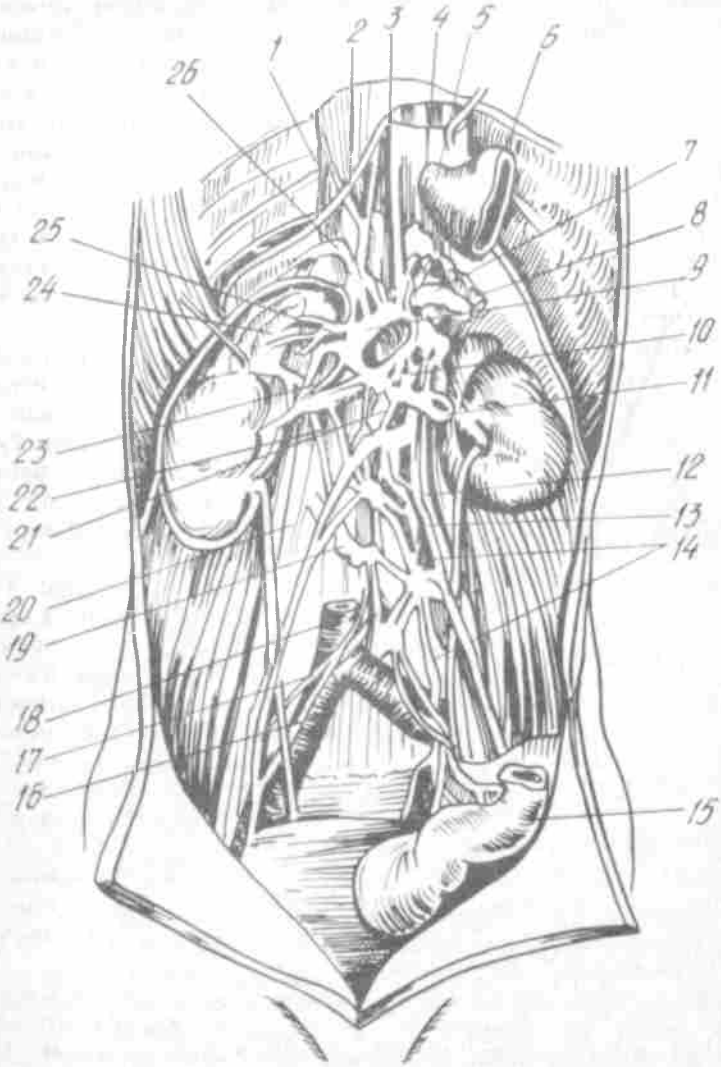

335- расм. Қуёш ва корин аортаси чигали.

1 — truncus sympathicus; 2 — nn.splanchnici major et minor; 3 — pl.hepaticus; 4 — rami gastrici posteriores n.vagi; 5 — oesophagus; 6 — pars cardiaca ventriculi; 7 — pl.coeliacus; 8 — pl.lienalis; 9 — ganglion coeliacum; 10 — pl.mesentericus sup.; 11 — pl.renalis; 12 — pl.testicularis; 13 — pl.aorticus abdominalis; 14 — pl.mesentericus inf.; 15 — colon sigmoideum; 16 — a.iliaca communis dextra; 17 — pl. iliacus; 18 — v.cava inf.; 19 — truncus sympathicus; 20 — m.psoas major; 21 — crus mediale diaphragmatis; 22 — crus intermedium diaphragmatis; 23 — ganglion mesentericum sup.; 24 — glandula suprarenalis; 25 — plexus suprarenalis; 26 — pl.phrenicus.

артериясига боради ва унинг деворида шу номдаги чигални ҳосил қилади; 3) rami communicantes қўшувчи шохлар орқа миянинг бўйин қисмидан чиқувчи анимал нервларга (I, II ва III) бориб қўшилади; 4) nervus cardiacus cervicalis superior — юракка бориб чигал ҳосил қилади. Чап томондагиси чап умумий уйқу артерияси бўйлаб, ўнг томондагиси эса truncus brachiocephalicus бўйлаб пастга тушади: 5) rami laryngopharyngei — иккига ажралиб, бир қисми устки ҳиқилдоқ нерви (n.laryngeus superior) таркибида ҳиқилдоққа боради, иккинчи, каттароқ қисми эса адашган ва тил-ютқин нервларининг тармоқлари таркибида ютқинга бориб, ютқин, қизилўнгач чигаллари (plexus pharyngeus, plexus oecsophageus) ни ҳосил қилади; 6) ramus interganglionaris — ўрта бўйин тугунига боради.

Ўрта бўйин тугунидан қуйидаги нервлар чиқади: 1) nervus cardiacus cervicalis medius — умумий уйқу артерияси бўйлаб пастга йўналади ва юрак устидаги чигални ҳосил қилишда иштирок этади; 2)rami communicantes орқа миянинг бўйин қисмидан чиқувчи IV, V ва VI анимал нервларга бориб қўшилади; 3) rami interganglionares— пастки бўйин тугунига боради. Булардан ташқари, ўрта тугундан чиқувчи бир неча майда толалар умумий уйқу артерияси деворида чигал ҳосил қилади.

Бўйин-кўкрак тугунидан қуйидаги нервлар чиқади: 1) nervus cordiacus cervicalis interior ўнг томонда — a.brachiocepalica орқасидан, чап томонда эса ўмров ости артерияси бўйлаб (унинг олд ёки орқа томонидан) юракка томон йўналади ва юрак устидаги чигални ҳосил қилишда иштирок этади; 2) rami communicantes — орқа миянинг бўйин қисмидан чиқувчи VI, VII ва VIII анимал нервлар таркибига бориб қўшилади; 3) rami interganglionaris биринчи кўкрак тугунига боради; 4) алоҳида чиқувчи майда шохлар ўмров артерияси ва умуртқа артерияси атрофида шу артериялар номидаги чигаллар (plexus subclavius, plexus vertebralis) ни ҳосил қилади.

Кўкрак қисми симпатик тугунларнинг кўпчилигини (XI — XII) эгаллайди. Уларни кўкрак ичи фасцияси — fascia endothoracica ва унинг устидан pleura costalis ёпиб туради (тугунларни кўриш учун пардаларни кўчириш керак).

Кўкрак соҳасидаги тугунлардан қуйидаги нерв ва шохлар чиқади: 1) ички аъзоларга борувчи катта нерв — nervus splanehnicus major ҳақиқатан ҳам бу соҳанинг энг йирик нервидир, унинг толалари каторасига VI, VII, VIII ва IX тугунлардан чиқади, йўл-йўлакай умуртқа таналарининг икки ён томонида ўзаро қўшилиб пастга томон йўналади ва бир тутам (поя) ни ҳосил қилади. Бу тутам кўкрак-қорин тўсқини (диафрагма) нинг икки оёғи (crus medialis ва crus intermedium) ораси (яъни, тўсқиннинг бел қисми) дан қорин бўшлиғига ўтади ва қуёш чигали — plexus solaris (ёки plexus coeliacus) га киради: 2) ички аъзоларга борувчи кичик нерв — nervus splanchnicus minor толалари X ва XI кўкрак тугунларидан чиқади ва катта нерв билан бирга (баъзан алоҳида) қорин бўшлиғига ўтиб, plexus coeliacus да тугайди. Бу икки нерв (nn.splanchnicus major et minor) толаларининг қуёш чигалидан сўнг давом этувчи қисмлари қон томирлари, меъда ҳамда ичакларга бориб, томирларни сиқиб торайтириш, меъда ва ичаклар ҳаракатини

тормозлаш вазифаларини ўтайди; 3) rami communicantes — қовурғалараро нервлар (анимал система) билан қўшилиб кетади; 4) rami aorticus — жуда майда толалар бўлиб, аорта атрофида чигал — plexus aorticus thoracicus ҳосил қилади; 5) rami interganglionares тугунларни ўзаро қўшувчи шохлар; 6) rami trachealis et rami pulmonalis — кекирдак ва ўпкага борувчи бу майда толалар, адашган нерв тармоқлари билан биргаликда ўпка чигали — plexus pulmonalis ни ҳосил қилади.

Бел қисми кўкрак қисмига нисбатан тугунларнинг бирмунча кичиклиги билан фарқ қилади. Бунда энг кўпи 5 та тугун бўлиб, улар умуртқа таналарининг олд томонида жойлашади. Бел қисмининг яна бир катта хусусияти шундаки, унинг тугунлари фақат rami interganglionare воситасида бир-бири билангина эмас, балки кўндаланг толалар ёрдамида қарама-қарши томондаги бел тугунлари билан ҳам қўшилади (алоқаланади). Бундай алоқаланиш учун ўнг ва чап томондаги тугунларнинг бир-бирига яқин турганлиги қулайлик туғдиради.

Бел тугунларидан 1) тугунлараро шох — rami interganglionaris дан ташқари яна 2) аорта атрофидаги чигалда иштирок этувчи майда шохлар ва 3) қарама-қарши томондаги тугунларга борувчи кўндаланг толалар чиқади. Бу толалар ўзаро бир-бири билан ҳам қўшилади; 4) қўшувчи толалар — rami communicantes орқа миянинг бел қисмидан чиқувчи анимал нервларнинг олдинги шохларига қўшилади.

Чаноқ қисми юқорида айтганимиздек, икки соҳани, яъни думғаза ва дум соҳаларини ўз ичига олади, лекин бир-бирига жуда яқин; алоқадор бўлганлиги учун уларни битта соҳа сифатида тасаввур қилиш мумкин. Бу соҳада жойлашган 9 та тугундан фақат бир жуфтигина дум қисмига тўғри келади, қолган 4 жуфти думғаза соҳасидадир.

Умуртқа поғонасининг пастки икки қисми, яъни думғаза ҳамда дум қисмларининг олд томонлари яссилашиб, текис (бирмунча ботиқ) юза ҳосил бўлганлиги туфайли симпатик нервларнинг икки томонда (ўнг ва чап) жойлашиб келаётган тугунлари шу текис юзаларга ўтади ва бир-бирига яқин келади. Энг охирги (дум соҳасидаги) тугун тоқ бўлгани учун тугунлараро шох ёрдамида ўнг ва чап томондаги охирги думғаза тугунлари билан қўшилади. Шундай қилиб, дум тугуни воситасида ўнг томондаги симпатик поя чап томондаги симпатик поя билан туташади ва умумий битта симпатик тугунлар занжирини вужудга келтиради.

Чаноқ қисми тугунларидан 1) ramus interganglionares дан ташқари яна 2) ўнг ва чап томон тугунларини қўшувчи кўндаланг толалар; 3) чаноқдаги аъзоларда чигаллар ҳосил қилувчи думғаза ва чаноқ шохлари — rami sacrales et rami pelvini ҳамда шу соҳадаги анимал нервлар билан қўшилувчи кулранг толалар — rami communicantes grisei чиқади.

Юқорида айтилганлардан билинадики, симпатик поя тугунларидан чиқувчи нерв ва шохлар маълум жойларда (йирик қон томирлар атрофида, аъзолар деворида ва ҳоказо) чигаллар ҳосил қилар экан. Биз, чигалларнинг кўпчилиги билан юқорида танишиб ўтдик (симпатик поя ҳақидаги маълумотларга қаралсин). Энди, бу ҳақдаги тушунчамиз яна

ҳам тўлароқ бўлиши учун шу чигалларнинг йирикларини яна бир қайтариб, тўлароқ тасвирлаб чиқамиз, чунки уларнинг ҳосил бўлишида симпатик нервлар билан бирга парасимпатик нервлар ҳам қатнашади.

Юрак чигали — plexus cordiacus бўйиндаги устки, ўрта ва пастки симпатик тугунлардан чиқувчи учта юрак нервлари ҳамда адашган нерв тармоқлари иштирокида ҳосил бўлади. Чигаллар жойлашувига кўра иккита: 1) юза чигал — plexus cordiacus superficialis ва 2) чуқурликдаги чигал — plexus cordiacus profundus деб аталади. Юза чигал аорта равоғининг остида, чуқурликдаги чигал эса аорта равоғининг орасида, шу равоқ билан кекирдакнинг икки бронхга бўлинган жойи (bifurcatio) оралиғида жойлашган. Бу чигаллардан чиқувчи ва симпатик ҳамда парасимпатик толаларга эга бўлган нервлар юракка боради ва остки меъда чигаллари — plexus gastricus interior et superior; жигар чигали (артерия атрофидаги чигал) — plexus hepaticus; талоқ чигали — plexus lienalis; устки ва остки тутқич чигаллари — plexus mesentericus superior et inferior ва бошқаларни ҳосил қилади. Ўз-ўзидан маълумки, бу чигаллар артериялар сонига қараб жуфт ва тоқ бўлади. Қорин чигалидан чиқувчи бир туркум толалар қорин аортасининг ўзида тарқалади ва пастга томон йўналиб чигал ҳосил қилиб боради. Бунга— plexus aorticus abdominalis дейилади. Бу чигални ҳосил қилишда симпатик поянинг бел қисмидаги тугунларидан чиқувчи толалар ҳам қатнашади.

Аортанинг IV бел умуртқаси қаршисига келиб, икки артерия (a.iliaca communis sinistra et dextra)га бўлинган жойида қорин бўшлиғидаги охирги чигал, устки қорин ости чигали — plexus hypogastricus superior ҳосил бўлади. Шу билан қорин бўшлиғи соҳасидаги чигаллар тамом бўлади. Бу сўнгги, тоқ чигалдан ўтган толалар ўнг ва чап умумий ёнбош артериялар деворларида давом этади.

Қорин чигали — plexus coeliacus (ёки қуёш чигали — plexus solaris), ўз таркибида энг катта симпатик тугунларни (ganglion coeliacani) ўраб турган яримой шаклли тугун — ganglion celiacum ёки ganglion semilunaris (BNA) устки тутқич тугуни — ganglion mesentericum superior ни олади. Қорин чигалида юқорида айтганимиздек, ички аъзоларда борувчи катта ва кичик нервлар (nn.splanchnicus major et minor) нинг тугун олди (преганглионар) толалари тугайди.

Қорин чигали (ундаги тугун ҳужайралари) дан чиққан (постганглионар) толалар шу қорин аортасидан чиқувчи ҳамма катта ва кичик артериялар девори бўйлаб кетади ва йирик артериялар атрофида шу артериялар номи билан аталувчи чигаллар ҳосил қилади. Масалан, буйрак усти чигали — plexus suprarenalis; буйрак чигали plexus renalis; мояк чигали (моякка борувчи артерия — a.testicularis атрофида) — plexus testicularis (эркакларда), plexus ovaricus (аёлларда) ва ҳоказо.

Пастки қорин ости чигали — plexus hypogastricus inferior дан чиқувчи толалар чаноқ ичидаги аъзоларни қон билан таъминловчи артериялар билан бирга боради ва улар деворларида чигаллар ҳосил қилади. Масалан, тўғри ичак чигаллари — plexus rectalis medii ковуқ чигали — plexus vesicalis; простата чигали — plexus prostaticus; уруғ йўли чигали — plexus deferentialis; бачадон ҳамда дилок чигали plexus

uterovaginalis ва ҳоказо. Умумий қорин ости артериясининг ўзида ҳосил бўлган чигаллар — plexus iliaci дан чиқувчи толалар ташқи ёнбош артерияси (a.iliaca externa) бўйлаб давом этиб, сон чигали — plexus femoralis сифатида сон артериясига ўтади.

Пастки қорин ости чигалини ҳосил қилишда симпатик поянинг чаноқ (думғаза) қисмидаги тугунлардан чиқувчи толалар ҳам қатнашади.

Қуйида симпатик нерв системаси тармоқларининг схемасини келтирамиз:

Симпатик нерв системаси	бўйиндаги тугунлар (3)	n.caroticus internus;
		nn.carotici externi;
		rr.communicantes;
	I тугун	r.cardiacus cervicalis superio
		rr.laryngo — pharyugei;
		rr.interganglionares;
		n.cardiacus cervicalis medius;
		rr.communicantes
	II тугун	rr.interganglionares;
		n.cordiacus cervialis inferior
		rr.communicantes;
	III тугун	rr.interganglionares;
	кўкракдаги тугунлар (10—12)	n.splanchnicus major;
		n.splanchnicus minor;
		rr.communicantes (grisei);
		r.aorticus;
	белдаги тугунлар (5)	rr.interganglionares;
		rr.thoracales et pulmonales;
		rr.interganglionares;
		rr.communicantes;
		rr.interganglionares;
	чаноқдаги тугунлар (9)	rr.sacrales et pelvini;
		rr.communicantes (grisei)

Парасимпатик қисм — pars parasympathicus. Парасимпатик нервлар бош миянинг икки соҳаси (ўрта ва узунчоқ мия) ва орқа миянинг бир соҳаси (думғаза қисми) дан чиқишини юқорида айтиб ўтган эдик. Бу асосий нервлардан ташқари, орқа миянинг кўкрак ва бел қисмларидан чиқувчи анимал нервлар орқа илдизлари таркибида ҳам парасимпатик нерв толалари бўлади.

Бош миядаги махсус парасимпатик нерв ўзаклари ва орқа миянинг думғаза соҳасидаги кулранг модда ҳужайраларидан чиқувчи преганглионар нерв толалари, ўзлари борадиган ички аъзолар яқинидаги ёки аъзони ҳосил қилган модда (ёки аъзо девори) ичидаги интрамурал тугунларда тугаб, улардан постганглионар толалар чиқаради.

Бош миядан чиқувчи парасимпатик нервларнинг преганглионар

толалари асосан бешта ўзакдан бошланади. Биз улар тартиби билан танишиб чиқамиз:

1) ўрта миянинг (mesencephalon) Сильвий йўли остида жойлашган кўзни ҳаракатлантирувчи нерв (n.oculomotoris) ўзагининг ички (медиал) ёнида Якубович ўзаги туради. Бу ўзак фақат парасимпатик системага тааллуқли бўлиб, ундан чиқувчи тугун олди (преганглионар) толалар — n.oculomotorius таркибида, кўз соққасининг орқа томонида жойлашган киприк тугуни — ganglion ciliari га ўтади. Бу тугундан постганглионар толалар бошланиб, киприк мускуллари (m.ciliare) га ва кўз қорачиғини торайтирувчи мускул (m.sphincter pupillae) га боради;

2) чўзинчоқ мияда жойлашган парасимпатик ўзаклардан чиқувчи тугун олди (преганглионар) толалар учта бош мия нервлари, яъни юз нерви (VII), тил-ютқин нерви (IX) ва адашган нерв (XI) толалари таркибига қўшилади. Юз (бет) нерви таркибида кетувчи толалар кўз ёши безига, тил ости ва чакка ости безларига боради.

3) Юз нервига қарашли устки сўлак ажратувчи ўзак — nucleus salivatorius superior дан бошланадиган тугун олди (преганглионар) парасимпатик толалар юз нерви билан биргаликда маълум масофани ўтгач, икки гуруҳга бўлинади. Бу икки қисмнинг бундан кейинги йўналиши бутунлай бошқа-бошқадир: а) толаларнинг бир (биринчи қисми ноғора тори — chorda tympani орқали тил нерви (n.lingualis) га ўтади ва унинг таркибида пастки жағ ҳамда тил ости суяклари оралиғидаги учбурчак — trigonum hyomandibulare да жойлашган жағ ости тугуни — ganglion submandibulare га бориб тугайди. Бу тугундан чиқувчи постганглионар толалар икки безга, яъни жағ ости ва тил ости безлари (glandula submaxillaris et sublingualis) га боради. Шунинг учун улар секретор толалар деб ҳам аталади; б) иккинчи гуруҳ тугун олди толалар — катта пирамида нерви (nervus petrosus majr) толалари билан биргаликда қанот-танглай чуқури (асосий суякнинг қанотсимон ўсиқчаси) билан танглай суяги ўртасидаги чуқур — fossa pterygopalatina да жойлашган шу номдаги тугун — ganglion pterygopalatinum га ўтиб тугайди. Бу тугуннинг постганглионар толалари ҳам секретор (бирор хил махсус модда ишлатувчи) толалар деб аталиб, бурун ичи, ютқин, танглайдаги шиллиқ безларига ва кўз ёши безига боради;

4) пастки сўлак ажратувчи ўзак — nucleus salivatorius inferior дан чиқувчи тугун олди (преганглионар) толалар, кичик пирамида нерви — n.petrosus minor (бу нерв ноғора нервининг охирги давоми ҳисобланади) таркибида чакка суяк пирамидасининг олдинги юзасига чиқади ва ундан чакка суягининг танга қисми билан тошсимон қисми ўртасидаги ёриқ (fissura petrosguamosa) орқали ўтиб, қулоқ тугунига бориб тугайди. Бу тугундан бошланган постганглионар толалар қулоқ — чакка нерви (n.auriculotemporalis) га қўшилиб, қулоқ олди сўлак бези (тепки бези — glandula parotis) га боради;

5) адашган нерв (X) нинг орқа (дорсал) ўзагидан бошланиб, чўзинчоқ мия орқали чиқувчи тугун олди (преганглионар) парасимпатик толалар адашган нерв толалари билан биргаликда жуда кўп аъзоларга (масалан: ўпка, юрак, қизилўнгач, меъда, ингичка ичаклар,

336- расм. Адашган нерв (чап томондан).

1 — ganglion cervicale inferior; 2 — r. ventralis n.cervicalis VIII; 3 — r.ventralis n.thoracici; 4 — r.communicans; 5 — n.intercostalis I; 6 — a.carotis communis sin.; 7 — a. subclavia sin.; 8 — n.vagus sin.; 9 — n.laryngeus recurrens; 10 — rr.communicantes; 11 — ganglion thoracicus VI; 12 — n.intercostalis VI; 13 — rr.oesophagei n.vagi; 14 — truncus sympathicus; 15 — aorta thoracica; 16 — oesophagus; 17 — pl.oesophageus ant.; 18 — n.splanchnicus major; 19 — n.splanchnicus minor; 20, 21 — rami gastrici ant.; 22 — ventriculus; 23 — vesica fellea; 24 — omentum minus; 25 — hepar; 26 — cor; 27 — pulmo sinister (кесилган) 28 — pl.pulmonalis; 29 — rr.bronchiales; 30 — pl.cardiacus; 31 — arcus aortae; 32 — r.cardiacus sup.n.vagi; 33 — n. cardiacus sup.; 34 — cardiacus inf.; 35 — ganglion thoracicus I; 36 — n.cardiacus med.; 37 — ganglion cervicale med.

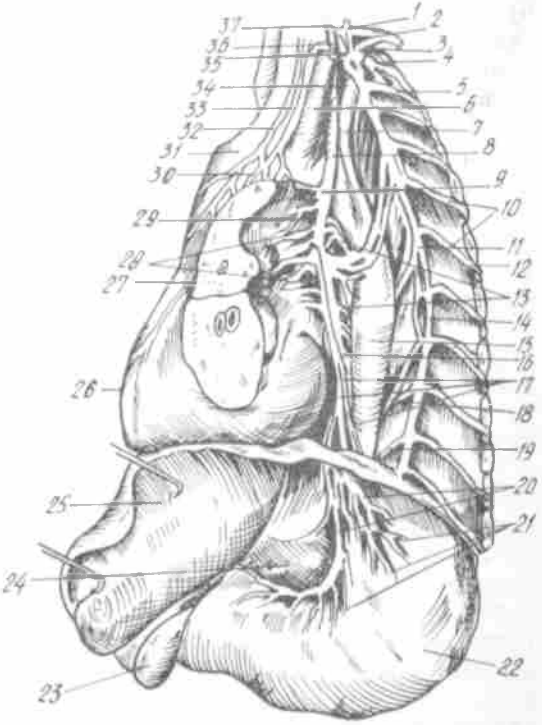

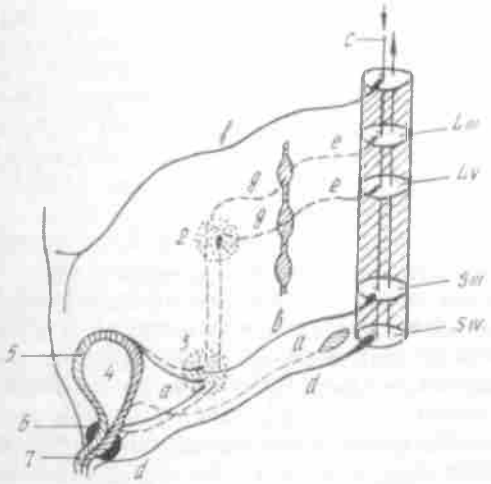

337- расм. Қовуқ иннервацияси (схема).

a — орқа мияга борувчи сезувчи йўл; b — n.pelvicus; c — мия пўстлоғидан орқа мияга борувчи йўл; d — n.pudendus; e — rami communicantes; f — n.iliohypogastricus; g — nn.mesenterici; h — nn.hypogastrici; 1 — симпатик поя; 2 — ganglion mesentericum inf.; 3 — pl.hupogastricus; 4 — vesica urinaria; 5 — m.ditrisor; 6 — m.sphincter vesicae; 7 — m.sphincter urethrae.

йўғон ичакнинг кўпгина бошланғич қисмлари, жигар, меъда ости бези, буйраклар) бора туриб, йўлларида учраган тугунларда тугун орқаси (постганглионар) толалари билан учма-уч (синапс) тўкнашади. Аъзоларга ана шу постганглионар толалар боради.

Юқоридагилардан парасимпатик нерв толаларининг кўп қисми адашган нерв (n.vagus) таркибида эканлиги маълум бўлади (336- расм).

Орқа миядан чиқувчи тугун олди парасимпатик нерв толалар думғаза соҳасидаги II, III ва IV сегментлардан (шу жойдаги ўзаклардан) бошланади ва орқа миянинг шу думғаза соҳасидан чиқувчи анимал нервларнинг олдинги илдизчалари таркибида ташқарига (чаноқ ичига) чиқади. Бу жойда улар анимал нервлардан ажралиб, алоҳида парасимпатик нервларни ҳосил қилади. Улар чаноқ ичидаги аъзолар нерви — nervi splanchnici pelvini деб аталади. Бу нервларнинг толалари пастки қорин ости чигали (plexus hyppogastricus interior) орқали ўтиб қуйи тушувчи чамбар ичак, сигмасимон ва тўғри ичаклар, қовуқ ва жинсий аъзолар девори ичидаги (интрамурал) тугунларга боради. Бу тугунлардан постганглионар толалар бошланиб, шу аъзо деворларига тарқалади. Демак, парасимпатик нерв толаларининг n.vagus таркибидаги қисмининг тугун олди толалари бошқа қисмларидагига нисбатан жуда узоқ борар экан (337- расм).

Автоном нерв системаси ҳақидаги маълумотларга хотима ясаб, шуни айтиш керакки, функцияси жиҳатидан бир-бирига мутлақо қарама-қарши турган ва анатомик тузилиши, жойланиши жиҳатидан ҳам кескин фарқ қиладиган бу икки қисм, яъни симпатик ҳамда парасимпатик қисмларнинг ишлари бош мия пўстлоғи томонидан идора қилинади. Автоном нерв системасининг иши анимал нерв системаси билан узвий боғланган, шунинг учун у умумий нерв системасининг бир қисми ҳисобланади.

СЕЗГИ АЪЗОЛАРИ

УМУМИЙ МАЪЛУМОТЛАР

СЕЗГИ АЪЗОЛАРИ ЁКИ АНАЛИЗАТОРЛАРИНИНГ ВАЗИФАСИ

Ташқи муҳитдаги жисмларнинг катта-кичиклиги, ранги, ҳаракати ва улардан чиққан товушлар ёки ҳушбўй ҳидлар бизга сезги аъзолари иши туфайли маълум бўлади. Бошқача қилиб айтганда, сезги аъзоларимиз ташқи муҳит билан онгимиз орасида жойлашган приборлардир.

Буюк рус олими С. П. Боткин барча сезги аъзолари ишдан чиққан фақат ўнг қўлининггина сезиш хусусияти сақланган аёлни кузатган. Бу аёл доимо уйқуда бўлган. Беморни уйғотиш учун унинг ўнг қўлини ушлаш кифоя эди. Агар бу аёлда ўнг қўлнинг ҳам сезиш қобилияти йўқолганда, уни мутлақо уйғотиб бўлмасди. Юқоридаги ҳолат ҳайвонларда ҳам кузатилган.

А. Д. Сперанский ва В. С. Галкин итдаги кўрув, эшитув ва ҳид сезиш

анализаторларини кесиб ўрганганлар. Бундай операциядан чиққан итлар чуқур уйқуда ётаверган. Уларни уйқудан уйғотиш учун терини ёки ички аъзо рецепторларини таъсирлаш керак эди.

Сезги аъзолари умумий ном билан анализаторлар деб юритилади. Анализаторларнинг периферик учлари турли-туман шаклдаги нерв охирлари бўлиб, уларга *таъсиротни қабул қилувчи рецепторлар* дейилади. Рецепторлар перифериядан қабул қилинган таъсиротни марказга узатади ва бу таъсирот марказга, яъни анализаторнинг марказий қисмига бориб етади. Ҳар қандай анализаторнинг марказий ҳамда периферик қисмлари ўртасида оралиқ қисм мавжуддир. Умуман, анализаторлар ҳақидаги маълумотлар айниқса И. М. Сеченов, И. П. Павлов томонидан тўғри ва аниқ берилган. И. М. Сеченов ва И. П. Павлов анализаторларни бошланиш рецепторларидан бошлаб марказий қисмнинг мия пўстлоғигача объектив методлар ёрдамида ўргандилар.

«Анализатор» термини биринчи марта И. М. Сеченов асарида ишлатилади.

Умуман сезги аъзоларини қуйидаги икки гуруҳга бўлиш мумкин: а) ташқаридан келадиган таъсиротларни сезувчи аъзолар (тери, қулоқ, кўз, таъм ва ҳид сезиш рецепторлари — *экстрарецепторлар*; б) ички аъзоларда бўладиган таъсиротларни сезувчи ички рецепторлар — *интрарецепторлар*. Буларга ички аъзоларда ва қон томирларда жойлашган рецепторлар киради.

Ички аъзолардан келувчи таъсиротлар унча аниқ бўлмай, марказий нерв системасининг энг сўнгги нуқтаси — бош миянинг пўстлоқ қисмигача аниқ етиб бормаслиги мумкин. Аммо ички аъзолардан келувчи таъсиротлар йиғиндиси одам организмига «ўзини қандай ҳис қилиш» каби умумий таъсир қилади.

Совет олимлари (К. М. Биков, В. Н. Черниговский ва бошқалар) одам ва ҳайвонлар ички аъзоларида сезувчи нерв охирлари жойлашганлигини, улар ўз навбатида ички аъзолар ҳолати ҳақида марказий нерв системасига хабар етказиб туришини аниқладилар. Ана шу нерв охирлари — интерарецепторлар ички анализаторларнинг периферик қисмидир.

Ички аъзолар вегетатив нерв системаси орқали идора қилинади. Вегетатив нерв системасининг тузилиши ва иши ҳақида биз юқорида мукаммал тўхталиб ўтганимиз учун, бу ўринда интрарецепторларнинг фақат мускул ва бўғимларда жойлашган нерв охирлари ҳақида гапириш билан чегараланамиз.

Мускул ва бўғимларда жойлашган нерв охирлари — проприорецепторларни И. П. Павлов ҳаракат анализаторларининг периферик учи деб атаган эди.

Мускулларда, бўғимларда жойлашган пропиорецепторлар ана шу мускуллар қисқарганда, бўғимлар букилганда ва ёзилганда таъсирланиб, қўл-оёқ бўғимлари ва мускуллари ҳолати ҳақида марказий нерв системасига сигналлар бериб туради.

«Қўл, оёқ ва гавда мускуллари ҳолатининг ўзгариши ёки уларнинг турли хилдаги ҳаракати бизнинг онгимизга мускулларда жойлашган

сезги нервлари орқали етиб боради. Мускуллардаги сезиш хусусияти туфайли гавда ҳолатида рўй берган ўзгаришларни дарҳол аниқ била оламиз. Чунончи, кўзи боғланган одам қўллари елкадан баландда ёки пастдалигини, тирсак бўғимлари букилган-букилмаганлигини, қўл панжалари ёзилганини, оёқлари букилган ёки ёзилганини, боши қандай тезлик билан олдинга ёки ёнга эгилаётганини ва бошқаларни аниқ айтиб беради» (И. М. Сеченов).

СЕЗГИ АЪЗОЛАРИ ФИЛОГЕНЕЗИ ВА ОНТОГЕНЕЗИ

Паст даражадаги энг содда ҳайвонларнинг сезги аъзолари алоҳида аъзо сифатида ажралиб чиқмаган. Паст даражадаги ҳайвонларда сезги аъзолари бутун танада «тарқоқ» ҳолда жойлашган. Ҳайвонот дунёсида аста-секин соддароқ тузилишдан мураккаб тузилиш томонга такомил этиб бориш натижасида сезги аъзолари ҳам такомиллашиб, бир ерга тўпланади ва махсус аъзони ҳосил қилади. Ҳайвонларда сезги аъзоларининг жойлашиш тартиби асосан бир хил деса ҳам бўлади. Аммо ҳайвонлар тузилишининг мураккаблашиши ва ҳайвонларнинг зоологик босқичнинг пастки босқичларидан юқори босқичларига қараб кўтарилиши сари сезги аъзолари ҳам аста-секин мукаммаллашиб боради.

Сезги аъзолари баъзи ҳайвонларда (ҳашаротларда) оғиз атрофида бўлса (масалан химиорецепторлар), бошқаларда танадан ўсиб чиққан қўл, оёқ, мўйлаб, қисқич ва ҳоказоларда жойлашади.

Сезги аъзолари периферик анализаторларининг аста-секин мукаммаллашиши ва турли хилдаги рецепторларнинг турли ерларда тўпланиб тараққий этиши (яъни анализатор периферик учларининг), эволюцион такомиллашуви унинг марказий қисмига бевосита таъсир кўрсатади. Чунки ташқи муҳитда рўй берадиган турли-туман таъсиротлар анализаторнинг периферик қисмидан унинг марказий қисмига узатилади; бинобарин, марказий нерв системаси ҳам эволюцион тарзда такомиллашиб боради.

Сезги аъзоларининг онтогенетик такомиллашуви ҳақида фикр юритар эканмиз, шуни айтиб ўтиш жоизки, янги туғилган чақалоқда сезги аъзолари, бош мия, нерв системаси ҳали тамоман камолатга етмаган бўлади.

Анализаторлар онтогенезини ўрганиш, шартли рефлекс усулидан фойдаланиш анча яхши натижа берди. Масалан, вестибуляр рефлекс бола туғилгандан 10—13 кун кейин, чуқур сезги рефлекси (оёқни ёзиш ёки букиш) 3—4 ҳафтадан сўнг, ҳидлов рефлекси бир ойдан кейин, маза билиш рефлекси иккинчи ой охирида, эшитиш учинчи — тўртинчи ойларда, кўриш — иккинчи ой охирида ҳосил бўлиши ана шу шартли рефлекс ҳосил қилиш методи ёрдамида аниқланди (А. И. Касаткин).

ТЕРИ АНАЛИЗАТОРИ

Тери cutis, организмни ташқи таъсиротлардан сақлаш вазифасинигина эмас, балки муҳим сезги аъзоси вазифасини ҳам бажаради. Тери

орқали биз температурани, атмосфера босимини, оғриқни ва бошқаларни сезамиз. Одам терисининг сатҳи ўрта ҳисобда 1,6—2 м² га тенг.

Тери филогенези. Ташқи муҳит таъсиротларига жавоб бериш хусусияти жуда содда тузилган бир ҳужайралиларда ҳам мавжуд. Ташқи муҳит таъсиротларига ҳайвонлар одатда икки хил — мусбат ва манфий жавоб беради. Мусбат жавоб берган ҳайвон таъсирот томонга интилади, манфий жавоб берган ҳайвон таъсиротдан қочади.

Турли ҳашаротлар териси ташқи томондан хилма-хил туклар, тиканлар билан қопланган, буларнинг барчаси сезиш билан боғланган, албатта. Сезишда ҳашаротларнинг бош томонидан ўсиб чиққан мўйловлари айниқса муҳим вазифани (антенна) бажаради.

Терининг сезиш хусусияти баъзи мўйловли балиқларда (лаққа балиқларда) яхши такомил этган бўлиб, улар ана шу мўйловлари ёрдамида сув остидаги ерни сезиб туради ва денгиз тагига яқин сузиб юради. Қушларда тери сезувчанлиги унча яхши такомил этмаган.

Тери сезувчанлиги сут эмизувчиларда айниқса яхши такомил этган бўлса-да, сезги рецепторлари терида бир хилда тарқалмаган. Масалан, филда сезги рецепторлари хартум учида, йиртқич ҳайвонларда ва кемирувчиларда мўйловлар соҳасида, отда юқори лабда кўпроқ жойлашган.

Одамда эса лаб, бурун, тил, бармоқлар учи ва ҳоказолар сезги рецепторларига бой.

Одам терисининг тузилиши гистология курсида муфассал баён этилган. Биз қуйида терининг микроскопик тузилиши ҳақида қисқача маълумот бериш билан кифояланамиз.

Одам териси икки қаватдан иборат бўлади:

1. Юза қават ёки тери устки қавати — epidermis. Бу қават эктодермадан такомил этиб, кўп қаватли ясси эпителийдан тузилган. Эпителийнинг ташқарига қараган юза қавати шох қаватга айланади ва аста-секин кўчиб, янгиланиб туради. Баъзи касалликларда (масалан, скарлатинада) эпидермия юза қаватининг пўст ташлаши зўрайиб кетади. Пойафзалнинг қисиши натижасида оёқ бармоқларида эпидермис қалинлашиб, қадоқлар ҳосил бўлиши мумкин.

2. Чуқур қават, асл тери — corium dermis. Бу қават мезодермадан такомил этади. Толали қўшувчи тўқимадан тузилган бўлиб, унга эластик толалар аралашган. Таркибида силлиқ мускул толалари бўлганлиги учун терининг эластиклик хусусиятини (айниқса ёшларда) таъминлаб туради (338- расм).

Асл терини икки қаватга бўлиш мумкин: юқори қатлами эпидермиснинг остигинасида бўлади. Эпидермис ичига бўртиб кирган сўрғичларга papilla cutis дейилади. Corium нинг эпидермис ичига кириб кетган сўрғичлари бағрида қон ва лимфа томири капиллярлари ҳамда нерв охирлари кўпроқ жойлашган. Тери сўрғичлари орасида эгатлар — sulcicutis бўлиб, ана шу арикчаларга тери безларининг чиқарувчи йўллари очилади. Эгатчалар билан бир қаторда қиррачалар (crista cutis) ҳам ҳосил бўлади. Эгатча ва қиррачалар терининг маълум қисмларида (қўл ва оёқ кафтлари юзасида) ўзига хос чизиқларни ҳосил қилади.



338- расм. Терининг микроскопда кўриниши.

А — шох қавати; Б — асл тери; В — тери ости ёғ қавати.

Шуни айтиб ўтиш керакки, бир кишининг бармоқларидаги чизиқлар иккинчи кишиникига сира ўхшамайди.

Corium нинг иккинчи чуқур қавати терининг энг остки (учинчи) қавати бўлиб, тери ости ёғ қавати — tela subcutanea га чегарадошдир. Тери ости ёғ қавати танани ташқи муҳитдаги паст температурадан — совуқдан сақлайди. Шунинг учун ҳам шимолда яшовчи ҳайвонларда тери ости ёғи кўпроқ бўлади. Тери билан суяк дўмбоқчалари орасида ёғ ёстиқчалари bursa subcutaneae бор. Ёғ ёстиқчалари жойлашган ерининг номи билан аталаверади, масалан — bursa subcutanea olecrani ва ҳоказо.

Эпидермиснинг энг чуқур қаватида меланин деб аталувчи пигмент мавжуд. Ана шу пигментнинг кўп-озлигига қараб, тери турли рангда бўлади. Меланин терининг ҳамма ерида бир хилда тарқалмаган; аксинча айрим ерларда, чунончи сут безининг сўрғичи, атрофи — areola mammae да, лаблар, scrotum — уятли лаблар соҳасида ва anus атрофида кўпроқ жойлашган. Шунинг учун бу соҳалар бошқаларидан рангининг тўқлиги билан ажралиб туради. Тери пигментининг миқдори ҳомиладорлик вақтида кўпаяди. Натижада терида доғлар пайдо бўлади. Терининг қалинлиги ҳам ҳамма ерда бир хил эмас. Масалан, бўғимларнинг букиладиган томонидаги тери, ёзиладиган томонидаги терига қараганда юпқароқ, бош териси юз терисига қараганда қалинроқ, кўл ва оёқ панжалари кафт юзаларининг териси ўзининг қалинлиги билан бошқа ердаги теридан фарқ қилса, қовоқ ва жинсий аъзолар териси юпқалиги билан фарқ қилади. Умуман тери энг қалин ерда 3 мм, энг юпқа ерда 0,3 мм ни ташкил қилади.

СОЧЛАР — PILI

Сочнинг икки — тери ости ва тери усти қисмлари тафовут қилинади. Сочнинг тери остидаги қисми — соч илдизи, тери устидаги қисми — сочнинг эркин қисми ҳисобланади. Сочнинг тери остидаги қисми (илдизи) соч пиёзи деб аталувчи қопчадан иборат бўлиб, бу қопча ичига мой безларининг чиқариш йўллари очилади. Соч қопчасига силлиқ мускул толалари бирикади, бу мускулларнинг қисқариши соч қопчасини диккайтиради, натижада тери ғадир-будир бўлиб, «ғоз териси» га ўхшаб

қолади. Сочнинг ранги соч қопчасидаги пигмент ва ҳаво миқдорига боғлиқ бўлади. Ҳаво ва пигмент йўқолгач, соч оқаради.

Теридан сочдан ташқари тирноқлар ҳам ўсиб чиқади. Тирноқлар эпидермиснинг дағаллашиши ҳисобига ҳосил бўлади. Тирноқ икки қисмга — тирноқ илдизи (тери остидаги) ва тирноқнинг эркин (қирқиб туриладиган) қисмига бўлинади. Тирноқ илдизи тирноқ фалангаларининг суяк усти пардасига бориб туташган. Тирноқнинг ўсишини ана шу ер таъминлайди, унга — matrix unguis (тирноқ ўрни) дейилади.

Одам териси бағрида уч хил: ёғ, сут ва тер безлари мавжуд.

Ёғ безлари — glandulae sebotceae альвеоляр тузилишга эга бўлиб, деярли терининг ҳамма ерида бор деса бўлади. Улар фақат оёқ ва қўл панжасининг кафт юзаларида бўлмайди, холос. Ёғ безлари, юқорида айтиб ўтганимиздек, соч қопчаларига очилади ва сочлар тешик орқали тери юзасига чиқиб терини ёғлайди, шу билан уни қуриб қолишдан, ёрилишдан сақлайди. Ёғ безлари терининг соч ўсмайдиган ерларида, чунончи, лаб жияклари, қовоқлар, бурун катаклари чети ва ҳоказоларда ҳам мавжуд бўлиб, бу ерда ёғ безларининг чиқариш йўллари бевосита тери юзасига очилади.

Тер безлари — glandulae sudoriferae тузилиши жиҳатидан ёғ безларидан фарқ қилади. Тер безлари найсимон тузилишга эга. Тер безлари асл тери билан тери ости ёғ қавати орасида жойлашган. Тер безлари ҳам ёғ безлари каби терининг барча ерида мавжуддир. Фақат лаб жияклари ва glans penis терисида йўқ, холос. Тер безлари тер — sudor ишлаб чиқаради, тер билан бирга организмдан кўп зарарли моддалар ва ҳар хил тузлар чиқиб кетади. Терлаш организм ҳароратини пасайтиради, терморегуляцияда катта роль ўйнайди. Тер безларининг нормал ишлаши буйраклар ишига ёрдам беради.

ТЕРИ ҚОН ТОМИРЛАРИ ВА НЕРВЛАРИ

Тери, тери остидаги мускулларда тарқалган қон томирлар орқали қон билан таъминланади. Тери бағрида артериал ва веноз қон томирлар тўри бор.

Тери нервлари жуда сезувчандир. Шунинг учун терида сезувчи нерв охирлари жуда кўп бўлади. Терида бошланадиган сезувчи нерв охирлари орқа миянинг орқа шохига кириб боради.

СУТ БЕЗИ — GLANDULA MAMMARIA

Сут бези сут эмизувчиларга хос бўлиб, гўдакларни эмизиш учун мослашган. Сут безлари одамда, маймунда ва кўршапалак кабиларда бир жуфт бўлади, бошқа сут эмизувчи ҳайвонларда эса туғадиган болаларининг сонига қараб икки жуфт, тўрт жуфт ва ундан ҳам ортиқ бўлиши мумкин.

Одамда сут безлари катта кўкрак мускулининг устида жойлашганлигидан, уни кўкрак безлари деб ҳам юритилади. Тузилиши жиҳатидан сут безлари сут ишлаб чиқаришга мослашган тер безлари бўлиб, ана шу тер безларидан такомил этади. Сут безлари янги туғилган

339- расм. Сут бези.

1—oreola mammae; 2—papilla mammae.

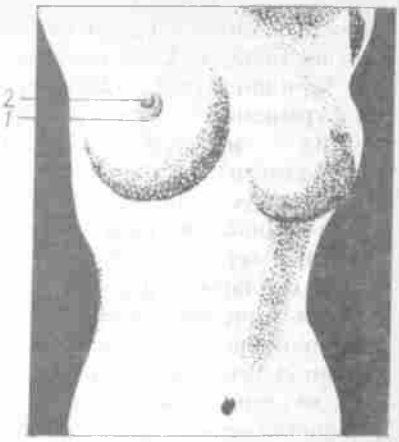

чақалоқларда унча такомил этмаган бўлади. У қиз болалар балоғатга етганидан кейин катталашиб, такомиллашади. Сут безининг такомиллашуви ҳомиладорлик, айниқса, туғишга яқин зўраяди. Бунинг сабаби, чақалоқ туғилгандан сўнг дарҳол эма бошлайди, сут безининг сут ажратиш (лактация) функцияси бошланади. Сут бези катта кўкрак мускулини қоплаб ётган фасциянинг устида, III — IV қовурғалар соҳасида жойлашган. Сут безининг ўртасида сут бези сўрғичи — papilla mammae ва сўрғич атрофида сўрғичга ўхшаш қўнғир рангли (пигментга бой) доира — oreola mammae бор (339- расм).

Сўрғич ва унинг атрофидаги сўрғич доираси ранги ҳомиладорлик даврида қуюқлашади ва жигар ранг тусга киради. Сўрғич атрофидаги доира терисида майда безлар — glandula oreolares жойлашганлигидан, бу соҳа текис эмас. Сўрғич ва сўрғич атрофидаги доира териси узунасига ҳамда кўндаланг йўналган мускул толаларига бойдир. Ана шу мускулларнинг қисқариши туфайли сут бези сўрғичи бола эмаётган вақтда диккаяди. Сут бези сўрғичи ва атрофидаги ва доира терисида мой безлари бўлмайди.

Сут безини кесиб, ички тузилишини текширсак, унинг 15—20 та алоҳида без бўлаклари — lobi glandulae mammariae дан иборат эканлигини кўрамиз. Без бўлакларининг учи сўрғич томон йўналган конус шаклида бўлади. Без бўлаклари орасида оқиш зич қўшувчи тўқима жойлашган, бу тўқима пардаларининг варақлари без бўлаклари тўқимасига киради ва уни бўлакча — lobuli ларга бўлиб юборади. Бўлакчалар ўз навбатида бир неча без пуфакчаларидан иборат, уларнинг ҳар бирида биттадан сут чиқариш йўли бор. Сут пуфакчаларидан чиқувчи майда сут йўллари бир-бирига қўшилиб, бўлакча сут чиқариш йўлини, бир неча бўлакчалардан чиқувчи сут йўллари эса бўлак сут йўли — ductus lactiferi ни ҳосил қилади. 15—20 та без бўлакчаларидан чиқувчи ductus lactiferi сут безининг сўрғичи томон йўналади. Сўрғичга яқин келгандан сўнг баъзилари бир-бири билан туташиб, 8—15 та тешик билан бевосита сўрғичга очилади. Сут бези сўрғичига лупа билан қаралса, унинг юзасида 8—15 та тешик борлигини кўриш мумкин (340- расм).

Сут бези аномалияси. Сут бези аномалияларига сут бези сонининг кўпайиб кетиши (яъни қўшимча сут безлари мавжуд бўлиши) киради, бундай ҳолларда тузилиши жиҳатидан ҳақиқий безга ўхшаган безчалар ёки фақат без сўрғичларигина ҳосил бўлиши мумкин.

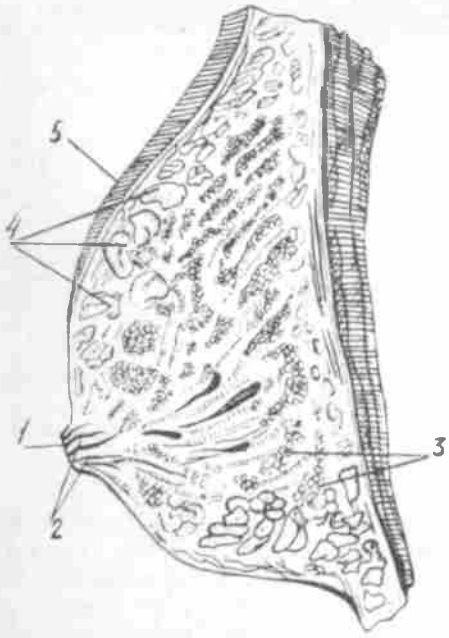

340- расм. Сут бези (сагиттал кесими).

1 — papilla mammae; 2 — ductus lactiferi; 3 — lobuli glandulae; 4 — тери ости ёғ қавати; 5 — тери.

Баъзан эркакларда сут бези худди аёллардагидай ўсиб кетади, бунга mamma masculina дейилади.

Сут безининг қон томирлари ва нервлари. Сут бези қон билан aa. intercostales ва a. thoracica interna лардан таъминланади.

Без ичига кирган артериал қон томирлар без бўлаклари орасидаги қўшувчи тўқима деворлари ичида майда томирчаларга бўлиниб, ниҳоят без пуфакчалари деворига етиб боради ва капилляр тўр ҳосил қилиб, пуфакчани ўрайди. Веналар артериялар билан ёнма-ён боради. Сут бези териси остида ҳам хийла йўғон веналар бўлиб, улар эмизувчи аёлларда айниқса, катталашиб кетади ва тери остидан кўм-кўк бўлиб кўриниб туради. Лимфа томирлари қўлтиқ ости лимфа тугунига ва қовурғалараро тугунига қуяди. Нервлари сезувчи нервлардан, асосан n. n. inter costales лар ҳоказолар киради), ҳидни ёмон сезувчилар — микросматиклар (одам, маймун) ва ҳидни бутунлай сезмайдиганлар — анастоматиклар (дельфинлар) га бўлинади. Ҳидни жуда яхши сезадиган одамлар ҳам учраши мумкин, макросимпатик одам деб шунга айтилади.

ЭШИТИШ ВА МУВОЗАНАТ АЪЗОСИ ЁКИ ҚУЛОҚ

Товуш, ҳаво ва сув тўлқинларини сезувчи рецепторлар ҳайвонларда ва одамда битта умумий аъзода жойлашган. Шунинг учун ҳам эшитиш ва мувозанат аъзоси биргаликда ўрганилади.

Умуман эшитиш рецепторлари — фонорецепторлар эволюцион ривожланишда кечроқ такомил топади. Шунинг учун, эшитиш аъзоси барча ҳайвонларда мавжуд эмас.

Фонорецепторлар фақат бўғимоёқли умуртқасиз ҳайвонларда мавжуд бўлиб, мазкур ҳайвонларнинг бутун танаси бўйлаб тарқалган эшитиш тукчаларида жойлашган.

Эшитиш туклари жониворларнинг турли ерларида жойлашган ва сезгирлик нуқтаи назаридан одамдаги эшитиш рецепторларидан сезгирроқдир, яъни улар одам эшитмаган товушларни ҳам сезади.

Умуртқали ҳайвонларда эшитиш аппарати махсус аъзо — лаби-

ринтнинг парда қисмида жойлашган. Лабиринт ичида фақат эшитиш аппаратигина эмас, балки мувозанат аппарати ҳам жойлашган.

Паст даражадаги ҳайвонларда ҳам мувозанат сақлаш аъзоси билан эшитиш аъзоси ўзаро боғлиқ бўлиб, булардан қадимийси мувозанат аъзосидир, албатта. Умуртқасиз ҳайвонларда мавжуд бўлган статик пуфакча, умуртқали ҳайвонлардаги мувозанат аъзосини — лабиринтнинг прототипи деса бўлади. Масалан, сувда яшовчи моллюскаларда ичи суюқлик билан тўлган статик пуфак бор, суюқлик ичида битта ёки иккита оҳак заррачаси — отолит ёки статолит сузиб юради. Сувда ҳайвоннинг вазияти ўзгарар экан, ана шу статолитлар пуфак деворидаги нерв охирларига урилади ва гавда вазияти нерв системаси орқали тўғриланади.

Умуртқали ҳайвонларда мувозанат аъзоси бир қанча мураккаблашиб лабиринтга айланган.

Паст даражадаги умуртқалиларда лабиринт содда тузилган, масалан, миксинларда лабиринт фақат биттагина ярим доира ҳалқали бўлгани учун бу ҳайвон фазода фақат бир томонлама ҳаракат қила олади, холос.

Юмалоқ оғизлиларда лабиринтнинг икки ярим доира ҳалқаси мавжуд, шунинг учун ҳам бу ҳайвонлар икки томонга ҳаракат қила олади.

Ниҳоят, баликларда лабиринтнинг уч ярим ҳалқаси (доираси) бор. Шунинг учун ҳам баликлар сувда уч ёклама (уч ўлчов бўйича) ҳаракат қила олади. Аммо баликлар лабиринти сут эмизувчи ҳайвонлардагига қараганда жуда ҳам соддадир.

Қуруқликда яшовчи ҳайвонларда қўл ва оёқ ҳаракати туфайли мувозанат сақлаш яна ҳам такомиллашади, натижада мувозанат аъзоси эшитиш аъзосидан ажралиб, мустақил аъзо — лабиринт даҳлизи ва унинг ичида махсус нерв — nervus vestibularis пайдо бўлади.

Шундай қилиб, филогенетик тараққиёт даврида мувозанат аъзоси сувда яшовчи ҳайвонлардаёқ мустақил аъзога айланиб қолган бўлса, эшитиш аъзоси ҳайвонлар сувдан қуруқликка чиққандан кейин такомил эта бошлаган. Маълумки, эшитиш аъзосининг вазифаси ҳаводаги товуш тўлқинларини ушлаб, уни мияга узатишдан иборат. Шунинг учун сувда яшовчи ҳайвонларда товуш эшитиш аъзоси ҳам яхши такомил этмаган, энг юқори даражадаги сув ҳайвонлари бўлган баликларда эшитиш аъзоси ҳам куртак ҳолида бўлади. Баликларда фақат лабиринт (ички қулоқ) бор, холос.

Ҳайвонлар сувдан қуруқликка чиқар экан, ҳаводаги товуш тўлқинларини ички қулоқ лабиринтига етказиб берувчи ўрта қулоқ ноғора бўшлиғи зарур бўлиб қолади. Шунинг учун амфибиялардан бошлаб ноғора бўшлиғи ва ноғора пардаси пайдо бўлади. Унча яхши билинмаган чуқурча сифатида ташқи қулоқ ҳам вужудга келади.

Қулоқ супраси юқори даражадаги сут эмизувчиларда бўлади, холос. Қулоқ супрасида мускуллар бўлганлиги учун, у турли томонга қараб ҳаракат қилиш қобилиятига эга.

ЭШИТИШ АЪЗОСИ ОНТОГЕНЕЗИ

Эшитиш аъзоси эктодермадан такомил этади. Эмбрион ривожланишининг тахминан 3-ҳафтасида, мия орқа пуфаги соҳасидаги эктодерма бир оз қалин тортади, бунга *эшитиш пластинкаси* дейилади. Эшитиш пластинкаси эмбриоННинг 4-ҳафтаси давомида такомиллашиб бориб, чуқурлик ҳосил қилади, бу *эшитиш чуқурлиги* деб аталади. Эшитиш чуқурлиги тобора чуқурлашиб, теридаги оғзи торая боради ва беркилиб кетади. Натижада, эпителийдан иборат берк эшитиш пуфакчаси ҳосил бўлади.

Эмбрион такомилининг 4-ҳафтаси охирларида эшитиш пуфакчаси икки қисмга бўлиниб, юқори қисми эндолимфатик йўлга, пастки қисми эса чиғаноқ йўлига айланади, 8 ҳафталик эмбрионда эшитиш пуфагининг юқори эндолимфатик қисмидан аввал иккита, сўнгра яна битта (ҳаммаси бўлиб учта) ярим доира ҳалқалар ўсиб чиқади ва пуфакчанинг ўзи utriculus куртагига айланиб қолади. Эшитиш пуфаги пастки қисмининг чиғаноқ йўлидан икки ярим айланмали чиғаноқ ўсиб чиқади, пуфакчанинг пастки қисми эса sacculus ҳосил бўлиши учун куртак бўлиб қолади.

Демак, эшитиш пуфагининг юқори бўлагидан — utriculus пастки бўлагидан sacculus ҳосил бўлади ва ҳар икки бўлакнинг бир-бирига ўтиш еридаги сиқиқ йўл — ductus utriculosaccularis ни ҳосил қилади. Аввалига эшитиш пуфагининг ичи бир хил нейро — эпителий ҳужайрасидан ташкил топган бўлади. Эшитиш пуфаги икки қисмга бўлингандан сўнг, уларнинг ичини қоплаган ҳужайралар ҳам ўзгаради. Чунончи, олдинги — utriculus қисмидаги ҳужайралар ана шу лабиринт даҳлизида жойлашган сезувчи нерв охирларига айланса, орқа қисмидаги ҳужайралардан Кортий аъзоси пайдо бўлади.

Кортий аъзосининг дастлабки аломатлари эмбрион такомилининг учинчи ҳафталарида пайдо бўлади. Ана шу даврда чиғаноқ йўлининг тубида, унинг ички юзасини қоплаган эпителий қалинлашади. Кортий аъзосининг такомиллашуви эмбрион тараққиётининг 6-ойи охиригача давом этади.

Суяк лабиринтининг такомил этиши. Юқорида айтиб ўтганимиздек, эмбрион ривожланишининг 3-ойи охирларида пардадан иборат лабиринт (ярим ёй ҳалқалар) ҳосил бўлар экан.

Пардадан тузилган лабиринт такомил этиб борар экан, айни вақтда ана шу парда — лабиринт атрофида мезенхима тўқимаси тўпланиб боради. 4-ой бошида пардадан иборат бўлган лабиринт атрофидаги мезенхима тоғайга, яъни тоғай лабиринтига айланади. Натижада, парда лабиринти билан тоғай лабиринти орасида перилимфатик бўшлиқ ҳосил бўлади. Эмбрион тараққиётининг 7-ойи даврида тоғай лабиринти перихондрал суякланиш йўли билан суяк лабиринтига айланади.

Шундай қилиб, ҳаммаси бўлиб учта ярим доира канали ҳосил бўлади. Ҳар қайси ярим доира ҳалқа бир-бирига перпендикуляр ҳолда жойлашади. Тўрт оёқли (горизонтал ҳолда юрувчи) ҳайвонларда олдинги вертикал, орқа вертикал ва горизонтал каналлар, одамда эса (вертикал ҳолга ўтиш билан) олдинги, орқа ва горизонтал каналлар

ҳосил бўлади, яъни олдинги вертикал канал ўрнига орқа канал юзага келади.

Лабиринт бола туғилгандан кейин ҳам ривожлана беради, албатта. Бола 7 ёшга киргунга қадар ярим доира каналлар девори ҳали юпқа бўлади. Етти ёшдан кейин ярим доира ҳалқаларнинг ботиқ юзаси 2—3 баравар қалинлашади. Қаварик юзаси девори ботиқ юзага нисбатан юпқалигича қолади.

Ўрта қулоқ (ноғора бўшлиғи) 2 ойлик эмбрионда биринчи жабра ёриғининг орқа томонида ҳосил бўлади. Биринчи жабра ёриғининг олдинги, проксимал қисми эшитиш (Евстахий) найига айланади. Биринчи ҳамда иккинчи жабра равоқлари тоғайидан эшитиш суяклари ҳосил бўлади.

Ташқи қулоқ. Қулоқ супраси биринчи жабра ёриғини ўраб ётган мезенхима тўқимасидан такомил этади. Эмбрион тараққиётининг иккинчи ойи давомида қулоқ супраси соҳасида олтита дўмбоқча ҳосил бўлади. Дўмбоқчалар ўртасидаги чуқурча (cavum conchae) ичкарига, ўрта қулоққа қараб ўсиб киради ва ташқи қулоқ йўли — meatus acusticus externus ҳосил бўлади. Қулоқ дўмбоқчаларининг такомил этиши ва уларнинг бирлашиб кетиши натижасида қулоқ супраси — auricula юзага келади.

Бинобарин, эшитиш анализаторларининг периферик қисми — қулоқ уч қисмдан ташкил топган, учала қисм ҳам (ташқи эшитув йўлининг ярми ва қулоқ супраси бундан мустасно) чакка суягининг тош қисми пирамидаси ичида жойлашган. Бу уч қисмнинг энг ичкаридагиси (ички қулоқ) — лабиринт товуш сезувчанлик ва мувозанат сақлаш аппаратига эга бўлса, қолган икки қисми (ташқи ва ўрта қулоқ) товуш ўтказиш вазифасини бажаради, холос.

Ташқи қулоқ — Auris externa

Ташқи қулоқ таркибига қулоқ супраси ва ташқи эшитув йўли киради.

Қулоқ супраси — auricula (341- расм), эластик тоғайдан тузилган, устидан тери билан копланган товуш ушлагич бўлиб, шакли (қулоқ супрасининг юмшоғи ҳисобга олинмаса) худди асосида ётган тоғай шаклининг ўзгинасидир. Қулоқ супраси одатда, қулоқ деб юритилаверади.

Қулоқ супрасининг тоғайи қулоқ четида қайрилиб (бураліб) тамом бўлади, бунга қулоқ супрасининг бурмаси helix дейилади. Олдинги ва юқори томондаги қулоқ чуқурчаси (тешиги) соҳасида бурма оёғи — crus helicis билан бошланиб, олдин юқорига ва орқа томонга, сўнгра пастга ва олдинги томонга қараб қайрилиб, қулоқ супрасининг юмшоғи — lobulus auriculae гача давом этади. Қулоқ супрасининг четки қийиғи — helix га параллел йўналган бўртма бор, бунга anthelix дейилади.

Юқори томонда икки оёқчага crus anthelix айрилади, пастки томонда antitragus деб аталувчи дўмбоқ билан тугайди.

Helix билан anthelix орасида чуқур ариқча — scapha жойлашган. Қулоқ тешиги олдинги томонда tragus деб аталувчи дўмбоқ билан чегараланади.

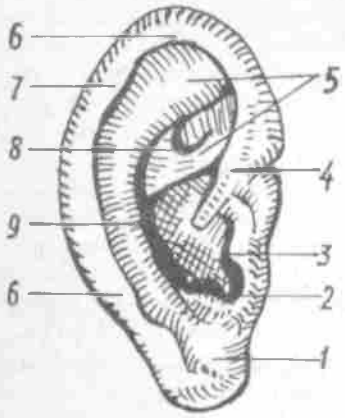

341- расм. Қулоқ супраси.

1 — lobulus auriculae; 2 — antitragus; 3 — tragus; 4 — crus helicis; 5 — crura anthelicus; 6 — helix; 7 — tuberculum auriculae; 8 — fosea triangularis; 9 — anthelix.

Қулоқ супрасини ҳаракатга келтирувчи мускуллар юқорида («Мимика мускуллари» бобида) айтиб ўтилган эди. Бу мускуллар одамда рудимент ҳолда сақланиб қолган бўлса, кўпчилик шалпангқулоқ ҳайвонларда қулоқ супрасини товуш чиққан томонга қаратиш учун хизмат қилади. Шунинг учун шалпангқулоқ ҳайвонларнинг қулоқ супрасидаги дўмбоқ ва чуқурчалар яхши билинади, одамда эса билинмайди. Одам қулоғи редукцияга (тескари такомил) учрар экан, турли хил кирган-чиққан бурмалар ҳосил қилади. Маълумки, шалпангқулоқ ҳайвонлар қулоқ супрасининг юқори учи бурчак ҳосил қилиб тугайди. Редукция натижасида helix нинг юқори томонида кичкина дўмбоқча сақланиб колади, бунга tuberculum auriculare дейилади. Бу дўмбоқ баъзи одамларда яхши тараққий этган, баъзи одамларда бутунлай бўлмайди. Умуман қулоқ супраси турли одамларда ҳар хил шакл ва катталикда бўлиши мумкин.

Ташқи эшитув йўли — meatus acusticus externus қулоқнинг ташқи тешиги билан ноғора пардаси орасида жойлашган «S» симон канал бўлиб, узунлиги 30—33 мм дан ошмайди. Ташқи эшитув йўли қийшиқ бўлганлиги сабабли унча узоқ жойлашмаган ноғора пардаси қулоқ тешигидан қаралганда кўринмайди.

Ноғора пардани кўриш учун қулоқ супрасини юқорига ва орқа томонга тортиш (ташқи эшитув каналини тўғрилаш) керак.

Ташқи эшитув канали икки қисмдан: ташқи тоғай ва ички суяк қисмларидан иборат. Тоғай қисми қулоқ супраси тоғайининг торайган давомидан иборат бўлиб, эшитиш каналининг учдан бир қисмини ташкил этади. Суяк қисми чакка суягининг ноғора қисмига қадар давом этади ва ташқи эшитув йўлининг учдан икки қисмини ташкил қилади. Ташқи эшитув йўлини қоплаган тери тоғай қисмида қалинроқ, суяк қисмида юпқароқ бўлиб, суяк ва тоғай устига маҳкам ёпишиб кетган. Ташқи эшитув йўлининг тоғай қисмини қоплаган тери ёғ безларига бойдир. Бундан ташқари, унда олтингугуртга бой махсус модда — cerumen ишлаб чиқарадиган безлар, glandula ciruminosae лар ва қулоқни чангланишдан сақлайдиган жуда кўп майда тук—tragi (pilli) бор.

Қулоқнинг ноғора пардаси.

Ноғора парда — membrana tympani ташқи эшитув йўлини ўрта қулоқ бўшлиғидан ажратиб туради. Ташқи эшитув йўли деб аталувчи айлана арикча билан тугайди, ноғора парданинг чети — limbus membranae tympani ана шу арикчага соат ойнаси ўз корпусига жойлашганидек ўрнашади. Ноғора парданинг sulcus tympanicus га бирикиш ерида anulus fibrocartilagineus деб аталувчи фиброз ҳалқа бор.

Ноғора парда ботиқ доира шаклига эга бўлиб, юпқа эластик қўшувчи тўқимадан иборат. Ташқи эшитув йўли ёритиб қаралганда, оч пушти рангдаги ялтироқ парда ҳолида кўринади. Мурдаларда ноғора парда ўз ялтироқлигини йўқотган бўлади, яъни у оқимтир ва хира бўлади. Катта ёшдаги одамлар қулоғининг ноғора пардаси 11×9 мм дир. Ноғора парданинг қалинлиги ҳамма ерда бир хил бўлмай, балки ўрта қисми юпқароқ, чети (limbus membranae tympani) қалинроқдир.

Ноғора парданинг ташқи юзасидан ташқи эшитув йўлига қаралганда ана шу йўлни қоплаган терининг юпқалашиб, ноғора пардаси устигача давом этганлиги кўринади, шунинг учун ҳам ноғора парданинг ташқи қулоққа қараган юзасига тери қавати — stratum cutaneum дейилади. Ноғора парданинг ички, ўрта қулоққа қараган юзаси шиллиқ қават — stratum mucosum билан қопланган бўлиб, кубсимон эпителийдан тузилган. Ноғора парданинг ташқи (тери) ва ички (шиллиқ) қаватлари орасида фиброз — қўшувчи тўқимадан иборат учинчи (ўрта) қавати — lamina propria бор.

Шуни айтиб ўтиш керакки, ноғора парданинг ҳар учала қавати, унинг барча юзасида бир хилда жойлашмаган. Масалан, ноғора пардасининг юқори қисмида фиброз қават бўлмайди. Бу ерда ноғора парда фақат ташқи тери ва ички шиллиқ қаватлардан ташкил топган, холос. Шунинг учун, ноғора парданинг юқори қисми бошқа қисмларига қараганда бўшроқ бўлади. Ноғора парданинг салқи қисмига — pars flaccida дейилади. Қолган қисми эса таранг қисм — pars tensa деб аталади.

Янги туғилган чақалоқнинг ноғора пардаси 0,1 мм, катталарники эса 1 мм дир. Ноғора пардаси 100 мм симоб устуни босимига дош бера олади.

Ташқи қулоқнинг қон томирлари ва нервлари. Ташқи қулоқни a. temporalis superificialis дан чиқувчи a. auricularis posterior, ноғора пардани эса a. maxillaris дан чиқувчи a. auricularis profunda лар қон билан таъминлайди.

Веналари v. auricularis profunda, plexus pterygoideus орқали v. jugularis interna га қуйилади.

Лимфа томирлари қулоқ олди, сўрғичсимон ва бўйиннинг чуқур лимфа тугунлари орқали truncus jugularis га қуйилади.

ЎРТА ҚУЛОҚ — AURIS MEDIA

(342- расм)

Ўрта қулоқ таркибига ноғора бўшлиғи ва ўткин билан ўрта қулоқни қўшиб турувчи Евстахий найи киради. Ноғора бўшлиғи ва Евстахий найи биринчи жабра чукурчаси ҳисобига такомил этади. Ўрта қулоқ

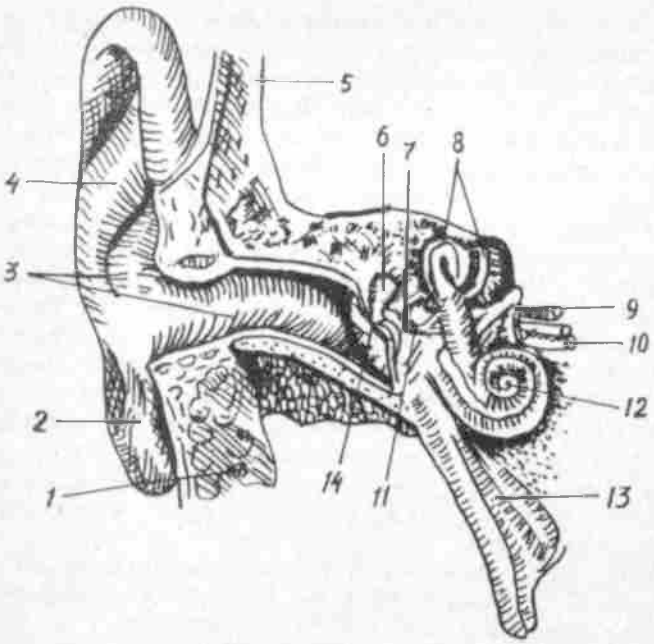

342- расм. Эшитиш ва мувозанат аъзоси.

1 — glandula parotis; 2 — lobulus auriculae; 3 — meatus acusticus externus; 4 — auricula; 5 — squama temporalis; 6 — malleus; 7 — incus; 8 — canalis semicircularis; 9 — n.facialis; 10 — n.acusticus; 11 — stapes; 12 — conchlea; 13 — tuba auditiva (Eustachii); 14 — membrana tympani.

бўшлиғи чакка суяги тошсимон ўсиғининг ичида жойлашган, эмбрион такомили даврида у суюқлик билан тўлган бўлади. Бола туғилиб, бир неча соат нафас олганидан сўнг бу суюқлик ўрнига ҳаво алмашинади, шундан сўнг чақалоқ қулоғи эшита бошлайди.

Ўрта қулоқ бўшлиғида жойлашган эшитув суяклари I ва II жабра ёриқлари ҳамда равоқлари ҳисобига юзага келади. Пардадан иборат бўлган болғача ва сандонча биринчи жабра равоғидан, узангича эса иккинчи жабра равоғидан ҳосил бўлади. Пардадан ташкил топган ҳар учала эшитиш суяклари олдин тоғайга, сўнгра суякка айланади.

Ноғора бўшлиғи — cavum tympani ноғора пардаси билан лабиринт орасида, яъни ташқи қулоқ билан ички қулоқ орасида жойлашган бўлиб, шаклан «ҳарбий ноғора» бўшлиғига ўхшайди. Cavum tympani да уч дона эшитиш суяги бир-бирига занжир каби туташиб ўрин олган.

Ноғора бўшлиғининг вертикал ўлчови — 15 мм, кенглиги эса юқорирокда — 6 мм, пастрокда — 4 мм, ҳажми — 0,75 мм^3 дир.

Ноғора бўшлиғининг олти девори тафовут қилинади:

1. Юқори девори, ноғора бўшлиғининг томи — tegmen tympani ёки paries tegmentalis юпқа суяк пластинкасидан иборат бўлиб, ноғора бўшлиғини калла бўшлиғидан ажратиб туради, устидан миянинг чакка бўлагини қоплаб ётган қаттиқ мия пўстлоғи билан ёпилган бўлади.

2. Орқа девори сўрғичсимон ўсиққа қарагани учун paries mastoideus дейилади. Орқа деворининг устки томонида бир неча майда тешикчалар бўлиб, булар ноғора бўшлиғини сўрғичсимон ўсиқ ичидаги ҳаво сақловчи катаклар — antrum mastoideum билан боғлаб туради. Ноғора бўшлиғининг орқа девори пастроғида ва латерал томонида eminentia pyramidalis деб аталувчи ичи бўш дўмбоқ бор, унинг ичида m. stapedis жойлашган.

3. Остки девори ёки бўйинтуруқ венасига қараган девор — paries jugularis ноғора бўшлиғининг тубини ҳосил қилади. Ноғора бўшлиғида йирингли жараёнлар рўй берганда йиринг ана шу соҳада тўпланади, шунинг учун бунга ноғора бўшлиғининг остки чўнтаги — recessus hypotympanicus дейилади. Ноғора бўшлиғи остки деворининг устки юзаси ўрта қулоқ бўшлиғига қараган бўлса, унинг остки юзаси бўйинтуруқ чуқурчаси — fossa jugularis га қарагандир. Бу чуқурчада бўйинтуруқ венаси — v. jugularis жойлашган, демак, ўрта қулоқнинг остки девори ушбу венага ёндошдир. Баъзан остки деворнинг суяк пластинкаси юпқалашиб, тешик ҳосил бўлиши мумкин. Бундай ҳолда ўрта қулоқнинг остки девори v. jugularis нинг юқори юзаси ҳисобланади.

4. Ноғора бўшлиғининг олдинги девори ички уйқу артерияси — a. carotis interna га қараган бўлганлиги учун paries caroticus деб аталади. A. carotis interna билан ноғора бўшлиғи орасида ушбу артерия каналининг юқорига кўтарилувчи қисмини ташкил қилувчи юпқа суяк пластинкаси жойлашган. Бу пластинканинг юқори қисмида Евстахий найининг ички тешиги — ostium thympanicum tubae auditive бор.

5. Ноғора бўшлиғининг медиал девори лабиринтга (ички қулоққа) қараган бўлганлиги учун paries labyrinthicus деб аталади. Бу девор ички қулоқ бўшлиғи ва каналларни ўрта қулоқ бўшлиғидан ажратиб туради. Деворнинг қоқ ўртасида бўртиб чиққан дўнглик бор, бунга promontorium дейилади. Ички қулоқ чиғаноғи (cochlea) нинг дўмбайган ерини туртиб чиқишидан ҳосил бўлади.

Promontorium дан орқароқда ва пастда чиғаноққа кириш дарчаси — fenestra cochlae seu fenestra rotundum бор, бу тешик кичкина ноғора пардаси — membrana tympani secundaria билан қопланган. Promontorium дан юқорироқда лабиринтга олиб кирувчи овал иккинчи тешик — fenestra vestibuli жойлашган, овал тешикни учинчи эшитиш суяги — узангичанинг асоси беркитиб туради. Юмалоқ тешик чиғаноқ бўшлиғига, овал тешик лабиринт дахлизига олиб киради.

Овал тешикнинг юқорироғидан юз нерви канали — canalis n — vi facialis ўтади. Канал девори жуда юпқа бўлиб, ундан юз нерви кўриниб туради.

6. Ўрта қулоқнинг ташқи ёки латерал девори, ташқи қулоққа ёки ноғора пардага қараган. Шунинг учун ҳам, бу деворга paries membranaceus дейилади. Ноғора бўшлиғи юқори деворининг юпқалашиши ҳисобига ноғора бўшлиғининг юқори камгаги — recessus epitympanicus ни ҳосил қилади, бу камгакда биринчи ва иккинчи эшитиш суякчалари — болғача ва сандончалар жойлашган.

Биринчи эшитиш суяги болғачага ўхшаганлиги учун унга болғача —

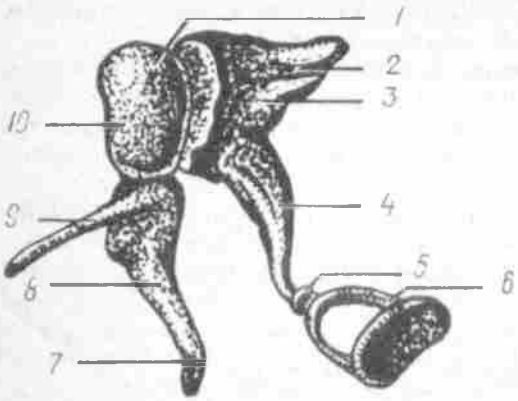

343- расм. Эшитиш суяклари.

1 — caput mallei; 2 — malleus; 3 — manubrium mallei; 4 — incus; 5 — articulatio incudo stapedis; 6 — stapes. 7 — болғача дастаси; 8 — болғача танаси; 9 — болғача ўсиғи; 10 — болғача боши.

malleus дейилади, болғачанинг дастаси ноғора пардага тегиб, уни ташқи қулоқ томонга бир оз бўрттириб туради. Бунга ноғора пардасининг киндиги — umba membrana tympani дейилади. Болғачанинг юмалоқ боши иккинчи эшитиш суяги — сандончага (incus — га) туташган ерда art. incudamallearis бўғими ҳосил бўлади. Сандончанинг қисқа crus breve ва узун — crus longum оёқчалари бор, узун оёқчаси учинчи эшитиш суяги — узангичага (stapes — га) тегиб, у билан art. incudastapedia бўғимини ҳосил қилади. Узангичанинг кенгайган пластинкаси ички қулоқнинг даҳлизига кирувчи овал тешикни беркитиб туради. Шундай қилиб, учала эшитиш суяклари ташқи қулоқ билан ички қулоқ орасида занжирга ўхшаш бирикиб жойлашади (343- расм).

Евстахий найи — tuba auditiva. Евстахий найи ютқин билан ўрта қулоқ бўшлиғини боғлаб турувчи най бўлганлиги учун, бу найнинг бир учи ютқинга — ostium pharyngeum иккинчи учи эса ўрта қулоқ олдинги деворининг юқори қисмига очилади; Евстахий найининг ўрта қулоққа очилган тешигига — ostium tympanicum tubae дейилади.

Вояга етган одамларда Евстахий найининг узунлиги 35—40 мм бўлиб, суяк ва тоғай қисмларидан иборатдир. Евстахий найининг суяк қисми — pars ossea tubae нинг узунлиги 11—15 мм бўлиб, найнинг тоғай қисми — pars cartilaginea tubae дан деярли икки марта каттадир. Евстахий найининг суяк қисми чакка суягининг canalis musculotubarius деб аталувчи каналининг остки ярим каналида жойлашган. Евстахий найининг суяк қисми воронкасимон шаклга эга. Унинг кенгайган учи ўрта қулоққа (яъни, латерал томонга) қараган.

Евстахий найининг тоғай қисми ҳам воронкасимон шаклга эга бўлиб, кенгайган қисми ютқин томонга қараган. Шунинг учун ҳам Евстахий най узунасига кесиб қаралса, шаклининг қумсоатга ўхшашлиги кўринади. Евстахий найини қоплаб турган шиллиқ қават тукли эпителий билан қопланган, унинг шиллиқ ишлаб чиқарувчи безлари — glandulae tubaria mucosae бор. Лимфа тугунчалари ютқинга очилган тешик атрофида тўпланиб, tonsilla tubaria ни ҳосил қилади. Найнинг функцияси ўрта қулоқ бўшлиғини вентиляция қилишдан

иборат. Агар ўрта қулоқда босим камайиб кетса, ютқиндан ҳаво бориб, уни кўтаради, кўпайиб кетса, аксинча камайтиради.

Ўрта қулоқнинг қон томирлари ва нервлари. Ўрта қулоқни асосан a. tympanica superior, a. auricularis posterior, a. tympanica лар қон билан таъминлайди. Веналари артериялар билан биргалашиб ҳамда шу артериялар номи билан аталиб, plexus pharyngeus, v. auricularis profunda ларга қуяди. Лимфа томирлари эса ютқин атрофидаги ва қулоқ орқасидаги лимфа тугунларига қуйилади. Ўрта қулоқ бўшлиғининг шиллиқ қавати ва Евстахий найи тил-ютқин нервидан (n. glossapharyngeus) чиқувчи n. tympanicus дан, сезувчи толалар ва юз нервидан ҳаракатчан толаларни олади.

ИЧКИ ҚУЛОҚ — AURIS INTERNA

(344,345, 346- расмлар)

Ички қулоқ ёки лабиринт чакка суягининг тошсимон қисми ичида жойлашган, ташқи томони суякдан тузилган бўлиб, лабиринт ичкарисида уни такрорловчи парда лабиринти мавжуд. Лабиринт уч қисмга: лабиринт даҳлизи (vestibulum labyrinthus), ярим ҳалқасимон каналлар (canalis semicircularis) ва чиғаноққа (cochlea) бўлинади.

Суяк лабиринти — labyrinthus osseus. Суяк лабиринти даҳлизи — vestibulum labyrinthus нинг узунлиги 6 мм, кенглиги 3,6 мм ва баландлиги 5—6 мм бўлиб, эзилган нок шаклига ўхшайди. Лабиринт даҳлизи 2—3 томчи сув сиғдира олади. У ташқи томондан ўрта қулоққа қараган бўлиб, юмалоқ ва овал дарчалар орқали ўрта қулоқ бўшлиғи билан алоқадордир. Орқа томондан эса бешта тешик ёрдамида учта яримойсимон ҳалқалар бўшлиғи билан алоқа қилади. Лабиринт даҳлизи олдинги томонда нисбатан каттароқ тешик орқали чиғаноққа ўтиб кетади. Шундай қилиб, лабиринт даҳлизининг 8 та: 5 та яримойсимон ҳалқаларга, иккита ўрта қулоқ бўшлиғига ва битта чиғаноққа очиладиган тешиклари бор.

Crista vestibuli деб аталувчи қирра лабиринт даҳлизининг ички томонида жойлашган бўлиб, даҳлиз ичини икки чуқурчага: орқадаги яримойсимон каналлар очиладиган чуқурча — recessus elepticus га ва олдинги чиғаноқ тешиги очиладиган чуқурча — recessus sphericus га бўлиб юборади. Орқадаги чуқурча даҳлиз-сув йўли — aqueductus vestibuli га очилади (бу — даҳлизга очиладиган 9-тешикдир). Даҳлиз сув йўли лабиринт бўшлиғида жойлашган перилимфа суюқлиғини миянинг қаттиқ пўстлоғи остидаги бўшлиққа қуяди. Бинобарин, даҳлиз сув йўлининг ички тешиги — apertura interna aqueductus vestibuli лабиринт даҳлизига, даҳлиз сув йўлининг ташқи тешиги — apertura externa aqueductus vestibuli эса чакка суягининг мия бўшлиғига қараган юзасида шу номли тешикка очилади.

Суяк ярим ҳалқасимон каналлар (345- расмга қ.) — canales semicirculares ossei учта: юқори, орқа ва латерал ярим ҳалқасимон каналлардир. Юқори ярим ҳалқасимон канал — canalis semicircularis anterior чакка суягининг пирамидасимон ўсиғи ўқига нисбатан тўғри бурчак ҳосил қилиб, тик жойлашган, унинг олдинги оёғи колбасимон

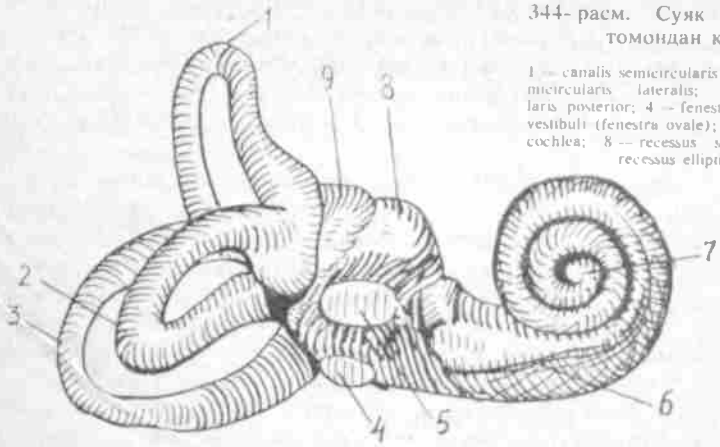

344- расм. Суяк лабиринти (олд томондан кўриниши).

1 — canalis semicircularis anterior; 2 — canalis semicircularis lateralis; 3 — canalis semicircularis posterior; 4 — fenestra cochlea; 5 — fenestra vestibuli (fenestra ovale); 6 — cochlea; 7 — cupula cochlea; 8 — recessus sphiricus vestibuli; 9 — recessus ellipticus vestibuli.

кенгайган бўлиб, лабиринт даҳлизи остки томонининг олдинги қисмидан бошланади. Орқа оёғи даҳлиз олдинги томонининг остки қисмига, орқадаги ярим ҳалқасимон каналнинг олдинги оёғи билан биргалашиб очилади.

Юқоридаги ярим ҳалқасимон каналнинг дўмбайган устки томони калла бўшлиғига қараган; у чакка суяги пирамида қисмининг устки юзасини бир оз кўтариб, eminentia arcuata ни ҳосил қилади. Бу дўмбоқни ҳосил қилган суяк пластинка ниҳоятда юпқа бўлиб, баъзан тешилиб кетиши ва юқори ярим ҳалқасимон каналнинг дўнг ери мия қаттиқ пўстига тегиб қолган бўлиши мумкин.

Орқадаги ярим ҳалқасимон канал — canalis semicircularis posterior фронтал текисликда ётган бўлиб, пирамиданинг орқа юзасига параллел жойлашган. Бу каналнинг олдинги оёғи, юқорида айтганимиздек, олдинги ярим ҳалқасимон каналнинг орқадаги оёғи билан биргаликда даҳлизга очилса, иккинчи оёғи лабиринт даҳлизига алоҳида очилади. Шунинг учун ҳам учта ярим ҳалқасимон каналларда олтита оёқ бўлишига қарамай, улар лабиринт даҳлизига бешта тешик билан очилади. Биргалашиб очилган умумий оёқ crus osseum communae дейилади.

Шуни ҳам айтиб ўтиш керакки, ҳар учала ярим ҳалқасимон каналларнинг иккитадан оёқлари бор. Бу оёқларнинг биттаси лабиринт даҳлизига қуйишдан олдин кенгайиб, ампула ҳосил қилиб очилади, шунинг учун унга cruraossea ampularia дейилади. Кенгаймай очилган оёқчаси эса оддий оёқ — crus osseum simplex деб аталади. Орқа томондаги ярим ҳалқасимон канал қолган иккитасига қараганда энг каттаси бўлиб, узунлиги 12 мм, кенглиги 2 мм дир.

Латерал ярим ҳалқасимон канал — canalis semicircularis lateralis юқори ва орқа каналларга нисбатан латерал жойлашган бўлиб, горизонтал текисликда ётади. Латерал ярим ҳалқасимон канал қолганларидан калтароқ ва йўғонроқ бўлиб, оёқчалари лабиринт даҳлизининг ён деворига очилади.

Ярим ҳалқасимон каналларнинг такомил этишини кузатиш

борасида шу нарса маълум бўлдики, бола 7 ёшга киргунча ярим ҳалқасимон каналларнинг деворлари жуда юпқа ва нозик бўлиб, 7 ёшдан кейин каналларнинг девори қалинлаша бошлар, қалинлашиш айниқса остки ботиқ юза деворида кучлироқ экан. Натижада дўнг юзасига қараганда ботиқ юза девори 2—3 мартага қалинлашар экан (Зибер ва Шмидт).

Чиғаноқ — cochlea (344- расмга қ.). Бу аъзо спиралга ўхшаб 2,5—3 марта айланиб, тепада чўққи — cupula cochlea ҳосил қилиб, яъни чиғаноққа ўхшаб тугайди. Шу сабабли у чиғаноқ деб аталади. Лабиринт даҳлизининг пастки қисмидан бошланган чиғаноқ оваллари ичкарига бурилади, сўнг юқори томонга йўналади. Айланиш ўқи modeolus атрофида ҳосил бўлади. Шунинг учун ҳам остки биринчи айланаси катта (катта айланаси 6 мм, иккинчи айланаси 4 мм ва учинчи айланаси 2 мм) диаметрга эга бўлганидан, чиғаноқ эзилган конус шаклига эга.

Чиғаноқ — modiolus дан чиғаноқ бўшлиғи ичига спирал суяк пластинкаси — lamina spiralis ossea чиқади, бу пластинка чиғаноқ бўшлиғини иккига: даҳлизга олиб кирувчи даҳлиз нарвони — scala vestibuli ва чиғаноқ тешиги орқали ноғора бўшлиғига олиб кирувчи нарвон — scala tympani га бўлиб юборади. Спирал суяк пластинка билан modiolus canalis spiralis modeoli орасида жойлашган. Ана шу каналда ganglion spirale ҳам бор. G. spirale дан чиқувчи n. cochlearis нинг периферик учлари суякдан иборат спирал пластинкадаги майда каналчалар орқали ўтиб, Кортий аъзосига бориб тўхтайди.

Scala tympani тешиги яқинида майда тешикчалар бўлиб, бу тешикчалар чиғаноқ сув йўли — aqueductus cochlea нинг ички тешигидир, остеология қисмидан маълумки, чиғаноқ сув йўлининг ташқи тешиги — apertura externa canaliculus cochleae чакка суяги пирамидасимон ўсиғининг остки юзасида жойлашган.

Парда лабиринти — labyrinthus membranaceus (345, 346- расм). Парда лабиринти девори қўшувчи тўқима пардадан тузилган бўшлиқ ва каналлардан иборат: у суяк лабиринтининг ичида ана шу лабиринт шаклини қайтариб, бўшлиғини қўш қават қилиб ётади. Лабиринт ичида лимфа суюқлиғи оқиб юради. Парда лабиринти ичидаги суюқлик эндолимфа, парда лабиринти билан суяк лабиринти ичидаги суюқлик перелимфа дейилади. Суяк лабиринти билан парда лабиринти орасидаги бўшлиқ перилимфа бўшлиғи — spatium perilymphaticus деб аталади.

Парда лабиринти ички қулоқ даҳлизи соҳасида иккита бўшлиқ: бачадонга — utriculus ва қопча — sacculus ларни ҳосил қилади. Қопча чўзиқроқ бўлиб, даҳлизнинг медиал деворида чиғаноқ томонга қараб жойлашган. Шунинг учун ҳам utriculus ичида 5 та пардадан иборат ярим ҳалқасимон каналлар очиладиган тешиклар ва битта sacculus га туташган ductus utriculosaccularis бор. Бу йўл орқали utriculus билан sacculus алоқа қилиб туради.

Sacculus бўшлиғи пардадан иборат чиғаноқ бўшлиғи (ductus endolymphaticus) билан ductus reuniens орқали алоқадордир.

Пардадан тузилган ярим ҳалқасимон каналлар шаклан суяк ярим ҳалқасимон каналларга ўхшаса ҳам, улардан 3 марта тор (диаметри

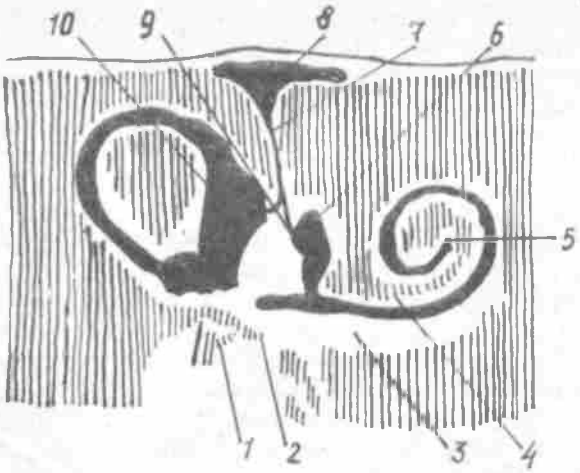

345- расм. Ўнг томондан суяк ва парда лабиринт.

1 — stapes; 2 — fenestra cochlea; 3 — scala tympani; 4 — scala vestibuli; 5 — helicotrema; 6 — sacculus; 7 — ductus endolymphaticus; 8 — saccus endolymphaticus; 9 — ductus utriculosaccularis; 10 — utriculus.

0,5 мм) дир. Ярим ҳалқасимон канал оёқларининг кенгайиб, ампула ҳосил қилган ерларида пардадан иборат ярим ҳалқасимон каналлар ҳам ампула ҳосил қилади. Пардадан иборат ампулаларнинг ички юзаларида ампула қирраси — crista ampularis бўлиб, бу қирралар соҳасидан мувозанат нервининг охирлари бошланган.

Умуман ярим ҳалқасимон каналлар мувозанат аъзосидир. Ҳалқаларни ампула қисмининг ички юзаси ясси эпителий билан қопланган бўлиб, бачадонча ва қопча соҳаларининг ички томонида оқ доғлар ҳосил қилади. Оқ доғлар юзаси шилликсимон модда (отолитлар) билан қопланган майда микроскопик оҳак заррачалари — отолитлар ёки статолитлардан иборат.

Пардадан иборат чиғаноқ суяк чиғаноқнинг 1/4 қисмини ташкил қилиб, бошланишда боши берк (туташ) бўлади. Бунга caecum vestibulare — *парда чиғаноқ* дейилади. Суяк чиғаноқ йўлини қайтаради, яъни икки ярим айлана ҳосил қилади ва боши берк ҳолда чиғаноқ чўққисида caecum cupulare ни ҳосил қилиб тамом бўлади. Юқорида айтиб ўтганимиздек, парда лабиринти ичида эндолимфа, суяк лабиринти ичида эса перилимфа бир-биридан алоҳида ҳолда оқади. Чиғаноқ соҳасида эса эндолимфа даҳлиз ва чиғаноқ нарвонлари орасида бўлади. Даҳлиз нарвони даҳлиздан бошланади ва парда чиғаноқнинг учига борганда ноғора нарвони — scala tympani га қуйилади. Қуйиладиган ери helicotrema номи билан аталади.

Жойлашишига кўра, пардадан тузилган лабиринтнинг энг олдинги қисми, чиғаноқ йўли — ductus cochlearis, суяк чиғаноғи ичида бўлиб, ичида эшитув аъзоси жойлашган.

Ductus cochlearis суякдан иборат canalis cochlearis ичида унинг

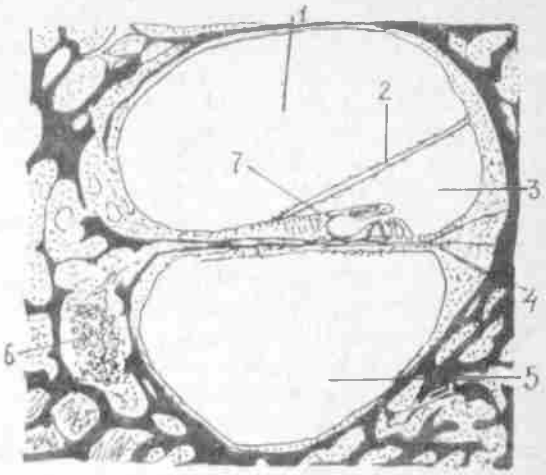

346- расм. Ички қулоқ чиғаноғининг кўндаланг кесмаси.

1 — scala vestibuli; 2 — paries vestibularis ductus cochlearis; 3 — ductus cochlearis; 4 — membrana basalis; 5 — scala tympani; 6 — ganglion spirale ни нерв ҳужайралари; 7 — membrana tectoria.

йўлини ва шаклини қайтариб айланар экан, ductus cochlearis нинг ёпиқ учи суяк спирал каналининг учига етиб бормасдан тамом бўлишини юқорида айтган эдик.

Агар биз ductus cochlearis ни кўндалангига кесиб қарасак, унинг учбурчак шаклига эга эканлигини кўрамиз. Суяк спирал канал ичидаги парда спирал канал билан бирга айланар экан, парда чиғаноқнинг ташқи девори суяк каналининг ташқи деворига бориб қўшилиб кетганлиги учун, парда чиғаноқ остки томонда суяк спирал каналга тегиб ётади: бинобарин ductus cochlearis остки томондан scala tympani, юқори томондан эса scala vestibuli лар билан чегараланган.

Учбурчак шаклига эга бўлган чиғаноқ каналининг юқори (даҳлиз нарвонига қараган) томони — paries vestibularis ductus cochlearis (Reisneri) билан, остки томони асосий пластинка — membrana basillaris билан чегараланган бўлиб, бу девор бағрида эшитув аппарати — Кортий аъзоси жойлашган. Lamina basillaris да бир неча минг фиброз толалар тортилган бўлиб, булар Гельмгольц назариясига биноан турли хил товушларни турлича резонанслаш вазифасини бажаради. Торлар устида Кортий аъзосининг эпителиал ҳужайралари жойлашган бўлиб, улар орасида эшитиш ҳужайралари бор.

Эшитиш аъзоси — қулоқнинг тузилиши билан танишиб бўлганимиздан сўнг товуш ўтказиш ва эшитиш қандай рўй бериши ҳақидаги ҳозирги замон тушунчасини сўзлаб бермоқчимиз. Юқоридагилардан маълум бўлдики, қулоқни функционал жиҳатдан асосан икки қисмга бўлиш мумкин:

1. Қулоқнинг товуш ўтказувчи қисми, бунга ташқи ва ўрта қулоқ киради. 2. Товушни сезиш (қабул қилиш) қисми, бунга чиғаноқ ичидаги кортий аъзоси киради.

Ҳаводаги товуш тўлқинлари қулоқ супрасига урилиб, ташқи эшитиш йўли орқали ноғора пардага бориб етади ва пардани тебратади. Ноғора парда бу тебранишларни эшитиш суяклари занжирига ўтказади. Аввал болғача, сўнгра сандонча, ниҳоят узангича тебранади. Эшитиш

суякларининг тебранишини шу суяклар орасидаги бойламлар ва m. stapedis таъминлаб туради, ноғора парданинг кучли ёки кучсиз тебраниши шу пардани тарангловчи мускул — m. tensor tympani нинг қисқаришига боғлиқ бўлади. Узангича тебранар экан, унинг асоси овал тешикни қоплаб турувчи пардага туташганлиги сабабли эшитиш суякларида юзага келган тебраниш ана шу парда орқали scala vestibuli га ўтади ва бу ердаги перилимфани тебратади.

Перилимфа тебраниши helicotrema орқали scala tympani га ўтади ва даҳлиз томон қайтиб келиб, membrana tympani secundaria ни тебратади. Перилимфа тебраниши Рейснер пардаси орқали эндолимфага ўтади. Натижада ҳаводаги товуш тўлқини эндолимфа суюқлигини тебратади. Эндолимфа тебраниши Кортий аъзосининг эшитиш торларига урилади, бу ерда эса эшитиш анализаторларининг периферик учи жойлашган. Эшитиш анализаторининг периферик учида қабул қилинган таъсирот эшитишни ўтказувчи нерв йўли орқали марказий нерв системасига, токи эшитиш марказининг мия пўстлоғидаги ҳужайраларига қадар боради.

Эшитишни ўтказувчи йўлнинг биринчи нейрони ganglion spirale соҳасидан бошланиб, унинг периферик учи Кортий аъзосига қараган бўлса, марказий учи n. cochlearis таркибида узунчоқ миянинг ромбсимон чуқурчаси соҳасида жойлашган nucleus ventralis да тамом бўлади. Ана шу ядролардан бошланган иккинчи нейрон аксонлари юқоридаги олива соҳасида қарама-қарши томондан келаётган худди шундай толалар билан кесишиб, латерал қовузлоқ — lemniscus lateralis таркибига қўшилади. Эшитув йўлининг дорсал ядросидан келаётган толалари fossa rhomboidea да stria acustica чизиқларини ҳосил қилиб, Варолий кўпригига киради ва у ерда трапециясимон тана толалари билан биргаликда қарама-қарши томоннинг латерал қовузлоғи таркибига қўшилиб кетади.

Lemniscus lateralis таркибидаги эшитиш йўли толалари тўрт дўмбоқнинг остки дўмбоқчаларида ва corpus geniculatum mediale да жойлашган учинчи нейрон ҳужайраларида тугайди. Тўрт дўмбоқнинг остки дўмбоқчаларидан ва corpus geniculatum mediale дан бошланган учинчи нейрон аксонлари ички капсула таркибида эшитув йўлининг мия пўстлоғидаги маркази — gyrus temporalis superior да тугайди. Демак, эшитув анализаторининг марказий аксони миянинг юқори чакка эгатида жойлашган.

Одамнинг эшитиш анализатори узунлиги 16 дан 22.000 ГЦ гача бўлган тўлқинларни эшита олса, ёши 35 дан ошгач, 15 000 ГЦ га камаяди, 50 ёшдан сўнг 13 000 ГЦ га тўғри келади.

Одам эшитиш қобилиятининг кучлилиги даражасига кўра кўп умуртқали ҳайвонлардан орқада туради, масалан, итлар, мушуклар 38 000 ГЦ тўлқин узунлигига эга бўлган товушларни ҳам эшитади. Олимларнинг текширувларига кўра шу нарса маълум бўлдики, эшитиш анализаторининг ўткирлиги сукунатда ошиб, шовқин ерда камаяр экан.

Ярим ҳалқасимон каналларнинг мувозанат сақлаш вазифасини бажаришини юқорида айтиб ўтган эдик. Мувозанат йўли, биринчи нейроннинг периферик учи даҳлиз соҳасидан бошланади ва n. vestibula-

ris таркибида парда лабиринтига йўналиб, у ердаги рецепторларда тугайди. Мувозанат йўлининг марказий учи мувозанат нерви таркибида узунчоқ мияга боради. Унинг бир қисми узунчоқ миянинг даҳлиз ядроларида тамом бўлиб, иккинчи нейронга уланса, бошқа қисми узунчоқ мияда узилмасдан миячанинг nucleus fastigi ядросигача давом этади. Шунинг учун ҳам мияча ичидаги nucleus fastigi мувозанат сақлашда муҳим ўрин тутадиган ядро ҳисобланади. Миячанинг чўққи ядроси fibriae fastigio bulbaris ёрдамида узунчоқ мия tractus vestibulospinalis ёрдамида орқа мия ва ўрта мия билан алоқадордир. Эшитиш анализатори таъсирланганда скелет ва кўз мускулларида рўй берган жавоб қисқаришлар ана шу йўлларнинг мавжудлигидан дарак беради. Мувозанат марказларининг кескин таъсирланиши организмнинг бутун ҳолатига таъсир қилади ва бош айланиш, кўнгил айниш, ҳатто қайт қилишга олиб келади. Шунинг учун мувозанат анализатори заиф одамлар самолётда, пароходда юра олмайдилар. Вестибуляр ёки мувозанат анализаторларининг нормал ишлаши айниқса учувчилар, космонавтлар, денгизчилар ва спорт билан шуғулланувчилар учун бениҳоя зарур.

Ички қулоқнинг қон билан таъминланиши. Ички қулоқ асосий артерия (a. basillaris) дан чиқувчи a. labyrinthi ҳисобига қон билан таъминланади. Лабиринт артерияси ички қулоққа porus acusticus internus орқали киради ва a. cochleae ҳамда a. vestibularis ларга бўлинади. Бу артериянинг охирги тармоқлари ўрта қулоқ артериялари тармоқлари билан анастомоз ҳосил қилади.

Веналари v. canaliculi cochleae номи билан sinus petrosus inferior га қуйилади.

КЎРИШ АЪЗОСИ ЁКИ КЎРИШ АНАЛИЗАТОРИ

КЎРИШ АНАЛИЗАТОРИ ФИЛОГЕНЕЗИ

Ёруғлик нури барча ҳайвонлар организмига қитиқловчи таъсир кўрсатиши туфайли, ҳайвонлар ана шу нур таъсирини сезувчи фоторецепторларнинг келиб чиқишига сабаб бўлган.

Нурни сезишнинг энг элементар шакли бир ҳужайрали жониворларда ҳам содда ҳолда мавжуд. Масалан, амёбалар нур таъсирида ўз ҳаракатини секинлаштирса, туфелькалар, аксинча тезлаштиради. Пилла қурти овқатланиш учун тут шохлари орқали юзароққа, яъни ёруғлик томонга ҳаракат қилади ва барг еб тўйгандан сўнг қайтиб ўз жойига келади (Ж. Леба).

Ҳашаротларда асосий ролни ҳидлов анализаторлари ўйнайди, аммо ёввойи пашша ва ниначиларда фоторецепторлар бошқа рецепторларга қараганда устунлик қилади.

Пашша, ари ва капалакларнинг нарсалар шаклини фақат якин масофадангина илғаши, ариларнинг эса ранг билиш қобилияти тажрибада аниқланган.

Умуртқали ҳайвонлар ҳаёт фаолиятида ёруғликнинг аҳамияти жуда катта. Сувнинг юза қисмида ҳаёт кечирувчи балиқлар, ўз ўлжаларини

тутиб олиш учун кўриш анализаторларидан фойдаланишади. Сувнинг чуқур ерларида яшайдиган баъзи ҳайвонлар ўз рангларини ана шу сув туби рангига мослаштириб яшайди. Бундай ҳайвонлар бошқа ерга бориб қолсалар, бир неча соат ичидаёқ ўз рангларини ўзгартириб оладилар. Маълумки, кўриш анализаторининг периферик учидаги нейронлар таёқча ва колбача ҳолида тузилган бўлиб, таёқчалар коронғида, колбачалар эса ёруғликда кўриш вазифасини бажаради. Шунинг учун ҳам, кечаси овга чиқадиган ҳайвонларда таёқчалар, кундузи овловчи ҳайвонларда эса колбачалар кўпроқ бўлади.

Қушларда кўриш анализаторининг аҳамияти алоҳида ўрин тутади. Уларнинг кўзи ўткир бўлади. Қушлар узоқдан ҳам, яқиндан ҳам яхши кўраверади.

Одамдан бошқа умуртқали ҳайвонларда, ҳатто приматларда ҳам ранг ажратиш қобилияти такомил этмаган деган фикр фанда узоқ вақт ҳукм суриб келди (аммо баъзи олимлар бу фикрга танқидий қарайдилар). Масалан, В. К. Шепелева (1954) итда ранг ажратиш қобилияти бор, деб ҳисоблайди.

Кўриш анализаторининг периферик қисми (кўз) турли ҳайвонларда турлича тузилган.

Медуза ва чувалчангларда кўриш аъзоси жуда содда тузилган бўлиб, гавда юзаси бўйлаб таркоқ ҳолда жойлашган ёруғлик сезувчи ҳужайралардан иборат. Шунинг учун ҳам булар ёруғликни коронғиликдан ажрата олиш қобилиятига эга холос. Моллюскаларда кўриш аъзоси бир ерга тўпланган ва кўз деб аталувчи чуқурча ҳосил қилган бўлиб, бу аъзода нур синдирувчи ялтироқ модда ҳам мавжуд.

Ҳайвонларни табақага қараб кўздан кечирар эканмиз, кўз камераси (бўшлиғи) ва бу камеранинг олдинги томонидаги нур синдирувчи аппарат (линза) нинг ҳамда орқа томонида кўриш вазифасини бажарувчи тўрт қаватнинг секин-аста мукаммаллашиб борганлигининг гувоҳи бўламиз.

Умуртқали ҳайвонларда кўз узоқдан ва яқиндан кўриш қобилиятига эга. Узоққа қараб турган кўзни яқиндаги объектга қаратилганда, кўзнинг нур синдирувчи аппарати (кўз гавҳари) шакли ўзгаради. Балиқларда бу вазифа кўз гавҳарини бир ердан иккинчи ерга силжитиш ҳисобига бўлса, қуруқликда яшовчи юқори даражали сут эмизувчиларда мословчи аккомодацияловчи мускуллар ёрдамида бажарилади. Сувда яшовчи умуртқалиларда (балиқларда) қовоқлар яхши тараққий этмаган, лекин кўз юзасини очиб-ёпиб турадиган парда бор. Бу парда, қовоқлари яхши такомил топган сут эмизувчиларда кўзнинг медиал бурчагида кичкина яримойсимон бурма ҳолида сақланиб қолган. Шунингдек, кўзнинг кўз ёши аппарати ҳам балиқларда такомил этмаган бўлиб, фақат қуруқликда яшовчи ҳайвонлардагина ривожланган.

Пастроқ даражадаги умуртқалиларда кўрув анализаторларининг периферик учи — кўзнинг тўр қавати соддароқ тузилган. Масалан, балиқлар кўзининг тўр қавати фақат таёқчаларга эга. Қуруқликда яшовчиларда тўр қават мураккаблашган бўлиб, унда колбачалар бор. Бундан ташқари, марказий нерв системасида кўрув марказлари

такомил этади. Масалан, одамнинг мия пўстлоғида алоҳида кўриш ҳужайралари туркуми миянинг энса қисми (fissura calcarina) да жойлашган.

КЎРИШ АЪЗОСИ ОНТОГЕНЕЗИ

Кўзнинг тузилиши мураккаб бўлиб, турли қисмлари турлича манбалардан такомил этади. Чунончи, кўзнинг энг муҳим қавати — тўр парда (retina) иккинчи мия пуфагидан, кўзга нур ўтказувчи ва нурни синдирувчи линза — кўз гавҳарини қопловчи эктодермадан, кўзга шакл берувчи шишасимон тана ва склера, қон томир қаватлари мезенхимадан тараққий этади.

Кўз соққаси эмбрионда жуда барвақт тараққий эта бошлайди. Эмбрион такомилининг учинчи ҳафталари охирларида (мия такомилининг уч пуфаклик даврида) олдинги мия пуфаги остки ярмининг (кейинчалик diencephalon га айланади) латерал девори икки ён томонга бўртиб чиқиб, иккита кўз пуфакчаларини ҳосил қилади. Кўз пуфакчалари тўртинчи ҳафта охиригача оёқлар ёрдамида олдинги мия пуфаги бўшлиғи билан туташиб туради.

Беш ҳафталик эмбрионда кўз пуфакчасининг юмалоқ юзаси ичкарига ботиб киради ва қўш қаватли кўз қадаҳи ҳосил бўлади, бунга инвагинация дейилади. Кўз қадаҳининг ички қавати келгусида кўзнинг тўр қаватига айланади. Кўз пуфагини мия пуфаги билан боғлаб турувчи оёқча нервига айланади.

Инвагинация ҳосил бўлиши билан бир вақтда (бешинчи ҳафта бошларида) кўз қадаҳининг оғзи қараган томондаги эктодерма қалинлашади ва кўз гавҳарининг куртагини ҳосил қилади. Кўз гавҳарининг такомил этишида унинг олдинги ва орқа деворлари ҳамда ичидаги бўшлиқ тафовут қилинади. Эмбрионнинг еттинчи ҳафталарида олдинги ва орқа деворлар қалинлашиб, бир-бирига яқинлашади. Натижада гавҳар ичидаги бўшлиқ кичрайиб, дастлаб ёриққа айланади, кейинчалик эса йўқолиб кетади.

Гавҳарни ҳосил қилувчи толалар тобора зичлаша боради, натижада гавҳар ядроси ҳосил бўлади. Гавҳар тобора катталашиб, кўз қадаҳи ичига ботиб киради ва кўз қадаҳи четлари гавҳар устидан ошиб тушиб, кўзнинг рангдор пардасини ва киприкли танани ҳосил қилади.

Кўзнинг томирли пардаси кўз пуфагини ўраб турган мезенхима тўқимасининг ички ярмидан ҳосил бўлади. Томирли парда аввалига яхлит, кўз қорачиғига ўтадиган тешиги кейинчалик ҳосил бўлади. Склера эса мезенхиманинг ташқи ярмидан такомил этади. Эмбрионнинг саккизинчи ҳафтаси охирларида кўз соққасининг бўшлиғини тўлдириб турувчи шишасимон тана (модда) ҳосил бўлади.

Қовоқлар етти ҳафталик эмбрионда тери ҳисобига такомил эта бошлайди. Эмбрион тўққиз ҳафталик бўлганда қовоқлар бир-бири билан туташиб, жипслашиб кетади. Қовоқлар эмбрион 7—8 ойлик бўлгандагина қайта очилади.

Баъзи ҳайвонлар кўзи юмуқ бола туғади. Боласининг кўзи туғилгандан кейин бир неча кун ўтгач очилади. Эмбрион такомилининг

2-ҳафтасида конъюнктива эпителийсидан 6,10 ёки 12 та майда без куртаклари пайдо бўлади. Бу куртаклар ўсиб, бир-бири билан бирлашади ва кўз ёши безини ҳосил қилади.

Кўз такомилининг дастлабки даврларида кўзлар бир-бирларидан хийла йироқда жойлашган бўлади. Масалан, 6 ҳафталик эмбрион кўзларидан фикран ўтказилган тўғри чизиқ 160° бурчак ҳосил қилса, юз соҳаси ва кўзларнинг такомили натижасида кўзлар бир-бирига секинаста яқинлашади.

Кўз — oculus кўз соққасидан — bulbus oculi, қовоқлардан — palpebrae, кўзни ҳаракатга келтирувчи мускуллардан ва кўз ёши аппаратидан ташкил топган.

КЎЗ СОҚҚАСИНИНГ ТУЗИЛИШИ

(347,348,349,350- *расмлар*)

Кўз соққасининг уч қавати тафовут қилинади:

1. Кўзнинг фиброз қавати — tunica fibrosa bulbi, кўз соққасининг энг ташқи қавати бўлиб, кўз соққаси шаклини ҳосил қилади. Фиброз қават sclera ва cornea га бўлинади:

а) оқ пардаси — sclera зич, бириктирувчи тўқимадан ташкил топган бўлиб, қовоқлар очилганда оппоқ бўлиб кўриниб туради. Кўз оқ пардасининг орқа томонида кўриш нерви кириши учун тешиклар бўлиб, устидан кўз ёғи — tunica adiposa oculi билан ўралган. Кўз косаси билан кўз соққаси орасида кўз ёғ қавати жойлашган. Ана шу ёғ камайиб кетса, кўзлар чуқур тушиб кетади.

б) шох пардаси — cornea, оқ парданинг бевосита давомидир. Оқ пардани соатнинг металл корпуси деб фараз қилинса, шох парда унга жойлашган ойнага ўхшайди. Cornea ҳам худди соат ойнасига ўхшаш қаварик линза шаклига эга. Шох парданинг оқ пардага қараган четига limbus cornea дейилади. Шох парданинг оқ пардага бириккан ерида айлана веноз канал — sinus venosus sclerae (Шлем канали) бор.

2. Кўзнинг ўрта ёки томирли пардаси — tunica vasculosa bulbi қон томирларга бой бўлиб, таркибида пигмент борлигидан қорамтир рангга эга. Кўзнинг томирли пардаси бевосита оқсил қаватининг остида ётади ва томирли парда — chorioidea, киприкли тана — corpus ciliare ҳамда рангдор парда — iris ларга бўлинади:

а) chorioidea томирли парданинг орқа, катта қисмини ташкил қилади, у қўнғир рангга эга. Кўриш нерви кирадиган жойда оқ парда билан туташган ер бор. Бошқа ерларда эса оқ парда билан chorioidea орасида лимфа бўшлиғи — spatium perechorioideale мавжуд;

б) киприкли тана — corpus ciliare томирли парданинг олдинги шох парда чети соҳасида жойлашган қисми бўлиб, chorioidea га нисбатан олдинги томонда рангдор парда — iris га давом этади.

Киприкли тана бағрида, ана шу тана мускули — m. ciliaris бор. Киприкли тана мускули турли хил мураккаб йўналишга эга силлиқ мускул толаларидан ташкил топган бўлиб, қисқарган вақтда кўз соққасини турли хил масофада жойлашган нарсаларни аниқ кўришга мослаштиради, аккомодация деб шунга айтилади. Киприкли тана

мускул толалари ичида айлана, меридиан ва радиал йўналишга эга силлиқ мускул толалари тафовут қилинади. Айлана мускул толалари қисқарса, кўз гавҳари қаварықлашади, бўшашса, киприкли тана бўшашиб, кўз гавҳари яссилашади. Киприкли тананинг айлана ва меридиан мускуллари ҳамкорликда ишлайди. Одам кексайган сари m. ciliaris толалари бириктирувчи тўқимага айланиб боради, натижада гавҳар яссиланиб кетади.

Рангдор парда iris 0,4 мм қалинликка эга бўлган айлана шаклга эга бўлиб, ўртасида кўриш тешиги (кўз қорачиғи) pupilla бор. Шунинг учун ҳам рангдор парданинг киприкли танага қараган margo ciliaris ва қорачиққа қараган margo pupillaris четлари бор.

Кўз қорачиғининг кенгайиши ёки торайиши, кўзга тушаётган нурга боғлиқ. Кўз қорачиғининг кенгайишини кенгайтирувчи мускул (m. dilatator pupillae) таъминласа, торайишини торайтирувчи (m. sphinctor pupillae) таъминлайди. Кўз қорачиғини сиқувчи мускул парасимпатик нерв (n. oculomatorius) кенгайтирувчи мускул эса симпатик нерв (truncus sympaticus) билан иннервация қилинади;

Рангдор парданинг орқа юзаси кўз гавҳари томонига қараган бўлса, олдинги юзаси шох парда томонга қарагандир. Шох парда томондан қараганда, рангдор парда турли рангда кўринади. Кўзнинг рангдор пардасида пигмент кўп бўлса — кўз қора, камроқ бўлса — зангори, бутунлай бўлмаса — қизил бўлади.

3. Тўр парда — retina кўз соққасининг энг ички пардаси бўлиб, кўз соққасининг бўшлиғига қараган ва шу бўшлиқда жойлашган шишасимон тана — corpus vitreum га бевосита тегиб туради. Retina нинг ташқи юзаси томирли пардага ёпишган бўлиб, кўз қорачиғигача етиб боради.

Тўр парда бошқа пардалар сингари мезенхимадан такомил этмайди, ўзи жуда ичкарида жойлашган бўлишига қарамай, у эктодерма маҳсулотидир (кўз такомилига қаранг). Тўр парданинг икки қавати: ташқи пигмент қават — stratum pigmenti ва ички тиниқ қават ёки асл тўр парда — retina тафовут қилинади. Нур сезиш қобилияти борйўқлигига қараб тўр парда орқа кўрувчи қисми — pars optica ва олдинги кўр қисми — pars caeca retinae га бўлинади. Тўр парда кўрувчи ва кўр қисмларининг бир-бирига ўтиш ери томирли қават қисмининг киприксимон танага ўтиш ерига, яъни ora serrata соҳасига тўғри келади. Кўзнинг нур сезиш қобилиятини таъминловчи тўр қават бағрида жойлашган колбача ва таёқчалар тўр парданинг pars optica қисмидагина бор.

Кўз касалликлари амалиётида ҳакимлар офтальмоскоп ёрдамида кўз соққаси тубини кўздан кечирадилар. Одатда, кўз соққаси туби қорақизил кўринади. Бу томирли қаватдаги томирларнинг рангсиз тўр парда орқали кўриниши сабабли рўй беради.

Кўз соққаси туби офтальмоскоп ёрдамида қаралганда, унинг ҳамма ери бир хилда қизил бўлмай, кўзнинг орқа қутбидан бир оз медиал (бурун томонда, бир ери оқимтир рангга эга эканлиги (оқимтир доғ) кўрилади. Бу юмалоқ шаклга эга бўлиб, кўриш нерви n. opticus нинг кўз соққасидан чиқиб кетаётган еридир. У бир оз чуқурроқ бўлиб, диаметри 1,7 мм дир. Шунинг учун ҳам бу ернинг кўриш нерви сўрғичига papillae

n. optici дейилади. Кўриш нерви сўрғичи жойлашган ердаги тўр қаватда колбача ва таёқчалар йўқ. Шунинг учун оқимтир доғ соҳаси кўринмайди, бинобарин у кўр доғ деб аталади. Кўз орқа кутбининг латерал томонида (қулоқ томонида), кўз соққасининг тубида иккинчи доғ бўлиб, ранги тўқ сариқ (жигар ранг) бўлганлиги учун сариқ доғ — macula lutea дейилади. Сариқ доғ овал бўлиб, катталиги (кўндалангига) 1 мм дир.

Ўртасида нуқтасимон чуқурчалари бор, ана шу чуқурчаларга fovea centralis дейилади ва у кўзнинг энг ўткир кўриш нуқтаси ҳисобланади. Тўр парда бағридаги таёқча ва колбачаларнинг кўринишига келсак, таёқчалар ўз таркибида *кўриш пурпури* деб аталувчи модда сақлайди. Агар коронғида кўзнинг тўр қаватига қаралса, бу модда уни пушти қилиб кўрсатади.

КЎЗНИНГ НУР СИНДИРУВЧИ АППАРАТИ

(347- расм)

Кўзнинг нур синдирувчи аппаратига шох парда (cornea), кўз гавҳари (lens crystalina) ва шишасимон тана (corpus vitreum) киради. Шох парданинг анатомик тузилиши юқорида баён этилган эди.

Кўз гавҳари — lens crystalina кўзнинг нур синдирувчи аппарати ичида деярли энг муҳими бўлиб, икки томони қаварик линзага ўхшайди. Қавариклик орқа юзада олдинги юзага қараганда кучлирок. Орқа ва олдинги юзанинг ўртасига *кўз гавҳари қутблари* дейилади. Гавҳарнинг четлари айланасига 3 мм диаметрга эга бўлиб, *гавҳар экватори* дейилади. Кўз гавҳарининг олдидан орқага фикран ўтказилган ўқнинг ўлчови кўзни узоқ ёки яқинга қарашига мувофик ўзгариб туради, чунончи, узоққа қараганда гавҳар яссиланади, аксинча, яқинга қаралганда гавҳар қаварикланади ва олдиндан орқага ўтказилган ўқнинг ўлчови кўпаяди.

Узоққа қараганда гавҳар атрофига ёпишган киприксимон бойлам (zonula ciliaris) кўз гавҳарини четга тортади ва уни ялпайтиради, аксинча, яқинга қараганда киприксимон мускуллар қисқариши туфайли киприксимон бойлам бўшашади ва гавҳар юмалоқлашади. Умуман, аккомодация вақтида кўз гавҳарининг ўлчови 3,7—4,4 мм бўлади. Кўз гавҳари қўлга олиб эзилса, унинг уст томондан қобиқ билан ўралгани ва ичида ўзак қисми борлигини аниқ кўриш мумкин. Кўз гавҳари қобиғининг устки қисми — capsula lentis дейилса, ичидаги ўзак қисми — nucleus lentis деб аталади.

Кўз тўр пардасининг киприксимон тана соҳаси pars cillaris retinae дан бошланиб, кўз гавҳарининг четига келиб бирикувчи fibrae zonnularis (Зинний бойлами) деб аталадиган бойлам кўз гавҳарини фиксация қилиб туради. Бундан ташқари, гавҳарнинг орқа томонида кўз соққаси бўшлиғини тўлдириб турувчи шишасимон тана— —corpus vitreum нинг гавҳар соҳасида унга мос чуқурча бўлиб, орқадан гавҳарга тегиб туради. Зинний бойламлари икки қават жойлашган бўлиб, улар орасида суюқлик оқиб юрадиган бўшлик — spatia zonnularia (Petiti) ҳосил бўлади, *Петит канали* деб шунга айтилади. Петит канали ичида суюқлик бор, бу суюқлик кўз камераларига алоқадордир. Кўзда олдинги ва орқа камералар бор.

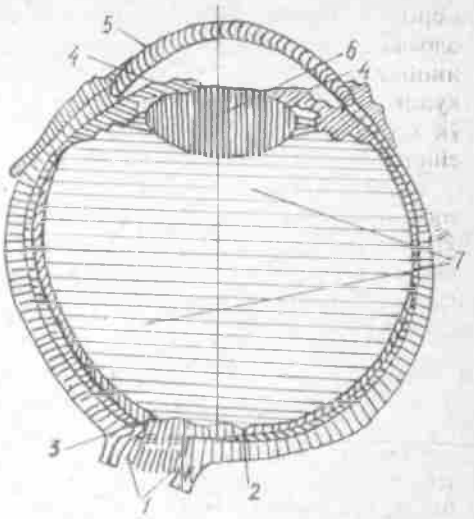

347- расм. Кўз соққасининг сагиттал кесими (схема).

1 — n.opticus; 2 — foves centralis; 3 — papilla n — vi optici; 4 — iris; 5 — cornea; 6 — lens cresta lina; 7 — corpus vitreum.

Олдинги камера — camera bulbi anterior олд томондан шох парданинг орқадаги юзаси, орқа томондан рангдор парда (iris) нинг олдинги юзаси билан чегараланган бўшлиқдир. Кўз олдинги камерасининг орқа ва олд деворлари шох парданинг оқ пардага ўтиш ерида бурчак ҳосил қилиб тўқнашади, бу angulus iridocornealis деб аталади. Олдинги камерада тиниқ суюқлик бўлиб, у сувсимон суюқлик — humor aquosus деб аталади.

Рангдор парда олдинги юзасининг четида lig. iridocornealis бор, бу бойлам толалари орасида spatia anguli iridocornealis деб аталувчи ёриқлар орқали олдинги камера суюқлиги шох парда асосида доира шаклида жойлашган Шлемм канали билан алоқадордир. Кўз рангдор пардаси (iris) нинг орқасида рангдор парда билан кўз гавҳарининг торайган чети тевараги ва Зинний бойламлари орасида кўзнинг орқа камераси — camera bulbi posterior жойлашган. Кўзнинг олдинги ва орқадаги камералари бир-бири билан кўз қорачиғи — pupilla орқали алоқадордир. Кўзнинг олдинги ва орқадаги камераларида сувсимон тиниқ суюқлик — hymor aquosus оқиб юради. Киприксимон тана соҳасидаги қон томирлар деворидан ажралиб чиққан сувсимон суюқлик юқорида айтиб ўтилганидек, Шлемм каналига алоқадордир.

КЎЗНИНГ ЁРДАМЧИ АППАРАТЛАРИ

КЎЗ СОККАСИНИ ҲАРАКАТЛАНТИРУВЧИ МУСКУЛЛАР (348,349,350- расмлар)

Кўз соққасини кўндаланг-тарғил мускуллар (киши ихтиёри билан ишловчи) ҳаракатга келтиради, булар 4 та тўғри, 2 та қийшиқ мускулдан иборат. Кўндаланг-тарғил мускуллар (остки қийшиқ мускулдан ташқари) кўз косаси тубидан, кўрув тешиги атрофидан

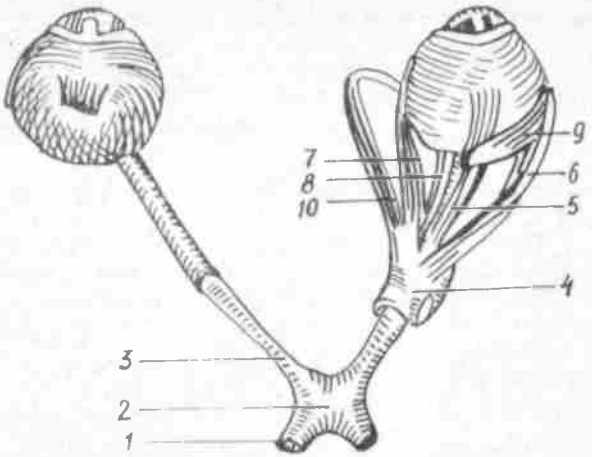

348- расм. Кўз мускуллари (уст томондан кўриниши).

1 — tractus opticus; 2 — chiasma opticum; 3 — n.opticum; 4 — annulus tendineus communis; 5 — m.rectus superior; 6 — m.rectus lateralis; 7 — m.rectus medialis; 8 — m.rectus inferior; 9 — m.obliquus superior; 10 — m.obliquus inferior.

бошланиб, кўз соққасининг турли томонларига келиб ёпишади. M. rectus superior кўзнинг юқори тўғри мускули, кўз соққасининг туби, кўриш тешигининг устки четидан бошланиб, кўз соққаси экваторининг юқори четига бирикади. У қолган учта тўғри мускулларга қараганда кучсизроқ бўлиб, устки қовоқни кўтарувчи (m. levator palpebrae superior) мускули остида, кўриш нервининг устки горизонтал текислигида ётади.

M. rectus inferior — кўзнинг остки тўғри мускули, кўз косасининг тубидан, кўриш тешигининг остки четидан бошланиб, кўз соққаси экваторининг остки четига бирикади. У хийла бақувват мускул бўлиб, кўрув нервининг остида горизонтал текисликда ётади.

M. rector lateralis — кўзнинг латерал тўғри мускули бўлиб, кўз косасининг тубидан, кўриш тешигининг латерал четидан бошланади ва кўз соққаси экваторининг латерал четига бирикади, кўриш нервининг латерал томонида сагиттал текисликда ётади.

M. rectus medialis — кўзнинг медиал тўғри мускули, кўз косасининг тубидан, кўрув тешигининг медиал четидан бошланиб, кўз соққаси экваторининг медиал четига бирикади. Кўзнинг тўғри мускуллари ичида энг кучлиси бўлиб, кўрув нервининг медиал томонида сагиттал текисликда ётади.

Функцияси. Кўз соққасининг тўғри мускуллари қисқариб, кўз соққасини ўз томонига, яъни юқорига, пастга, латерал ҳамда медиал томонларга тортади ва қорачиқни ўша томонга қаратади.

349- расм. Кўз камералари.

1 — lens; 2 — camera posterior bulbi; 3 — iris; 4 — camera anterior bulbi; 5 — cornea; 6 — tarsus superior; 7 — tarsus inferior.

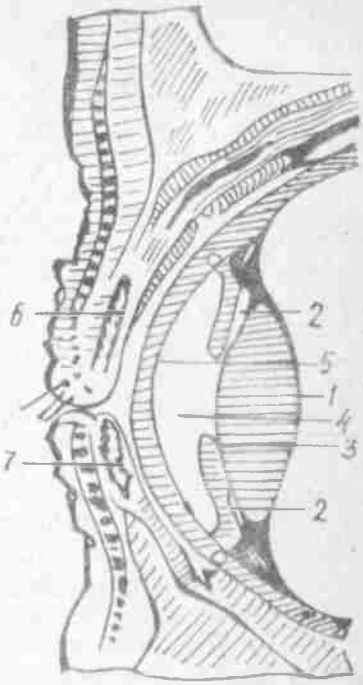

КЎЗ СОҚҚАСИНИНГ ҚИЙШИҚ МУСКУЛЛАРИ

M. obliquus superior юқори қийшиқ мускули, кўриш тешигининг устки четидан юқорига тўғри мускул билан бирга бошланади, у юқори тўғри мускул билан медиал тўғри мускул орасида жойлашган бўлиб, кўз косаси юқори деворининг суяк ғалтагига (trochlea га, агар бўлса) яқинлашар экан, пайга ўтади, пай суяк ғалтагини айланиб ўтиб, кўз экватори четига бирикади.

M. obliquus inferior — остки қийшиқ мускул, кўз косасининг остки деворидан, кўз-бурун каналининг латерал четидан бошланиб, кўз соққаси экватори остки четининг орқа латерал томонига бирикади.

Функцияси. Кўзнинг қийшиқ мускуллари кўз соққасини сагиттал ўқ атрофида ҳаракатга келтиради. Юқоридагиси кўз соққаси ва кўз қорачиғини пастга ва юқори томонга, осткиси эса кўз қорачиғини юқори ва латерал томонга тортади.

КЎЗ ҚОВОҚЛАРИ ВА КОНЪЮНКТИВА

Устки ковоқ — palpebra superior ва пастки қовоқ — palpebra inferior кўз соққасининг олдинги юзасини устдан қоплаб турган тери бурмалари бўлиб, кўз ёриғини парда (ширма) ҳолида бекитиб-очиб туради. Қовоқлар юмилганда кўз тамомила ёпилади. Устки қовоқ пастки қовоққа нисбатан каттароқ бўлиб, деярли кошлар остидан бошланади, дейиш мумкин. Шунинг учун ҳам кўзни очиб-юмишда юқори қовоқлар муҳим роль ўйнайди.

Қовоқларнинг олдинги (юзга қараган) қаварик юзаси — facies anterior ва орқа (кўзнинг ичига қараган) юзаси facies posterior тафовут қилинади. Қовоқнинг олдинги ва орқа юзалари қовоқнинг эркин чеккаси ёки милкида бир-бирига ўтади. Милкнинг олдинги чеккаси — limbi palpebralis anteriores ва орқа limbi palpebralis posteriores чеккалари бор. Limbi palpebralis anteriores бўйлаб киприклар — cilia жойлашган.

Limbi palpebralis posterior бўйлаб Мейбомий безларининг майда чиқариш тешиклари бор. Юқори ва остки қовоқлар кўз ёриғининг медиал ва латерал бурчакларида бирлашиб, медиал ва латерал битишмалар — comissura palpebrarum medialis et lateralis ни ҳосил қилади. Латерал бурчак — angulus oculi lateralis га қараганда медиал

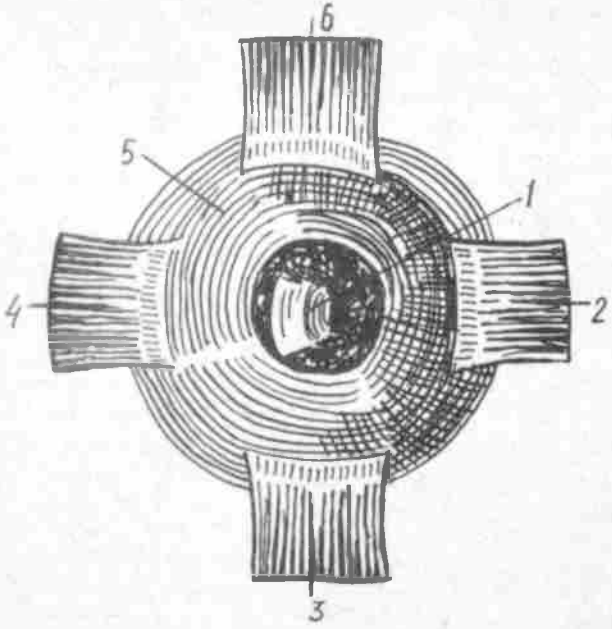

350-расм. Ўнг кўз шох қавати ва мускулларининг олд томондан кўриниши.

1 — cornea; 2 — m.rectus medialis; 3 — m.rectus inferior; 4 — m.rectus lateralis; 5 — sclera; 6 — m.rectus superior.

бурчак — angulus oculi medialis ўтмасроқ бўлиб, бу ерда кўз ёши кўли lacus lacrimalis ва кўз ёши эти — carincula lacrimalis деб аталувчи пушти рангли, таркибида ёғ тўқимаси ва безлари бўлган бўртма бор. Кўзнинг медиал бурчагида, қовоқлар чеккасида papilla lacrimalis деб аталувчи сўрғичлар жойлашган бўлиб, сўрғичлар учида punctum lacrimale тешиклари бор.

Юқори ва остки қовоқлар асосини tarsus superior ва tarsus inferior деб аталувчи қовоқ тоғайлари ташкил қилади. Қовоқ тоғайлари аслида ғоят зич қўшувчи тўқимадан иборат пластинка бўлиб, қаттиқлиги жихатидан тоғайни эслатади.

Қовоқлар ташқи томондан нозик тери билан қопланган. Устки қовоқнинг пешона соҳасига ўтадиган ерида қош равоғи ҳосил бўлади, бу жойда қошлар — supercilli жойлашган.

Кўз ёши бези. Кўз ёши бези — glandula lacrimalis кўз косасининг юқори латерал томонида, пешона суягининг fossa gl lacrimalis чуқурчасида жойлашган бўлиб, альвеоляр — трубкасимон тузилишга эга. Бездан чиқувчи 5—12 та ёш чиқарувчи найчалар кўз соққасининг юқори латерал томонида конъюнктива бўшлиғига очилади ва у ердан кўз соққасининг медиал бурчаги томон йўналиб, бу ерда жойлашган кўз ёши кўлига тўпланади. Кўз ёши қопи saccus lacrimalis остки томонга,

бурун бўшлиғига canalis nasolacrimalis орқали остки бурун йўлига очилади.

Кўриш анализаторини ўтказувчи йўл. Ёруғлик нури аввало шох қаватига, ундан қорачиқ орқали кўз гавҳарига, сўнгра шишасимон танага ўтади. Нурнинг кўп ёки озлигига қараб қорачиқ атрофидаги торайтирувчи ёки кенгайтирувчи мускуллар қисқариб туради. Қорачиқдан ўтган нур гавҳарда (унинг қавариқлигига қараб) синиб, фокусга тўпланади ва тўр қаватнинг яхши кўрадиган нуқтасида тўпланади. Нарсаларни узоқдан ёки яқиндан кўриш имконияти (аккомодация) киприкли танадаги мускулларнинг қисқариши хисобига таъминланади. Кўз косасини қаралаётган объект томонга тўғрилаб туришни кўз соққасининг тўғри ва қийшиқ мускуллари таъминлайди. Тўр қаватга тушган нур унинг бағрида жойлашган таёқча ва колбачага ўхшаш ҳужайраларда нерв импульсини уйғотади. Ҳосил бўлган импульс у ердан икки ўсиқлик (биполяр) нерв ҳужайраларига, сўнгра ганглиоз қаватдаги нейроцитларга, ганглиоз қават нейроцитлари эса кўриш нервини ҳосил қилади ва кўриш канали (canalis opticus) орқали мия бўшлиғига кириб, қарама-қарши томондан келган кўриш нерви билан хиазма соҳасида кесишади (chiasma opticorum), аммо бу кесишиш тўлиқ бўлмай, унга ярим кесишиш дейилади. Чунки кўриш нерви ҳамда кўзнинг медиал ярмидан келаётган қисми бир-бири билан кесишади, холос. Латерал ярмидан келаётган қисми эса кесишмай, кўриш тракти — tractus opticus га ўтиб кетади. Натижада кесишишдан сўнг давом этган кўриш тракти ўз томонининг латерал, қарама-қарши томонининг медиал ярмидан келаётган ганглиоз қават нейроцитларидан ташкил топган. Шунинг учун ҳам кўриш трактининг ўнг томони жароҳатланса, ўнг кўзнинг латерал ярми, чап кўзнинг медиал ярми кўрмай қолади.

Кўриш трактининг барча (кесишган ва кесишмаган) нерв толалари марказ томонга давом этиб, пўстлоқ ости кўриш марказлари: 1) тўрт тепаликнинг юқори дўмбоқчаларида; 2) corpus geniculatum laterale ва pulvinar thalami да тугайди. Бу ердан бошланган IV нейрон аксонлари ички капсуланинг орқа томонидан ўтиб, мия оқ моддаси кўриш чизиқларининг (radiatio optica) таркибида энса соҳасига томон йўналиб, мия пўстлоғининг fissura calcarina соҳасида (кўриш марказида) тугайди.

Кўзимиз бир оз бўлса ҳам фотоаппаратга ўхшайди. Предметларни катта қилиб кўрсатадиган шиша — кўз гавҳари, худди фотоаппарат объективига ўхшаб нарсалар тасвирини кўзнинг орқа томонига туширади. Кўзнинг орқа томонида кўриш нервининг рецепторлари, яъни колбачасимон ва таёқчасимон ҳужайралар жойлашган. Агар колбачасимон нерв ҳужайралари кундузи ёруғ кўп пайтда ишласа, таёқсимон ҳужайралар эса аксинча қоронғида ишлайди.

Одатда, нарсалар икки кўз билан мукаммал кўринади, бинокуляр кўриш деб шунга айтилади. Бинокуляр кўришда нарсалар ҳажми, узоқ-яқинлиги тўғрисида тўр пардага тула тасвир тушади. Бир кўз билан кўрганда эса (монокуляр кўриш) нарсалар ҳажми, узоқ-яқинлиги ҳақида чала, тўлиқ бўлмаган таъсиротгина тушади.

КЎЗ ҚОН ТОМИРЛАРИ ВА НЕРВЛАРИ

Кўзнинг томирли пардаси ички уйқу артериясидан чиқувчи кўз артерияси — a. ophtalmica нинг a. a. ciliares номли шохларидан қон билан таъминланади.

Веналари кўз соққасининг экватори бўйлаб жойлашган v. v. varticosae олдинги томонда киприкли танадан чиқувчи веналар — sinus venosus (Шлемм канали) йиғилиб, кўз венаси — v. ophtalmica га қуйилади.

Кўзнинг тўр қавати a. centralis retinae ҳисобига қон билан таъминланади. A. centralis retinae кўриш нервининг бағрига кириб, у билан бирга тўр қаватга етиб боради ва майда тармоқларга бўлинади. Тармоқлари ora serrata гача етиб боради.

Тўр қаватнинг веналари a. centralis retinae билан бирга юрувчи v. centralis retinae га қуйилади. v. centralis retinae ўз навбатида v. ophtalmica superior га қуяди.

Қовоқлар a. a. palpebrales лар ҳисобига қон билан таъминланади. Конъюнктива қовоқни қон билан таъминловчи артериялардан чиқувчи шохлар — rami conjuctivalis ҳисобига қон билан таъминланади.

Қовоқ ва коньюнктива веналари v. temporalis superficialis; v. facialis га қуйилади.

Кўз иннервацияси. Кўзнинг қон томирли қаватида сезувчи нерв n. ophtalmicus (учлик нервнинг биринчи шохи), симпатик нерв (n. n. ciliares дан) ва парасимпатик нерв (n. oculomatorius дан) лар ҳисобига таъминланади.

Тўр қаватда нур сезувчи нерв (n. opticus) охирлари жойлашган.

Юкори қовоқларни n. n. supraorbitalis ва n. lacrimalis, остки қовоқларни эса n. infraorbitalis иннервация қилади.

Кўз мускулларини: n. oculomatorius (m. m. rectus superior, medialis inferior et obliquus inferior, n. trochlearis (m. obliquus superior) ва n. abducens (m. rectus lateralis) лар иннервация қилади.

КЎЗ АНОМАЛИЯЛАРИ

Биз юкорида кўзнинг эмбриологик такомилини кўриб чиқдик. Кўз тараққиёти жуда мураккаб бўлганлигидан, унинг хилма-хил туғма аномалиялари учраб туради.

Кўз соққасининг кўндаланг ва узунасига кетган ўлчов нисбатларининг ўзаро ўзгариши, аниқ кўришни бузиши мумкин. Масалан, агар кўз соққасининг кўриш ўки узунроқ бўлса, гавҳарда синган нурларнинг фокусга тўпланиши тўр пардадан олдинроқда бўлади, натижада предметлар тасвири тўр пардага аниқ тушмайди (узоқдан яхши кўра олмайдиган кишилар), аксинча, агар кўриш ўки калтароқ бўлса, гавҳардан ўтиб синган нурларнинг фокусга тўпланиши тўр парданинг орқасига тўғри келади (яқиндан яхши кўра олмайдиган кишилар). Кўз соққасини ташкил қилувчи пардаларда (қаватларда) ёриқлар ёки чизиқлар бўлиши мумкин, *колобома* деб шунга айтилади. Янги туғилган боланинг кўз гавҳари хира бўлиб, нури ёмон ўтказади ёки бутунлай ўтказмайди, бунга туғма катаракта дейилади.

Аҳён-аҳёнда гавҳар бир қисмининг бўлмаслиги ёки унинг бутунлай бўлмаслиги (афакия), бир кўзнинг бўлмаслиги (анофтальмия) учрайди.

ТАЪМ БИЛИШ ВА ҲИД СЕЗИШ АНАЛИЗАТОРЛАРИ

ТАЪМ БИЛИШ АЪЗОСИ

Одамда ва барча ҳайвонларда турли хил химиявий таъсиротларни сезиш — таъм билиш хусусияти бор. Таъм билиш хусусияти — турли хил овқат моддаларининг бирини иккинчисидан ажрата билиш демакдир. Бу вазифани таъм билиш рецепторлари бажаради. Таъм билиш рецепторлари жуда содда тузилган ҳайвонларда, чунончи, кавак ичаклиларда, чувалчангларда, игнатерилиларда ва моллюскаларда ҳам мавжуд.

Таъм билиш физиологияси ҳашаротларда жуда мукаммал ўрганилган. Масалан, асаларилар оғиз атрофи, оёқлари ва мўйловларида (антенналарида) жойлашган рецепторлар орқали аччиқни, ширинликни ва шўрни яхши ажрата билиши физиологлар томонидан аниқланган. Таъм билиш анализаторларининг периферик рецепторлари капалакларда (оёғида), балиқларда (оғиз атрофи ва лабларида) жойлашган. Қушларда таъм билиш аъзоси яхши такомил этмаган.

Таъм билиш аъзосининг тузилиши. Одамда таъм билиш аъзоси таъм билиш сўрғичларида жойлашган бўлиб, ҳиқилдоқ усти тоғайида, юмшоқ танглайда ва ютқиннинг орқа юзасида учрайди.

Таъм билиш аъзоси ёки таъм сезувчи пиёзчалар тилдаги papilla vollatae, papillae foliatae, қисман papillae fungiformis ларда жойлашган. Таъм билиш пиёзчалари юмшоқ танглайда, ютқин соҳаларида ҳам мавжуд.

Таъм билиш анализаторининг уч нейрони тафовут қилинади.

Биринчи нейрон. 1. Тилнинг шиллиқ қаватидаги таъм билиш пиёзчалари бағрида жойлашган таъм билиш рецепторларидан бошланиб, gang. inferius таркибида ganglion geniculi га етиб боради. 2. Тилнинг илдиз қисми ва ютқин соҳасида жойлашган таъм билиш рецепторларининг периферик қисми — n. glossapharyngeus таркибида chorda tympani га боради. Бу ердан бошланган (биринчи нейроннинг) марказий қисми IX нерв таркибида узунчоқ мияга бориб, nucleus fossiculi solitarii да тугайди.

Иккинчи нейрон. Узунчоқ миянинг биринчи нейрон тугаган еридан бошланиб, кўриш дўмбоғига (thalamus га) бориб тугайди.

Учинчи нейрон. Thalamus opticus дан бошланиб, мия пўстлоғи gyrus parahyppocampalis нинг uncus соҳасида, яъни таъм билиш аъзосининг мия пўстлоғида жойлашган ерида тугайди.

Айрим олимларнинг фикрига кўра, таъм билиш анализаторининг марказий қисми тилнинг ҳаракат маркази — gyrus precentralis да жойлашган.

ҲИД СЕЗИШ АЪЗОСИ — ORGANUM OLFACTUS

Одамда ва ҳайвонларда контакт йўли билан сезувчи рецепторлардан ташқари, дистант рецепторлар ҳам бор. Дистант рецепторлар учун таъсир кўрсатувчи омил вазифасини ҳаводаги турли ҳидлар бажаради[1].

Ҳид сезиш рецепторлари асалари, чумоли ва капалакларда яхши такомил этганлиги аниқланган. Ҳид сезиш рецепторлари судралувчиларда ва сут эмизувчиларда ҳам яхши тараққий этган бўлиб, одамда ва маймунларда нисбатан заифроқ ривожланган, қушларда эса бутунлай такомил этмаган. Ҳид сезиш хусусиятининг яхши ёки ёмон тараққий этганлигига қараб барча ҳайвонлар яхши ҳид сезувчилар — макросматиклар (бунга бир қатор сут эмизувчилар, ит, мушук ва ҳоказолар) киради. Ҳидни ёмон сезувчилар — микросматиклар (одам, маймун) ва ҳидни бутунлай сезмайдиганлар — анасматиклар (дельфинлар) га бўлинади. Ҳидни жуда яхши сезадиган одамлар ҳам учраши мумкин, макроспатик одамлар деб шунга айтилади.

Одамда ҳид сезиш анализаторининг периферик учи бурун бўшлиғининг юқори қисмида, regio olfactoria соҳасида тахминан 5 см ерни қоплаб ётади. Ана шу ерда ҳид сезиш анализаторларининг рецепторлари жойлашган.

Ҳид сезиш аъзоси куртаги эмбрион такомилининг 3-ҳафтасида эктодерма медулляр пластинкасининг икки ёнида ҳосил бўлади. Секинаста ўсиб бориб чуқурлашади ва бурун ҳосил бўлганда, унинг ичида қолади. 7—8 ҳафталик эмбрионда бурун деярли шаклланган бўлади.

Бурунниинг юқори чиғаноғи соҳасида жойлашган ҳид сезиш зонаси — regio olfactoria бағрида ҳид сезиш анализаторларининг периферик ҳужайралари жойлашган. Ҳид сезиш ҳужайраларидан чиққан нерв толалари аксонлар ҳид сезиш иплари — filia olfactoria таркибида юқорига кўтарилиб, ғалвирсимон суяк пластинкаси тешикларидан ўтиб, калла бўшлиғига киради ва ҳид сезиш нерви пиёзи — bulbus olfactorius даги ҳид сезиш тугуни — ganglion olfactoria да тугайди. Бу ҳид сезиш йўлининг биринчи нейронидир. Ҳид сезиш йўлининг иккинчи нейрони ҳид сезиш тугунидан бошланиб, ҳид сезиш йўли — tractus olfactorius таркибида trigonum olfactorium, substantio perforata anterior ва septum pellucidum гача боради ва шу ерда тугайди. Бу ердан учинчи нейрон мия пўстлоғидаги ҳид сезиш зонаси — gyrus parahypocompalis га ва uncus га боради.

[1] Дистант рецептор ёки контакт рецептор дейиш нисбийдир, албатта.

МУНДАРИЖА

Учинчи нашрга сўз боши 4
Кириш 5
Анатомия фани 5
Анатомияни ўрганиш усуллари 6
Умумий қисм. **Анатомия фанининг қисқача тарихи** (*Н. К. Аҳмедов*) . . . 8
Одам гавдасининг тузилиши 13
Аъзо ва аъзолар системаси 19
Анатомия атамалари 29
Хусусий қисм. Биринчи бўлим. Харакат аъзолари системаси . . 31
Суяклар ҳақидаги билим 31
Калла суякларининг бирлашуви тўғрисида қисқача маълумот . . . 75
Иккинчи бўлим. **Суякларнинг ўзаро бирикиши** *(Х. З. Зоҳидов, Р. Э. Худойбердиев)* 87
Узлуксиз бирлашмалар 87
Ҳаракатчан бирлашмалар (бўғимлар) 89
Икки ўқли бўғимлар 92
Бир ўқли бўғимлар 93
Кўп ўқли бўғимлар 93
Ҳамкор (комбинацияланган) бўғимлар 95
Думғаза ва дум суяклари ўртасидаги бирлашмалар 97
Биринчи ва иккинчи умуртка ҳамда энса суяги ўртасидаги бирлашмалар 98
Умуртка поғонаси 100
Қовурғаларнинг умуртка ва тўш суяги билан бирлашиши . . . 102
Кўл суякларининг бирлашиши 104
Елка бўғими 106
Тирсак бўғими 107
Билак суякларининг ўзаро бирлашиши 109
Кўл панжасидаги суякларнинг ўзаро ва билак суяклари билан бирлашиши 114
Оёк суякларининг бирлашиши 114
Чаноқ ҳақидаги умумий маълумотлар 116
Чаноқ (чаноқ-сон) бўғими 118
Тизза бўғими 120
Болдир суякларининг болдир суяклари билан ва ўзаро бирлашиши . . 123
Оёк панжасидаги суякларнинг ўзаро бирлашиши 124
Бўғимларнинг ривожланиши 129
Учинчи бўлим. **Мускуллар** *(Р. Э. Худойбердиев)* 131
Умумий маълумотлар 131
Мускулларнинг такомиллашиши 133
Мускулларнинг тузилиши 133
Мускулларнинг ёрдамчи аппарати 139
Хусусий миология 139
Тананинг орқа томонидаги мускуллар 139
Бўйин топографияси 162
Кўл топографияси 185
Оёк топографияси 202
Сон канали 203

Одам гавдасининг статикаси ва динамикаси ҳақида 204
Одам гавдасининг кўчишга тааллукли харакатлари 206
Тўртинчи бўлим. **Ички аъзолар** (*Р. А. Алави*) 221
Умумий маълумотлар 221
Ҳазм аъзоларининг тузилиши 222
Бирламчи ичак найининг бошланғич қисмидан ривожланувчи аъзолар 226
Корин бўшлиғи 254
Ўрта ичакдан ривожланувчи аъзолар 261
Орқа ичакдан ривожланадиган аъзолар 266
Қорин парда 283
Ҳазм аъзоларининг ривожланиши ҳақида қисқача маълумот . . . 291
Ҳазм аъзолари ривожланиши даврида учрайдиган аномалиялар . . 297
Нафас аъзолари системаси (*Р. Э. Худойбердиев*) 297
Нафас аъзоларининг такомили 299
Ҳиқилдоқ 302
Ҳиқилдоқ тоғайлари 303
Ҳиқилдоқ бўғимлари ва бойламлари 305
Ҳиқилдоқ мускуллари 306
Ҳиқилдоқ бўшлиғи 307
Кекирдак 309
Бронхлар 310
Ўпка 311
Сийдик ва таносил аъзолари системаси (*Х. З. Зоҳидов, С. А. Асомов*) . 316
Сийдик аъзолари 316
Сийдик йўли 322
Таносил аъзолари 329
Эркакларнинг сийдик чиқариш канали 337
Купер безлари 338
Простата бези 338
Аёлларнинг таносил аъзолари 340
Аёлларнинг сийдик чиқариш канали 350
Таносил аъзоларининг ривожланиши ҳақида 350
Ички таносил аъзоларининг ривожланиши 351
Моякнинг ёргокка тушиши 353
Таносил аъзолари аномалиялари 354
Ички секреция безлари (*Р. Э. Худойбердиев*) 360
Калконсимон без 362
Калкон орқа безлари 365
Томирлар системаси ҳақида таълимот (ангиология) (*Н. К. Аҳмедов*) . 369
Қон томирлар системаси 369
Юрак 373
Томирлар системаси 388
Артерия қон томирлари онтогенези 388
Кичик (ўпка) кон айланиш доираси тармоқлари 390
Ички уйқу артерияси 397
Ўмров ости артерияси 400
Пастга йўналувчи аорта тармоқлари 411
Ички ёнбош артерия 418
Вена системаси (*Р. А. Алави*) 435
Кичик (ёки ўпка) вена доираси 439
Катта (ёки гавда) вена доираси 439
Юрак веналари 440
Юқори кавак вена системаси 441
Ташқи бўйинтурук вена 451
Олдинги бўйинтурук венаси 451
Ўмров ости венаси 452
Қўл веналари 453
Қўл панжаси веналари 454
Билак ва елка веналари 455
Пастки кавак вена системаси 457

Пастки кавак венани ҳосил қилувчи тармоқлар 457
Дарвоза вена системаси 460
Умумий ёнбош вена 465
Ички ёнбош венанинг висцерал толалари 467
Оёқ веналари 469
Эмбрионда қон айланиши 472
Вена системасининг тараққиёти 474
Веноз системада учрайдиган вариация ва аномалиялар 475
Лимфа системаси (*Р. Э. Худойбердиев*) 476
Кўкрак лимфа йўли 482
Тананинг турли қисмларидаги лимфа системаси 483
Оёкнинг юза лимфа томирлари ва лимфа тугунлари 484
Оёқнинг чуқур лимфа томирлари 484
Қорин соҳасининг лимфа томирлари 485
Кўлнинг лимфа томирлари ва тугунлари 489
Бош, бўйиндаги лимфа томирлари ва тугунлари 490
Иммун системасига кирувчи ва қон ишлаб чиқарувчи аъзолар . . 491
Талоқ 496
Нерв системаси (неврология) (*Х. З. Зоҳидов, С. А. Асомов*). . . . 498
Умумий маълумотлар 498
Орқа мия 501
Бош мия 511
Умумий маълумотлар 511
Бош мия тараққиёти 514
Мия пўстлоғининг тузилиши 545
Хид сезиш мияси 546
Охирги мия яримшарларининг ички тузилиши 549
Охирги миянинг марказий ва кулранг тугунлари (ўзаклари) . . . 553
Бош мияни ўровчи пардалар 560
Одам бош миясининг оғирлиги ва унинг ҳайвонлар миясидан
арқи 565
ериферик нерв системаси 578
Бош мия нервлари 578
Ҳид сезиш нерви 579
Орқа мия нервлари 598
Орқа мия нервларининг орқа шохлари 599
Орқа мия нервларининг олдинги шохлари 600
Елка чигали 602
Периферик нерв системасининг тараққиёти 619
втоном нерв системаси (*Х. З. Зоҳидов, С. А. Асомов*) 620
Умумий маълумотлар 620
Сезги аъзолари 633
Умумий маълумотлар 633
Сезги аъзолари ёки анализаторларининг вазифаси 633
Сезги аъзолари филогенези ва онтогенези 635
Тери анализатори 635
Ташқи ва мувозанат аъзоси ёки қулоқ 640
Эшитиш аъзоси онтогенези 642
Кўриш аъзоси ёки кўриш анализатори 655
Кўриш аъзоси онтогенези 657
Кўз соққасининг тузилиши 658
Кўзнинг нур синдирувчи аппарати 660
Кўзнинг ёрдамчи аппаратлари 661

Abdullatif 6803663

661
498
163

Сагдиев Д.

Ўқув нашри

РАҲИМ ЭГАМБЕРДИЕВИЧ ХУДОЙБЕРДИЕВ,
НОСИР КОМИЛОВИЧ АҲМЕДОВ,
ҲАКИМ ЗОҲИДОВИЧ ЗОҲИДОВ,
РАШОДХОН АКМАЛХОНОВИЧ АЛАВИ,
СУННАТУЛЛА АСОМОВИЧ АСОМОВ

ОДАМ АНАТОМИЯСИ

Тошкент, 700 129, Ибн Сино номидаги нашриёт-матбаа бирлашмаси. Навоий кўчаси, 30.

На узбекском языке

Учебное издание

ХУДАЙБЕРДИЕВ РАҲИМ ИГАМБЕРДИЕВИЧ,
АХМЕДОВ НАСЫР КАМИЛОВИЧ,
ЗАҲИДОВ ҲАКИМ ЗАҲИДОВИЧ,
АЛАВИ РАШАДХАН АКМАЛХАНОВИЧ,
АСАМОВ СУННАТУЛЛА АСАМОВИЧ

АНАТОМИЯ ЧЕЛОВЕКА

Бўлим мудири *Ботир Мансуров*
Муҳаррирлар *Насиба Рустамова, Маъфират Орифжонова*
Бадиий муҳаррир *Муҳтарам Эргашева*
Техмуҳаррир *Лина Хижова*
Мусаҳҳиҳлар *Насиба Абдуллаева, Сабиҳа Абдунабиева*

ИБ № 1864

Босмахонага берилди 28.04.92. Босишга 03.12.92. да рухсат этилди. Бичими $60\times90^{1}/_{16}$. Газета қоғози. Офсет босм. Шартли босма табоқ 42,0+2,0 вкл. Нашр. босма табоқ 44,09+1,53 вкл. Шартли бўёқ — отт. 48,37. 28—90 рақамли шартнома. Жами 40 000 нусха. 7144 рақамли буюртма. Нархи шартнома асосида.

Ташкент, 700 129, издательско-полиграфическое объединение им. Ибн Сины, ул. Навои, 30.

Ибн Сино номидаги нашриёт-матбаа бирлашмаси, 700 129, Тошкент, Навоий кўчаси, 30.
Ўзбекистон республикаси Давлат матбуот қўмитаси Тошкент матбаа комбинатининг ижара корхонаси. Тошкент, Навоий кўчаси, 30.

